



HAL
open science

Apports de l'imagerie préclinique pour l'étude des maladies neurologiques

Fabien Chauveau

► **To cite this version:**

Fabien Chauveau. Apports de l'imagerie préclinique pour l'étude des maladies neurologiques. Imagerie. Université Claude Bernard Lyon 1, 2021. tel-03530259

HAL Id: tel-03530259

<https://hal.science/tel-03530259>

Submitted on 17 Jan 2022

HAL is a multi-disciplinary open access archive for the deposit and dissemination of scientific research documents, whether they are published or not. The documents may come from teaching and research institutions in France or abroad, or from public or private research centers.

L'archive ouverte pluridisciplinaire **HAL**, est destinée au dépôt et à la diffusion de documents scientifiques de niveau recherche, publiés ou non, émanant des établissements d'enseignement et de recherche français ou étrangers, des laboratoires publics ou privés.



Mémoire présenté devant

L'Université Claude Bernard Lyon 1

Pour l'obtention du

Diplôme d'Habilitation à Diriger les Recherches

Soutenance publique prévue le 22/11/2021, par :

Fabien CHAUVÉAU

Apports de l'imagerie préclinique pour l'étude des maladies neurologiques

Devant le jury composé de :

Monsieur Jérôme BADAUT, DR CNRS, Bordeaux
Madame Myriam BERNAUDIN, DR CNRS, Caen
Monsieur Tae-Hee CHO, PU-PH, Lyon
Madame Catherine GHEZZI, PU, Grenoble
Monsieur David MEYRONET, PU-PH, Lyon
Monsieur Bruno STANKOFF, PU-PH, Paris

Rapporteur
Rapporteuse
Examineur
Rapporteuse
Examineur
Examineur

Remerciements

Mes premières pensées vont aux membres du jury : je remercie **Myriam Bernaudin**, **Catherine Ghezzi** et **Jérôme Badaut** d'avoir très aimablement accepté d'évaluer ce manuscrit. Un grand merci également à **Bruno Stankoff** d'avoir répondu à l'invitation. La perspective de pouvoir vous réunir en novembre prochain et d'échanger de vive voix me fait très plaisir ! Bravo et merci à **Tae-Hee Cho** et **David Meyronet** d'avoir répondu en une demi-seconde et accepté avec enthousiasme d'en être. Je veux leur dire ma reconnaissance pour les travaux passés ou présents réalisés avec eux.

Matthieu Chourrout doit être doublement remercié : en décrochant son financement de thèse, il m'a définitivement obligé à passer à l'action et à rédiger ce manuscrit ; puis, par quelques subtiles retouches LaTeX, il m'a sauvé du *burn-out* de fin de rédaction. Je peux ainsi dire qu'il a été au démarrage et à la conclusion de l'action ! LaTeX est une nouveauté pour moi, et, outre Matthieu, la mise en forme de ce document doit beaucoup à *i*) Emmanuel Brun, qui m'a indiqué ce chouette template, *ii*) **Federico Marotta**, qui l'a créé, *iii*) la fièvre de la COVID, qui m'a fait prendre la folle résolution de m'y atteler !

J'ai finalement apprécié ce moment de rédaction propice au retour sur soi, puisque l'activité de chercheur ne nous laisse pas tellement le temps de nous retourner. Je remercie tous les étudiants, doctorants et post-doctorants qui ont contribué à ces travaux, et qui m'ont récemment donné de leurs nouvelles !

Tout au long de ces années, et des laboratoires qui vont avec, j'ai eu la chance de croiser des personnes qui m'ont témoigné une grande confiance, notamment :

- Bertrand Tavitian, qui a eu l'audace de parier sur un petit chimiste qui ne savait plus trop ce qu'il voulait faire ;
- Norbert Nighoghossian, qui s'est démené pour me faire venir et rester à Lyon ;
- enfin Luc Zimmer, qui a accepté ma candidature opportuniste et continue de me laisser une grande liberté.

Je sais ce que je leur dois.

Je voudrais adresser un vaste et fort remerciement à l'ensemble des collègues de l'équipe BIORAN et du CERMEP qui partagent mon quotidien. C'est leur compétence ET leur amitié qui me font encore et toujours aimer ce métier. Il y a aussi les collègues du CRNL et des labo voisins (CarMeN, ANSES, CREATIS), avec qui j'ai plaisir à travailler. Parmi eux, Marlène Wiart est la complice scientifique de longue date, et c'est tellement précieux !

Nous sortons de 18 mois hors norme, où la vie sociale s'est transformée. Je souhaite qu'avec cette soutenance, nous retrouvions enfin la saison des soirées apéro entre collègues !

Résumé

Ce mémoire d'habilitation à diriger les recherches présente et contextualise les titres et travaux de recherche de Fabien Chauveau dans le domaine de l'imagerie médicale. Une partie est consacrée à la thématique du développement de radiotraceurs pour la tomographie par émission de positons (TEP). L'imagerie de la neuroinflammation est abordée avec la cible *Translocator Protein 18kDa* (TSPO) : après avoir été foisonnant au plan préclinique, ce domaine est maintenant très dynamique en recherche clinique malgré les difficultés persistantes de méthodologie et d'interprétation. Puis sont exposées les difficultés à sélectionner un radiotraceur sélectif de la protéine α -synucléine, agrégée sous forme de corps ou neurites de Lewy dans la maladie de Parkinson, alors même que d'autres agrégats protéiques fibrillaires (plaques amyloïdes et dégénérescences neurofibrillaires dans la maladie d'Alzheimer) ont pu être ciblés avec succès. Ensuite est examiné l'apport des méthodes d'imagerie pour la caractérisation des modèles animaux. A contre-pied de l'évaluation des agents d'imagerie eux-mêmes, le support expérimental que constitue le modèle animal bénéficie lui-aussi de la mise en place de nouveaux protocoles d'imagerie. Ce raffinement dans l'utilisation de l'animal à des fins scientifiques est illustré par plusieurs exemples : occlusion artérielle, lésion excitotoxique, protéinopathie cérébrale, et démyélinisation focale. Enfin, deux projets émergents sont présentés. L'un prolonge la thématique du développement de radiotraceurs pour des cibles atypiques (différentes des récepteurs aux neurotransmetteurs) avec l'imagerie de la myéline. L'autre concerne l'imagerie haute résolution d'échantillons cérébraux intacts, réalisée en contraste de phase sous rayonnement synchrotron : du volume biologique ainsi « numérisé » peuvent être extraits différentes informations quantitatives, telles que l'orientation des faisceaux de matière blanche, ou la morphologie des plaques amyloïdes.

Abstract

This manuscript (French habilitation thesis to supervise research) describes and contextualizes the contribution of Fabien Chauveau in the field of medical imaging. One part is dedicated to the development of radiotracers for Positron Emission Tomography (PET). Neuroinflammation imaging is first tackled through the imaging of *Translocator Protein 18 kDa* (TSPO) : after numerous preclinical developments, TSPO PET is now a dynamic activity in clinical research despite persisting difficulties in modelling and interpretation. PET imaging of cerebral protein aggregates is then described with success stories of amyloid plaques and neurofibrillary tangles imaging in Alzheimer's disease. In contrast, imaging the α -synuclein deposits (which accumulates in Lewy bodies and neurites in Parkinson's disease) remains out of reach despite 10 years of intense research effort. Another part is related to animal models and how these models, as experimental substrates, benefit the development of new imaging techniques. Imaging-based, scientific refinement in the use of animal models is exemplified in several models of neurological injuries : arterial occlusion, excitotoxic lesion, cerebral proteinopathy, and focal demyelination. Finally, two ongoing projects are presented. The first is in line with the development of radiotracers for atypical targets (different from neurotransmitter receptors), with the imaging of myelin. The second one deals with the high-resolution imaging of intact cerebral samples obtained with synchrotron-based, phase-contrast imaging : several 3D-related quantitative measures, such as the orientation of white-matter tracts, or the morphology of amyloid plaques, can be extracted from the resulting (numerized) biological volume.

Table des matières

Remerciements	iii
Résumé / Abstract	iv
Table des matières	vi
Préambule	ix
1 Parcours et Activités Professionnels	1
1.1 Curriculum Vitae	1
1.2 Contrats de recherche et financements	3
1.3 Activités d'expertise et de participation aux réseaux et sociétés savantes	4
1.4 Enseignement, formation et diffusion de la culture scientifique	4
1.5 Production scientifique	5
1.6 Encadrement, animation et management de la recherche	16
2 Développement de radiotraceurs	18
2.1 Imagerie TSPO : un succès ?	18
2.2 Imagerie α -Synucléine : un échec ?	24
3 Modèles animaux	30
3.1 Accident vasculaire cérébral par occlusion endoluminale de l'artère cérébrale moyenne	30
3.2 Lésion excitotoxique par injection stéréotaxique d'AMPA	34
3.3 Modèle de protéinopathie par injection d'agrégats fibrillaires préformés	35
3.4 Lésion démyélinisante focale par injection stéréotaxique de LPC	37
4 Projets actuels et perspectives	40
4.1 Imagerie de la myéline	40
4.2 Histologie virtuelle sous rayonnement synchrotron	44
Conclusion	47
ANNEXES	48
.1 — Bibliographie exhaustive (été 2021)	49
.2 — Sélection d'articles (hors texte intégral)	66
Bibliographie	70

Table des figures

2.1	Evolution du nombre de publications annuelles utilisant le radiotracteur (R)- ¹¹ C]PK11195) ou un autre radiotracteur (« challenger ») chez des patients avec une pathologie définie.	21
2.2	Pathologies étudiées en TEP TSPO, avec le nombre respectif d'études (288 au total).	22
2.3	Nombre de patients ayant subi un examen d'imagerie TEP TSPO, selon le radiotracteur utilisé (3954 au total, incluant les 40 patients ayant reçu 2 radiotraceurs distincts).	23
2.4	(En haut, modifié d'après [75]) Autoradiographie [¹¹ C]PBB3 sur sections humaines incluant l'amygdale et les ganglions de la base (opt : optic tract; ac=anterior commissure) chez des patients MSA. (En bas, modifié d'après [77]) Autoradiographie [³ H]C05-01 en micropuce sur tissu humain issu de diverses pathologies (à gauche), et autoradiographie [³ H]C05-01 sur coupe de patient parkinsonien avec immunohistochimie correspondante (à droite).	26
2.5	Schéma de principe des méthodes d'amplification des protéines par PMCA et RT-Quic, d'après [90] (LCS : liquide cébrospinal; PrPc : protéine prion cellulaire; PrPsc protéine prion scrapie; recPrP : recombinant prion protein).	29
3.1	Méthodologie d'IRM multimodale mise en oeuvre pendant l'occlusion artérielle par un filament (angiographie, à gauche), permettant de caractériser la lésion basale (DWI) et la zone à risque (<i>mismatch</i> DWI-PWI) alors que la lésion ischémique définitive n'est pas visible en IRM anatomique (T2w, à droite).	31
3.2	Méthodologie de suivi du flux laser doppler avec une sonde disposée sur le trajet de l'artère cérébrale moyenne (n°1, suivi de l'occlusion), et une sonde disposée à la jonction du territoire artériel (n°2, évaluation de la circulation collatérale). CCAO = occlusion de l'artère carotide commune; MCAO = occlusion de l'artère cérébrale moyenne. Figure modifiée d'après [109].	32
3.3	Evolution des déficits sensorimoteurs, scorés sur une échelle de 0 à 20 (sévérité croissante avec le score), mesurés pendant l'occlusion artérielle (D0) et le jour suivant la reperfusion (D1). TOF = angiographie (<i>time of flight method</i>); MPC = cartographie de perfusion (<i>maximum peak concentration</i>); ADC = cartographie de diffusion (<i>apparent diffusion coefficient</i>); TTC = chlorure de triphényltétrazolium. Figure modifiée d'après [111].	33
3.4	Caractérisation histologique (cresyl violet, au centre) et immunohistochimique (marquage des astrocytes, en vert, des monocytes/macrophages, en rouge sur A et B, et des neurones, en rouge sur C et D) du modèle de neuroinflammation créé par une injection stéréotaxique intrastriale d'AMPA. Figure modifiée d'après [22]	34

3.5	Caractérisation des fibrilles de protéine α Syn recombinante humaine formées <i>in vitro</i> : par rapport à la protéine non agrégée, la formation de fibrilles s'accompagne de l'apparition de fragments caractéristiques en protéolyse ménagée, de structures ressemblant à des "bâtonnets" en microscopie électronique, et de pics caractéristiques d'absorption et d'émissions de fluorescence en présence de Thioflavine T.	36
3.6	Structure chimique générale des lysophosphatidylcholines (lysolécithines) où R est une chaîne d'acide gras. (Wikimedia Commons, domaine publique).	37
3.7	Exemples de rats présentant une démyélinisation du corps calleux, une démyélinisation avec nécrose, une démyélinisation avec dilatation ventriculaire : IRM T2w (colonne de gauche) et TEP [11 C]PiB superposée (colonne de droite). Figure modifiée d'après [144]	39
4.1	Rationnel pour l'utilisation de radiotraceurs des plaques amyloïdes dans un contexte de sclérose en plaques.	41
4.2	Autoradiographie <i>ex vivo</i> à 7 et 28 jours post-injection de LPC, et quantification associée du rapport de fixation ipsi sur contralatéral (données non publiées).	42
4.3	Design du projet ANR Myelin-Imaging, incluant une phase d'immunisation par la protéine rhMOG, et à l'apparition de symptômes, une phase de suivi par imagerie TEP/IRM (Marion Toussenot, Cynbiose).	43
4.4	ICP sur cerveaux de souris fixés et déshydratés en ethanol, ensemble de coupes identiques au niveau de l'hippocampe, en MaxIP (<i>maximum intensity projection</i>) et MinIP (<i>minimum intensity projection</i>). Les plaques amyloïdes de la souche J20 sont visibles en hypersignal (flèches rouges).	45
4.5	Exemples de dépôts vasculaires observés en imagerie de contraste de phase sur tissus cérébraux humains (données non publiées, collaboration Pr David Meyronet).	46

Préambule

Les techniques d'imagerie médicale modernes, telles que l'imagerie par résonance magnétique (**IRM**) et la tomographie par émission de positons (**TEP**), ont été développées dans les années 80, puis ont été progressivement adaptées aux rongeurs de laboratoire à la fin des années 90. Les années 2000 ont ensuite vu l'émergence de la multimodalité et la création de plates-formes d'imagerie dédiées au petit animal.

Ce mémoire de demande d'HDR représente une quinzaine d'années de recherche dans ce domaine, foisonnant par l'innovation technologique dont il se nourrit, et passionnant par la diversité des questions biologiques qu'il permet d'aborder.

J'ai découvert l'imagerie médicale lors de mon stage de master (ex DEA) en chimie bioinorganique dans le Laboratoire de Chimie et Biochimie Pharmacologiques et Toxicologiques (Paris Descartes). Je travaillais alors sur des cages moléculaires permettant de lier le gadolinium ionique, donc destinées à servir d'agents de contraste pour l'IRM. J'ai choisi en fin de stage d'aller voir "de l'autre côté de la barrière", et de démarrer une thèse en imagerie médicale au Service Hospitalier Frédéric Joliot (CEA). J'ai donc suivi une formation accélérée et "sur le tas" en biologie, me frottant aux techniques de biologie moléculaire (sélection d'aptamères), de culture cellulaire, d'imagerie nucléaire et d'expérimentation animale. Surtout j'ai eu la chance de travailler sur l'imagerie TEP de la neuroinflammation au sein d'un réseau international de laboratoires de chimie et de radiochimie, et le privilège d'assister à la structuration d'une communauté de recherche, via l'animation de réseaux européens puis la création de la société européenne d'imagerie moléculaire, en 2005. J'ai conscience aujourd'hui que le milieu dans lequel j'ai baigné pendant 4 ans a largement façonné ma vision de la recherche et ma manière de travailler.

J'ai suivi l'inclinaison naturelle de cette communauté qui ne jurait alors que par la multimodalité, et cherché pour mon post-doctorat un laboratoire spécialiste de l'IRM. Au Centre de Recherche en Acquisition et Traitement de l'Image pour la Santé (CREATIS), j'ai découvert la collaboration étroite avec le milieu hospitalier. J'en retiens plusieurs "exigences" — bénéfice direct et rapide de la recherche translationnelle, planification et organisation des campagnes expérimentales — qui ont été très formatrices après le "cocon" qu'avait constitué le SHFJ. Enfin les années de concours (CNRS, INSERM, qualification MCU) ont été, forcément, une période de remise en cause et de doute, mais m'ont convaincu que le chemin emprunté était celui qui me convenait.

Les premières années au Centre de Recherche en Neurosciences de Lyon (CRNL) ont été particulièrement stimulantes, localement avec la construction du Neurocampus (bâtiment Michel Jouvot), et au plan scientifique avec l'explosion des recherches sur le comportement "prion-like" des protéines impliquées dans les démences (amyloïde- β , α -synucléine, Tau). Ce contexte a clairement nourri notre recherche d'un radiotracer de l' α -synucléine, qui a été, malgré l'échec, un projet fédérateur pour l'équipe "Biomarqueurs Radiopharmaceutiques et Neurochimiques" (BIORAN) et important pour mon intégration.

Enfin ces dernières années ont vu l'émergence de projets plus personnels vis-à-vis de l'équipe, que ce soit l'imagerie de la myéline, ou l'utilisation du rayonnement synchrotron pour l'histologie virtuelle. Je mène ces travaux avec la volonté de montrer le potentiel de ces techniques dans un contexte très compétitif, et de transmettre aux différents étudiants, post-doc et personnels qui s'y investissent, une pratique de la recherche, à la fois collaborative et exigeante. C'est ce qui motive aujourd'hui la rédaction de ce manuscrit.

Ce mémoire d'HDR comporte 4 chapitres. J'ai choisi ici de rendre compte de mes activités de recherche de manière thématique plutôt que chronologique.

Le premier présente mon parcours professionnel au travers d'un curriculum vitae exhaustif détaillant mes activités scientifiques, mes engagements dans la recherche, la formation, l'encadrement et la vulgarisation.

Le second chapitre explore la thématique du développement et de la validation de radiotraçeurs pour l'imagerie cérébrale, une activité que j'ai menée durant ma thèse puis après mon recrutement au CNRS. J'ai tenté de synthétiser cette double expérience, ses réussites et ses échecs, de manière critique.

Le troisième chapitre se concentre à l'inverse sur les modèles animaux, qui sont le support expérimental de mes recherches. J'ai souhaité montrer que l'imagerie est un apport précieux pour notre connaissance et notre utilisation optimale des modèles animaux eux-mêmes.

Enfin le dernier chapitre présente mes projets de recherche en cours dans le domaine de l'imagerie médicale : imagerie *in vivo* de la myéline, et histologie cérébrale virtuelle sous rayonnement synchrotron.

PARCOURS ET ACTIVITÉS PROFESSIONNELS

1

Après une quinzaine d'années d'activité dans la recherche en imagerie médicale, d'encadrement d'étudiants et de recherche de financements, je souhaite concrétiser ces engagements par l'encadrement officiel de doctorant(e)s. L'obtention d'une habilitation à diriger les recherches validera cette compétence et donnera un caractère académique indispensable à ces responsabilités. Celles-ci acteront mon autonomie de chercheur, contribuant à l'émergence de nouveaux axes de recherche complémentaires de ceux de mes collègues. Enfin, nous améliorerons la représentation collective de notre équipe de recherche "Biomarqueurs Radiopharmaceutiques et Neurochimiques" du Centre de Recherche en Neurosciences de Lyon au sein de notre école doctorale de rattachement (Ecole Doctorale Interdisciplinaire Sciences Santé, EDISS, ED205).

1.1 Curriculum Vitae	1
1.2 Contrats de recherche et financements	3
1.3 Activités d'expertise et de participation aux réseaux et sociétés savantes	4
1.4 Enseignement, formation et diffusion de la culture scientifique	4
1.5 Production scientifique	5
1.6 Encadrement, animation et management de la recherche	16

1.1 Curriculum Vitae

Etat Civil

Nom, Prénom	CHAUVEAU, Fabien
Nationalité	Française
Date de naissance (âge)	22 avril 1979 (42 ans)
Laboratoire de recherche	Centre de Recherche en Neurosciences de Lyon (CRNL): CNRS UMR5292; INSERM U1028; Univ. Lyon 1
Equipe de recherche	Biomarqueurs Radiopharmaceutiques et Neurochimiques (BIORAN)
Adresse	Groupement Hospitalier Est, Bât. CERMEP – Imagerie du Vivant 59 boulevard Pinel, 69677 Bron CEDEX
Contact	04 72 68 86 29 / chauveau@cermep.fr
Statut	Chargé de Recherche CNRS, classe normale (INSB, section 28)

Formation et Diplômes

Formation initiale	
1997	Baccalauréat scientifique (Cholet, 49)
1998-99	Classes Préparatoires aux Grandes Ecoles (Nantes, 44)
2002	Diplôme d'ingénieur chimiste à l'Ecole Nationale Supérieure de Chimie de Paris
2003	DEA Chimie bioorganique et bioinorganique, Université Paris XI
2007	Doctorat d'imagerie médicale, Université Paris V, Prix de la chancellerie
Formation continue	
2006	DU Expérimentation animale, niveau 1, Université Paris V
2006	Formation Bases de la modélisation cinétique en imagerie, Copenhague
2009	Formation Neuroimagerie in vivo du petit animal par RMN, Grenoble
2013	Formation spéciale Expérimentation et chirurgie animale, Marseille
2015	Certification d'aptitude IATA (transport des matières dangereuses par voie aérienne)
2014	Formation CNRS Management d'équipes, DR7, Villeurbanne
2018	Formation CNRS Traitement d'image ImageJ / Fiji

Positions occupées et fonctions

- 2002-2003. Stages de recherche au **Laboratoire de Chimie et Biochimie Pharmacologiques et Toxicologiques** (CNRS UMR 8601; Univ. Paris V) - Dir. Daniel Mansuy, resp. Pr. Olivia Reinaud

Chimie bio-inorganique : fonctionnalisation de calixarènes, applications en Imagerie par Résonance Magnétique (IRM)

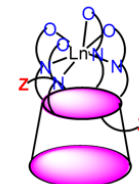
- 2004-2007 Thèse au **Service Hospitalier Frédéric Joliot** (ex Laboratoire d'Imagerie Moléculaire Expérimentale, CEA/INSERM U803) - Dir. Bertrand Tavitian

Tomographie par Emission de Positons (TEP) : nouveaux radiotraceurs de la neuroinflammation

- 2008-2012 Post-doctorat au **Centre de Recherche en Acquisition et Traitement de l'Image pour la Santé** (CREATIS, CNRS UMR 5220; INSERM U1294; Université Lyon 1; INSA- Lyon) - Equipe Imagerie Cérébrale, resp. Pr. Norbert Nighoghossian

Imagerie par Résonance Magnétique (IRM) : Evaluation par imagerie de stratégies de neuroprotection

- 2013-... **Centre de Recherche en Neurosciences de Lyon** (CRNL, CNRS UMR 5292; INSERM U1028; Univ. Lyon 1), dir. Dr Olivier Bertrand - Equipe **BIORAN**, resp. Pr Luc Zimmer
- Imagerie multimodale des protéinopathies cérébrales et atteintes démyélinisantes**



CREATIS



1.2 Contrats de recherche et financements

2015-16	Principal investigateur du projet de coopération bilatérale CNRS-TUBITAK (échanges de chercheurs : Fabien Chauveau, Lyon, France & Pr Muge Yemisci, Ankara, Turquie)
↳ Interaction entre accident vasculaire cérébral et protéinopathies: étude chez l'animal	
2016-21	Partenaire du contrat ANR-15-CE18-0026-03 (principal investigateur Pr Yves Berthezène, CREATIS, Lyon)
↳ Imagerie de l'inflammation cérébrale dans l'accident vasculaire cérébral ischémique : développement d'une sonde nanoparticulaire multimodale & méthodes d'imagerie cérébrale	
2017	Principal investigateur du Partenariat Hubert Curien FASIC avec l'ANSTO Human Health Research, Sydney, Australie
↳ 3D-BRAIN (reconstruction 3D de coupes sériées d'autoradiographie)	
2019-22	Principal investigateur du contrat ANR-18-CE17-0013 (Jeune Chercheur)
↳ Imagerie TEP-IRM d'un modèle de sclérose en plaques : évaluation de nouveaux radiotraceurs de la myéline	
2020-21	Principal investigateur du Partenariat Hubert Curien XU GUANGQI avec le Dr Min Zhang (Hôpital Ruijin de Shanghai, Univ. Jiao Tong, Shanghai, Chine)
↳ Imagerie multimodale de la neuroinflammation et de la remyélinisation dans la sclérose en plaques	
2021-22	Partenaire du projet de la fondation NEURODIS (principal investigateur Dr Françoise Durand-Dubief, CREATIS, Lyon)
↳ Nouvelles méthodes de suivi de phénomènes de démyélinisation/remyélinisation en IRM à ultra-haut champ	
2021-22	Partenaire du projet de la fondation ARSEP (principal investigateur Dr Françoise Durand-Dubief, CREATIS, Lyon)
↳ Evaluation des phénomènes de démyélinisation/remyélinisation en IRM à ultra-haut champ sur des modèles de souris EAE et lysolecithine	
2021-22	Partenaire du Partenariat Hubert Curien BOSPHORE avec la Pr Muge Yemisci (Univ. Hacettepe, Ankara, Turquie)
↳ Le rôle de la protéine Reduced Folate Carrier-1 (RFC-1) dans la microcirculation cérébrale et rétinale	
2021-23	Partenaire du projet d'échange d'expertises du WP1 (agents d'imagerie moléculaire) du réseau France Life Imaging (FLI) avec la Dr Mylène Richard (CEA, SHFJ)
↳ Nouveaux radiotraceurs et biomarqueurs de l'inflammation en Tomographie par Emission de Positons (TEP) dans la sclérose en plaques (SEP)	
2020-21	Partenaire du projet ANR-21-CE17 (contractualisation en cours, principal investigateur Pr Tae-Hee Cho, CARMEN, Lyon)
↳ Métabolisme de l'oxygène en IRM dans l'accident vasculaire ischémique	

1.3 Activités d'expertise et de participation aux réseaux et sociétés savantes

Relecteur ponctuel ou régulier :¹


- Frontiers in Neurology
- European Journal of Nuclear Medicine and Molecular Imaging (EJNMMI)
- EJNMMI-Research
- Molecular Imaging and Biology
- Contrast Media and Molecular Imaging
- Pharmaceuticals
- Chemical Communications
- Lab Animal
- Methods and Applications in Fluorescence
- Molecular Biology Reports
- Agence Nationale de la Recherche
- Multiple Sclerosis Society UK

1: au total une trentaine de contributions sur les 5 dernières années

Réseaux : l'équipe BIORAN participe

- au **WP2** (Techniques innovantes d'imagerie) du LabEx PRIMES (Physique, Radiobiologie, Imagerie Médicale, et Simulation) de l'Université de Lyon (ANR-11-LABX-0063 / ANR-11-IDEX-0007)
- au **WP4** (Traitement et Analyse en Imagerie Multimodale) du réseau d'expertise de l'infrastructure France Life Imaging (11-INBS-0006)

Société savante : membre à titre individuel de la société européenne d'imagerie moléculaire (**ESMI**), évaluateur d'abstracts pour le congrès annuel (**EMIM**)



1.4 Enseignement, formation et diffusion de la culture scientifique

Enseignement de niveau master en imagerie médicale : 5h de cours magistraux annuels depuis 2010 sur l'imagerie préclinique et clinique par IRM et TEP des accidents vasculaires cérébraux (UE « Traceurs, Imagerie moléculaire et fonctionnelle », et « Caractérisation tissulaire », Université Claude Bernard Lyon 1).



Enseignement technique dans le cadre de formations internes à l'expérimentation animale : « Accident Vasculaire Cérébral expérimental chez le rat par voie endoluminale », sessions à la demande (environ 10 personnes depuis 2015), CERMEP-Imagerie du Vivant.

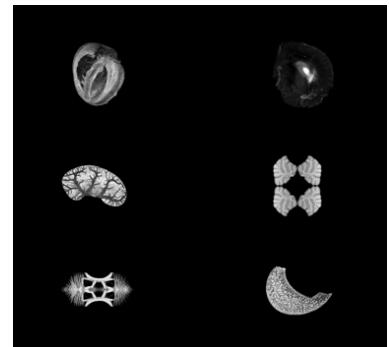


Conférences organisées :

- Pr Pascal Derkinderen (CHU Nantes, INSERM U913) dans le cadre du du Cycle des Conférences CRNL 2014
- Dr Louise Van der Weerd (associate prof at Leiden University Medical Center, Pays-Bas) dans le cadre du du Cycle des Conférences CRNL 2015
- Workshop “Integrity in scientific research: Where are we now?”, dans le cadre des activités du groupe de travail « Intégrité scientifique » du CRNL, fév. 2017
- Dr Mickaël Tanter (directeur du laboratoire Physique pour la Médecine, Paris) et la société ICONEUS dans le cadre du du Cycle des Conférences CRNL 2018
- Workshop “Publishing differently: new ways to evaluate and disseminate the scientific knowledge in the digital area”, dans le cadre des activités du groupe de travail « Intégrité scientifique » du CRNL, fév. 2020

Vulgarisation :

- Animations speed dating lors de la « Nuit des chercheurs », sept. 2016 et sept. 2017
- Conférence « prions et démences » (co-animé avec Isabelle Quadrio) à l’université ouverte de Lyon en 2016 et 2018
- Contribution au blog CNRS “Aux frontières du cerveau”
- Exposition photo “Microscopie virtuelle : les organes en cinquante nuances de gris” pour la fête de la science 2019 et les 80 ans du CNRS

**1.5 Production scientifique**

Se trouve ci-dessous la liste des articles dont je suis co-auteur et qui sont référencés sur la base de données *Medline* ([PubMed](#)). J’accompagne ces références bibliographiques d’un bref descriptif en français. J’énumère pour chaque article mes contributions en utilisant la taxonomie [CRediT](#) [1] (en anglais, selon le tableau ci-dessous extrait de [2]).

[1]: ALLEN et al. (2019)

[2]: BRAND et al. (2015)

Term	Definition
Conceptualization	Ideas; formulation or evolution of overarching research goals and aims
Methodology	Development or design of methodology; creation of models
Software	Programming, software development; designing computer programs; implementation of the computer code and supporting algorithms; testing of existing code components
Validation	Verification, whether as a part of the activity or separate, of the overall replication/ reproducibility of results/experiments and other research outputs
Formal Analysis	Application of statistical, mathematical, computational, or other formal techniques to analyze or synthesize study data
Investigation	Conducting a research and investigation process, specifically performing the experiments, or data/evidence collection
Resources	Provision of study materials, reagents, materials, patients, laboratory samples, animals, instrumentation, computing resources, or other analysis tools
Data curation	Management activities to annotate (produce metadata), scrub data and maintain research data (including software code, where it is necessary for interpreting the data itself) for initial use and later reuse
Writing – Original Draft	Preparation, creation and/or presentation of the published work, specifically writing the initial draft (including substantive translation)
Writing – Review & Editing	Preparation, creation and/or presentation of the published work by those from the original research group, specifically critical review, commentary or revision – including pre- or post-publication stages
Visualization	Preparation, creation and/or presentation of the published work, specifically visualization/ data presentation
Supervision	Oversight and leadership responsibility for the research activity planning and execution, including mentorship external to the core team
Project Administration	Management and coordination responsibility for the research activity planning and execution
Funding acquisition	Acquisition of the financial support for the project leading to this publication.

— Chauveau F, Pestourie C, Tavitian B. [Aptamers : selection and scope of applications]. *Pathol Biol (Paris)*. 2006;54(4) :251-258. DOI: [10.1016/j.patbio.2006.03.002](https://doi.org/10.1016/j.patbio.2006.03.002)

— Revue éducative en français sur le développement de ligands de nature oligonucléotidiques (aptamères), par un processus d'évolution moléculaire dirigée (SELEX) et exemples d'applications.

— **Roles : investigation, writing – review & editing**

— Boutin H, Chauveau F, Thominaux C, Grégoire M-C, James ML, Trebossen R, Hantraye P, Dollé F, Tavitian B, Kassiou M. ¹¹C-DPA-713 : a novel peripheral benzodiazepine receptor PET ligand for in vivo imaging of neuroinflammation. *J Nucl Med*. 2007;48(4) :573-581. DOI: [10.2967/jnumed.106.036764](https://doi.org/10.2967/jnumed.106.036764)

— Collaboration internationale avec l'Université de Sydney (Australie) : évaluation d'un nouveau radioligand marqué au carbone-11 ciblant l'activation microgliale (TSPO) comparativement au radiotraceur historique [¹¹C]PK11195. Cette comparaison est effectuée dans un modèle de neuroinflammation cérébrale (lésion excitotoxique chez le rat).

— **Roles : investigation, writing – review & editing, visualization**

— Boutin H*, Chauveau F*, Thominaux C, Kuhnast B, Grégoire M-C, Jan S, Trebossen R, Dollé F, Tavitian B, Mattner F, Katsifis A. In vivo imaging of brain lesions with [¹¹C]CLINME, a new PET radioligand of peripheral benzodiazepine receptors. *Glia*. 2007;55(14) :1459-1468. DOI: [10.1002/glia.20562](https://doi.org/10.1002/glia.20562)

— Collaboration internationale avec l'Australian Nuclear Science and Technology Organisation (ANSTO, Greater Sydney Area, Australie) : évaluation d'un nouveau radioligand marqué au carbone-11 ciblant l'activation microgliale (TSPO) comparativement au ra-

diotraceur historique [^{11}C]PK11195. Cette comparaison est effectuée dans un modèle de neuroinflammation cérébrale (lésion excitotoxique chez le rat).

— **Roles : investigation, writing – review & editing, visualization**

- Chauveau F*, Aissouni Y*, Hamm J, Boutin H, Libri D, Ducongé F, Tavitian B. Binding of an aptamer to the N-terminal fragment of VCAM-1. *Bioorg Med Chem Lett.* 2007;17(22) :6119-6122. DOI: 10.1016/j.bmcl.2007.09.046

— Sélection d'un aptamère reconnaissant la protéine recombinante VCAM-1 (Vascular Cell Adhesion Molecule-1) par la procédure SELEX (systematic evolution of ligands by exponential enrichment), dans le but de développer un agent d'imagerie de l'inflammation vasculaire.

— **Roles : formal analysis, investigation, writing – original draft, visualization**

- Chauveau F, Boutin H, Van Camp N, Dollé F, Tavitian B. Nuclear imaging of neuroinflammation : a comprehensive review of [^{11}C]PK11195 challengers. *Eur J Nucl Med Mol Imaging.* 2008;35(12) :2304-2319. DOI: 10.1007/s00259-008-0908-9

— Revue systématique des candidats-radioligands ciblant TSPO (plus de 40 molécules radio-marquées identifiées) et analyse critique des études précliniques chez le rongeur et le primate.

— **Roles : formal analysis, investigation, writing – original draft, visualization**

- Chauveau F, Van Camp N, Dollé F, Kuhnast B, Hinnen F, Damont A, Boutin H, James M, Kassiou M, Tavitian B. Comparative evaluation of the translocator protein radioligands ^{11}C -DPA-713, ^{18}F -DPA-714, and ^{11}C -PK11195 in a rat model of acute neuroinflammation. *J Nucl Med.* 2009;50(3) :468-476. DOI: 10.2967/jnumed.108.058669

— Suite de la collaboration internationale avec l'Université de Sydney (Australie) : évaluation combinée d'un dérivé fluoré, et un dérivé carboné comparativement au radiotraceur TSPO historique dans le modèle de lésion excitotoxique chez le rat.

— **Roles : methodology, validation, formal analysis, investigation, writing – original draft, visualization**

- Brisset J-C, Desestret V, Marcellino S, Devillard E, Chauveau F, Lagarde F, Nataf S, Nighoghossian N, Berthezene Y, Wiart M. Quantitative effects of cell internalization of two types of ultrasmall superparamagnetic iron oxide nanoparticles at 4.7 T and 7 T. *Eur Radiol.* 2010;20(2) :275-285. DOI: 10.1007/s00330-009-1572-6

— Etude in vitro (gels d'agarose) et in vivo (injections stéréotaxiques chez la souris) de la capacité à quantifier des macrophages après leur marquage magnétique par 2 types de nanoparticules d'oxydes de fer.

— **Roles : investigation, writing – review & editing**

- Chauveau F, Moucharrarie S, Wiart M, Brisset J-C, Berthezene Y, Nighoghossian N, Cho T-H. In vivo MRI assessment of permanent middle cerebral artery occlusion by electrocoagulation : pitfalls of procedure. *Exp Transl Stroke Med.* 2010;2(1) :4. DOI: 10.1186/2040-7378-2-4

— Note technique sur la procédure d'électrocoagulation de l'artère cérébrale moyenne distale chez la souris qui peut conduire, selon le matériel et les conditions d'utilisation, à un dommage cérébral thermique concomitant à la lésion ischémique.

— **Roles : investigation, writing – review & editing**

- Chauveau F, Cho TH, Berthezene Y, Nighoghossian N, Wiart M. Imaging inflammation in stroke using magnetic resonance imaging. *Int J Clin Pharmacol Ther.* 2010;48(11) :718-728. DOI: 10.5414/cpp48718

- Revue et discussion de la littérature préclinique et clinique utilisant les particules d'oxyde de fer super-paramagnétiques pour l'imagerie de l'inflammation cérébrale après un accident vasculaire cérébral. L'injection de cet agent de contraste dans la circulation conduit à un marquage indirect des cellules phagocytaires qui sont retrouvés autour des lésions ischémiques.
- **Roles : investigation, writing – review & editing**
- Van Camp N, Boisgard R, Kuhnast B, Thézé B, Viel T, Grégoire M-C, Chauveau F, Boutin H, Katsifis A, Dollé F, Tavitian B. *In vivo imaging of neuroinflammation : a comparative study between [¹⁸F]PBR111, [¹¹C]CLINME and [¹¹C]PK11195 in an acute rodent model.* *Eur J Nucl Med Mol Imaging.* 2010;37(5) :962-972. DOI: [10.1007/s00259-009-1353-0](https://doi.org/10.1007/s00259-009-1353-0)
 - Suite de la collaboration internationale avec l'Australian Nuclear Science and Technology Organisation (ANSTO, Greater Sydney Area, Australie) : évaluation combinée d'un dérivé fluoré, et un dérivé carboné comparativement au radiotracteur TSPO historique dans le modèle de lésion excitotoxique chez le rat.
 - **Roles : investigation, writing – review & editing**
- Chauveau F, Boutin H, Van Camp N, Thominiaux C, Hantraye P, Rivron L, Marguet F, Castel M-N, Rooney T, Benavides J, Dollé F, Tavitian B. *In vivo imaging of neuroinflammation in the rodent brain with [¹¹C]SSR180575, a novel indoleacetamide radioligand of the translocator protein (18 kDa).* *Eur J Nucl Med Mol Imaging.* 2011;38(3) :509-514. DOI: [10.1007/s00259-010-1628-5](https://doi.org/10.1007/s00259-010-1628-5)
 - Collaboration industrielle pour l'évaluation d'un radioligand TSPO dans le modèle de lésion excitotoxique chez le rat.
 - **Roles : validation, formal analysis, investigation, writing – original draft, visualization**
- Brisset J-C, Sigovan M, Chauveau F, Riou A, Devillard E, Desestret V, Touret M, Nataf S, Honnorat J, Canet-Soulas E, Nighoghossian N, Berthezene Y, Wiart M. *Quantification of iron-labeled cells with positive contrast in mouse brains.* *Mol Imaging Biol.* 2011;13(4) :672-678. DOI: [10.1007/s11307-010-0402-1](https://doi.org/10.1007/s11307-010-0402-1)
 - Dans l'optique d'administrer une thérapie cellulaire à base de macrophages, la fiabilité et la sensibilité de différentes méthodes de quantification ont été testées après injection stéréotaxique de différentes quantités de cellules rendues magnétiquement détectables grâce à des particules d'oxydes de fer.
 - **Roles : investigation, writing – review & editing**
- Chauveau F*, Cho T-H*, Perez M, Guichardant M, Riou A, Aguetaz P, Picq M, Lagarde M, Berthezene Y, Nighoghossian N, Wiart M. *Brain-targeting form of docosahexaenoic acid for experimental stroke treatment : MRI evaluation and anti-oxidant impact.* *Curr Neurovasc Res.* 2011;8(2) :95-102. DOI: [10.2174/156720211795495349](https://doi.org/10.2174/156720211795495349)
 - Etude de neuroprotection guidée par IRM en collaboration avec l'Institut Multidisciplinaire de Biochimie des Lipides (IMBL, INSA-Lyon) pour l'évaluation d'un acide gras omega-3 (DHA) modifié de manière à accroître son accréction cérébrale. L'effet protecteur du DHA, déjà montré, est retrouvé, et l'apport du DHA modifié apparaît similaire.
 - **Roles : methodology, validation, formal analysis, investigation, writing – original draft, visualization, project administration**
- Chauveau F*, Cho T-H*, Riou A, Langlois J-B, Berthezene Y, Nighoghossian N, Wiart M. *Does acute behavioral testing reflect successful ischemia in rats with transient middle cerebral artery occlusion?* *Int J Stroke.* 2012;7(6) :465-472. DOI: [10.1111/j.1747-4949.2011.00710.x](https://doi.org/10.1111/j.1747-4949.2011.00710.x)
 - La méthode d'évaluation comportementale couramment utilisée pour vérifier l'occlusion artérielle par un filament intraluminal chez le rat (AVC ischémique) ne résiste pas à

- une confrontation avec l'IRM per-occlusion (angiographie, diffusion, perfusion) : le comportement ne permet pas d'identifier les animaux présentant une lésion ischémique et de ce fait, représente un biais majeur et non contrôlé dans les études neuroprotection.
- **Roles : conceptualization, methodology, formal analysis, investigation, writing – original draft, writing – review & editing, visualization, project administration**
 - Durand A*, Chauveau F*, Cho T-H, Bolbos R, Langlois J-B, Hermitte L, Wiart M, Berthezène Y, Nighoghossian N. Spontaneous reperfusion after in situ thromboembolic stroke in mice. *PLoS ONE*. 2012;7(11) :e50083. DOI: [10.1371/journal.pone.0050083](https://doi.org/10.1371/journal.pone.0050083)
 - Caractérisation par IRM multimodale (angiographie, diffusion, perfusion) d'une nouvelle procédure d'ischémie cérébrale transitoire chez la souris par injection focale de thrombine dans l'artère cérébrale moyenne.
 - **Roles : conceptualization, methodology, validation, formal analysis, investigation, writing – review & editing, visualization, supervision**
 - Cho T-H, Aguetaz P, Campuzano O, Charriaut-Marlangue C, Riou A, Berthezène Y, Nighoghossian N, Ovize M, Wiart M, Chauveau F. Pre- and post-treatment with cyclosporine A in a rat model of transient focal cerebral ischaemia with multimodal MRI screening. *Int J Stroke*. 2013;8(8) :669-674. DOI: [10.1111/j.1747-4949.2012.00849.x](https://doi.org/10.1111/j.1747-4949.2012.00849.x)
 - Comparaison du pré- vs post-conditionnement pharmacologique avec la cyclosporine A (administrée de manière intra-carotidienne) en IRM : l'effet protecteur (connu) du pré-traitement est retrouvé mais le post-traitement apparaît inefficace.
 - **Roles : methodology, validation, investigation, writing – review & editing, visualization, supervision**
 - Desestret V, Riou A, Chauveau F, Cho T-H, Devillard E, Marinescu M, Ferrera R, Rey C, Chanal M, Angoulvant D, Honnorat J, Nighoghossian N, Berthezène Y, Nataf S, Wiart M. In Vitro and In Vivo Models of Cerebral Ischemia Show Discrepancy in Therapeutic Effects of M2 Macrophages. *PLoS ONE*. 2013;8(6) :e67063. DOI: [10.1371/journal.pone.0067063](https://doi.org/10.1371/journal.pone.0067063)
 - Evaluation de macrophages de type M2 (anti-inflammatoire) issus de culture primaire comme thérapie cellulaire pour l'AVC ischémique. Les effets protecteurs observés in vitro (culture organotypique) n'ont pas été retrouvés in vivo (AVC endoluminal chez le rat) en suivi longitudinal par IRM.
 - **Roles : formal analysis, investigation, writing – review & editing**
 - Riou A, Chauveau F, Cho T-H, Marinescu M, Nataf S, Nighoghossian N, Berthezène Y, Wiart M. MRI assessment of the intra-carotid route for macrophage delivery after transient cerebral ischemia. *NMR Biomed*. 2013;26(2) :115-123. DOI: [10.1002/nbm.2826](https://doi.org/10.1002/nbm.2826)
 - Dans l'optique d'administrer une thérapie cellulaire à base de macrophages, la voie intra-carotidienne a été testée à l'aide de cellules rendues magnétiquement détectables grâce à des particules d'oxydes de fer. Le suivi IRM d'un modèle AVC ischémique ainsi traité à la reperfusion a montré une forte captation cérébrale des cellules associée à de nouvelles lésions ischémiques et à une surmortalité, permettant d'alerter sur le danger potentiel de cette stratégie.
 - **Roles : formal analysis, investigation, writing – review & editing, supervision**
 - Marinescu M, Chauveau F, Durand A, Riou A, Cho T-H, Dencausse A, Ballet S, Nighoghossian N, Berthezène Y, Wiart M. Monitoring therapeutic effects in experimental stroke by serial USPIO-enhanced MRI. *Eur Radiol*. 2013;23(1) :37-47. DOI: [10.1007/s00330-012-2567-2](https://doi.org/10.1007/s00330-012-2567-2)
 - Validation d'un biomarqueur d'imagerie IRM grâce à des nanoparticules super-paramagnétiques d'oxyde de fer, en collaboration avec le fournisseur industriel de cet agent de

contraste : suivi in vivo de l'effet neuroprotecteur et anti-inflammatoire de la minocycline dans l'accident vasculaire ischémique expérimental chez la souris.

— **Roles : formal analysis, investigation, writing – review & editing, supervision**

- Marinescu M, Langer M, Durand A, Olivier C, Chabrol A, Rositi H, Chauveau F, Cho TH, Nighoghossian N, Berthezène Y, Peyrin F, Wiart M. Synchrotron Radiation X-Ray Phase Micro-computed Tomography as a New Method to Detect Iron Oxide Nanoparticles in the Brain. *Mol Imaging Biol.* 2013;15(5) :552-559. DOI: [10.1007/s11307-013-0639-6](https://doi.org/10.1007/s11307-013-0639-6)

— Utilisation originale de l'imagerie en contraste de phase par rayonnement synchrotron pour détecter ex vivo un agent de contraste IRM tel que les nanoparticules d'oxyde de fer (USPIO).

— **Roles : investigation, writing – review & editing**

- Durand A, Chauveau F, Cho T-H, Kallus C, Wagner M, Boutitie F, Maucort-Boulch D, Berthezène Y, Wiart M, Nighoghossian N. Effects of a TAFI-Inhibitor Combined with a Suboptimal Dose of rtPA in a Murine Thromboembolic Model of Stroke. *Cerebrovasc Dis.* 2014;38(4) :268-275. DOI: [10.1159/000366266](https://doi.org/10.1159/000366266)

— Prestation d'étude IRM de neuroprotection d'un composé à activité fibrinolytique développé par Sanofi : dans le modèle d'ischémie cérébrale par micro-injection de thrombine, l'association du composé avec l'agent thrombolytique utilisé en clinique n'a pas permis de diminuer la dose de ce dernier sans perte d'efficacité.

— **Roles : conceptualization, formal analysis, investigation, writing – review & editing, visualization, supervision**

- Levigoureux E, Lancelot S, Bouillot C, Chauveau F, Verdurand M, Verchere J, Billard T, Baron T, Zimmer L. Binding of the PET Radiotracer [¹⁸F]BF227 Does not Reflect the Presence of Alpha-Synuclein Aggregates in Transgenic Mice. *Curr Alzheimer Res.* 2014;11(10) :955-960. DOI: [10.2174/1567205011666141107154201](https://doi.org/10.2174/1567205011666141107154201)

— Evaluation de la capacité d'un radiotracer Aβ à détecter les agrégats fibrillaires de protéines αSyn dans un modèle murin transgénique de la maladie de Parkinson : les résultats montrent une absence de liaison *in vivo* (imagerie TEP) et *in vitro* (autoradiographie).

— **Roles : investigation, writing – review & editing, visualization**

- Nighoghossian N, Berthezène Y, Mechtouff L, Derex L, Cho TH, Ritzenthaler T, Rheims S, Chauveau F, Béjot Y, Jacquin A, Giroud M, Ricolfi F, Philippeau F, Lamy C, Turc G, Bodiguel E, Domingo V, Guiraud V, Mas J-L, Oppenheim C, Amarenco P, Cakmak S, Sevin-Allouet M, Guillon B, Desal H, Hosseini H, Sibon I, Mahagne M-H, Ong E, Mewton N, Ovide M. Cyclosporine in acute ischemic stroke. *Neurology.* 2015;84(22) :2216-2223. DOI: [10.1212/WNL.0000000000001639](https://doi.org/10.1212/WNL.0000000000001639)

— Résultats (négatifs) de l'essai clinique CycloStroke, testant l'administration de cyclosporine A pour agir sur l'ouverture du pore de transition mitochondrial à la reperfusion, en combinaison de la thrombolyse intraveineuse.

— **Roles : formal analysis, investigation, data curation, writing – review & editing**

- Beretta S, Cuccione E, Versace A, Carone D, Riva M, Padovano G, Dell'Era V, Cai R, Monza L, Presotto L, Rousseau D, Chauveau F, Paternò G, Pappadà GB, Giussani C, Sganzerla EP, Ferrarese C. Cerebral collateral flow defines topography and evolution of molecular penumbra in experimental ischemic stroke. *Neurobiol Dis.* 2015;74 :305-313. DOI: [10.1016/j.nbd.2014.11.019](https://doi.org/10.1016/j.nbd.2014.11.019)

— Démonstration de l'impact de la circulation collatérale mesurée par laser doppler dans le modèle d'ischémie cérébrale par voie endoluminale chez le rat : l'évolution de la zone à risque (ou pénombre ischémique), ici évaluée par immunohistochimie (HSP70), apparaît largement déterminée par le niveau d'efficacité de la circulation collatérale.

- **Roles : methodology, formal analysis, writing – review & editing**
- Gory B, Chauveau F, Bolbos R, Langlois J-B, Labeyrie P-E, Signorelli F, Turjman A, Turjman F. *Spatiotemporal characterization of brain infarction by sequential multimodal MR imaging following transient focal ischemia in a Rat model of intra-arterial middle cerebral artery occlusion.* *Eur Radiol.* 2016;26(12) :4505-4514. DOI: [10.1007/s00330-016-4290-x](https://doi.org/10.1007/s00330-016-4290-x)
 - Caractérisation par IRM multimodale (angiographie, diffusion, perfusion) d'une nouvelle procédure d'ischémie cérébrale transitoire par voie endovasculaire chez le rat.
 - **Roles : formal analysis, resources, writing – review & editing, visualization, supervision**
- Chirico EN, Di Cataldo V, Chauveau F, Geloën A, Patsouris D, Thézé B, Martin C, Vidal H, Rieusset J, Pialoux V, Canet-Soulas E. *Magnetic resonance imaging biomarkers of exercise-induced improvement of oxidative stress and inflammation in the brain of old high-fat-fed ApoE-/- mice.* *J Physiol.* 2016;594(23) :6969-6985. DOI: [10.1113/JP271903](https://doi.org/10.1113/JP271903)
 - Caractérisation des lésions vasculaires cérébrales et suivi d'un effet thérapeutique de l'exercice physique volontaire grâce aux nanoparticules d'oxyde de fer (USPIO). L'effet bénéfique est observé chez des animaux transgéniques soumis à un régime gras et hypercholestérolémique pendant un an avec quantité de nourriture contrôlée.
 - **Roles : formal analysis, writing – review & editing**
- Di Cataldo V, Geloën A, Langlois J-B, Chauveau F, Thézé B, Hubert V, Wiart M, Chirico EN, Rieusset J, Vidal H, Pialoux V, Canet-Soulas E. *Exercise Does Not Protect against Peripheral and Central Effects of a High Cholesterol Diet Given Ad libitum in Old ApoE-/- Mice.* *Front Physiol.* 2016 :453. DOI: [10.3389/fphys.2016.00453](https://doi.org/10.3389/fphys.2016.00453)
 - En contradiction apparente avec l'étude précédente, le même type de suivi IRM utilisant des agents de contraste IRM (Gd-DOTA & USPIO) pour documenter les lésions vasculaires inflammatoires, montre un effet délétère de l'exercice physique lorsque le régime gras et hypercholestérolémique est instauré tardivement et sans contrôle de la quantité de nourriture chez des animaux âgés.
 - **Roles : formal analysis, writing – review & editing**
- Colin J, Allouche A, Chauveau F, Corbier C, Pauron-Gregory L, Lanhers M-C, Claudepierre T, Yen FT, Oster T, Malaplate-Armand C. *Improved Neuroprotection Provided by Drug Combination in Neurons Exposed to Cell-Derived Soluble Amyloid- β Peptide.* *J Alzheimers Dis.* 2016;52(3) :975-987. DOI: [10.3233/JAD-151110](https://doi.org/10.3233/JAD-151110)
 - Exploration en culture cellulaire par l'UR AFPA (ENSAIA, EA 3998, USC INRA, Nancy) de stratégies de neuroprotection contre la toxicité induite par le peptide β -amyloïde issu de milieux conditionnés : l'association resveratrol/DHA offre une protection complète sur ce système cellulaire mimant le stade précoce de la maladie d'Alzheimer.
 - **Roles : investigation, writing – review & editing**
- Verdurand M, Chauveau F*, Daoust A*, Morel A-L, Bonnefoi F, Liger F, Bérode A, Zimmer L. *Differential effects of amyloid- β 1–40 and 1–42 fibrils on 5-HT_{1A} serotonin receptors in rat brain.* *Neurobiol Aging.* 2016;40 :11-21. DOI: ...
 - Caractérisation de la réactivité sérotoninergique consécutive à la toxicité des fibrilles β -amyloïdes chez le rat : un modèle non-transgénique a permis de reproduire une observation clinique et de mettre en évidence une spécificité du peptide (A β 40 vs 42) et de la région cérébrale (hippocampe vs striatum).
 - **Roles : conceptualization, formal analysis, investigation, writing – review & editing, supervision**

- Cuccione E, Versace A, Cho T-H, Carone D, Berner L-P, Ong E, Rousseau D, Cai R, Monza L, Ferrarese C, Sganzerla EP, Berthezène Y, Nighoghossian N, Wiart M, Beretta S*, Chauveau F*. Multi-site laser Doppler flowmetry for assessing collateral flow in experimental ischemic stroke : Validation of outcome prediction with acute MRI. *J Cereb Blood Flow Metab.* 2017;37(6) :2159-2170. DOI: [10.1177/0271678X16661567](https://doi.org/10.1177/0271678X16661567)
 - Collaboration internationale (Milan Center for Neuroscience, Milan) pour la validation par IRM multimodale d'une méthode de stratification des animaux pendant un accident vasculaire cérébral ischémique : la circulation collatérale, estimée par une double mesure simultanée en laser doppler, prédit l'évolution de l'infarct ischémique.
 - **Roles : conceptualization, methodology, investigation, writing – review & editing, visualization, supervision, project administration**
- Ong E, Mewton N, Bouvier J, Chauveau F, Ritzenthaler T, Mechtouff L, Derex L, Buisson M, Berthezène Y, Ovize M, Nighoghossian N, Cho T-H. Effect of Cyclosporine on Lesion Growth and Infarct Size within the White and Gray Matter. *Front Neurol.* 2017;8 :151. DOI: [10.3389/fneur.2017.00151](https://doi.org/10.3389/fneur.2017.00151)
 - Etude secondaire (sous-groupe) de la cohorte de patients CycloStroke (AVC ischémique traité par la cyclosporine A à la reperfusion).
 - **Roles : formal analysis, investigation, data curation, writing – review & editing**
- Verdurand M, Levigoureux E, Zeinyeh W, Berthier L, Mendjel-Herda M, Cadarossanesaib F, Bouillot C, Iecker T, Terreux R, Lancelot S, Chauveau F, Billard T, Zimmer L. In Silico, in Vitro, and in Vivo Evaluation of New Candidates for α -Synuclein PET Imaging. *Mol Pharmaceutics.* 2018;15(8) :3153-3166. DOI: [10.1021/acs.molpharmaceut.8b00229](https://doi.org/10.1021/acs.molpharmaceut.8b00229)
 - Publication principale issu de notre programme de recherche d'un radiotraceur α Syn, où nous avons combiné modélisation moléculaire, radiochimie, liaison sur filtre, autoradiographie et imagerie *in vivo* pour évaluer des radioligands originaux.
 - **Roles : conceptualization, methodology, investigation, writing – review & editing, supervision**
- Verdurand M, Levigoureux E, Lancelot S, Zeinyeh W, Billard T, Quadrio I, Perret-Liaudet A, Zimmer L, Chauveau F. Amyloid- α Radiotracer [18 F]BF-227 Does Not Bind to Cytoplasmic Glial Inclusions of Postmortem Multiple System Atrophy Brain Tissue. *Contrast Media Mol Imaging.* 2018;2018 :9165458. DOI: [10.1155/2018/9165458](https://doi.org/10.1155/2018/9165458)
 - Etude d'autoradiographie sur tissus cérébraux humains qui démontre l'absence de liaison spécifique du radiotraceur [18 F]BF227 aux inclusions cytoplasmiques gliales et remet en cause l'interprétation de la seule étude d'imagerie *in vivo* de l' α Syn publiée en 2010 dans la revue *Brain* [3].
 - **Roles : conceptualization, methodology, formal analysis, investigation, writing – original draft, visualization, supervision, project administration**
- Bigot M, Chauveau F, Beuf O, Lambert SA. Magnetic Resonance Elastography of Rodent Brain. *Front Neurol.* 2018;9 :1010. DOI: [10.3389/fneur.2018.01010](https://doi.org/10.3389/fneur.2018.01010)
 - Etat de l'art didactique sur la faisabilité et le potentiel de l'élastographie par résonance magnétique sur le cerveau des rongeurs.
 - **Roles : conceptualization, writing – review & editing, supervision, funding acquisition, project administration**
- Zhang M, Hugon G, Bouillot C, Bolbos R, Langlois J-B, Billard T, Bonnefoi F, Li B, Zimmer L, Chauveau F. Evaluation of Myelin Radiotracers in the Lysolecithin Rat Model of Focal Demyelination : Beware of Pitfalls! *Contrast Media Mol Imaging.* 2019;2019 :9294586. DOI: [10.1155/2019/9294586](https://doi.org/10.1155/2019/9294586)

- Optimisation du modèle de démyélinisation focale à la lysolecithine chez le rat, et mise en garde quant à son utilisation en imagerie nucléaire de la myéline, qui peut être largement biaisée par des effets indésirables liées à l'injection stéréotaxique.
- **Roles : conceptualization, validation, formal analysis, writing – original draft, writing – review & editing, visualization, supervision, project administration**
- Hubert V, Dumot C, Ong E, Amaz C, Canet-Soulas E, Chauveau F, Wiart M. MRI coupled with clinically-applicable iron oxide nanoparticles reveals choroid plexus involvement in a murine model of neuroinflammation. *Scientific Reports*. 2019;9(1) :10046. DOI: [10.1038/s41598-019-46566-1](https://doi.org/10.1038/s41598-019-46566-1)
 - Cette étude apporte la preuve de concept d'une accumulation d'USPIO (*ultrasmall particles of iron oxide*) dans les plexus choroïdes en condition neuroinflammatoire chez la souris et de son utilisation comme biomarqueur d'imagerie.
 - **Roles : formal analysis, writing – review & editing**
- Hubert V, Chauveau F, Dumot C, Ong E, Berner L-P, Canet-Soulas E, Ghersi-Egea J-F, Wiart M. *Clinical Imaging of Choroid Plexus in Health and in Brain Disorders : A Mini-Review*. *Front Mol Neurosci*. 2019;12 :34. DOI: [10.3389/fnmol.2019.00034](https://doi.org/10.3389/fnmol.2019.00034)
 - Synthèse des connaissances acquises sur la physiopathologie des plexus choroïdes via l'imagerie multimodale en clinique, chez des volontaires sains et des patients.
 - **Roles : investigation, writing – review & editing**
- Bigot M, Chauveau F, Amaz C, Sinkus R, Beuf O, Lambert SA. The apparent mechanical effect of isolated amyloid- β and α -synuclein aggregates revealed by multi-frequency MRE. *NMR in Biomedicine*. 2020;33(1) :e4174. DOI: [10.1002/nbm.4174](https://doi.org/10.1002/nbm.4174)
 - Résultat principal de la thèse de Mathilde Bigot, qui démontre un effet biomécanique spécifique des protéines fibrillaires incluses dans un phantome d'agarose, détectable en élastographie IRM multifréquence.
 - **Roles : conceptualization, methodology, investigation, resources, writing – review & editing, supervision, funding acquisition, project administration**
- Courault P, Emery S, Bouvard S, Liger F, Chauveau F, Meyronet D, Fourier A, Billard T, Zimmer L, Lancelot S. Change in Expression of 5-HT₆ Receptor at Different Stages of Alzheimer's Disease : A Postmortem Study with the PET Radiopharmaceutical [¹⁸F]2FNQ1P. *J Alzheimers Dis*. 2020;75(4) :1329-1338. DOI: [10.3233/JAD-191278](https://doi.org/10.3233/JAD-191278)
 - Etude transversale par autoradiographie menée sur des tissus cérébraux humains montrant le déclin de l'expression du récepteur à la sérotonine de type 6 dans le striatum au cours de la progression de la maladie d'Alzheimer.
 - **Roles : formal analysis, writing – review & editing**
- Basalay MV, Wiart M, Chauveau F, Dumot C, Leon C, Amaz C, Bolbos R, Cash D, Kim E, Mechtouff L, Cho T-H, Nighoghossian N, Davidson SM, Ovize M, Yellon DM. Neuroprotection by remote ischemic conditioning in the setting of acute ischemic stroke : a preclinical two-centre study. *Scientific Reports*. 2020;10(1) :16874. DOI: [10.1038/s41598-020-74046-4](https://doi.org/10.1038/s41598-020-74046-4)
 - Collaboration internationale (Hatter Cardiovascular Institute and King's College London, Londres) et étude IRM bi-centrique de neuroprotection dans l'accident vasculaire cérébral ischémique chez le rat : la stratégie non pharmacologique de conditionnement d'un membre périphérique (remote conditioning) apparaît efficace tant sur la taille d'infarct que sur la récupération fonctionnelle.
 - **Roles : conceptualization, methodology, investigation, writing – review & editing, supervision**

- Hubert V, Hristovska I, Karpati S, Benkeder S, Dey A, Dumot C, Amaz C, Chounlamountri N, Watrin C, Comte JC, Chauveau F, Brun E, Marche P, Lerouge F, Parola S, Berthezène Y, Vorup-Jensen T, Pascual O, Wiart M. *Multimodal imaging with NanoGd reveals spatiotemporal features of neuroinflammation after experimental stroke. Adv Sci (Weinh).* 2021;8(17) :e2101433. [epub] DOI: [10.1002/advs.202101433](https://doi.org/10.1002/advs.202101433)
 - Production principale du consortium ANR NanoBrain, cet article décrit l'utilisation d'une nanoparticule hybride (détectée en IRM, imagerie bi-photon et rayons X) spécifiquement construite pour l'imagerie de la neuroinflammation, et ici utilisée dans un modèle d'accident vasculaire cérébral ischémique chez la souris.
 - **Roles : investigation, writing – review & editing**
- Chauveau F, Becker G, Boutin H. *Have (R)-[¹¹C]PK11195 challengers fulfilled the promise? A scoping review of clinical TSPO PET studies. Eur J Nucl Med Mol Imaging (epub).* DOI: [10.1007/s00259-021-05425-w](https://doi.org/10.1007/s00259-021-05425-w)
 - Première revue systématique des études cliniques d'imagerie TEP avec traceurs TSPO. La base de données ainsi bâtie (288 articles inclus, près de 50 pathologies, et 4000 patients) sera maintenue à jour (« living review »).
 - **Roles : conceptualization, methodology, validation, formal analysis, investigation, data curation, writing – original draft, writing – review & editing, visualization, supervision, project administration**

J'ajoute 3 articles (hors PubMed) non encore publiés mais dont le texte intégral est disponible :

- Chourrout M, Rositi H, Ong E, Hubert V, Paccalet A, Foucault L, Autret A, Fayard B, Olivier C, Bolbos R, Peyrin F, Crola-da-Silva C, Meyronet D, Raineteau O, Elleaume H, Brun E, Chauveau F*, Wiart M*. *Brain virtual histology with X-ray phase-contrast tomography Part I : whole-brain myelin mapping in white-matter injury models. bioRxiv.* July 2021 :2021.03.24.436852. DOI: [10.1101/2021.03.24.436852](https://doi.org/10.1101/2021.03.24.436852)
- Chourrout M, Roux M, Boisvert C, Gislard C, Legland D, Arganda-Carreras I, Olivier C, Peyrin F, Boutin H, Rama N, Baron T, Meyronet D, Brun E, Rositi H, Wiart M*, Chauveau F*. *Brain virtual histology with X-ray phase-contrast tomography Part II : 3D morphologies of amyloid- β plaques in Alzheimer's disease models. bioRxiv.* May 2021 :2021.03.25.436908. DOI: [10.1101/2021.03.25.436908](https://doi.org/10.1101/2021.03.25.436908)
 - Deux articles jumeaux (en révision, disponibles en pré-publication) présentant des outils d'analyse des volumes cérébraux 3D acquis en contraste de phase par rayonnement synchrotron : i) orientation des fibres de matière blanche, ii) paramètres morphologiques des plaques amyloïdes.
 - **Roles : conceptualization, methodology, validation, investigation, resources, data curation, writing – original draft, writing – review & editing, visualization, supervision, funding acquisition, project administration**
- Courault P, Bouvard S, Bouillot C, Bolbos R, Iecker T, Billard T, Zimmer L, Chauveau F*, Lancelot S*. *Influence of Obesity on Brain 5-HT₆ Receptor Expression : an In-Vivo Study with the PET Radiotracer [¹⁸F]2FNQ1P. Front Nutr.* (accepted as stage 1 registered report). DOI: [10.5281/zenodo.5070218](https://doi.org/10.5281/zenodo.5070218)
 - Première utilisation du radiotracer [¹⁸F]2FNQ1P développé par notre équipe de recherche, dans des modèles d'obésité, induite par l'alimentation ou d'origine génétique, chez le rat. Nous avons recherché une éventuelle modification d'expression des récepteurs à la sérotonine de sous-type 6, impliqués dans la régulation de la prise alimentaire, sur une période de 10 semaines (résultats en cours d'analyse).
 - **Roles : conceptualization, methodology, writing – review & editing, supervision**

En annexe 1 (page 49) se trouve ma production scientifique complète, incluant l'ensemble des publications dans des journaux internationaux à comité de lecture, les publications dans des journaux nationaux à comité de lecture, les chapitres de livres, les textes de vulgarisation, les communications dans des congrès internationaux et nationaux, et les conférences invitées.

Préparer l'habilitation à diriger des recherches, et pour cela, se replonger dans ses travaux passés, est un exercice qui incite à l'**autocritique**. J'appartiens à cette génération qui a démarré sa carrière à l'avènement de la bibliométrie quantitative [4]. On assiste depuis 1 à 2 décennies à une explosion de la production scientifique, couplée à une crise sans précédent qui exhibe tout à la fois le manque de reproductibilité de nos études [5-8], leur piètre qualité méthodologique [9, 10], et nos pratiques douteuses [11, 12] pour publier rapidement.

A l'examen de mes publications, je retrouve évidemment les signes ou souvenirs de pratiques contestables (*questionable research practices*). Je peux citer en vrac : la réutilisation de données dans plusieurs publications sans que ceci soit indiqué clairement, le curetage de données avec connaissance des groupes de traitements, la difficulté à reproduire des résultats publiés. . . Pourtant les conclusions énoncées me semblent toujours refléter la réalité de l'expérimentation et de l'analyse des résultats telle je l'ai vécu. Cependant, il est clair que ma production scientifique est majoritairement constituée d'études à caractère largement exploratoire, dont le biais majeur est de les présenter et de les analyser au plan statistique comme s'il s'agissait d'études de confirmation ou d'études guidées par une hypothèse (*hypothesis-driven*).

J'essaie de faire évoluer mes pratiques pour réduire ce biais et éviter de se retrouver en situation où les pratiques contestables deviennent justement inévitables. Un premier exemple est une étude bicentrique de confirmation d'efficacité d'un traitement neuroprotecteur dans l'accident vasculaire cérébral, qui a demandé une phase préparatoire plus longue et plus exigeante qu'une étude classique, mais qui apporte un gain de puissance statistique, de validité interne et externe [13]. Un autre exemple est un « *registered report* » (stage 1 accepté, expérimentation et analyse en cours [14]), où les hypothèses et analyses prévues sont spécifiées à l'avance. Ce schéma n'interdit pas de dévier du plan d'étude publié ou de pratiquer d'autres analyses que celles spécifiées, mais garantit que les « déviations » et analyses exploratoires seront justifiées et présentées comme telles dans l'article final. Enfin, lorsque le nombre de sujets est faible, comme dans beaucoup d'études précliniques, et notamment en imagerie où le coût et la logistique sont des contraintes fortes, j'essaie désormais de limiter au maximum

[4]: HIRSCH (2005)

[5]: BUTTON et al. (2013)

[6]: PERRIN (2014)

[7]: MACLEOD et al. (2014)

[8]: BAKER (2016)

[9]: DIRNAGL (2006)

[10]: BAILOO et al. (2014)

[11]: ANDRADE (2021)

[12]: VRIEZE (2021)

[13]: BASALAY et al. (2020)

[14]: COURAULT et al. (2021)

l'analyse à des statistiques descriptives, sans calcul systématique de *p-values* dont la valeur est fortement dépendante d'un petit nombre de mesures expérimentales. Poursuivre et encourager ces évolutions auprès des étudiants est un objectif important pour les prochaines années.

1.6 Encadrement, animation et management de la recherche

NB. A l'exception des thèses, les noms des personnes ont été retirées sur cette version publique.

Depuis ma prise de fonction au CRNL, j'encadre régulièrement des stagiaires de niveau IUT à Master 2 Recherche (une vingtaine de stages à ce jour, listés dans le tableau en pages suivantes²). Il s'agit en général de stages relativement courts (1-5 mois), à l'exception de 2 étudiants en alternance et d'un étudiant ERASMUS qui ont été accueillis sur une année scolaire entière. Les sujets de stage (et donc les profils des étudiants) ont été variés, allant des analyses microscopiques,³ au traitement d'image, en passant bien sûr par l'évaluation d'agents d'imagerie de diverses modalités.

Sont absents de ce tableau, les étudiants que j'ai encadrés lors de ma thèse au CEA, et durant mon post-doc au CREATIS.

J'ai également encadré ou co-encadré 4 post-doctorants.

Enfin j'ai co-encadré à hauteur de 30% la **thèse de Mathilde BIGOT, financée par le LABEX PRIMES** en collaboration avec Simon LAMBERT (60%) et Olivier BEUF (10%) au CREATIS (Lyon), qui a permis de montrer la détection d'agrégats fibrillaires (α -synucléine et β -amyloïde) par élastographie RM multifréquence. Puis en fin d'année dernière a démarré la première thèse encadrée pleinement (60%) dans l'équipe BIORAN, avec Isabelle QUADRIO (40%) : Matthieu CHOURROUT a pour objectif de démontrer le potentiel de l'histopathologie virtuelle de la maladie d'Alzheimer pour la neuropathologie clinique.⁴

J'ai également été invité à faire partie de deux comités de suivi de thèse, comme membre extérieur à l'encadrement.

2: non disponible sur cette version publique

3: plusieurs stages IUT/BTS ont permis d'amorcer et de pérenniser une activité d'immunohistochimie qui n'existait pas dans l'équipe

4: Projet décrit en page 44.

Mes autres fonctions locales sont les suivantes :

- correspondant d'équipe pour la communication interne et externe au CRNL : il s'agit essentiellement de la gestion de la page internet de l'équipe (depuis 2021) ;
- membre fondateur du groupe de travail sur l'intégrité scientifique au sein du CRNL, avec lequel nous avons organisé 2 workshops mêlant conférences et ateliers, cités précédemment (section conférences organisées). Au sein de ce groupe, avec Justine EPINAT et Gaëlle HERVE, j'ai récemment initié et bâti un questionnaire pluriannuel (2021-2025) à destination de l'ensemble des membres du CRNL pour suivre le développement des nouvelles formes de publications ;⁵
- membre de la structure chargée du bien-être animal (SBEA) de l'animalerie du CERMEP – Imagerie du Vivant (établissement utilisateur B 69 383 05 01). Cette structure a été créée en application du nouveau décret relatif à la protection animale, datant de février 2013 (article R214-103), et se réunit chaque trimestre. Nous avons mis en place les astreintes journalières, supervisé la rénovation d'une pièce de chirurgie, et nous conseillons les utilisateurs de l'animalerie ;
- membre depuis 2017 du Comité d'éthique lyonnais pour les neurosciences expérimentales (CeLYne, numéro d'enregistrement C2EA42, président Jean-Baptiste Langlois). J'ai évalué une vingtaine de projets d'expérimentation animale à ce jour.

5: <https://osf.io/nd4xg/>

J'ai choisi de consacrer un chapitre à cette thématique car le développement de radiotraceurs pour l'imagerie TEP cérébrale a été au cœur de mon projet de thèse (2004-2007) puis de mon projet de recrutement au CNRS (2013-2017). Dans le premier cas, la cible était la protéine mitochondriale TSPO 18kDa (**TSPO**), considérée comme un marqueur de l'inflammation cérébrale. Dans le second cas, il s'agissait de la protéine α -Synuclein (**α Syn**), dont l'agrégation est le marqueur central de plusieurs maladies neurodégénératives, dont la maladie de Parkinson.

Il faut noter plusieurs points communs à ces deux cibles. D'abord, TSPO et α Syn sont des protéines abondamment exprimées en conditions physiologiques : comme composant du pore de transition mitochondrial, TSPO est exprimée de manière ubiquitaire ; α Syn est, elle, exprimée par l'ensemble des neurones. Ensuite, la ou les fonctions de ces protéines restent assez mal caractérisées (transport du cholestérol pour TSPO, transmission synaptique vésiculaire pour α Syn). Enfin dans les deux cas, la cible visée n'est pas l'expression basale. Comme constituant des corps ou neurites de Lewy, c'est l' α Syn oligomérique ou fibrillaire, ayant subi une trans-conformation pathologique (hélices α vers feuillets β -plissés) qu'il est indispensable de pouvoir détecter pour révolutionner le diagnostic des justement nommées « synucléinopathies », maladie de Parkinson (*Parkinson's Disease*, **PD**), démence à Corps de Lewy (*Lewy Body Dementia*, **DLB**), atrophie multi-systématisée (*Multiple System Atrophy*, **MSA**). Concernant TSPO, il n'a pas été décrit, à ma connaissance de changement de conformation, cependant le pore de transition mitochondriale est un assemblage dynamique dont l'induction ou l'ouverture est un signe de souffrance cellulaire. On considère qu'une inflammation cérébrale s'accompagne d'une sur-expression de TSPO, liée à la forte densité et activité des cellules monocytes/macrophages, résidentes du cerveau ou infiltrées. C'est ce surcroît d'expression que l'on cherche à mesurer en imagerie nucléaire.

2.1 Imagerie TSPO : un succès ?

La molécule PK11195 [1-(2-chlorophenyl)-N-méthyl-N-(1-méthylpropyl)-3-isoquinolinecarboxamide] est le ligand historique de ce

2.1 Imagerie TSPO : un succès ?	18
2.2 Imagerie α -Synucléine : un échec ?	24

qui a d'abord été appelé le récepteur périphérique aux benzodiazépines, par opposition aux récepteurs centraux. Cette appellation ambiguë et inexacte a été remplacée par la nomenclature actuelle *Translocator protein 18kDa* (TSPO) en 2006 [15]. Les travaux montrant une sur-expression dans les lésions cérébrales datent des années 80 [16], puis le radiomarquage au carbone-11 — en 1984 au SHFJ (Orsay) [17] — a ouvert la voie à l'imagerie nucléaire. Dans les années 90, plusieurs études établissent que la liaison observée dans les modèles animaux provient essentiellement des cellules microgliales et macrophages [18, 19], et l'affinité de l'énantiomère (*R*) est mesurée supérieure à celle du mélange racémique utilisé jusqu'alors [20]. Le potentiel de l'imagerie TEP de la neuroinflammation avec le (*R*)-[¹¹C]PK11195 apparaît pleinement au début des années 2000, largement popularisé par les études de Richard Banati au Hammersmith (Londres)[21]. Cependant très rapidement, les limites intrinsèques de ce radiotraceur sont identifiées (faible accumulation cérébrale, liaison aux protéines plasmatiques, faible signal sur bruit), ce qui stimule la recherche de nouveaux radioligands.

Pendant ma thèse, j'ai eu la chance d'accéder à plusieurs radioligands-candidats de TSPO via des collaborations internationales et industrielles. Comme ces molécules avaient déjà été caractérisées *in vitro*, nous avons alors pris le parti d'une évaluation directement *in vivo*, plutôt qu'un développement pas à pas utilisant les techniques classiques *in vitro* (liaison sur homogénat, autoradiographie). Le choix s'est porté sur un modèle simple à mettre en œuvre, reproductible, bien que peu représentatif d'un pathologie en particulier — lésion excitotoxique par injection stéréotaxique d'AMPA, qui est décrit et discuté en détail dans le chapitre suivant (page 34). A un moment où cette thématique était très compétitive, cette stratégie fut un succès puisque nous avons pu publier rapidement plusieurs articles qui ont été beaucoup cités [22-26].

Annexe 2 : sélection d'article n°1 (en page 67)

Chauveau F, et al. Comparative evaluation of the translocator protein radioligands ¹¹C-DPA-713, ¹⁸F-DPA-714, and ¹¹C-PK11195 in a rat model of acute neuroinflammation. *J Nucl Med.* 2009 ;50 :468–476. ¹

L'impact immédiat a été le choix de mon laboratoire de thèse de bâtir un projet scientifique (2010-2015) largement basé sur l'un de ces candidats, à savoir le radiotraceur [¹⁸F]DPA-714, initialement développé par Mickael Kassiou (Brain and Mind institute, Sydney, Australie). Ce projet, mis en œuvre juste après mon travail de

[15]: PAPADOPOULOS et al. (2006)

[16]: BENAVIDES et al. (1987)

[17]: CAMSONNE et al. (1984)

[18]: STEPHENSON et al. (1995)

[19]: BANATI et al. (1997)

[20]: SHAH et al. (1994)

[21]: CAGNIN et al. (2002)

[22]: BOUTIN et al. (2007)

[23]: BOUTIN et al. (2007)

[24]: CHAUVEAU et al. (2009)

[25]: VAN CAMP et al. (2010)

[26]: CHAUVEAU et al. (2011)

1: [texte intégral non disponible sur cette version publique](#)

thèse, a notamment inclus :

- la radiosynthèse de dérivés [27];
- l'évaluation dans d'autres modèles physiopathologiques chez le rongeur (accident vasculaire cérébral [28], encéphalite auto-immune expérimentale [29], tumeurs périphériques [30] et centrales [31], réactivité astrocytaire [32]);
- l'évaluation chez le primate non-humain [33].

Ceci a culminé avec la première injection chez l'homme effectué à Tours [34], puis avec plusieurs études cliniques pionnières chez des patients avec un accident vasculaire cérébral (Tours) [35] et chez des patients Alzheimer (Paris) [36].

Nous avons réalisé un état des lieux en 2008 [37], dénombrant l'ensemble des candidats-radioligands (45 molécules radiomarquées au carbone-11 ou fluor-18 alternatives au (R)-[¹¹C]PK11195!), et listant de manière exhaustive les évaluations précliniques dans des modèles animaux (rongeurs et primates). A l'époque, seulement 4 radiotraceurs étaient passés chez l'homme : outre les études *first-in-man* ou de dosimétrie, seules 2 études pilotes avaient été menées chez sur des patients (Alzheimer avec [¹¹C]DAA1106 [38]; sclérose en plaques avec [¹¹C]vinpocetine [39]). Plus de dix ans après, j'ai souhaité savoir ce qu'il était advenu de ces radiotraceurs « challengers » : un ou plusieurs avaient-ils « détrôné » le (R)-[¹¹C]PK11195 pour l'imagerie de la neuroinflammation chez l'homme? Surtout, quelle « valeur ajoutée » scientifique et clinique avait apporté cette myriade de radiotraceurs? Ces questions ont motivé la revue systématique des études d'imagerie chez l'homme que j'ai effectuée fin 2020-début 2021 en prenant en compte l'ensemble des pathologies (un spectre très large qui justifie le terme de *scoping review*), mais en laissant de côté les études (méthodologie/modélisation, *first-in-man*, dosimétrie. . .) utilisant uniquement des sujets sains (par ailleurs récemment couvertes par une excellente revue [40]). Je remercie Guillaume Becker et Hervé Boutin qui m'ont aidé à mettre en forme ce travail et je reproduis ci-dessous les figures et les points saillants de cette revue (finalement publiée fin août 2021 [41]).

Le processus de sélection a conduit à l'inclusion de 288 études utilisant le (R)-[¹¹C]PK11195 ou un autre radiotraceur TSPO, sur près de 4 décennies (1986-2020). 13 radiotraceurs alternatifs au (R)-[¹¹C]PK11195 ont été recensés, qui contribuent pour moitié au nombre d'études (152 vs 142 utilisant (R)-[¹¹C]PK11195). Seulement 12 études ont utilisé 2 radiotraceurs distincts, et parmi elles seulement 40 patients issues de 6 études ont subi deux examens TEP avec 2 radiotraceurs différents (permettant une comparaison stricte entre radiotraceurs). Le (R)-[¹¹C]PK11195 est utilisé de manière

[27]: DAMONT et al. (2015)

[28]: MARTIN et al. (2010)

[29]: ABOURBEH et al. (2012)

[30]: ZHENG et al. (2016)

[31]: WINKELER et al. (2012)

[32]: LAVISSE et al. (2012)

[33]: LAVISSE et al. (2015)

[34]: ARLICOT et al. (2012)

[35]: RIBEIRO et al. (2014)

[36]: HAMELIN et al. (2016)

[37]: CHAUVEAU et al. (2008)

[38]: YASUNO et al. (2008)

[39]: VAS et al. (2008)

[40]: CUMMING et al. (2018)

[41]: CHAUVEAU et al. (2021)

relativement stable depuis 20 ans (moyenne \pm écart-type = 6 ± 3 publications/an sur la période 2000-2019), et il n'y a pas de signe de « déclin ». Les 13 challengers, à eux tous, contribuent de manière plus importante que le (R)-[¹¹C]PK11195 depuis 2015 seulement (Figure 2.1).

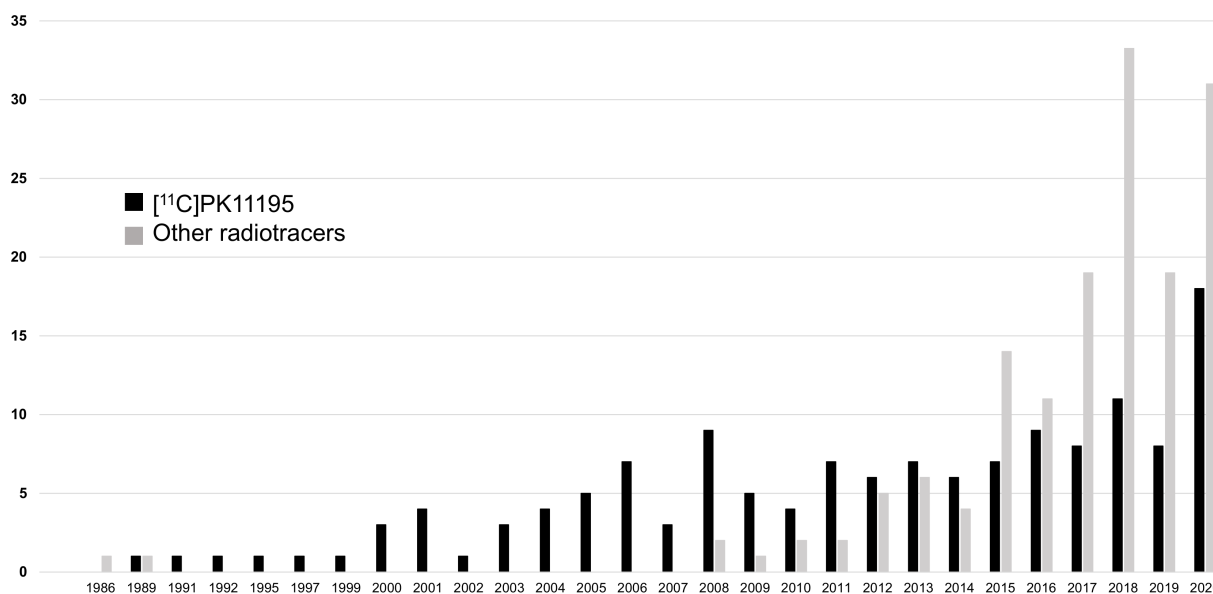


FIGURE 2.1 – Evolution du nombre de publications annuelles utilisant le radiotracer (R)-[¹¹C]PK11195) ou un autre radiotracer (« challenger ») chez des patients avec une pathologie définie.

Nous avons identifié une cinquantaine de pathologies étudiées réparties en 9 groupes (Figure 2.2) : les maladies neurodégénératives comptent pour un tiers du total des études, les maladies psychiatriques et la sclérose en plaques forment un deuxième tiers, et le troisième est formé par un ensemble hétéroclite (encephalopathies et infections virales, maladies cérébrovasculaires, neuro-oncologie, trauma, épilepsie, autre pathologies inflammatoires systémiques).

Au niveau individuel, ce sont 3914 patients au total qui ont effectué un scan TSPO (sans tenir compte des groupes contrôle), dont 47% (1851 patients) avec le (R)-[¹¹C]PK11195 (Figure 2.3). Parmi les radiotraceurs challengers, le podium est constitué de i) [¹¹C]PBR28 avec 938 patients (24%), ii) [¹⁸F]FEPPA avec 429 patients (11%), et iii) [¹⁸F]DPA-714 avec 205 (5%). Seul un dixième des patients (447 personnes, 11% du total) a effectué un second scan TSPO, que ce soit pour un suivi longitudinal ou test-retest (donc avec le même radiotracer), ou pour une comparaison entre radiotraceurs.

Je renvoie à l'article pour les détails de la méthodologie et pour la discussion par groupe de pathologies [41]. Les éléments importants que nous avons mis en évidence sont les suivants.

Sur la cinquantaine de molécules radiomarquées identifiées en 2008

[41]: CHAUVEAU et al. (2021)

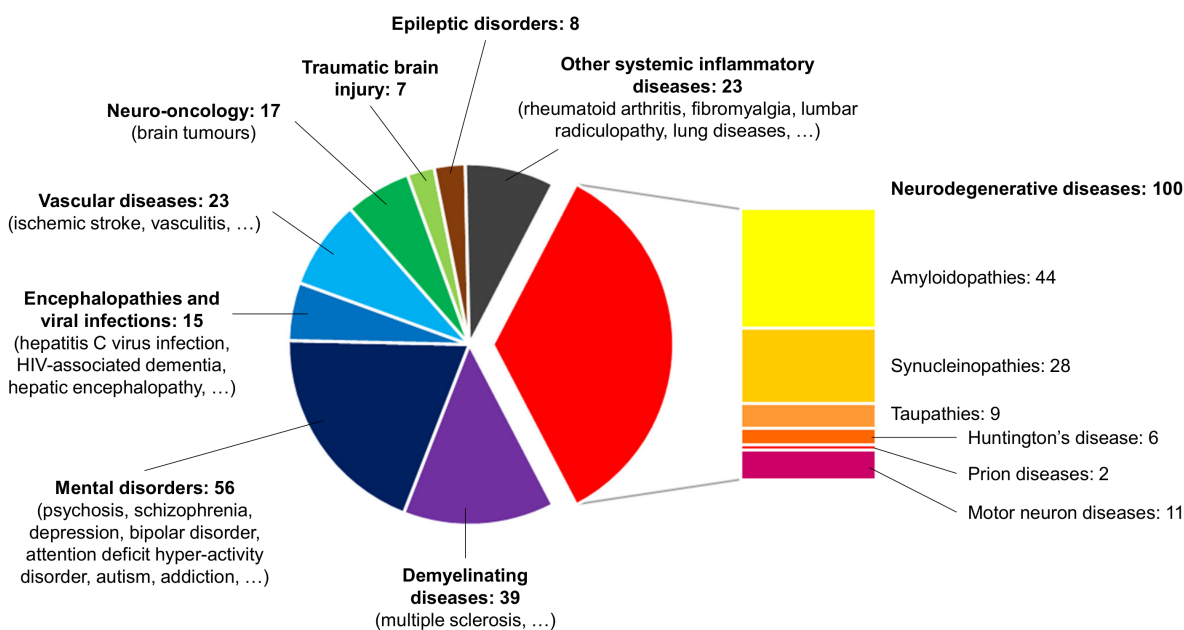


FIGURE 2.2 – Pathologies étudiées en TEP TSPO, avec le nombre respectif d'études (288 au total).

(probablement beaucoup plus aujourd'hui!), 13 ont été utilisées chez des patients, mais 4 ont eu une utilisation marginale (1-2 études), et 2 autres ont été utilisés dans 3 à 4 études par un seul groupe de recherche. Il reste donc 7 radiotraceurs qui ont eu à ce jour une utilisation « significative » (au moins 5 études par au moins 2 groupes de recherche indépendants). Cela reste un nombre conséquent pour une seule et même cible d'imagerie cérébrale.

L'avènement de ces radiotraceurs alternatifs au (R)-[¹¹C]PK11195 a été compliquée par la mise en évidence d'un polymorphisme d'un seul nucléotide (rs6971) sur le gène codant pour la protéine TSPO chez l'homme [42]. La substitution qui en découle (Ala147Thr) génère 2 allèles co-dominants qui influencent la liaison des radiotraceurs, et il faut distinguer à l'aide d'un test sanguin les personnes HAB (*high-affinity binders*, Ala/Ala), MAB (*mixed-affinity binders*, Ala/Thr), et LAB (*low-affinity binders*, Thr/Thr), ces derniers (5 à 10% de la population) étant systématiquement exclus des études. La sensibilité extrêmement variable des radiotraceurs à ce polymorphisme (le ratio des constantes d'inhibition entre *low and high-affinity binders* ($K_{iLAB/HAB}$) varie de 1 à plus de 50!), et l'insensibilité apparente du (R)-[¹¹C]PK11195 explique pour partie le maintien de l'utilisation du radiotraceur historique, et le fait que de nouveaux traceurs continuent d'être développés.

[42]: OWEN et al. (2012)

Malgré les multiples radiotraceurs « sur le marché » et l'éclatement relatif des recherches (multiples pathologies avec de faibles échantillons), il y a un apport notable de ces nouveaux radiotra-

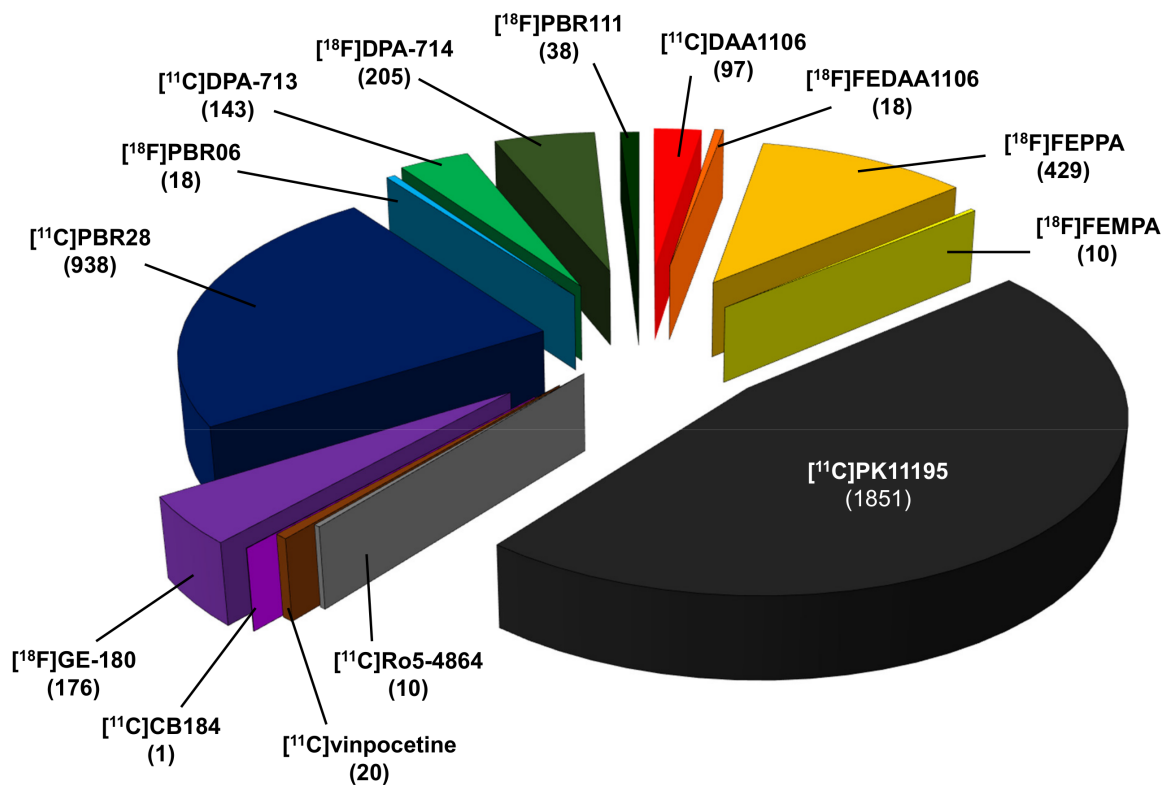


FIGURE 2.3 – Nombre de patients ayant subi un examen d'imagerie TEP TSPO, selon le radiotracteur utilisé (3954 au total, incluant les 40 patients ayant reçu 2 radiotraceurs distincts).

ceurs. Même si dans bien des cas, les études réalisées avec de nouveaux radiotraceurs ont simplement confortés des résultats déjà obtenus avec le radiotracteur historique, certaines pathologies avec un niveau de neuroinflammation faible et diffus ont bénéficié de l'apport de radiotraceurs avec une meilleure sensibilité (maladie d'Alzheimer, de Parkinson, sclérose latérale amyotrophique, sclérose en plaques, épilepsie, arthrite rhumatoïde). Récemment le ligand TSPO XBD173 (développé comme anxiolytique) a permis de réaliser des études de blockage chez l'homme qui ont enfin mesuré le « gain de signal sur bruit » apporté par les radiotraceurs challengers par rapport au radiotracteur historique (BP_{ND} , *specific-to-non-displaceable ratios*) [43].

[43]: FUJITA et al. (2017)

Le très faible nombre (1/10^{ème}) de patients avec un second scan (suivi longitudinal, test-retest, comparaison deux à deux de radiotraceurs) est un élément frappant alors même le suivi spatiotemporel de la dynamique neuroinflammatoire est systématiquement mis en avant pour justifier ce type d'études. Ce constat peut être modéré dans le cas de la maladie d'Alzheimer ou de la neuro-oncologie où de nombreuses études ont combiné un scan TSPO et un scan utilisant un autre traceur (amyloïde, tau, méthionine, etc), ce qui limite probablement les possibilités de suivi pour éviter un

cumul trop important de la dosimétrie.

Enfin on peut noter que la situation est évolutive : on voit ces dernières années émerger des études présentant de grandes cohortes suivies sur plusieurs années, ainsi que de nouveaux radiotraceurs insensibles au polymorphisme (d'après les études sur volontaires sains) [44-46]. Et donc de manière paradoxale, malgré la somme considérable de travaux dédiés à l'imagerie TSPO, et les limitations intrinsèques à cette cible, je pense que ce domaine va rester très actif en recherche clinique, et donner enfin la pleine mesure de son potentiel dans les prochaines années — ceci sans parler des études de suivi de patients COVID-19 qui vont certainement fleurir dans les prochains mois, alors qu'un hypométabolisme persistant est retrouvé dans plusieurs études pilotes [47-49]. Nous avons donc proposé à l'éditeur de mettre à jour régulièrement cette revue de la littérature (*living review*), dont les items inclus sont disponibles publiquement sous forme de bibliographie Zotero : https://www.zotero.org/groups/2578974/living_systematic_review_on_tsपो_pet/library

[44]: MACASKILL et al. (2020)

[45]: KIM et al. (2020)

[46]: IKAWA et al. (2017)

[47]: GUEJ et al. (2021)

[48]: HOSP et al. (2021)

[49]: KAS et al. (2021)

2.2 Imagerie α -Synucléine : un échec ?

Plusieurs pathologies neurodégénératives, affectant le système nerveux central vieillissant et menant à la démence, sont caractérisées par des accumulations de protéines sous forme de dépôts insolubles ou « plaques ». La capacité à suivre le développement de ces amas protéiques par imagerie, du vivant du patient, fournit un critère physiopathologique complétant les critères cliniques et cognitifs. Ce point est crucial pour améliorer le diagnostic (plus sensible, plus spécifique), et pour homogénéiser les populations de patients participant à des essais thérapeutiques. Enfin, plusieurs de ces dépôts ont une propagation de proche en proche, par un mécanisme corruptif qui semble analogue à celui de la protéine prion. Cette découverte fondamentale a récemment bouleversé actuellement notre vision des pathologies neurodégénératives les plus fréquentes (Alzheimer, Parkinson) [50, 51].

[50]: JUCKER et al. (2013)

[51]: BRETTSCHEIDER et al. (2015)

La faisabilité de l'imagerie des dépôts de protéines sous forme de fibrillaire a d'abord été démontrée dans le cas de la maladie d'Alzheimer, caractérisée par des dépôts de peptide β -amyloïde ($A\beta$). Le radiotraceur [^{11}C]PIB — maintenant supplanté par plusieurs radiotraceurs marqués au fluor-18 : [^{18}F]florbetapir (Amyvid), [^{18}F]florbetaben (Neuraceq), et [^{18}F]flutemetamol (Vizamyl) — s'est imposé comme l'outil de choix pour mesurer *in vivo* la charge amyloïde cérébrale en TEP. Ce biomarqueur d'imagerie est devenu un l'élément central pour l'évaluation de stratégies thérapeutiques anti-amyloïdes, comme l'a montré la récente mise sur le marché

américain accélérée de l'Aducanumab [52]. Il semble évident que si une chance est donnée à ce médicament malgré l'absence d'effet notable sur le déclin cognitif, c'est parce que son efficacité biologique (« élimination » des plaques amyloïdes) a pu être démontrée en imagerie TEP [53].

L'autre lésion caractéristique de la maladie d'Alzheimer est le neurofilament de protéine tau hyperphosphorylée causant des dégénérescences neurofibrillaires (DNF). Plusieurs radiotraceurs-candidats ont été proposés contre cette cible et sont actuellement évalués chez l'homme [54]. Malgré des difficultés supplémentaires par rapport à l'imagerie des plaques amyloïdes (cible intracellulaire, densité moindre, existence d'isoformes), le premier radiotraceur (^{18}F)FDDNP, traceur pan-amyloïde non sélectif) a permis d'explorer *in vivo* la distribution des DNF dès les années 2000. Puis les premiers « vrais » radiotraceurs Tau (^{18}F)THK-523 [55], ^{18}F)T808 [56], ^{11}C)PBB3 [57]) sont apparus à partir des années 2010. Depuis 2015 ont été développés de nombreux traceurs prometteurs (^{18}F)AV-1451, commercialisé sous le nom de flortaucupir; ^{18}F)PI-2620; ^{18}F)GTP1; ^{18}F)PM-PBB3; ^{18}F)JNJ311) qui ont des caractéristiques bien meilleures : signal non-spécifique diminué, et notamment absence de liaison significative "off-target" aux monoamine oxydases (dans le striatum, ou les plexus choroïdes), entraînant une quantification plus robuste [58].

On peut donc estimer qu'il a fallu au moins une quinzaine d'années pour développer l'imagerie amyloïde [59], et que l'imagerie Tau arrive à maturité après une vingtaine d'années de recherche [58].

Les synucléinopathies désignent un ensemble de pathologies neurodégénératives caractérisées par des inclusions fibrillaires de protéine α -synucléine (αSyn) : i) la maladie de Parkinson, qui touche 1% des individus de plus de 60 ans et évolue vers la démence dans 30% des cas, ii) la démence à corps de Lewy, qui représente la seconde cause de démence après la maladie d'Alzheimer, iii) l'atrophie multisystématisée. Il est fondamental de préciser que les pathologies concomitantes (*mixed dementia*) sont probablement la règle plutôt que l'exception [60-62] : on peut grossièrement estimer que la moitié des patients Alzheimer présente une co-pathologie αSyn , et que la moitié des patients parkinsoniens présente une co-pathologie amyloïde. Le premier radiotraceur permettant de visualiser l'agrégation de l' αSyn sera donc un outil de choix pour l'étude et la stratification de l'ensemble des maladies neurodégénératives les plus fréquentes.

Outre quelques contributions précoces [63], la recherche d'un radiotraceur αSyn n'a réellement débuté qu'au début des années 2010. Malgré un « retour sur investissement » qui s'annonce prometteur (perspectives de diagnostic de synucléinopathies à un

[52]: DE LA TORRE et al. (2021)

[53]: SEVIGNY et al. (2016)

[54]: VILLEMAGNE et al. (2015)

[55]: FODERO-TAVOLETTI et al. (2011)

[56]: ZHANG et al. (2012)

[57]: MARUYAMA et al. (2013)

[58]: RIGNEY et al. (2021)

[59]: KLUNK et al. (2008)

[58]: RIGNEY et al. (2021)

[60]: ALAFUZOFF et al. (2020)

[61]: TROJANOWSKI (2002)

[62]: VISANJI et al. (2019)

[63]: LANSBURY et al. (2008)

stade ultra-précoce [64], prise en compte des co-pathologies du vivant des patients), des incitations financières alléchantes [65], et une concurrence exacerbée [66], c'est une décennie d'échecs que nous devons expliquer.

En effet, tous les criblages et évaluations *in vivo* publiées à ce jour ont abouti à des radioligands encore trop peu sélectifs — incapables de différencier les agrégats α Syn, A β ou Tau — ou bien présentant une affinité trop faible et/ou une liaison non spécifique trop forte [67-74]. En autoradiographie sur coupe humaine, la seule image convaincante publiée à ce jour a été obtenue sur patients MSA (Figure 2.4, partie haute) avec... un traceur Tau (off-target binding du radiotraceur [11 C]PBB3) [75]! Ce qui confirme que la sélectivité est un verrou important pour la sélection d'un radiotraceur approprié. Une revue exhaustive récemment publiée montre l'ampleur de l'effort qui a été produit à ce jour, avec une vingtaine de squelettes chimiques explorés [76]!

[64]: VERNON et al. (2010)

[65]: NEWSLINE (2016)

[66]: EBERLING et al. (2013)

[67]: BAGCHI et al. (2013)

[68]: NEAL et al. (2013)

[69]: ZHANG et al. (2014)

[70]: CHU et al. (2015)

[71]: MAURER et al. (2020)

[72]: KUEBLER et al. (2020)

[73]: KAIDE et al. (2020)

[74]: FERRIE et al. (2020)

[75]: KOGA et al. (2017)

[76]: KORAT et al. (2021)

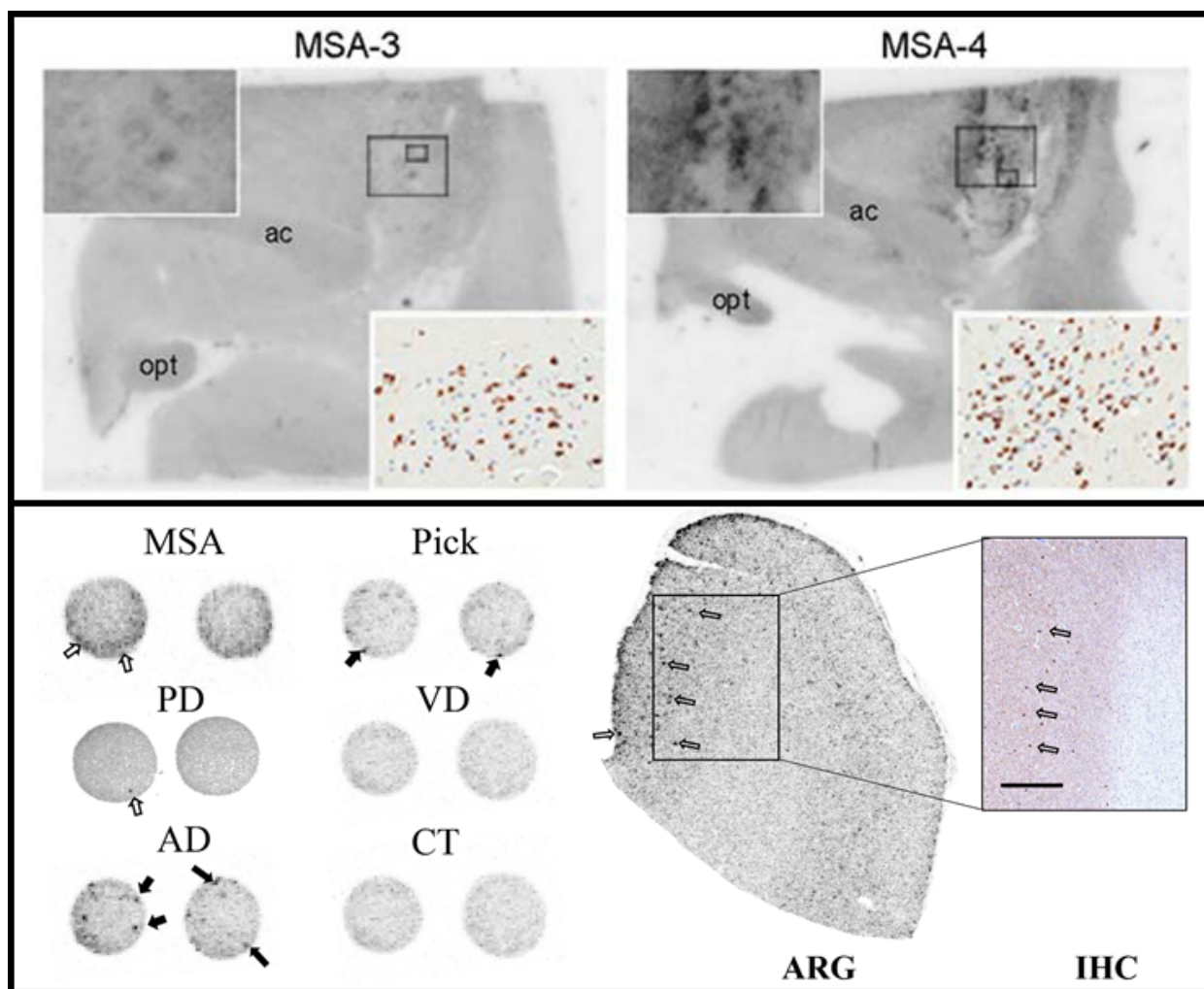


FIGURE 2.4 – (En haut, modifié d'après [75]) Autoradiographie [11 C]PBB3 sur sections humaines incluant l'amygdale et les ganglions de la base (opt : optic tract; ac=anterior commissure) chez des patients MSA. (En bas, modifié d'après [77]) Autoradiographie [3 H]C05-01 en micropuce sur tissu humain issu de diverses pathologies (à gauche), et autoradiographie [3 H]C05-01 sur coupe de patient parkinsonien avec immunohistochimie correspondante (à droite).

Deux écueils sont clairement identifiés. D'une part, la méconnaissance de la structure exacte des agrégats humains rend difficile la validation d'un modèle animal. D'autre part, la faible densité des corps de Lewy dans les zones corticales (relativement aux plaques amyloïdes mais aussi aux DNF) rend difficile de réaliser le processus de sélection entièrement sur tissu humain. Il faut cependant noter des progrès récents sur ces deux aspects, avec l'avènement i) de structures élucidées par cryo-microscopie électronique [78], et ii) de techniques de criblage à haut débit (autoradiographie sur tissu humain en micropuces, Figure 2.4, partie basse) [77].

[78]: SCHWEIGHAUSER et al. (2020)

[77]: MIRANDA-AZPIAZU et al. (2020)

En ce qui nous concerne, nous avons identifié ces difficultés et avons opté pour une stratégie mixte consistant à :

- s'assurer l'accès à une souche de souris transgénique via une collaboration avec l'ANSES-Lyon (TgM83 exprimant l' α Syn mutée humaine [79]);
- développer et caractériser en propre nos agrégats fibrillaires pour bénéficier d'un modèle animal simple et versatile (injection stéréotaxique de fibrilles α Syn vs $A\beta$, α Syn agrégée vs non-agrégée. . .);
- obtenir des tissus humains possédant une densité importante de cible – la cérébrothèque de Londres nous a ainsi fourni des sections et blocs congelés de medulla de patients PD, DCL et MSA. Cette région a également l'avantage de ne pas présenter de co-pathologie β -amyloïde.

[79]: MOUGENOT et al. (2012)

De plus nos efforts de développement ont consisté à [80] :

[80]: VERDURAND et al. (2018)

- modéliser une fibrille α Syn et identifier des sites de liaison ainsi que leur accessibilité, en collaboration avec du Pr Raphaël Terreur du [Laboratoire de Biologie tissulaire et Ingénierie Thérapeutique](#);
- mettre en place la technique de liaison sur filtre sur plaques 96 puits, ce qui s'est avéré compliqué à cause de la forte rétention non spécifique, qui perturbe la détermination des affinités [81].

[81]: MOTULSKY et al. (2001)

Concernant le choix des molécules, on peut rappeler que les premiers traceurs amyloïdes étaient dérivés de colorants connus en histologie (rouge congo, thioflavine). De tels composés n'existent pas pour l' α Syn — seuls certaines colorations à l'argent (Campbell-Switzer/Gallyas), peu utilisées, sont réputées marquer sélectivement les agrégats cérébraux d' α Syn. Notre choix principal s'était porté sur un squelette benzoxazole car le composé BF227, développé à l'origine comme radiotraceur amyloïde, semblait se fixer à l' α Syn sur la base de 2 études :

- une étude TEP utilisant le BF227 radiomarqué au carbone-11 réalisée avec des patients MSA, dont la seule confirmation neuropathologique était une image de fluorescence du composé BF227 non radiomarqué sur coupe de tissu [3],
- une étude de liaison sur filtre *in vitro*, montrant une liaison du BF227 radiomarqué au fluor-18 sur fibrilles α Syn synthétiques mais pas sur homogénats de cerveaux humains [82].

[3]: KIKUCHI et al. (2010)

[82]: FODERO-TAVOLETTI et al. (2009)

Ce choix était très clairement une fausse piste, et les dérivés originaux du composé BF227 que nous avons synthétisés, radiomarqués et évalués se liaient aux fibrilles de synthèse mais pas au tissu humain pathologique. Une autre équipe a travaillé sur le même noyau benzoxazole [83], sans parvenir à une affinité et sélectivité suffisante pour une application *in vivo*. D'autre part, nous avons démontré par autoradiographie l'absence de fixation spécifique de ce composé BF227 aux inclusions cytoplasmiques gliales des patients MSA.

[83]: JOSEPHSON et al. (2018)

Annexe 2 : sélection d'article n°2 (en page 68)

Verdurand M, et al. Amyloid- β Radiotracer [18 F]BF-227 Does Not Bind to Cytoplasmic Glial Inclusions of Postmortem Multiple System Atrophy Brain Tissue. *Contrast Media Mol Imaging*. 2018;2018 :9165458. ²

2: **texte intégral non disponible sur cette version publique**

En résumé, le criblage de molécules sur fibrilles α Syn pré-formées *in vitro* me semble une voie sans issue, même supporté par un effort de design rationnel, car la sélectivité obtenue sur fibrilles n'est jamais retrouvé sur le tissu de patient [84]. La composition plus complexe qu'attendue des corps de Lewy [85] explique probablement les échecs répétés avec ces approches classiques. Aujourd'hui il apparaît évident qu'il faut travailler avec des agrégats directement extraits des tissus de patients. Ces agrégats peuvent être soit pseudo-purifiés (par gradients de sucrose [86]), soit amplifiés *in vitro* (techniques PMCA, *protein misfolding cyclic amplification* [87] ou RT-Quic, *real-time quaking-induced conversion* [88, 89], Figure 2.5).

[84]: LENGYEL-ZHAND et al. (2020)

[85]: SHAHMORADIAN et al. (2019)

[86]: RECASENS et al. (2014)

[87]: SHAHNAWAZ et al. (2017)

[88]: FAIRFOUL et al. (2016)

[89]: HAN et al. (2020)

Il faut espérer que ces stratégies d'amplification — récemment adaptées de la protéine prion aux autres protéines cérébrales susceptibles d'agrégation Figure 2.5, et prioritairement développées pour leur potentiel diagnostique [91] — puissent fournir un matériel plus représentatif de la cible humaine. Mais ce n'est pas chose aisée : la PMCA semble présenter le caractère infectieux (*seeding/spreading*), et donc la structure quaternaire des fibrilles, mais fonctionne en milieu complexe (homogénat de cerveau), donc mesurer une affinité par liaison de filtre nécessite de pouvoir contrôler

[91]: GREEN et al. (2018)

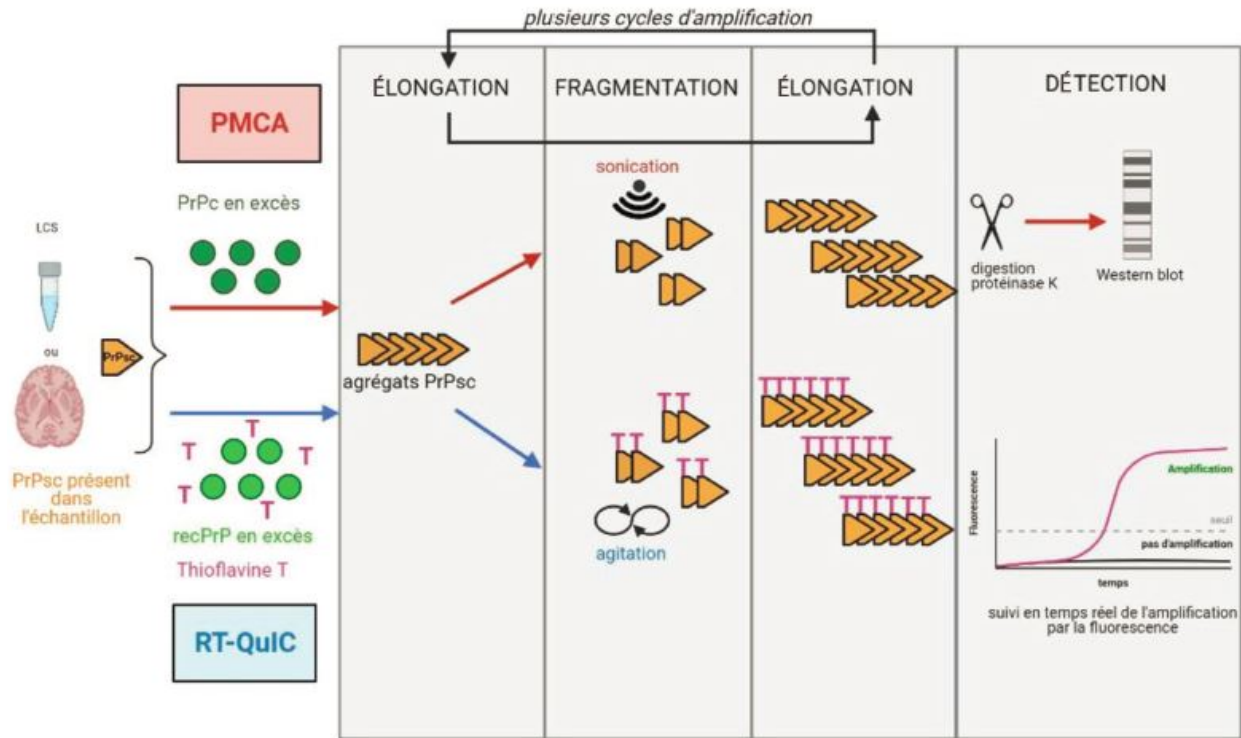


FIGURE 2.5 – Schéma de principe des méthodes d'amplification des protéines par PMCA et RT-QuIC, d'après [90] (LCS : liquide cérospinal; PrPc : protéine prion cellulaire; PrPsc protéine prion scrapie; recPrP : recombinant prion protein).

le niveau de liaison non spécifique, très élevé avec ce type de cibles protéiques insolubles et de molécules radiomarquées lipophiles; la RT-QuIC quant à elle, produit une amplification fibrillaire à partir de protéine recombinante purifiée, donc la conservation de la structure quaternaire des fibrilles est sujette à caution.

A la suite de notre décision d'arrêter ce programme de recherche d'un traceur α Syn, j'ai tenté de repositionner le traceur benzoxazole [18 F]BF227 comme radiotraceur de la myéline. C'est l'objet d'un projet en cours décrit au chapitre 4.³

3: Projet décrit en page 40.

L'imagerie chez le volontaire sain ou le patient est un outil indispensable au développement de nouveaux médicaments pour le système nerveux central. Notamment, le rôle de la TEP pour des études de biodistribution, passage de la BHE, occupation de récepteur... est bien documenté [92, 93]. Au stade préclinique, l'imagerie a souvent été valorisée comme un facteur d'accélération du développement de candidats-médicaments et de réduction du taux d'échec en clinique. Cet apport est crucial dans les maladies neurologiques, qui ont le temps d'évaluation clinique le plus long, le coût financier le plus élevé mais le taux de succès le plus faible [94]! Les arguments régulièrement mis en avant pour promouvoir l'imagerie chez l'animal sont les suivants [95, 96] :

- profilage de composé-candidats.
- preuve de concept et d'engagement de la cible thérapeutique.
- études longitudinales.
- concept de biomarqueur translationnel.

Il est probablement difficile de démontrer cet apport théorique dans les faits. Je n'ai pas trouvé de données quantitatives ou qualitatives en ce sens. On sait cependant que les études cliniques de phase 0 (microdosing) restent rares chez l'homme (moins de 2% des études d'imagerie) [93]. Ce qui appuie indirectement la nécessité des études chez l'animal (au moins pour l'aspect toxicologique). Dans ce chapitre, je tente d'aborder l'imagerie de l'animal avec un autre angle de vue, et de montrer que le premier bénéficiaire des études d'imagerie préclinique concerne le modèle animal lui-même. En effet, mes travaux comprennent plusieurs exemples d'études qui ont un impact sur notre compréhension du modèle utilisé et donc sur son utilisation.

3.1 Accident vasculaire cérébral par occlusion endoluminale de l'artère cérébrale moyenne

Il existe depuis une quinzaine d'années, au sujet de la recherche translationnelle dans l'accident vasculaire cérébral (AVC), une littérature méta-scientifique et méthodologique considérable, concernant les échecs répétés de médicaments neuroprotecteurs en phase clinique, malgré des études précliniques positives [97-99]. Le seul

3.1 Accident vasculaire cérébral par occlusion endoluminale de l'artère cérébrale moyenne	30
3.2 Lésion excitotoxique par injection stéréotaxique d'AMPA	34
3.3 Modèle de protéinopathie par injection d'agrégats fibrillaires préformés	35
3.4 Lésion démyélinisante focale par injection stéréotaxique de LPC	37

[92]: UPPOOR et al. (2008)

[93]: SON et al. (2019)

[94]: MILLER (2010)

[95]: CUNHA et al. (2014)

[96]: AGDEPPA et al. (2009)

[93]: SON et al. (2019)

[97]: O'COLLINS et al. (2006)

[98]: ENDRES et al. (2008)

[99]: LOURBOPOULOS et al. (2021)

exemple du natalizumab, un anticorps humanisé anti CD-49d bloquant l'interaction endothélium-leucocyte, est éloquent : après des études globalement positives chez l'animal [100], suivi d'un échec en phase 2 clinique [101], on voit apparaître des études pré-cliniques négatives [102] où l'échec thérapeutique est désormais présenté comme un succès de la recherche "rétro-translacionnelle" (de l'homme vers l'animal)! Globalement, la littérature met en exergue, comme pour d'autres pathologies, la faible validité interne et externe d'études précliniques largement exploratoires (peu d'animaux, sans comorbidité, biais multiples. . .).

Les études de neuroprotection que nous avons produites [13, 103, 104] sont caractérisées par le souci de contrôler la variabilité du modèle d'AVC basé sur l'insertion d'un filament dans l'artère cérébrale moyenne. Il s'agit d'un vieux modèle [105], qui reste le plus utilisé, et dont le succès repose sur l'adéquation du diamètre du filament et celle de la carotide interne au niveau de la naissance de l'ACM. La méthodologie d'imagerie IRM per-occlusion (Figure 3.1) que nous mis en place est exigeante, mais elle mime ce qui est proposé dans les études cliniques de neuroimagerie (cohortes DEFUSE 1-3, DAWN) qui utilisent des critères d'imagerie (IRM ou scanner de perfusion) pour définir l'éligibilité à la thérapie (thrombolyse et thrombectomie) [106].

[100]: LLOVERA et al. (2015)

[101]: ELKINS et al. (2017)

[102]: DRIEU et al. (2020)

[13]: BASALAY et al. (2020)

[103]: CHAUVEAU et al. (2011)

[104]: CHO et al. (2013)

[105]: LONGA et al. (1989)

[106]: DUCROUX et al. (2018)

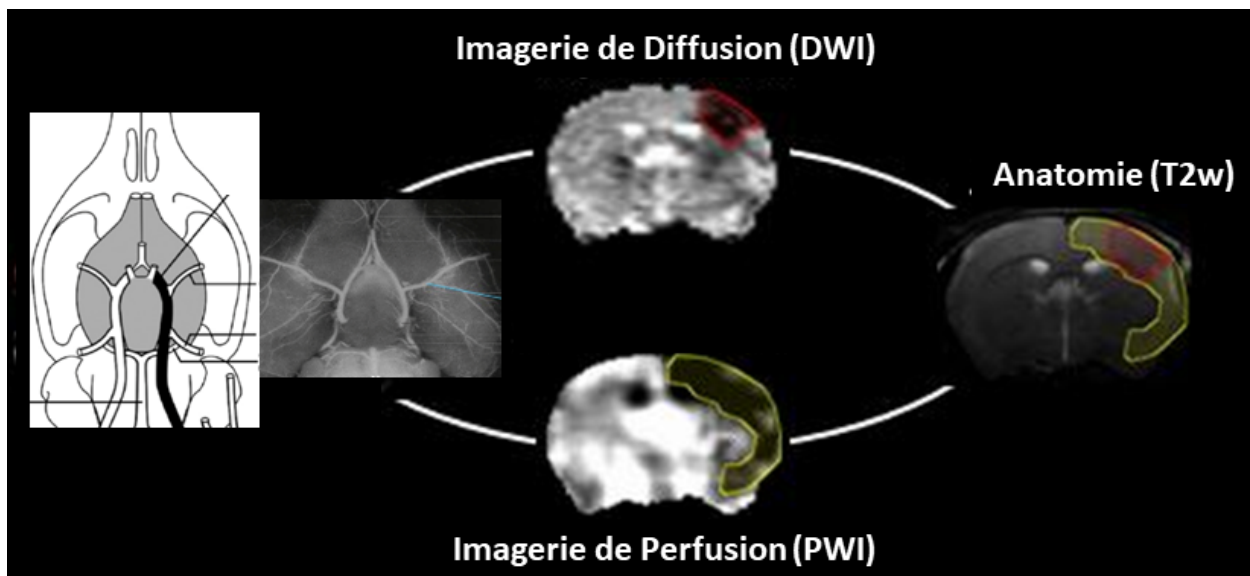
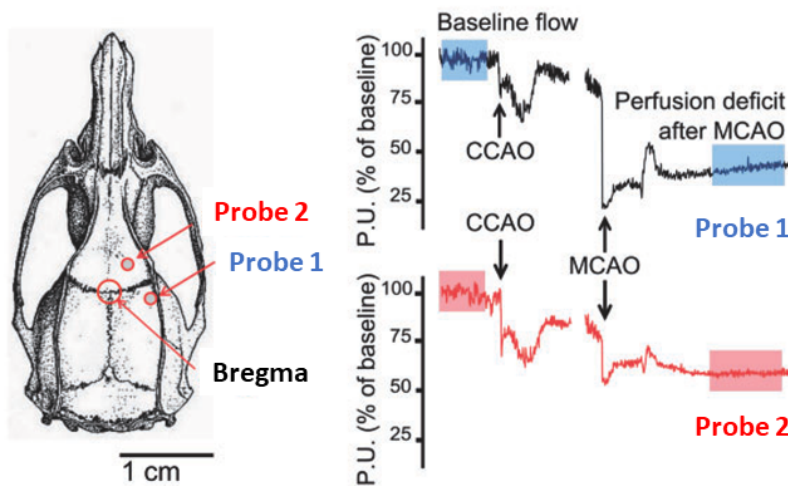


FIGURE 3.1 – Méthodologie d'IRM multimodale mise en oeuvre pendant l'occlusion artérielle par un filament (angiographie, à gauche), permettant de caractériser la lésion basale (DWI) et la zone à risque (*mismatch* DWI-PWI) alors que la lésion ischémique définitive n'est pas visible en IRM anatomique (T2w, à droite).

L'IRM per-occlusion a aussi été appliqué à un nouveau modèle, plus physiologique par certains aspects, consistant en une micro-injection de thrombine pour former un caillot *in situ*. Nous avons montré que la variabilité était conséquente dans ce modèle également, à cause de cas de reperfusion précoce (lyse du caillot) [107].

[107]: DURAND et al. (2012)

Plus récemment, nous avons également mené une collaboration avec une équipe de neurologues italiens (Dr Simone Beretta, *Laboratory of Experimental Stroke Research, Department of Medicine and Surgery, Université de Milan*) pour valider un système plus abordable que l'IRM, consistant en une double mesure transcrânienne en laser doppler qui permet d'apprécier à la fois l'occlusion effective de l'artère, et la collatéralité (Figure 3.2). Une sonde doppler disposée au niveau de l'ACM permet à moindre coût de vérifier l'occlusion lors de la mise en place du filament mais ne renseigne pas sur la taille de la lésion en formation (lésion de diffusion en IRM). Une deuxième sonde disposée à la jonction du territoire entre MCA et ACA apporte, elle, une valeur prédictive à la taille de la lésion et permet donc de fixer un critère d'inclusion robuste [108, 109]. Cette méthodologie a depuis été adoptée par d'autres équipes de recherche [110].



[108]: BERETTA et al. (2015)
 [109]: CUCCIONE et al. (2017)
 [110]: BEARD et al. (2020)

FIGURE 3.2 – Méthodologie de suivi du flux laser doppler avec une sonde disposée sur le trajet de l'artère cérébrale moyenne (n°1, suivi de l'occlusion), et une sonde disposée à la jonction du territoire artériel (n°2, évaluation de la circulation collatérale). CCAO = occlusion de l'artère carotide commune; MCAO = occlusion de l'artère cérébrale moyenne. Figure modifiée d'après [109].

Annexe 2 : sélection d'article n°3 (en page 69)

Cuccione E, et al. Multi-site laser Doppler flowmetry for assessing collateral flow in experimental ischemic stroke : Validation of outcome prediction with acute MRI. *J Cereb Blood Flow Metab.* 2017;37 :2159–2170. ¹

1: [texte intégral non disponible sur cette version publique](#)

Enfin il existe une pratique courante, que j'avais pu observer en me formant au modèle du filament auprès de différents collègues, qui consiste à tester les déficits neurologiques juste après la mise en place du filament, comme critère d'inclusion. Nous avons testé la validité de cette pratique, en soumettant les animaux à un examen IRM pendant la première heure d'occlusion artérielle, puis une fois réveillés, à un examen comportemental pendant la deuxième heure d'occlusion [111]. Après reperfusion à 2 heures post-occlusion, la taille d'infarct et les déficits neurologiques étaient évalués à 24h. Les résultats montrent clairement que des déficits

[111]: CHAUVEAU et al. (2012)

sensorimoteurs prononcés (type *circling*), sont observés pendant l'occlusion chez tous les animaux exceptés les animaux contrôles (filament inséré dans la carotide mais non avancé jusqu'à l'ACM). Or parmi ceux-ci, certains montrent une lésion étendue en imagerie de diffusion, qui donnera lieu à 24h à un infarct cortico-striatal typique de ce modèle, alors que d'autres ont une lésion de diffusion restreinte, et développeront un infarct mineur, uniquement striatal (Figure 3.3). Donc cette méthode a finalement peu d'intérêt pour contrôler la variabilité du modèle. Au plan méthodologique, il est assez inquiétant de voir qu'elle persiste à être utilisée dans des études de neuroprotection récemment publiées [112, 113], où elle peut générer un biais important et aléatoire. Au plan pathophysiologique, cela montre que les déficits sensorimoteurs observés pendant l'occlusion sont dû à l'hypoperfusion cérébrale, même si celle-ci n'atteint pas un seuil critique déclenchant un œdème cytotoxique et une future nécrose. De manière intéressante, cette situation mime les rares cas cliniques de « *total mismatch* », qui concernent des patients arrivant aux urgences avec un défaut de perfusion cérébral étendu mais isolé (sans lésion de diffusion concomitante) [114]. On note cependant des symptômes fluctuants chez ces patients. Ici l'imagerie a donc permis de questionner la pratique des tests comportementaux per-occlusion, et leur efficacité comme critère d'inclusion dans des études de neuroprotection.

[112]: LI et al. (2019)

[113]: GEKKA et al. (2018)

[114]: CHO et al. (2009)

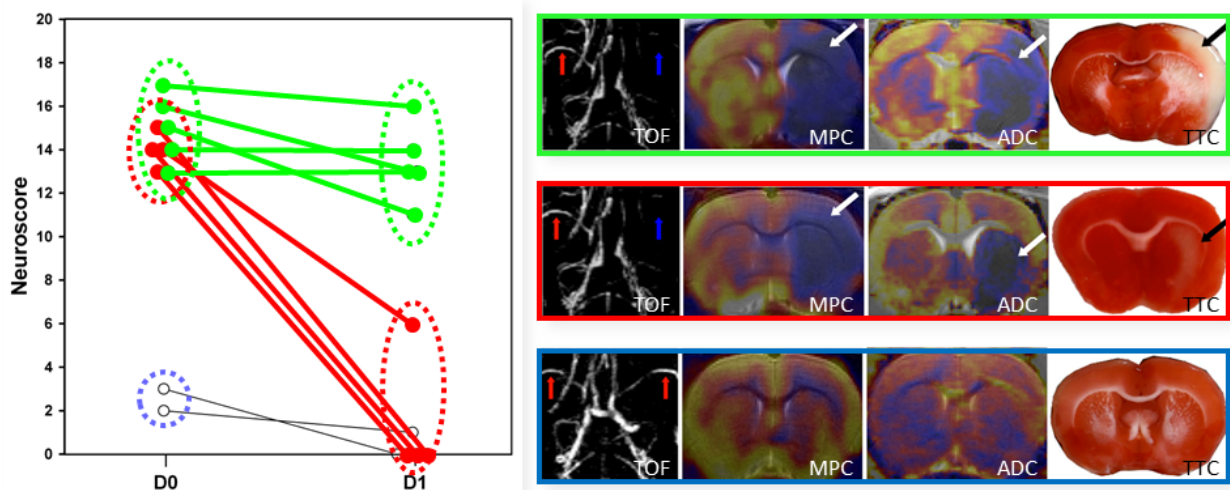


FIGURE 3.3 – Evolution des déficits sensorimoteurs, scorés sur une échelle de 0 à 20 (sévérité croissante avec le score), mesurés pendant l'occlusion artérielle (D0) et le jour suivant la reperfusion (D1). TOF = angiographie (*time of flight method*); MPC = cartographie de perfusion (*maximum peak concentration*); ADC = cartographie de diffusion (*apparent diffusion coefficient*); TTC = chlorure de triphényltétrazolium. Figure modifiée d'après [111].

3.2 Lésion excitotoxique par injection stéréotaxique d'AMPA

Les effets comportementaux des lésions excitotoxiques ont été étudiées de manière détaillée à la fin des années 80 [115]. L'acide iboténique, souvent utilisé, l'acide quisqualique, ou encore son analogue de synthèse l' α -amino-3-hydroxy-5-méthyl-4-isoxazolepropionique acid (AMPA), miment l'action du glutamate et détruisent sélectivement les neurones. Les injections stéréotaxiques d'AMPA avaient l'avantage de ne pas épargner les voies cholinergiques. Cet aspect était important pour la modélisation des troubles mnésiques de la maladie d'Alzheimer qui était ainsi étudiée [116].

[115]: PAGE et al. (1991)

Pour évaluer et comparer entre eux différents radiotraceurs TSPO, nous recherchions une situation d'inflammation unilatérale, focale, robuste et reproductible, également plus simple à mettre en œuvre qu'un modèle d'AVC, dont la variabilité importante et difficile à contrôler a été décrite précédemment. L'injection stéréotaxique de lipopolysaccharide (LPS), une endotoxine bactérienne, était probablement le choix le plus logique. Cette option a finalement été abandonnée car les lésions produites étaient de taille trop variable (communication personnelle, Hervé Boutin). Même si la dynamique est plus tardive que pour le LPS (7 jours vs 2-3 jours [117]), une lésion excitotoxique produit également une réaction inflammatoire bien délimitée, puisque la lésion œdémateuse visible à 2 jours est rapidement « remplie » de monocytes/macrophages infiltrants après une semaine (Figure 3.4).

[116]: EVERITT et al. (1987)

[117]: POTTIER et al. (2017)

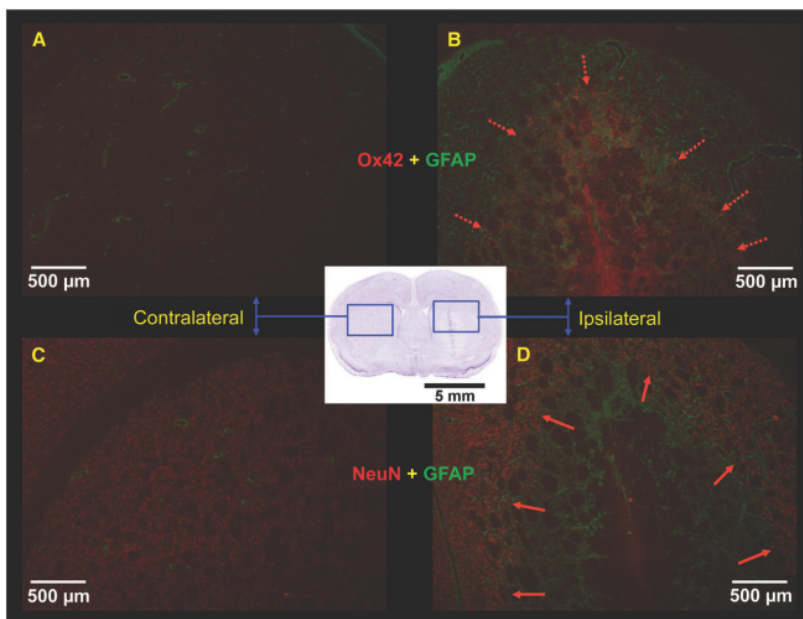


FIGURE 3.4 – Caractérisation histologique (cresyl violet, au centre) et immunohistochimique (marquage des astrocytes, en vert, des monocytes/macrophages, en rouge sur A et B, et des neurones, en rouge sur C et D) du modèle de neuroinflammation créé par une injection stéréotaxique intrastriale d'AMPA. Figure modifiée d'après [22]

Un biais potentiel pour l'évaluation de radiotraceurs cérébraux concernait la rupture de la barrière hématoencéphalique (**BHE**). En utilisant la méthode classique du Bleu Evans, qui permet de

visualiser l'infiltration anormale d'albumine sanguine, nous avons observé une perméabilité importante à 2-3 jours puis complètement résorbée ou presque à 7 jours.

Ce modèle de lésion excitotoxique initialement dédié à l'étude neuropathologique et comportementale a ainsi été « détourné » pour servir d'outil de criblage pour des agents d'imagerie. Il s'agissait d'employer ce modèle comme « premier filtre » avant d'évaluer les radiotraceurs prometteurs, tel le [¹⁸F]DPA-714, sur des modèles plus physiologiques comme indiqué au chapitre précédent (AVC, EAE, tumeurs). Cette approche et ses variantes (LPS [118-120], acide quinolinique [121]) continue d'être largement utilisée par d'autres groupes de recherche, et a également été adaptée à la souris [45], et au primate [33].

3.3 Modèle de protéinopathie par injection d'agrégats fibrillaires préformés

C'est avec le même objectif de criblage de radioligands candidats que nous avons mis en place au laboratoire un modèle très simplifié de synucleinopathie consistant en une injection de fibrilles d' α Syn préformées *in vitro*. Là encore, il s'agissait de créer un modèle reproductible présentant une concentration localement élevée de cible au sein d'un cerveau dont l'hémisphère controlatéral peut être considérée comme intact. D'autre part, ce modèle présente un avantage conséquent pour évaluer *in vivo* la spécificité et sélectivité recherchée pour discriminer différents types de fibrilles, via des injections stéréotaxiques de fibrilles α Syn (ipsi) vs $A\beta$ ou Tau (contro), ou bien d' α Syn agrégée (ipsi) vs monomérique (contro). Cependant, il rend nécessaire d'effectuer un minimum de caractérisation du matériel fibrillaire injecté (Figure 3.5), ce que nous avons réalisé en :

- i) spectrofluorométrie (avec Thioflavine T),
- ii) microscopie électronique à transmission (marquage à l'acétate d'uranyle),
- iii) protéolyse ménagée (protéinase K).

Nous avons généralement utilisé ce modèle entre 5 et 10 jours post-injection, afin de limiter l'impact de l'injection sur la BHE. La période à laquelle nous avons démarré la mise en place de ce modèle au laboratoire était celle de l'explosion du concept de transmission « à la manière du prion » pour l' α Syn pathologique, d'abord montré chez la souris transgénique [79], puis chez la souris non-transgénique [122], et plus tardivement chez le rat [123] et chez le primate [86]. Ces études montraient que l'injection d'un agrégat exogène initial, fût-il une fibrille synthétique ou un extrait de tissu humain pathologique, pouvait initier (*seeding*) la conversion

[118]: ORY et al. (2015)

[119]: DICKENS et al. (2014)

[120]: KWON et al. (2018)

[121]: FOUCAULT-FRUCHARD et al. (2017)

[45]: KIM et al. (2020)

[33]: LAVISSE et al. (2015)

[79]: MOUGENOT et al. (2012)

[122]: LUK et al. (2012)

[123]: PEELAERTS et al. (2015)

[86]: RECASENS et al. (2014)

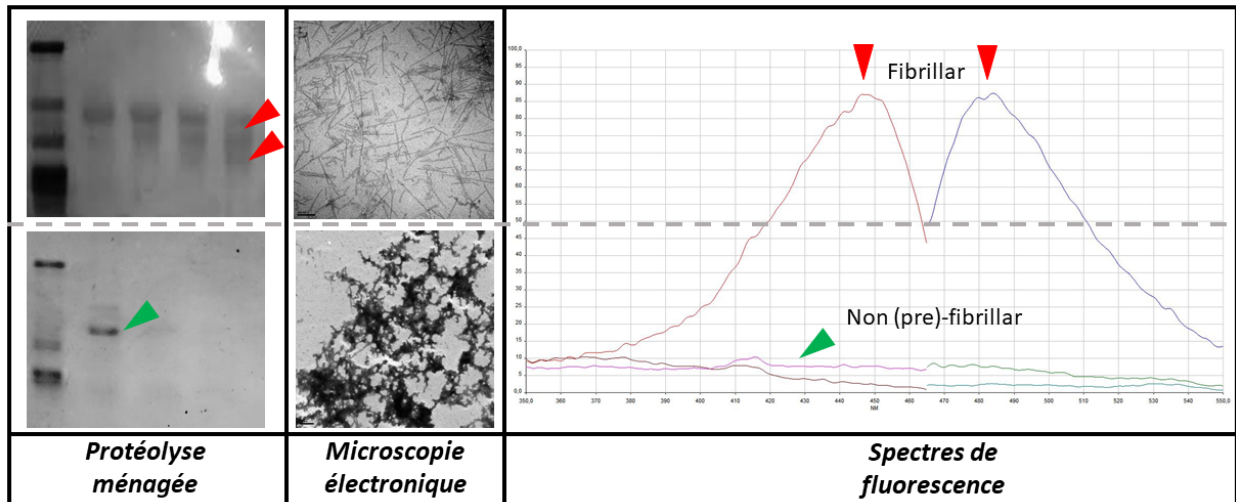


FIGURE 3.5 – Caractérisation des fibrilles de protéine α Syn recombinante humaine formées *in vitro* : par rapport à la protéine non agrégée, la formation de fibrilles s'accompagne de l'apparition de fragments caractéristiques en protéolyse ménagée, de structures ressemblant à des "bâtonnets" en microscopie électronique, et de pics caractéristiques d'absorption et d'émissions de fluorescence en présence de Thioflavine T.

pathologique de la protéine endogène (*templating*) et l'envahissement progressif de zones cérébrales connexes (*spreading*). Cependant, cette découverte fondamentale, qui concerne plusieurs protéines pathologiques cérébrales [50], s'est accompagnée de nombreux débats sur le potentiel initiateur de différents agents exogènes, sur la capacité d'interaction avec la protéine hôte (barrière d'espèce), et sur la nature de l'agrégat transmis de proche en proche pour induire une pathologie robuste. Celle-ci était classiquement caractérisée par une phosphorylation de l' α Syn - une modification post-transcriptionnelle caractéristique des corps de Lewy chez l'homme - plutôt que par une détection fluorescente d'agrégats par la thioflavine, faisant ainsi douter de la présence d'une forte concentration d'espèces fibrillaires. Nous avons eu le sentiment que les modèles ainsi créés au prix de plusieurs mois de développement ne constituaient pas des outils adéquats pour une évaluation préliminaire de radiotraceurs, et donc nous avons renoncé à mettre en œuvre ce type de modèle au laboratoire. Cependant, dans la lignée des travaux de thèse de Mathieu Verdurand, nous avons utilisé sa version amyloïde- β pour étudier la réactivité sérotoninergique selon le site d'injection des fibrilles A β 40 ou A β 42 [124].

Ainsi le modèle d'injection de fibrilles préformées, historiquement décrit pour étudier les perturbations synaptiques et mnésiques observées dans la maladie d'Alzheimer [125], a ici fait l'objet d'un détournement et d'une adaptation comme outil de criblage pour l'imagerie. Cette stratégie a également été adoptée par d'autres groupes évaluant des radioligands α Syn [72]. Sa limitation fondamentale (déjà discutée au chapitre précédent) concerne la pertinence physiopathologique du matériel injecté. Outre l'imagerie,

[50]: JUCKER et al. (2013)

[124]: VERDURAND et al. (2016)

[125]: STEPHAN et al. (2005)

[72]: KUEBLER et al. (2020)

il reste justement utile pour caractériser *in vivo* le caractère pathogénique des espèces générées par les différentes méthodes d'amplification *in vitro* (PMCA, RT-QUIC) [126].

[126]: VAN DER PERREN et al. (2020)

3.4 Lésion démyélinisante focale par injection stéréotaxique de LPC

La lysophosphatidylcholine (LPC) ou lysolécithine désigne un groupe d'acides gras partiellement hydrolysés (Fig. 3.6), qui constitue l'un des phospholipides membranaires endogène. L'utilisation de la LPC pour créer une démyélinisation focale par injection *in situ* appartient aux modèles basés sur l'utilisation d'une « toxine démyélinisante ». Outre la LPC ont été utilisés : l'éthidium bromide, la 6-aminonicotinamide, et des anticorps dirigés contre des cibles oligodendrocytaires (anti-galactocerebroside) [127]. La LPC, employée comme composé amphiphile « dissolvant » la myéline via une action détergente [128], est de loin l'agent le plus utilisé. L'utilisation de ce modèle a 50 ans (premières injections *in vivo* par Susan Hall dans le système nerveux périphérique en 1971 [129], dans la moelle épinière en 1972 [130], et dans le cerveau en 1973 [131, 132]).

[127]: BLAKEMORE et al. (2008)

[128]: PLEMEL et al. (2018)

[129]: HALL et al. (1971)

[130]: HALL (1972)

[131]: GREGSON et al. (1973)

[132]: HALL (1973)

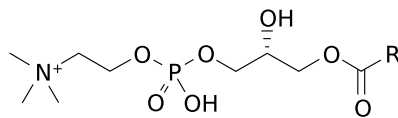


FIGURE 3.6 – Structure chimique générale des lysophosphatidylcholines (lysolécithines) où R est une chaîne d'acide gras. (Wikimedia Commons, domaine publique).

L'utilisation d'une toxine périphérique, comme la très populaire cuprizone, un chélatant du cuivre, a les désavantages d'une préparation plus longue (plusieurs semaines d'intoxication orales sont nécessaires), et d'une atteinte bilatérale du corps calleux, là où la LPC est injectée de manière unilatérale en préservant l'hémisphère contralatéral qui peut, dans certains cas, être utilisé comme contrôle interne. Enfin le modèle le plus répandu de la sclérose en plaques est bien sûr l'encéphalite autoimmune expérimentale (EAE). Mais l'immunisation avec antigènes myéliniques provoque une apparition de « petites » lésions de localisation incontrôlée, avec peu ou pas de remyélinisation, et des animaux qui demandent une attention particulière du fait de déficits locomoteurs importants et évolutifs [133]. Ce sont donc les caractéristiques mêmes qui rendent ce modèle « physiologique » qui, paradoxalement, sont défavorables pour une utilisation en imagerie expérimentale, et notamment pour l'évaluation d'agents d'imagerie. De fait, le modèle LPC, qui a été et reste abondamment utilisé pour disséquer les mécanismes cellulaires et moléculaires de la remyélinisation

[133]: BJELOBABA et al. (2018)

[134-137], connaît plus récemment un renouveau avec une utilisation tournée vers l'imagerie *in vivo*, IRM [138, 139] ou TEP [140, 141].

Je décris dans le chapitre suivant les projets en cours sur la thématique de l'imagerie de la myéline et l'utilisation de ce modèle. Cependant nous avons précédemment pris le temps de réaliser notre propre optimisation. Si techniquement, le modèle apparaît simple à mettre en œuvre (infusion *in situ* dans un faisceau de matière blanche, ici le corps calleux), il y a plusieurs facteurs de variabilité importants à prendre en compte.

- La LPC consiste en un mélange de phospholipides donc il s'agit par nature d'un produit non calibré, dont la source biologique (jaune d'œuf, soja, cerveau bovin) et la référence exacte sont rarement mentionnées dans les publications. De plus, des composés synthétiques, avec un seul groupement aliphatique bien défini (stéaryl, Sigma-Aldrich L2131), sont également disponibles. L'impact de cette variabilité de la LPC est inconnu.
- Une infusion lente est nécessaire sinon la démyélinisation s'accompagne de nécrose [138, 142]. De même, augmenter le volume et la zone ciblée pour maximiser la zone démyélinisée est une stratégie qui peut conduire des lésions axonales et nécrotique plutôt qu'à une démyélinisation « pure ».
- Une inflammation étendue à la zone périventriculaire peut causer une dilatation unilatérale ventricule (jusqu'à la description d'un modèle d'hydrocéphalie [143]).

Notre apport a consisté à mettre en évidence l'impact considérable que peuvent avoir ces « effets secondaires » lorsqu'ils ne sont pas correctement identifiés. En effet, une lésion nécrotique ou une dilatation ventriculaire conduiront à un défaut de fixation d'un traceur TEP de la myéline, sans que ceci soit dû à une réelle démyélinisation (Figure 3.7).

L'examen de la littérature suggère que ces « faux négatifs » n'ont pas été identifiés comme tels et ont été quantifiés comme de véritables lésions de démyélinisation [140, 141]. Une simple IRM anatomique peut être utilisée pour réaliser un criblage des animaux et sélectionner les lésions démyélinisantes sans nécrose ou dilatation ventriculaire concomitante.

On assiste donc ces dernières années à une sorte d'appropriation du modèle de démyélinisation focale au LPC par la communauté des chercheurs en imagerie. La tentation d'augmenter le volume démyélinisé pour atteindre une taille compatible avec la résolution de l'imagerie *in vivo* peut générer des effets secondaires à l'injection qui nécessitent d'être correctement identifiés.

[134]: NAIT-OUESMAR et al. (1999)

[135]: BACK et al. (2005)

[136]: GENSERT et al. (1997)

[137]: GOMEZ-PINEDO et al. (2020)

[138]: DEGAONKAR et al. (2002)

[139]: DELOIRE-GRASSIN et al. (2000)

[140]: FARIA et al. (2014)

[141]: WANG et al. (2009)

[138]: DEGAONKAR et al. (2002)

[142]: FARIA et al. (2014)

[143]: TOURDIAS et al. (2009)

[140]: FARIA et al. (2014)

[141]: WANG et al. (2009)

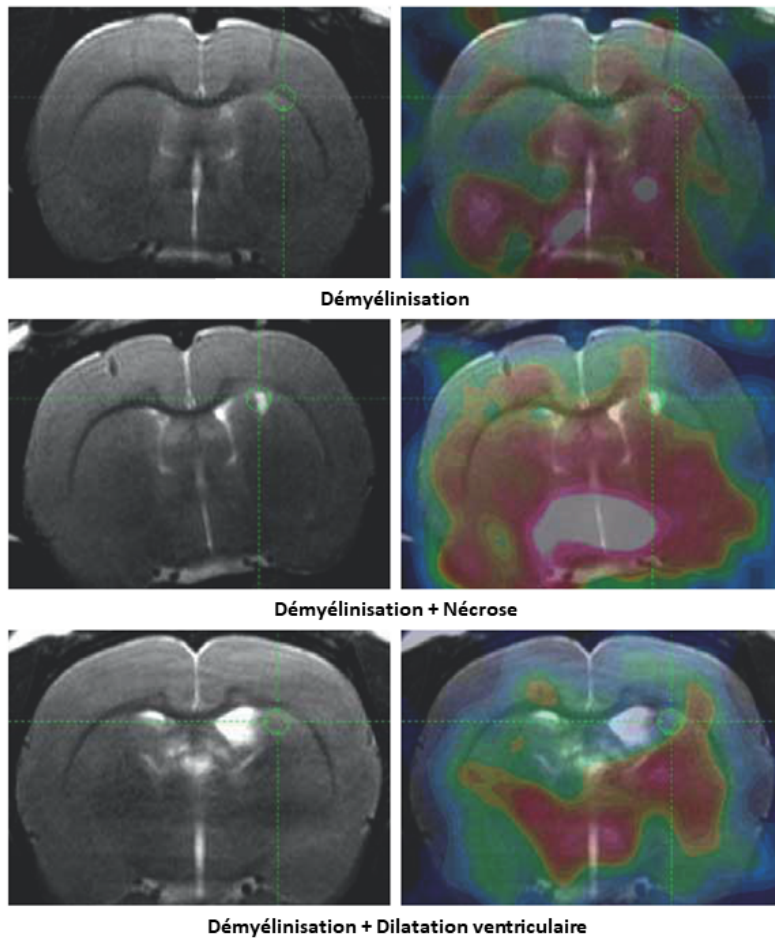


FIGURE 3.7 – Exemples de rats présentant une démyélinisation du corps calleux, une démyélinisation avec nécrose, une démyélinisation avec dilatation ventriculaire : IRM T2w (colonne de gauche) et TEP [¹¹C]PiB superposée (colonne de droite). Figure modifiée d'après [144]

Les quatre exemples décrits dans ce chapitre évoquent l'apport de l'imagerie *in vivo* (IRM, TEP) pour la maîtrise et l'utilisation optimale des modèles animaux de maladies neurologiques. Notamment, le « détournement » ou l'appropriation de modèles animaux pour en faire des outils de criblage d'agents d'imagerie fait sens, en permettant une première évaluation, ce qui est capital pour vérifier des caractéristiques de stabilité et biodistribution *in vivo*. Cette utilisation s'accompagne en quelque sorte d'un raffinement, non pas au sens du bien-être animal, mais qui concerne le modèle animal lui-même, en tant qu'objet d'étude scientifique. Dans un contexte d'exigence accrue de la société civile envers l'utilisation des animaux – « Stop vivisection! » était la troisième initiative citoyenne européenne à avoir été présentée à la Commission Européenne, en 2015, après avoir été signée par près d'1,2 million de personnes² –, la neuroimagerie préclinique peut apporter une plus grande transparence à la fois sur les limites des modèles animaux et sur les réponses scientifiques que nous tirons de leur utilisation [145].

2: Réponse de la Commission : https://ec.europa.eu/commission/presscorner/detail/en/IP_15_5094

[145]: BANNON et al. (2015)

Mes projets actuels s'articulent principalement autour de 2 axes : l'imagerie TEP/IRM de la matière blanche cérébrale pour le suivi des processus de démyélinisation et remyélinisation, et le développement de techniques d'histologie virtuelle aux rayons X pour la caractérisation tissulaire des démences.

4.1 Imagerie de la myéline

La sclérose en plaques est la principale maladie démyélinisante, et la forme principale évolue par poussée. La fréquence et l'intensité de ces épisodes sont diminués par les traitements anti-inflammatoires, mais ceux-ci ont un impact négligeable sur l'accumulation du handicap à long terme. Or une nouvelle génération de traitements arrive en phase d'évaluation clinique, et vise à promouvoir les mécanismes de réparation de la myéline [146]. Le suivi de cette remyélinisation se heurte pour l'instant à l'absence de biomarqueurs spécifiques. En effet, les techniques d'IRM conventionnelles (séquences anatomiques) montrent les lésions démyélinisantes et leur caractère actif ou inflammatoire, sans corrélation avec la progression du handicap, et les techniques avancées (séquences de diffusion, de relaxométrie, de transfert de magnétisation) souffrent d'un manque inhérent de sélectivité, et restent peu standardisées [147].

Or il est bien connu que tous les radiotraceurs développés pour l'imagerie des plaques amyloïdes de la maladie d'Alzheimer se lient également à la matière blanche cérébrale (chez les patients Alzheimer, comme chez les sujets contrôles). Ceci est généralement expliqué par une analogie structurale entre les feuillets β -plissés composant les plaques amyloïdes, et l'organisation en couches superposées de la myéline. La protéine MBP (Myelin Basic Protein) a été identifiée comme la cible moléculaire de composés fluorescents se liant à la myéline [148], et subit elle-même un changement de phase et de conformation lors de la formation de la myéline [149], se comportant vraisemblablement comme un assemblage fonctionnel de type amyloïde. Ainsi il a été proposé, initialement par le groupe du Pr Stankoff à Paris [150, 151], de ré-orienter l'utilisation des traceurs amyloïdes pour visualiser, non plus un hyper-signal dans la matière grise (plaques amyloïdes), mais un hyposignal dans la matière blanche (plaques de démyélinisation) (Figure 4.1).

4.1 Imagerie de la myéline . 40

4.2 Histologie virtuelle sous rayonnement synchrotron44

[146]: PLEMEL et al. (2017)

[147]: ENZINGER et al. (2015)

[148]: BAJAJ et al. (2013)

[149]: AGGARWAL et al. (2013)

[150]: STANKOFF et al. (2011)

[151]: AUVITY et al. (2019)

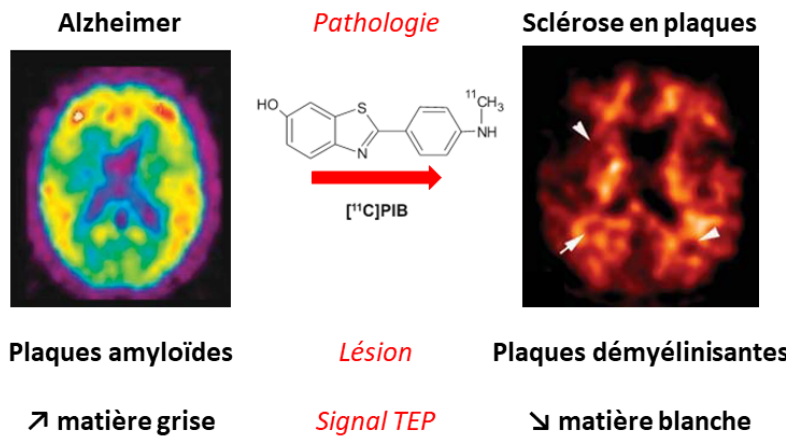


FIGURE 4.1 – Rationnel pour l'utilisation de radiotraceurs des plaques amyloïdes dans un contexte de sclérose en plaques.

L'essentiel des travaux ayant été réalisés avec le radiotracer carboné $[^{11}\text{C}]\text{PiB}$, il est nécessaire d'identifier des radiotraceurs équivalents ou offrant un meilleur ratio signal sur bruit en étant radio-marquables au fluor-18, afin de proposer une utilisation clinique élargie. L'utilisation de radiotraceurs amyloïdes fluorés a été mise en œuvre sur de petites cohortes de patients (florbetapir [152, 153]; florbetaben [154, 155]). Notre partenaire chinois (le Dr Min Zhang a effectué l'optimisation du modèle LPC lors de sa mobilité) a récemment réalisé le premier suivi longitudinal d'un sous-groupe de patients (8 sur les 23 patients inclus dans l'étude) en utilisant le florbetapir [156] : ces données exploratoires suggèrent, comme cela avait été rapporté avec le $[^{11}\text{C}]\text{PiB}$ [157], que le niveau de remyélinisation global est corrélé à l'évolution du score clinique.

[152]: PIETROBONI et al. (2019)
 [153]: CAROTENUTO et al. (2020)
 [154]: MATÍAS-GUIU et al. (2015)
 [155]: PYTEL et al. (2020)

[156]: ZHANG et al. (2021)
 [157]: BODINI et al. (2016)

On devine ainsi tout le potentiel clinique de l'imagerie TEP de la myéline, qui pourrait offrir une spécificité et une capacité de quantification encore inégalée en IRM, malgré l'avènement récent de l'imagerie ihMT [158, 159]. Il est à présent crucial de pouvoir comparer ces techniques ou radiotraceurs entre eux. Le recours à l'animal est intéressant à ce stade pour pouvoir multiplier les acquisitions sur un même sujet, et pouvoir bénéficier d'un standard histologique post-mortem. Les études sur animaux sains, bien que très informatives [151, 160], ont pour limite de ne pas pouvoir mesurer la dynamique du signal en condition pathologique. Je me suis donc tourné vers des modèles animaux de démyélinisation pour pouvoir évaluer la performance d'un autre radiotracer amyloïde, le $[^{18}\text{F}]\text{BF-227}$, envers l'imagerie de la myéline.

[158]: OBBERGHEN et al. (2018)
 [159]: MUNSCH et al. (2021)

[151]: AUVITY et al. (2019)
 [160]: DUHAMEL et al. (2019)

Le premier choix s'est porté sur le modèle LPC réalisé chez le rat via une injection dans le corps calleux, pour les raisons décrites au chapitre précédent (localisation contrôlée, taille millimétrique, contrôle interne via l'hémisphère controlatéral). Notre évaluation longitudinale du radiotracer $[^{18}\text{F}]\text{BF-227}$ sur une cohorte

d'animaux à 7 et 28 jours post-injection de LPC s'est avéré non concluante *in vivo*, probablement en raison d'un contraste blanc/gris trop faible couplé à la résolution spatiale limitée de la caméra TEP petit animal. Par contre l'autoradiographie *ex vivo* a montré un ratio blanc/gris de 1.8 et un ratio moyen ipsi/contra au site d'injection du corps calleux de 0.7 à 7 jours et 0.8 à 28 jours (Figure 4.2). Ces données sont compatibles avec une démyélinisation aiguë (perte de signal de 30%) suivie d'une remyélinisation partielle. Nous avons également acquis en parallèle de la TEP des données IRM de relaxométrie (T2 map) et de diffusion (DTI) dont l'analyse est en cours. Ces données *in vivo* ont été complétées avec des analyses post mortem en histologie (marquage de la myéline au noir soudan) et immunohistochimiques (astrocytes, monocytes/macrophages).

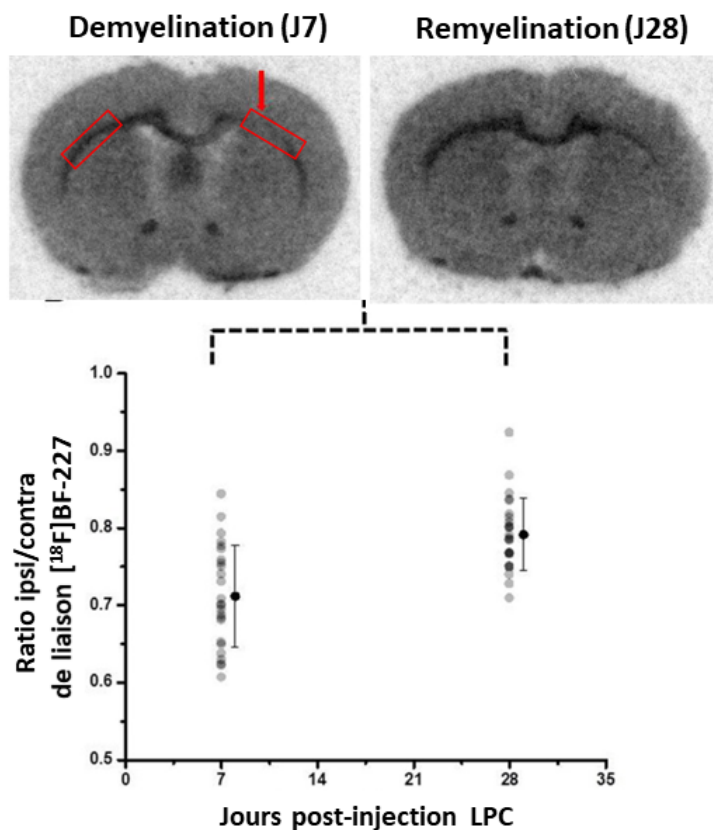


FIGURE 4.2 – Autoradiographie *ex vivo* à 7 et 28 jours post-injection de LPC, et quantification associée du rapport de fixation ipsi sur contralatéral (données non publiées).

Pour pallier au manque de résolution spatiale chez le rongeur, j'ai proposé un projet d'imagerie hybride TEP/IRM sur un modèle d'encéphalopathie autoimmune expérimentale chez le macaque qui a été financé par une ANR Jeune Chercheur fin 2018. Le protocole expérimental (Figure 4.3) a pu être mené à son terme en 2019, en collaboration avec la société Cynbiose. Le modèle animal s'est avéré d'une variabilité extrême, avec 2 animaux ayant développé une forme sévère d'emblée (euthanasie pour point

limite), 2 animaux n'ayant développé aucun symptôme ni lésion malgré 5 immunisations (euthanasie par arrêt du protocole), et 1 seul animal ayant développé des symptômes légers et montrant des lésions évolutives sur 3 examens TEP/IRM. L'analyse de ces données, notamment IRM, reste à ce jour incomplète. Je présenterai lors de la soutenance les résultats de l'imagerie TEP. Mon souhait est de rassembler en une publication (en préparation) les données d'imagerie translationnelle obtenues chez le rat LPC et le primate EAE avec le radiotracer [^{18}F]BF-227.

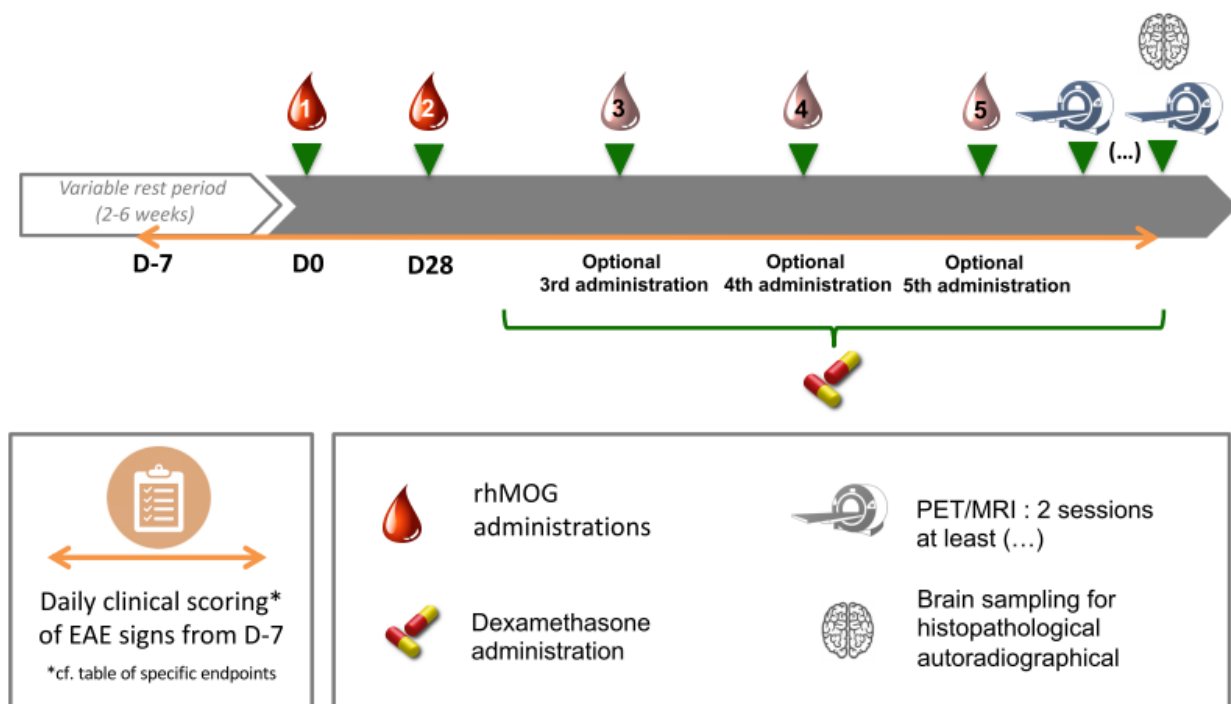


FIGURE 4.3 – Design du projet ANR Myelin-Imaging, incluant une phase d'immunisation par la protéine rhMOG, et à l'apparition de symptômes, une phase de suivi par imagerie TEP/IRM (Marion Toussenot, Cynbiose).

Je poursuis cette thématique sous la forme de collaborations. Une cohorte d'animaux LPC est en cours de suivi sur plusieurs mois, afin d'évaluer la performance d'une séquence IRM développée selon une stratégie de contrôle optimal [161] pour suivre la dynamique de remyélinisation sur le long terme dans ce modèle (projet porté par les Dr Françoise Durand-Dubief et Hélène Ratiney du CREATIS, financements de la fondation NEURODIS, 2020-2021, et de l'ARSEP, 2021-2022). Et la banque de tissus générée par la mise à mort échelonnée de ces animaux alimentera un projet de criblage de radiotraceurs de l'inflammation et de la myéline (projet porté par les Dr Mylène Richard et Bertrand Kuhnast du CEA/SHFJ, financement du WP1 de France Life Imaging, 2021-2022).

[161]: REETH et al. (2019)

4.2 Histologie virtuelle sous rayonnement synchrotron

L'histologie virtuelle consiste à utiliser l'imagerie haute-résolution pour analyser en 3 dimensions des pièces anatomiques non sectionnées [162]. En micro-imagerie X, on peut exploiter l'absorption des rayons X (si l'échantillon est naturellement ou artificiellement rendu radio-opaque), ou bien le déphasage induit par l'échantillon. Cette imagerie en contraste de phase (**ICP**, ou Phase Contrast Imaging) apporte une grande sensibilité à l'étude structurale des tissus mous, peu absorbants, comme le cerveau [163]. En effet, on accède à la dérivée de la carte des indices de réfraction et donc on accroît drastiquement la sensibilité à des changements rapides d'indices qui se produisent aux interfaces biologiques. Jusqu'à récemment, la cohérence spatiale d'une source synchrotron était nécessaire à la mesure du déphasage, et a limité l'essor de l'ICP dans le domaine biomédical. Mais le transfert amorcé de l'ICP sur des sources conventionnelles (scanners X cliniques ou de laboratoire) va étendre son utilisation à une plus vaste communauté [164]. Le travail initié s'inscrit dans cette dynamique et propose de cibler une application de première importance en neuropathologie clinique, à savoir la caractérisation de plaques amyloïdes, qui est un élément essentiel du diagnostic définitif de la maladie d'Alzheimer et d'autres démences. La présence de ces dépôts protéiques insolubles peut être recherchée *in vivo* grâce à l'imagerie TEP, pourtant leur caractérisation immuno-histologique *post mortem* reste fondamentale pour plusieurs raisons. i) Une majorité de démences sont dites mixtes car on retrouve des plaques amyloïdes concomitantes à d'autres pathologies (Parkinson, . . .). ii) Le caractère transmissible et la propagation « à la manière d'un prion » des agrégats de peptides amyloïdes constituant les plaques est récemment devenu un objet d'étude en soi. iii) Il existe en conséquence un fort intérêt pour la définition de sous-types cliniques à partir de la caractérisation morphologique en 3 dimensions des plaques (existences de « souches ») [165].

[162]: ALBERS et al. (2018)

[163]: BARBONE et al. (2018)

[164]: ZANETTE et al. (2015)

[165]: RASMUSSEN et al. (2017)

Je mène donc des campagnes d'expérimentation à l'European Synchrotron Radiation Facility (ESRF, Grenoble), sur les lignes de lumière biomédicales 17 et 19, en collaboration avec des équipes présentes sur place (Emmanuel Brun, STROBE, INSERM UA7; Françoise Peyrin, CREATIS, CNRS UMR5220). Les données sont acquises sur cerveaux fixés de divers modèles de souris et rats transgéniques présentant des plaques amyloïdes, et sur des échantillons de cerveaux humains. L'exploitation de ces données extrêmement riches est en cours et vise à : identifier et segmenter en 3D les plaques amyloïdes (Figure 4.4, flèches rouges pointant dans l'hip-

pocampe), extraire les orientations des fibres de matière blanches (visibles en hyper-signal, en *maximum intensity projection*), et extraire le réseau vasculaire (visible en hypo-signal, en *minimum intensity projection*). Ces thématiques sont explorées en collaboration avec Marlène Wiart (CARMEN, INSERM U1060) et Hugo Rositi (Institut Pascal, CNRS UMR 6602) et les premiers résultats sont en cours de publication (2 prépublications [166, 167]).

[166]: CHOURROUT et al. (2021)

[167]: CHOURROUT et al. (2021)

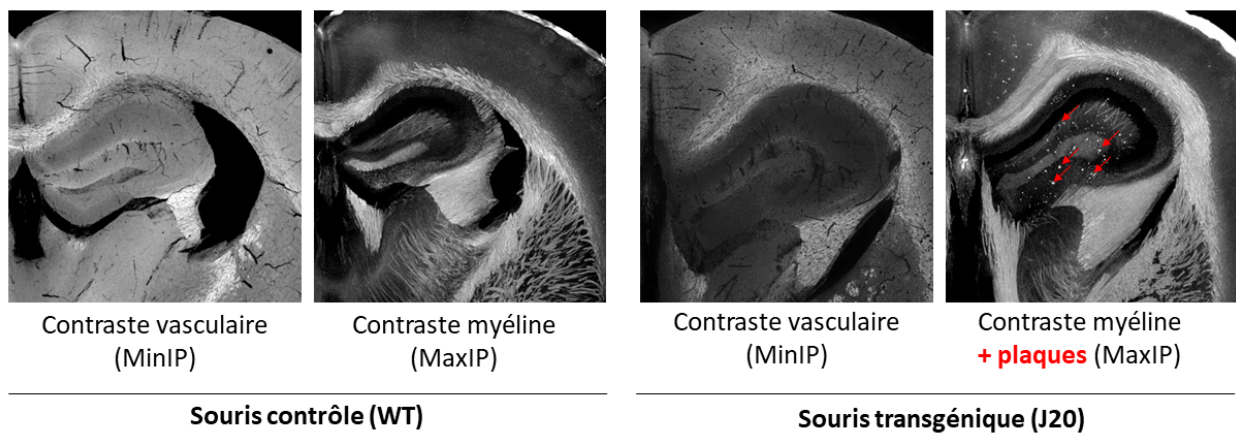


FIGURE 4.4 – ICP sur cerveaux de souris fixés et déshydratés en ethanol, ensemble de coupes identiques au niveau de l'hippocampe, en MaxIP (*maximum intensity projection*) et MinIP (*minimum intensity projection*). Les plaques amyloïdes de la souche J20 sont visibles en hypersignal (flèches rouges).

Plusieurs équipes avaient déjà observé les plaques amyloïdes en ICP [168-170]. Nous tentons d'aller au-delà de la preuve de concept en comparant les morphologies 3D de différentes souches de souris transgéniques, et surtout en explorant la source du signal des plaques en ICP. Ceci est réalisé via une campagne d'acquisition sur 3 lignes de lumières du synchrotron SOLEIL (Gif-sur-Yvette) : ICP pour la mesure de l'intensité du signal au sein des plaques amyloïdes, FTIR pour la mesure de leur contenu fibrillaire (ratio feuillets- β sur hélices- α), XRF pour la mesure de leur contenu en métaux (Zn, Cu, Fe). L'objectif est de mettre en correspondance la composition biochimique (fibrilles) et élémentaire (métaux) des plaques pour comprendre le substrat biologique conduisant à une modification de l'indice de réfraction qui permet leur détection en ICP.

[168]: PINZER et al. (2012)

[169]: ASTOLFO et al. (2016)

[170]: MASSIMI et al. (2020)

Le second objectif est évidemment de réaliser l'imagerie d'échantillons humains, dont les différents types de dépôts amyloïdes (plaques neuritiques et diffuses, angiopathie amyloïde de type I et II) nécessitent d'être correctement identifiés avec des marquages histologiques et immuno-histochimiques. En collaboration avec le Pr David Meyronet, chef du service d'anatomo-pathologie Lyon Est, nous sélectionnons des cas adaptés (formes familiale vs sporadique, angiopathie amyloïde de différents types et stades). Nos observations préliminaires, ainsi que les rares observations décrites

dans la littérature [171], suggèrent que les dépôts vasculaires sont bien visibles (Figure 4.5), au contraire des plaques séniles ou diffuses parenchymateuses. Cependant, les conditions de préparation des échantillons (fixation, paraffine) et d'acquisition (énergie du faisceau synchrotron, dispositif permettant d'extraire la phase sur une source de laboratoire) sont critiques et doivent être optimisées pour conclure. L'objectif clinique sera d'apporter la preuve de concept du caractère prédictif de l'ICP en regard des différents scores neuropathologiques habituellement utilisés pour la classification des démences. Plus généralement, il s'agira de prouver la faisabilité et l'utilité de l'histologie virtuelle en neuropathologie clinique à large échelle, alors que le transfert de ce type d'imagerie en contraste de phase sur source RX conventionnelle (hors synchrotron) semble imminent [172, 173].

[171]: TÖPPERWIEN et al. (2020)

[172]: LABRIET et al. (2019)

[173]: ROUGE-LABRIET et al. (2021)

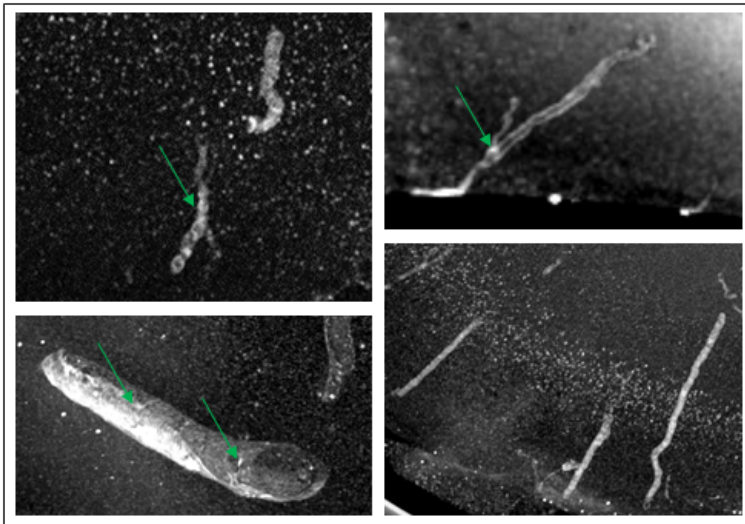


FIGURE 4.5 – Exemples de dépôts vasculaires observés en imagerie de contraste de phase sur tissus cérébraux humains (données non publiées, collaboration Pr David Meyronet).

Ces deux études — i) acquisitions multimodales en rayonnement synchrotron sur différentes souches d'animaux transgéniques et ii) cohorte d'échantillons de patients présentant une pathologie amyloïde — constituent le projet de thèse de Matthieu Chourrout (2021–2023).

Conclusion

La multimodalité est devenu une caractéristique fréquente de la recherche en imagerie médicale actuelle, et cet aspect est encouragé par l'hybridation croissante des technologies (TEP/CT, IRM/TEP). Un besoin important à venir concerne la mise en relation de modalités avec des échelles spatiales radicalement différentes. Cette évolution est déjà à l'œuvre avec le développement de l'imagerie corrélative en microscopie (voir par exemple les travaux menés dans le cadre du réseau européen *Correlated Multimodal Imaging in Life Sciences*, COMULIS), et va s'étendre progressivement jusqu'à intégrer les échelles spatiales des modalités d'imagerie *in vivo* (concepts de *transpathology* [174] ou de *multi-scale imaging* [175]). Mes projets en cours s'appuient sur mon expérience passée (développement de radiotraceurs pour la myéline, imagerie des plaques amyloïdes), tout en intégrant, via les modèles animaux (primate) ou les technologies d'imagerie (synchrotron) des échelles spatiales différentes de celles avec lesquelles j'ai eu l'habitude de travailler.

Corréler des échelles spatiales séparées d'un ou plusieurs ordres de grandeurs nécessite de mettre en place des stratégies d'acquisition spécifiques en amont et de produire en aval un travail de recalage et de mise en correspondance des données. Ceci fait appel des compétences variées et implique un recrutement d'étudiants de différents profils, ce qui sera pour moi un enjeu ces prochaines années. Réussir à « embarquer » stagiaires, doctorants ou post-doctorants dans l'aventure d'un projet d'imagerie, les ouvrir aux multiples aspects de la recherche tout en préservant leurs aspirations initiales, transmettre rigueur et intégrité malgré le contexte d'hyper-compétition et la précarisation croissante des personnels non titulaires de l'enseignement supérieur et de la recherche, sont en définitive, des défis aussi importants, passionnants et difficiles, que les problèmes scientifiques.

ANNEXES

.1 — Bibliographie exhaustive (été 2021)

Liste des publications / *Publication list*

Publications dans des journaux internationaux à comité de lecture / *Publications in international journals*

Chauveau F, Becker G, Boutin H. Have (R)-[11C]PK11195 challengers fulfilled the promise? A scoping review of clinical TSPO PET studies. *Eur J Nucl Med Mol Imaging*. **2021**. [epub]

Hubert V, Hristovska I, Karpati S, Benkeder S, Dey A, Dumot C, Amaz C, Chounlamountri N, Watrin C, Comte JC, **Chauveau F**, Brun E, Marche P, Lerouge F, Parola S, Berthezène Y, Vorup-Jensen T, Pascual O, Wiart M. Multimodal imaging with NanoGd reveals spatiotemporal features of neuroinflammation after experimental stroke. *Adv Sci (Weinh)* **2021**;8(17):e2101433.

Zhang M, Ni Y, Zhou Q, He L, Meng H, Gao Y, Huang X, Meng H, Li P, Chen M, Wang D, Hu J, Huang Q, Li Y, Chauveau F, Li B, Chen S. 18F-florbetapir PET/MRI for quantitatively monitoring myelin loss and recovery in patients with multiple sclerosis: A longitudinal study. *EClinicalMedicine* **2021**;37:100982.

Basalay MV, Wiart M, **Chauveau F**, Dumot C, Leon C, Amaz C, Bolbos R, Cash D, Kim E, Mechtouff L, Cho TH, Nighoghossian N, Davidson SM, Ovize M, Yellon DM. Neuroprotection by remote ischaemic conditioning in the setting of acute ischaemic stroke: a preclinical two-centre study. *Sci Rep*. **2020**;10(1):16874.

Courault P, Emery S, Bouvard S, Liger F, **Chauveau F**, Meyronet D, Fourier A, Billard T, Zimmer L, Lancelot S. Change in expression of 5-HT6 receptor at different stages of Alzheimer's disease: a postmortem study with the PET radiopharmaceutical [18F]2FNQ1P. *J Alzheimers Dis*. **2020**;75(4):1329-1338.

Bigot M, **Chauveau F**, Amaz C, Sinkus R, Beuf O, Lambert SA. The apparent mechanical effect of isolated A β and α -Syn aggregates revealed by multi-frequency MRE. *NMR Biomed*. **2020**;33(1):e4174.

Hubert V, Dumot C, Ong E, Amaz C, Canet-Soulas E, **Chauveau F**, Wiart M. MRI coupled with clinically-applicable iron oxide nanoparticles reveals choroid plexus involvement in a murine model of neuroinflammation. *Sci Rep*. **2019**;9(1):10046.

Zhang M, Hugon G, Bouillot C, Bolbos R, Langlois JB, Billard T, Bonnefoi F, Li B, Zimmer L, **Chauveau F**. Evaluation of Myelin Radiotracers in the Lysolecithin Rat Model of Focal Demyelination: Beware of Pitfalls! *Contrast Media Mol Imaging*. **2019**;2019:9294586.

Hubert V, **Chauveau F**, Dumot C, Ong E, Berner LP, Canet-Soulas E, Gherzi-Egea JF, Wiart M. Clinical Imaging of Choroid Plexus in Health and in Brain Disorders: A Mini-Review. *Front Mol Neurosci*. **2019**;12:34.

Bigot M, **Chauveau F**, Beuf O, Lambert SA. Magnetic Resonance Elastography of Rodent Brain. *Front Neurol*. **2018**;9:1010.

Verdurand M, Levigoureux E, Zeinyeh W, Berthier L, Mendjel-Herda M, Cadarossanesaib F, Bouillot C, Iecker T, Terreux R, Lancelot S, **Chauveau F**, Billard T, Zimmer L. In silico, in vitro and in vivo evaluation of new candidates for alpha-synuclein PET imaging. *Mol Pharm*. **2018**;15(8):3153-3166.

Verdurand M, Levigoureux E, Lancelot S, Zeinyeh W, Billard T, Quadrio I, Perret-Liaudet A, Zimmer L, **Chauveau F**. Amyloid-beta radiotracer [18F]BF-227 does not bind to cytoplasmic glial inclusions of post-mortem human Multiple System Atrophy brain tissues. *Contrast Media Mol Imaging*. **2018**;2018:9165458.

Cuccione E, Versace A, Cho T-H, Carone D, Berner L-P, Ong E, Rousseau D, Cai R, Monza L, Ferrarese C, Sganzerla EP, Berthezène Y, Nighoghossian N, Wiart M, Beretta S, **Chauveau F**. Multi-site laser Doppler flowmetry for assessing collateral flow in experimental ischemic stroke: Validation of outcome prediction with acute MRI. *J Cereb Blood Flow Metab.* **2017**;37(6):2159-70.

Ong E, Mewton N, Bouvier J, **Chauveau F**, Ritzenthaler T, Mechtouff L, Derex L, Buisson M, Berthezène Y, Ovize M, Nighoghossian N, Cho T-H. Effect of Cyclosporine on Lesion Growth and Infarct Size within the White and Gray Matter. *Front Neurol.* **2017**;8:151.

Gory B, **Chauveau F**, Bolbos R, Langlois JB, Labeyrie PE, Signorelli F, Turjman A, Turjman F. Spatiotemporal characterization of brain infarction by sequential multimodal MRI following transient focal ischemia in a rat model of intra-arterial middle cerebral artery occlusion. *Eur Radiol.* **2016**;26(12):4505-14.

Chirico EN, Cataldo VD, **Chauveau F**, Geloën A, Patsouris D, Thézé B, Martin C, Vidal H, Rieusset J, Pialoux V, Canet-Soulas E. MRI biomarkers of exercise-induced improvement of oxidative stress and inflammation in the brain of old high fat fed ApoE^{-/-} mice. *J Physiol.* **2016**;594(23):6969-85.

Di Cataldo V, Geloën A, Langlois JB, **Chauveau F**, Thézé B, Hubert V, Wiart M, Chirico EN, Rieusset J, Vidal H, Pialoux V, Canet-Soulas E. Exercise Does Not Protect against Peripheral and Central Effects of a High Cholesterol Diet Given Ad libitum in Old ApoE^{-/-} Mice. *Front Physiol.* **2016**;7:453.

Tamion A, Hillenkamp M, Hillion A, Maraloiu VA, Vlaicu ID, Stefan M, Ghica D, Rositi H, **Chauveau F**, Blanchin MG, Wiart M, Dupuis V. Ferritin surplus in mouse spleen 14 months after intravenous injection of iron oxide nanoparticles at clinical dose. *Nano Res.* **2016**;9(8): 2398–2410.

Colin J, Allouche A, **Chauveau F**, Corbier C, Pauron-Gregory L, Lanhers MC, Claudepierre T, Yen FT, Oster T, Malaplate-Armand C. Improved neuroprotection provided by drug combination in neurons exposed to cell-derived soluble amyloid- β peptide. *J Alzheimers Dis.* **2016**;52(3):975-87.

Verdurand M, **Chauveau F**, Daoust A, Morel A-L, Bonnefoi F, Liger F, Bérod A, Zimmer L. Differential effects of amyloid-beta 1-40 and 1-42 fibrils on 5-HT_{1A} serotonin receptors in rat brain. *Neurobiol Aging.* **2016**;40:11-21.

Nighoghossian N, Berthezène Y, Mechtouff L, Derex L, Cho TH, Ritzenthaler T, Rheims S, **Chauveau F**, Béjot Y, Jacquin A, Giroud M, Ricolfi F, Philippeau F, Lamy C, Turc G, Bodiguel E, Domigo V, Guiraud V, Mas J-L, Oppenheim C, Amarenco P, Cakmak S, Sevin-Allouet M, Guillon B, Desal H, Hosseini H, Sibon I, Mahagne M-H, Ong E, Mewton N, Ovize M. Cyclosporine in acute ischemic stroke. *Neurology.* **2015**;84(22):2216-2223.

Beretta S, Cuccione E, Versace A, Carone D, Riva M, Padovano G, Dell'Era V, Cai R, Monza L, Presotto L, Rousseau D, **Chauveau F**, Paternò G, Pappadà GB, Giussani C, Sganzerla EP, Ferrarese C. Cerebral collateral flow defines topography and evolution of molecular penumbra in experimental ischemic stroke. *Neurobiology Dis.* **2015**;74:305-313.

Levigoureux E, Lancelot S, Bouillot C, **Chauveau F**, Verdurand M, Verchere J, Billard T, Baron T, Zimmer L. Binding of the PET Radiotracer [18F]BF227 Does not Reflect the Presence of Alpha-Synuclein Aggregates in Transgenic Mice. *Curr Alzheimer Res.* **2014**;11(10):955-960.

Durand A, **Chauveau F**, Cho T-H, Kallus C, Wagner M, Boutitie F, Maucort-Boulch D, Berthezène Y, Wiart M, Nighoghossian N. Effects of a TAFI-Inhibitor Combined with a Suboptimal Dose of rtPA in a Murine Thromboembolic Model of Stroke. *Cerebrovasc Dis.* **2014**;38(4):268-275.

Cho T-H, Aguetz P, Campuzano O, Charriaut-Marlangue C, Riou A, Berthezène Y, Nighoghossian N, Ovize M, Wiart M, **Chauveau F**. Pre- and post-treatment with cyclosporine A in a rat model of transient focal cerebral ischaemia with multimodal MRI screening. *Int J Stroke*. **2013**;8(8):669–674.

Marinescu M, Langer M, Durand A, Olivier C, Chabrol A, Rositi H, **Chauveau F**, Cho TH, Nighoghossian N, Berthezène Y, Peyrin F, Wiart M. Synchrotron Radiation X-Ray Phase Micro-computed Tomography as a New Method to Detect Iron Oxide Nanoparticles in the Brain. *Mol Imaging Biol*. **2013**;15(5):552-559.

Desestret V, Riou A, **Chauveau F**, Cho T-H, Devillard E, Marinescu M, Ferrera R, Rey C, Chanal M, Angoulvant D, Honnorat J, Nighoghossian N, Berthezène Y, Nataf S, Wiart M. In Vitro and In Vivo Models of Cerebral Ischemia Show Discrepancy in Therapeutic Effects of M2 Macrophages. *PLoS ONE*. **2013**;8(6):e67063.

Riou A, **Chauveau F**, Cho T-H, Marinescu M, Nataf S, Nighoghossian N, Berthezène Y, Wiart M. MRI assessment of the intra-carotid route for macrophage delivery after transient cerebral ischemia. *NMR Biomed*. **2013**;26(2):115–123.

Marinescu M, **Chauveau F**, Durand A, Riou A, Cho T-H, Dencausse A, Ballet S, Nighoghossian N, Berthezène Y, Wiart M. Monitoring therapeutic effects in experimental stroke by serial USPIO-enhanced MRI. *Eur Radiol*. **2013**;23(1):37-47.

Chauveau F*, Cho T-H*, Riou A, Langlois J-B, Berthezène Y, Nighoghossian N, Wiart M. Does acute behavioral testing reflect successful ischemia in rats with transient middle cerebral artery occlusion? *Int J Stroke*. **2012**;7(6):465-472.

Durand A*, **Chauveau F***, Cho T-H, Bolbos R, Langlois J-B, Hermitte L, Wiart M, Berthezène Y, Nighoghossian N. Spontaneous reperfusion after in situ thromboembolic stroke in mice. *PLoS ONE*. **2012**;7(11):e50083.

Brisset J-C, Sigovan M, **Chauveau F**, Riou A, Devillard E, Desestret V, Touret M, Nataf S, Honnorat J, Canet-Soulas E, Nighoghossian N, Berthezène Y, Wiart M. Quantification of iron-labeled cells with positive contrast in mouse brains. *Mol Imaging Biol*. **2011**;13(4):672-678.

Chauveau F*, Cho T-H*, Perez M, Guichardant M, Riou A, Aguetz P, Picq M, Lagarde M, Berthezène Y, Nighoghossian N, Wiart M. Brain-targeting form of docosahexaenoic acid for experimental stroke treatment: MRI evaluation and anti-oxidant impact. *Curr Neurovasc Res*. **2011**;8(2):95-102.

Chauveau F, Boutin H, Van Camp N, Thominaux C, Hantraye P, Rivron L, Marguet F, Castel M-N, Rooney T, Benavides J, Dollé F, Tavitian B. In vivo imaging of neuroinflammation in the rodent brain with [11C]SSR180575, a novel indoleacetamide radioligand of the translocator protein (18 kDa). *Eur J Nucl Med Mol Imaging*. **2011**;38(3):509-514.

Chauveau F, Cho TH, Berthezène Y, Nighoghossian N, Wiart M. Imaging inflammation in stroke using magnetic resonance imaging. *Int J Clin Pharmacol Ther*. **2010**;48(11):718-728.

Van Camp N, Boisgard R, Kuhnast B, Thézé B, Viel T, Grégoire M-C, **Chauveau F**, Boutin H, Katsifis A, Dollé F, Tavitian B. In vivo imaging of neuroinflammation: a comparative study between [(18)F]PBR111, [(11)C]CLINME and [(11)C]PK11195 in an acute rodent model. *Eur J Nucl Med Mol Imaging*. **2010**;37(5):962-972.

Chauveau F, Moucharrarie S, Wiart M, Brisset J-C, Berthezène Y, Nighoghossian N, Cho T-H. In vivo MRI assessment of permanent middle cerebral artery occlusion by electrocoagulation: pitfalls of procedure. *Exp Transl Stroke Med*. **2010**;2(1):4.

Brisset J-C, Desestret V, Marcellino S, Devillard E, **Chauveau F**, Lagarde F, Nataf S, Nighoghossian N, Berthezene Y, Wiart M. Quantitative effects of cell internalization of two types of ultrasmall superparamagnetic iron oxide nanoparticles at 4.7 T and 7 T. *Eur Radiol.* **2010**;20(2):275-285.

Thominiaux C, Damont A, Kuhnast B, Demphel S, Le Helleix S, Boissard S, Rivron L, **Chauveau F**, Boutin H, Van Camp N, Boisgard R, Roy S, Allen J, Rooney T, Benavides J, Hantraye P, Tavitian B, Dollé F. Radiosynthesis of 7-chloro-N,N-dimethyl-5-[¹¹C]methyl-4-oxo-3-phenyl-3,5-dihydro-4H-pyridazino[4,5-b]indole-1-acetamide, [¹¹C]SSR180575, a novel radioligand for imaging the TSPO (peripheral benzodiazepine receptor) with PET. *J Label Compd Radiopharm.* **2010**;53(13):767-773.

Chauveau F, Van Camp N, Dollé F, Kuhnast B, Hinnen F, Damont A, Boutin H, James M, Kassiou M, Tavitian B. Comparative evaluation of the translocator protein radioligands 11C-DPA-713, 18F-DPA-714, and 11C-PK11195 in a rat model of acute neuroinflammation. *J Nucl Med.* **2009**;50(3):468-476.

Chauveau F, Boutin H, Van Camp N, Dollé F, Tavitian B. Nuclear imaging of neuroinflammation: a comprehensive review of [¹¹C]PK11195 challengers. *Eur J Nucl Med Mol Imaging.* **2008**;35(12):2304-2319.

Chauveau F*, Aissouni Y*, Hamm J, Boutin H, Libri D, Ducongé F, Tavitian B. Binding of an aptamer to the N-terminal fragment of VCAM-1. *Bioorg Med Chem Lett.* **2007**;17(22):6119-6122.

Boutin H*, **Chauveau F***, Thominiaux C, Kuhnast B, Grégoire M-C, Jan S, Trebossen R, Dollé F, Tavitian B, Mattner F, Katsifis A. In vivo imaging of brain lesions with [(11)C]CLINME, a new PET radioligand of peripheral benzodiazepine receptors. *Glia.* **2007**;55(14):1459-1468.

Boutin H, **Chauveau F**, Thominiaux C, Grégoire M-C, James ML, Trebossen R, Hantraye P, Dollé F, Tavitian B, Kassiou M. 11C-DPA-713: a novel peripheral benzodiazepine receptor PET ligand for in vivo imaging of neuroinflammation. *J Nucl Med.* **2007**;48(4):573-581.

Thominiaux C, Mattner F, Greguric I, Boutin H, **Chauveau F**, Kuhnast B, Grégoire MC, Loc'h C, Valette H, Bottlaender M, Hantraye P, Tavitian B, Katsifis A, Dollé F. Radiosynthesis of 2-[6-chloro-2-(4-iodophenyl)imidazo[1,2-a]pyridin-3-yl]-N-ethyl-N-[¹¹C]methyl-acetamide, [¹¹C]CLINME, a novel radioligand for imaging the peripheral benzodiazepine receptors with PET. *J Label Compd Radiopharm.* **2007**;50(4):229-236.

(* equal contribution)

Articles dans des journaux nationaux à comité de lecture / *Publications in national journals*

Riou A, Marinescu M, **Chauveau F**, Cho T-H, Blanchin M-G, Nataf S, Nighoghossian N, Wiart M, Berthezene Y. [MRI monitoring of labeled macrophages and cellular biotransformation of iron oxide nanoparticles]. *IRBM*. **2011**;32(2):126-129.

Chauveau F, Pestourie C, Tavitian B. [Aptamers: selection and scope of applications]. *Pathol Biol (Paris)*. **2006**;54(4):251-258.

Chapitres de livre / *Book chapters*

Chauveau, F.; Verdurand, M.; Zimmer, L. In Vivo Brain Imaging in Animal Models: a Focus on PET and MRI. In *In Vivo Models for Drug Discovery*; Vela, J. M.; Maldonado, R.; Hamon, M., Eds.; Methods and Principles in Medicinal Chemistry; Wiley-VCH, **2014**; Vol. 62.

ISBN: 978-3-527-33328-8

<http://eu.wiley.com/WileyCDA/WileyTitle/productCd-3527333282.html>

Chauveau, F.; Marinescu, M.; Cho, T.-H.; Wiart, M.; Berthezène, Y.; Nighoghossian, N. MRI assessment of post-ischemic neuroinflammation and neuroprotection in ischemic stroke models and prediction of stroke severity in patients. In *Neuroimaging - Methods*; Bright, P., Ed.; Intech, **2012**.

ISBN 978-953-51-0097-3

<http://www.intechopen.com/books/neuroimaging-methods/mri-assessment-of-post-ischemic-neuroinflammation-in-stroke-experimental-and-clinical-studies>

Chauveau, F.; Pestourie, C.; Ducongé, F.; Tavitian, B. Nano-objets biologiques : sélection d'aptamères par évolution darwinienne. In *Les nanosciences*; Lahmani, M.; Boisseau, P.; Houdy, P., Eds.; Echelles; Belin, **2007**; Vol. 3. Nanobiotechnologies et nanobiologie.

ISBN 978-2-7011-4470-2

http://www.editions-belin.com/ewb_pages/f/fiche-article-les-nanosciences-6926.php

Vulgarisation / *Popularization*

Pestourie C, **Chauveau F**, Tavitian B. Molecular imaging in vivo of gene expression. *Biofutur*. **2004**;246:43-47.

Chauveau F. La souris totem, un masque des arts premiers ? *Aux Frontières du Cerveau*. **2017**.

<https://lejournal.cnrs.fr/nos-blogs/aux-frontieres-du-cerveau/la-souris-totem-un-masque-des-arts-premiers>

Communications dans des congrès internationaux / *Communications in international congresses*
(les communications publiées sont soulignées / published communications are underlined)

Chourrout M, Rositi H, Roux M, Legland D, Arganda-Carreras I, Autret A, Fayard B, Olivier C, Peyrin F, Brun E, Wiart M, **Chauveau F**. Brain virtual histology with X-ray phase-contrast tomography. In: 16th European Molecular Imaging Meeting (EMIM), Goettingen, Germany. **Aug. 2021**. [oral presentation by Matthieu Chourrout]

Breuilly M, Soustelle L, Girard O, Duhamel G, Toussenet M, Ployart S, Wateau O, Billard T, Bonnefoi F, Iecker T, Debatisse J, Costes N, Mérida I, Troalen T, Confais J, **Chauveau F**. Hybrid PET-MRI evaluation of myelin biomarkers in a NHP model for MS: preliminary results. In: World Molecular Imaging Congress (WMIC), Virtual Edition. **Oct. 2020**. [poster communication]

Basalay MV, Wiart M, **Chauveau F**, Dumot C, Léon C, Amaz C, Bolbos R, Cash D, Kim E, Mechtouff L, Cho T-H, Nighoghossian N, Davidson SM, Ovize M, Yellon DM. Neuroprotection by Remote Ischemic Conditioning in the Setting of Acute Ischemic Stroke: A Preclinical Two-Centre International Study. In: International Stroke Conference (ISC), Virtual Edition. Stroke 2021;52(Suppl_1):AP752. **Mar. 2021**. [oral presentation by Maryna Basalay]

Basalay MV, Wiart M, **Chauveau F**, Dumot C, Léon C, Amaz C, Bolbos R, Cash D, Kim E, Mechtouff L, Cho T-H, Nighoghossian N, Davidson SM, Ovize M, Derek Y. Remote ischemic conditioning in a rat model of acute ischemic stroke: a two-center study with translational longitudinal MRI. In: 15th European Molecular Imaging Meeting (EMIM), Virtual Edition. **Aug. 2020**. [oral presentation by Marlène Wiart]

Dumot C, Capin L, Hubert V, Ong E, Bolbos R, Chauveau F, Kim E, Mechtouff L, Cho T-H, Canet-Soulas E, Auxenfans C, Wiart M. Long-term follow-up of a rat model of transient ischemic stroke: protocol design and characterization of neurofunctional and imaging endpoints in the context of stem cell therapy. In: 15th European Molecular Imaging Meeting (EMIM), Virtual Edition. **Aug. 2020**. [oral presentation by Chloé Dumot]

Breuilly M, Toussenet M, Ployart S, Wateau O, Billard T, Bonnefoi F, Iecker T, Debatisse J, Costes N, Mérida I, Troalen T, Confais J, **Chauveau F**. Hybrid PET-MRI evaluation of myelin biomarkers in a NHP model for MS: preliminary results. In: 15th European Molecular Imaging Meeting (EMIM), Virtual Edition. **Aug. 2020**. [poster communication]

Colla M, Bouillot C, Tlili H, Baron T, Metscher BD, **Chauveau F**. Screening of radio-contrast agents for the detection of protein fibrils using X-ray micro-CT. In: 15th European Molecular Imaging Meeting (EMIM), Virtual Edition. **Aug. 2020**. [poster communication]

Hubert V, Hristovska I, Karpati S, Lerouge F, Monteil M, Brun E, **Chauveau F**, Lecouvey M, Parola S, Pascual O, Wiart M. In vivo Imaging of Macrophages with Multimodal NanoGd in a Murine Model of Ischemic Stroke. In: *World Molecular Imaging Congress (WMIC), Montréal, Québec, Canada*. **Sep. 2019**. [oral presentation by Violaine Hubert]

Beretta S, Versace A, Martini B, Carone D, Viganò M, Diamanti S, Pini C, Paternò G, Mariani J, Monza L, Padovano G, Riva M, Cuccione E, Cai R, Guida L, Giussani C, Sganzerla EP, Ferrarese C, Bolbos R, Wiart M, **Chauveau F**, Cho T-H. Head down tilt 15° as collateral therapeutic in experimental ischemic stroke: efficacy, safety and hemodynamics. In: *5th European Stroke Organisation Conference (ESOC), Milan, Italy*. **May 2019**. [poster communication]

Bigot M, **Chauveau F**, Beuf O, Lambert SA. In vitro and ex vivo characterization of protein aggregates with multi-frequency MR Elastography. In: *ISMRM 27th Annual Meeting, Montréal, Québec, Canada*. **May 2019**. [poster communication]

Bigot M, **Chauveau F**, Sinkus R, Beuf O, Lambert SA. Characterization of α -synuclein aggregates in ex vivo rat brain with multi-frequency MR Elastography – Preliminary results. In: *14th European Molecular Imaging Meeting (EMIM), Glasgow, UK*. **Mar. 2019**. [poster communication]

Gislard C, Boisvert C, Olivier C, Peyrin F, Wiart M, Boutin H, Rositi H, **Chauveau F**. Segmentation of amyloid- β plaques in three mouse models of Alzheimer's disease using X-ray phase contrast-computed tomography. In: *14th European Molecular Imaging Meeting (EMIM), Glasgow, UK*. **Mar. 2019**. [poster communication]

Hubert V, Hristovska I, Karpati S, Lerouge F, Monteil M, **Chauveau F**, Brun E, Lecouvey M, Parola S, Pascual O, Wiart M.

In vivo Imaging of Macrophages with Multimodal NanoGd in a Murine Model of Ischemic Stroke. In: *14th European Molecular Imaging Meeting (EMIM), Glasgow, UK. Mar. 2019.* [oral presentation by Violaine Hubert]

Emvalomenos G, Safavi-Naeini M, Bambery K, Zimmer L, Grégoire M-C, Reilhac A, **Chauveau F**, Charil A. Optimisation of a Novel Pipeline for 3D Reconstruction of 2D Serial Brain Sections and Proof-of-concept with Autoradiography Data. In: *2018 IEEE Nuclear Science Symposium and Medical Imaging Conference, Sydney, Australia. Nov. 2018.* [poster communication, not submitted for publication to the conference record]

Jacquesson T, Bosc J, Rositi H, Wiart M, **Chauveau F**, Peyrin F, Rousseau D, Frindel C. Synchrotron X-ray phase-contrast imaging to simulate diffusion tensor MRI: application to tractography. In: *Joint Annual Meeting ISMRM-ESMRMB, Paris, France. Jun. 2018.* [oral presentation by Carole Frindel]

Chauveau F, Boutin H, Meyronet D, Rositi H, Olivier C, Elleame H, Brun E, Peyrin F, Wiart M. Virtual histology of animal and human brains with Alzheimer's disease. In: *13th European Molecular Imaging Meeting (EMIM), San Sebastian, Spain. Mar. 2018.* [oral presentation by Fabien Chauveau]

Hubert V, Langlois J-B, **Chauveau F**, Durand A, Cho T-H, Canet-Soulas E, Bolbos R, Wiart M. Magnetic Resonance Imaging of Choroid Plexus during Neuroinflammation. In: *13th European Molecular Imaging Meeting (EMIM), San Sebastian, Spain. Mar. 2018.* [poster communication]

Zhang M, Hugon G, Billard T, Bouillot C, Bolbos R, Langlois J-B, Li B, Zimmer L, **Chauveau F**. Preclinical evaluation of myelin radiotracers in a rat model of focal demyelination. In: *13th European Molecular Imaging Meeting (EMIM), San Sebastian, Spain. Mar. 2018.* [poster communication]

Rositi H, Leborgne A, Lebre M-A, **Chauveau F**, Wiart M, Peyrin F, Olivier C, Vacavant A. High throughput three-dimensional imaging of myelin fibers in the whole mouse brain. In: *2nd Annual Conference of the Network of European Bioimage Analysts (NEUBIAS), Szeged, Hungary. Feb. 2018.* [poster communication]

Bigot M, **Chauveau F**, Dorez H, Mandon C, Marquette C, Tse Ve Koon K, Lefebvre P, Grenier D, Raki H, Beuf O, Lambert SA. New 3D-printed elastography bench for MR study of engineered tissue and histology. In: *1st International MRE Workshop, Berlin, Germany. Sep. 2017.* [oral presentation by Mathilde Bigot]

Zhang M, **Chauveau F**, Billard T, Bouillot C, Bolbos R, Langlois J-B, Li B, Zimmer L. Quantitative longitudinal imaging of demyelination and remyelination in the lysolecithin-induced rat model of multiple sclerosis using [18F]-BF227 PET and MRI. In: *64th Annual Meeting of the Society of Nuclear Medicine and Molecular Imaging (SNMMI), Denver, Colorado, USA. J Nucl Med 2017;58(suppl 1):345. Jun. 2017.* [oral presentation by Luc Zimmer]

Zhang M, **Chauveau F**, Billard T, Bouillot C, Bolbos R, Langlois J-B, Li B, Zimmer L. Quantitative longitudinal imaging of demyelination and remyelination in the lysolecithin-induced rat model of multiple sclerosis using [18F]-BF227 PET and MRI. In: *Asian Nuclear Medicine Academic Forum (ANMAF), Shanghai, China. May 2017.* [oral presentation by Min Zhang]

Rositi H, Hubert V, Weber L, Ong E, Berner L-P, Frindel C, Rousseau D, Olivier C, Langer M, Cho T-H, Nighoghossian N, Berthezène Y, Peyrin F, **Chauveau F**, Wiart M. High throughput three-dimensional imaging of myelin fibers in the whole mouse brain. In: *12th European Molecular Imaging Meeting (EMIM), Cologne, Germany. Apr. 2017.* [poster communication]

Yemisci M, Bolbos R, Langlois J-B, Uruk G, Yilmaz-Ozcan S, Cho T-H, Wiart M, Canet-Soulas E, Dalkara T, Zimmer L, Chauveau F. Interaction between stroke and cerebral proteinopathies: an experimental study. In: *12th European Molecular Imaging Meeting (EMIM), Cologne, Germany. Apr. 2017.* [poster communication]

Chauveau F, Lancelot S, Levigoureux E, Zeinyeh W, Cadarossanesaib F, Quadrio I, Perret-Liaudet A, Billard T, Zimmer L, Verdurand M. Does amyloid radiotracer [18F]BF-227 binds to cytoplasmic glial inclusions? In: *13th International Conference on Alzheimer's & Parkinson's Diseases (AD/PD), Vienna, Austria. Neurodegener Dis 2017;17(suppl 1):1520. Apr. 2017.* [poster communication]

Chauveau F, Ong E, Meyronet D, Verdurand M, Quadrio I, Perret-Liaudet A, Baron T, Wiart M, Zimmer L, Lerouge F, Parola S. Luminescent-conjugated oligothiophene pFTAA detects synuclein aggregates in cerebral tissues from animal

models and patients. In: *13th International Conference on Alzheimer's & Parkinson's Diseases (AD/PD), Vienna, Austria. Neurodegener Dis 2017;17(suppl 1):1601. Apr. 2017.* [poster communication]

Verdurand M, Levigoureux E, Zeinyeh W, Cadarossanesaib F, Bouillot C, Iecker T, Berthier L, Terreux R, Lancelot S, **Chauveau F**, Billard T, Zimmer L. Evaluation of new benzoxazole-based radioligands as alpha-synuclein PET radiotracers. In: *13th International Conference on Alzheimer's & Parkinson's Diseases (AD/PD), Vienna, Austria. Neurodegener Dis 2017;17(suppl 1):1526. Apr. 2017.* [poster communication]

Verdurand M, Mazière L, Héroult M, Fourier A, Quadrio I, Perret-Liaudet A, Zimmer L, **Chauveau F**. Stability and disassembly of alpha-synuclein fibrils. In: *13th International Conference on Alzheimer's & Parkinson's Diseases (AD/PD), Vienna, Austria. Neurodegener Dis 2017;17(suppl 1):1412. Apr. 2017.* [poster communication]

Yemisci M, Bolbos R, Langlois J-B, Uruk G, Yilmaz-Ozcan S, Cho T-H, Wiart M, Dalkara T, Zimmer L, **Chauveau F**. Interaction between stroke and cerebral proteinopathies: an experimental study. In: *13th International Conference on Alzheimer's & Parkinson's Diseases (AD/PD), Vienna, Austria. Neurodegener Dis 2017;17(suppl 1):763. Apr. 2017.* [poster communication]

Rositi H, Hubert V, Weber L, Ong E, Berner L-P, Frindel C, Rousseau D, Olivier C, Langer M, Cho T-H, Nighoghossian N, Berthezène Y, Peyrin F, **Chauveau F**, Wiart M. High throughput three-dimensional imaging of myelin fibers in the whole mouse brain. In: *27th ESRF User Meeting, Grenoble, France. Feb. 2017.* [oral presentation by Fabien Chauveau]

Rositi H, Hubert V, Weber L, Ong E, Berner L-P, Frindel C, Rousseau D, Olivier C, Langer M, Cho T-H, Nighoghossian N, Berthezène Y, Peyrin F, **Chauveau F**, Wiart M. High throughput three-dimensional imaging of myelin fibers in the whole mouse brain. In: *Winter Conference of the European Society for Molecular Imaging (TOPIM), Les Houches, France. Feb. 2017.* [oral presentation by Marlène Wiart]

Hubert V, **Chauveau F**, Langlois J-B, Durand A, Cho T-H, Bolbos R, Canet-Soulas E, Wiart M. Magnetic Resonance Imaging of Choroid Plexus during Neuroinflammation. In: *Joint Franco-Italian-Swiss Multinational Meeting on Blood-Brain Interfaces, Lyon, France. Oct. 2016.* [oral presentation by Violaine Hubert]

Levigoureux E, Zeinyeh W, Billard T, **Chauveau F**, Verdurand M, Zimmer L, Lancelot S. Evaluation of two new radioligands for alpha-synuclein PET imaging. In: *29th Annual Congress of the European Association of Nuclear Medicine (EANM), Barcelona, Spain. Eur J Nucl Med Mol Imaging 2016;43(Suppl 1):S22. Oct. 2016.* [oral presentation by Elise Levigoureux]

Chauveau F, Verdurand M, Levigoureux E, Mendjel M, Zeinyeh W, Bouillot C, Cadarossanesaib F, Lancelot S, Billard T, Zimmer L. Screening and evaluation of new radioligands for α -synuclein PET imaging. In: *Conférences Jacques Monod: Protein Misfolding in Disease, Roscoff, France. Sep. 2016.* [oral presentation by Fabien Chauveau]

Chauveau F, Emvalomenos G, Verdurand M, Delzescaux T, Zimmer L, Grégoire M-C, Reilhac A, Charil A. 3D brain reconstructions from serial autoradiographic sections. In: *11th European Molecular Imaging Meeting (EMIM), Utrecht, Netherlands. Mar. 2016.* [poster communication]

Hubert V, **Chauveau F**, Durand A, Cho T-H, Bolbos R, Canet-Soulas E, Wiart M. In vivo MRI monitoring of phagocyte migration in mouse brain at 7T. In: *11th European Molecular Imaging Meeting (EMIM), Utrecht, Netherlands. Mar. 2016.* [poster communication]

Ong E, Rositi H, Weber L, **Chauveau F**, Cho TH, Olivier C, Langer M, Peyrin F, Nighoghossian N, Berthezène Y, Parola S, Wiart M. Tracking therapeutic cells using K-edge imaging in a rodent model of stroke. In: *11th European Molecular Imaging Meeting (EMIM), Utrecht, Netherlands. Mar. 2016.* [poster communication]

Verdurand M, Levigoureux E, Zeinyeh W, Cadarossanesaib F, Bouillot C, Zimmer L, Lancelot S, Billard T, **Chauveau F**. Evaluation of new benzoxazole-based radioligands as alpha-synuclein radiotracers. In: *11th European Molecular Imaging Meeting (EMIM), Utrecht, Netherlands. Mar. 2016.* [poster communication]

Emvalomenos G, **Chauveau F**, Verdurand M, Delzescaux T, Zimmer L, Grégoire M-C, Reilhac A, Charil A. 3D brain reconstructions from serial autoradiographic sections. In: *Australian Society of Molecular Imaging (ASMI) Scientific Meeting, Melbourne, Australia. Dec. 2015.* [poster communication]

Verdurand M, Mendjel M, Levigoureux E, Lancelot S, Billard T, Zimmer L, **Chauveau F**. A screening assay in the search of an alpha-Synuclein PET radioligand. In: *8th World Molecular Imaging Congress (WMIC), Honolulu, Hawaii, USA. Sep. 2015*. [poster communication]

Verdurand M, Naeye A, Villalonga C, **Chauveau F**, Zimmer L. Longitudinal consequences of hippocampal amyloid-beta fibrils injections on 5-HT1A receptors : an in vitro autoradiography study in rats. In: *8th World Molecular Imaging Congress (WMIC), Honolulu, Hawaii, USA. Sep. 2015*. [poster communication]

Ong E, Vadcard F, Verdurand M, Rositi H, Peyrin F, Berthezène Y, Nighoghossian N, Lerouge F, Parola S, Zimmer L, Wiart M, **Chauveau F**. In vivo evaluation of a hybrid nanoparticle for molecular imaging of amyloid aggregation. In: *10th European Molecular Imaging Meeting (EMIM), Tuebingen, Germany. Mar. 2015*. [poster communication]

Rositi H, Desestret V, **Chauveau F**, Cho T-H, Weber L, Ong E, Berner L-P, Olivier C, Langer M, Frindel C, Nighoghossian N, Berthezène Y, Peyrin F, Rousseau D, Wiart M. Fast virtual histology of unstained mouse brains using in-line X-ray phase tomography. In: *10th European Molecular Imaging Meeting (EMIM), Tuebingen, Germany. Mar. 2015*. [oral presentation by Marlène Wiart]

Verdurand M, Mendjel M, Levigoureux E, Lancelot S, Billard T, Zimmer L, **Chauveau F**. A screening assay in the search of an alpha-Synuclein PET radioligand. In: *10th European Molecular Imaging Meeting (EMIM), Tuebingen, Germany. Mar. 2015*. [poster communication]

Beretta S, Cuccione E, Versace A, Carone D, Riva M, Padovano G, Dell'Era V, Cai R, Monza L, Presotto L, Rousseau D, **Chauveau F**, Giussani C, Sganzerla EP, Ferrarese C. Cerebral collateral flow defines topography and evolution of molecular penumbra in experimental ischemic stroke. In: *Brain, Ischemia and Stroke (BIS), Rome, Italy. Dec. 2014*. [poster communication]

Durand A, **Chauveau F**, Cho T-H, Kallus C, Wagner M, Boutitie F, Maucort-Boulch D, Berthezène Y, Wiart M, Nighoghossian N. Effects of a TAFI-Inhibitor Combined with a Suboptimal Dose of rtPA in a Murine Thromboembolic Model of Stroke. In: *Brain, Ischemia and Stroke (BIS), Rome, Italy. Dec. 2014*. [oral presentation by Fabien Chauveau]

Levigoureux E, Lancelot S, Bouillot C, **Chauveau F**, Verdurand M, Verchere J, Billard T, Baron T, Zimmer L. [18F]BF227 binding does not reflect the presence of alpha-synuclein aggregates in a transgenic mouse model of synucleinopathy. In: *27th Annual Congress of the European Association of Nuclear Medicine (EANM), Gothenburg, Sweden. Eur J Nucl Med Mol Imaging 2014;41(Suppl 2):S198. Oct. 2014*. [oral presentation by Elise Levigoureux]

Berner L-P, Vadcard F, Rositi H, **Chauveau F**, Cho T-H, Ong E, Durand A, Nighoghossian N, Berthezène Y, van der Sanden B, Parola S, Wiart M. Investigation of a fluorescent magnetic hybrid nanoprobe for stroke imaging. In: *9th European Molecular Imaging Meeting (EMIM), Antwerp, Belgium. Jun. 2014*. [poster communication]

Chauveau F, Sérusclat A, Broisat A, Canet-Soulas E, Geloën A, Wiart M, Langlois J-B, Aujard F, Perret M, Dhenain M, Nighoghossian N. Ultrasound evidence of atherogenesis in mouse lemur primates. In: *9th European Molecular Imaging Meeting (EMIM), Antwerp, Belgium. Jun. 2014*. [poster communication]

Chauveau F, Verdurand M, Ong E, Levigoureux E, Lancelot S, Billard T, Zimmer L. Amyloid-beta(1-40) fibril polymorphism : impact on biostability and [18F]AV-45 binding. In: *9th European Molecular Imaging Meeting (EMIM), Antwerp, Belgium. Jun. 2014*. [poster communication]

Verdurand M, **Chauveau F**, Daoust-Chanal A, Zimmer L. Differential effects of amyloid-beta 1-40 and 1-42 peptides on 5-HT1A receptor expression in rat striatum: an autoradiographic study using [18F]MPPF. In: *9th European Molecular Imaging Meeting (EMIM), Antwerp, Belgium. Jun. 2014*. [oral presentation by Mathieu Verdurand]

Daudet H, Collomb A, Rousseau D, **Chauveau F**, Wiart M, Berthezène Y, Nighoghossian N, Frindel C: **Comparison of different normalization strategies in cerebral perfusion MRI**. In *30th Annual Meeting of the European Society for Magnetic Resonance in Medicine and Biology (ESMRMB); Oct. 3-5; Toulouse, France. MAGMA 2013, 26(1): s200*. [oral presentation by Carole Frindel]

Chauveau F, Sérusclat A, Canet-Soulas E, Wiart M, Langlois JB, Bolbos R, Aujard F, Perret M, Dhenain M, Nighoghossian N: Ultrasound evidence of atherosclerosis in mouse lemur primates. In *European Atherosclerosis Society (EAS) Congress; June 2-5; Lyon, France. 2013*

Tamion A, Maraloiu VA, **Chauveau F**, Rositi H, Hillion A, Hillenkamp M, Blanchin MG, Wiart M, Dupuis V: **Biodegradability of superparamagnetic nanoparticles of iron oxide used as MRI contrast agents in organic tissue and intra-cellular environments.** In *European Materials Research Society (E-MRS) Spring Meeting; May 27-31; Strasbourg, France. 2013*

Costes N, Blanc C, Bouillot C, Njiwa J, Bolbos R, **Chauveau F**, Le Bars D, Turkheimer F, Hammers A: **Supervised clustering for determining a reference region for [¹¹C]PK11195 PET: Adaptation to rat PET studies.** In *International Symposium on Cerebral Blood Flow and Metabolism / International Conference on Quantification of Brain Function with PET (BRAIN'13 & BRAINPET'13); May 20-23; Shanghai, China. 2013*

Costes N, Blanc C, Bouillot C, Njiwa J, Bolbos R, Bouvard S, **Chauveau F**, Le Bars D, Turkheimer F, Hammers A: **Backtranslating MRI-PET joint analyses to rats: Supervised clustering for reference region extraction for [¹¹C]PK11195 PET.** In *PSMR conference / MR-PET Workshop; May 6-8; Aachen/Jülich, Germany. 2013*

Chirico EN, **Chauveau F**, Patsouris D, Géloën A, Rieusset J, Pialoux V, Canet-Soulas E: **The role of exercise on oxidative stress and inflammation in old ApoE KO mice.** In *European Atherosclerosis Society (EAS) Congress; May 25-28; Milan, Italy. 2012*

Riou A, **Chauveau F**, Cho TH, Marinescu MI, Nataf S, Moisan A, Remy C, Barbier E, Nighoghossian N, Wiart M, Berthezène Y: **Treatment with bone marrow-derived alternatively activated macrophages after transient ischemia: a USPIO-enhanced longitudinal MRI study in rats.** In *International Symposium on Neuroprotection and Neurorepair (ISN&N); May, 2-5; Potsdam, Germany. 2012*

Chirico EN, **Chauveau F**, Géloën A, Rieusset J, Canet-Soulas E, Pialoux V: **The role of exercise on oxidative stress and inflammation in the aging brain.** In *Experimental Biology (EB); April 21-25; San Diego, USA. 2012*

Durand A, **Chauveau F**, Hermitte L, Cho TH, Wiart M, Berthezène Y, Nighoghossian N: **Acute MRI characterization of in situ thromboembolic stroke in mice.** In *World Molecular Imaging Congress (WMIC); September, 7-10; San Diego, USA. 2011 (Travel award)*

Riou A, **Chauveau F**, Cho TH, Marinescu MI, Nataf S, Remy C, Barbier E, Nighoghossian N, Wiart M, Berthezène Y: **Treatment with bone marrow-derived alternatively activated (M2) macrophages after transient ischemia: a USPIO-enhanced longitudinal MRI study in rats.** In *World Molecular Imaging Congress (WMIC); September, 7-10; San Diego, USA. 2011 (Travel award)*

Marinescu MI, Durand A, Riou A, **Chauveau F**, Nighoghossian N, Wiart M, Berthezène Y: **Monitoring minocycline therapy in stroke-induced mice using MRI coupled with intravenous USPIO administration.** In *World Molecular Imaging Congress (WMIC); September, 7-10; San Diego, USA. 2011 (Travel award)*

Chauveau F, Cho TH, Perez M, Guichardant M, Riou A, Aguetaz P, Picq M, Lagarde M, Berthezene Y, Nighoghossian N, Wiart M: **MRI evaluation of the neuroprotective effect of a brain-targeting form of docosahexaenoic acid after stroke.** In *International Stroke Conference (ISC); Feb 9-11; Los Angeles, USA. Stroke 2011, 42(3): e216.*

Riou A, **Chauveau F**, Cho TH, Marinescu MI, Nataf S, Berthezène Y, Nighoghossian N, Wiart M: **MRI monitoring of intra-arterial bone marrow-derived macrophages delivery after transient ischemia.** In *World Molecular Imaging Congress (WMIC); September, 8-11; Kyoto, Japan. 2010*

Cho TH, **Chauveau F**, Riou A, Langlois JB, Berthezène Y, Nighoghossian N, Wiart M: **Multiparametric MRI at the acute stage of ischemic stroke: improved subject selection for preclinical trials of neuroprotective drugs.** In *World Molecular Imaging Congress (WMIC); September, 8-11; Kyoto, Japan. 2010*

Chauveau F, Cho TH, Riou A, Aguetaz P, Guichardant M, Perez M, Picq M, Lagarde M, Berthezene Y, Nighoghossian N, Wiart M: **MRI evaluation of the neuroprotective effect of a brain-targeting form of docosahexaenoic acid after stroke.** In *World Molecular Imaging Congress (WMIC); September, 8-11; Kyoto, Japan. 2010*

Picq M, **Chauveau F**, Cho TH, Riou A, Aguetz P, Michaud S, Perez M, Wiart M, Berthezene Y, Nighoghossian N, Lagarde M: **Targeting the brain with a structured DHA-containing phospholipid. Evaluation of the neuroprotective effect after stroke.** In *Congress of the International Society for the Study of Fatty Acids & Lipids (ISSFAL)*; May 29 - June 2; Maastricht, The Netherlands. **2010**

Riou A, **Chauveau F**, Cho TH, Marinescu MI, Nataf S, Berthezene Y, Nighoghossian N, Wiart M: **MRI study of intra-arterial bone marrow-derived macrophage administration after acute focal ischemic stroke in rats.** In *European Molecular Imaging Meeting (EMIM)*; May 26-29; Warsaw, Poland. **2010**

Brisset JC, Sigovan M, **Chauveau F**, Riou A, Nighoghossian N, Berthezene Y, Wiart M: **Relaxometry vs artifact volume for estimating the number of iron-labeled macrophages: in vivo testing in the mouse brain.** In *18th annual meeting of the International Society for Magnetic Resonance in Medicine (ISMRM)*; May 1-7; Stockholm, Sweden. **2010**

Van Camp N, Boisgard R, Siquier K, Jego B, Blockx I, **Chauveau F**, Hinnen F, Kuhnast B, Von Horsten S, Nguyen H, et al: **Longitudinal mu PET study on a transgenic RAT model for huntington disease reveals progressive metabolic and dopaminergic changes.** In *24th International Symposium on Cerebral Blood Flow and Metabolism/9th International Conference on Quantification of Brain Function with PET (BRAIN'09 & BRAINPET'09)*; Jun 29-Jul 03; Chicago, IL, USA. *J Cereb Blood Flow Metab* **2009**, 29: S43-S44.

Dollé F, **Chauveau F**, Thominiaux C, Boutin H, Boisgard R, Rooney T, Benavides J, Hantraye P, Tavitian B: **[11C]SSR180575, a Highly Promising Radioligand for Imaging the Peripheral Benzodiazepine Receptor with PET.** In *European Molecular Imaging Meeting (EMIM)*; May 27-30; Barcelona, Spain. **2009**

Dollé F, Boutin H, **Chauveau F**, Thominiaux C, Van Camp N, Roy S, Boisnard S, Rooney T, Benavides J, Hantraye P, et al: **[11C]SSR180575, a promising Positron Emission Tomography radioligand for imaging the peripheral Benzodiazepine Receptor.** In *9th European Meeting on Glial Cells in Health and Disease (Euroglia 2009)*; Sep 08-12; Paris, France. *Glia* **2009**, 57(13): S137.

Dollé F, Boisgard R, Damont A, Van Camp N, Kuhnast B, **Chauveau F**, Boutin H, Hantraye P, Tavitian B: **Imaging neuroinflammation with Positron Emission Tomography: the quest for probes targeting the translocator protein 18 kDa.** In *9th European Meeting on Glial Cells in Health and Disease (Euroglia 2009)*; Sep 08-12; Paris, France. *Glia* **2009**, 57(13): S125.

Chauveau F, Cho TH, Riou A, Aguetz P, Picq M, Lagarde M, Berthezene Y, Nighoghossian N, Wiart M: **MRI evaluation of the neuroprotective effect of docosahexaenoic acid after stroke.** In *World Molecular Imaging Congress (WMIC)*; September 23-26; Montreal, Canada. **2009**

Dollé F, Boisgard R, **Chauveau F**, H. B, Boisnard S, Rooney T, Benavides J, Hantraye P, Tavitian B: **SSR180575, a carbon-11 labeled radioligand for PET-imaging the peripheral benzodiazepine receptors.** In *World Molecular Imaging Congress (WMIC)*; September 23-26; Montreal, Canada. **2009**

Dollé F, Boutin H, Thominiaux C, **Chauveau F**, Boisgard R, Demphel S, Roy S, Boisnard S, Rooney T, Benavides J, et al: **Carbon-11 labeling and preliminary evaluation of SSR180575, a highly promising radioligand for imaging the Peripheral Benzodiazepine Receptor with PET.** In *18th International Symposium on Radiopharmaceutical Sciences (ISRS)*; Jul 12-16; Edmonton, Alberta, Canada. *J Labelled Compd Radiopharm* **2009**, 52: S93.

Damont A, van Camp N, Kuhnast B, Hinnen F, Boisgard R, **Chauveau F**, Boutin H, Probst K, Clark J, Katsifis A, et al: **[18F]DPA-714, [18F]PBR111 AND [18F]FEDAA1106 as potent PBR PET-imaging candidates: radiosynthesis and comparative studies.** In *18th International Symposium on Radiopharmaceutical Sciences (ISRS)*; Jul. 12-16; Edmonton, Alberta, Canada. *J Labelled Compd Radiopharm* **2009**, 52: S122.

Chauveau F, Cho TH, Riou A, Aguetz P, Picq M, Lagarde F, Nighoghossian N, Berthezene Y, Wiart M: **MRI evaluation of the neuroprotective effect of docosahexaenoic acid after stroke.** In *26th Annual Meeting of the European Society for Magnetic Resonance in Medicine and Biology (ESMRMB)*; Oct. 1-3; Antalya, Turkey. *MAGMA* **2009**, 22(1): s261. [oral presentation by Fabien Chauveau]

Brisset JC, Desestret V, Marcellino S, Devillard E, **Chauveau F**, Lagarde F, Nataf S, Nighoghossian N, Berthezene Y, Wiart M: **In vivo assessment of the number of iron-labeled cells using T2 quantification.** In *17th annual meeting of the International Society for Magnetic Resonance in Medicine (ISMRM)*; April, 18-24; Honolulu, Hawaii, USA. **2009**

Chauveau F, Boutin H, Van Camp N, Thominaux C, Hantraye P, Rooney T, Benavides J, Dollé F, Tavitian B: **[¹¹C]SSR180575: Preliminary evaluation in rodent models of neuroinflammation.** In *Society for Nuclear Medicine annual meeting (SNM)*; Jun. 13-17; Toronto, Canada. *J. Nucl. Med.* **2009**, 50(S2):1218.

Van Camp N, **Chauveau F**, Boisgard R, Jego B, Siquier K, Kuhnast B, Hinnen F, Grégoire MC, Katsifis A, Dollé F, Tavitian B: **Evaluation of [¹⁸F]PBR111 in a rat model of neuroinflammation: a new radiotracer for the TSPO 18 kDa (Peripheral Benzodiazepine Receptor).** In *Society for Nuclear Medicine annual meeting (SNM)*; Jun. 13-17; Toronto, Canada. *J. Nucl. Med.* **2009**, 50(S2):1213.

Damont A, Van Camp N, Kuhnast B, Boisgard R, **Chauveau F**, Probst K, Katsifis A, Kassiou M, Tavitian B, Dollé F: **Radiolabeling and comparative studies of [¹⁸F]DPA-714, [¹⁸F]PBR111 and [¹⁸F]FEDAA1106 as potent TSPO 18 kDa PET-imaging candidates.** In *Society for Nuclear Medicine annual meeting (SNM)*; June 13th-17th; Toronto, Canada. *J. Nucl. Med.* **2009**, 50(S2):1962.

Chauveau F, Van Camp N, Damont A, James M, Hinnen F, Kuhnast B, H. B, Kassiou M, Dollé F, Tavitian B: **[¹⁸F]DPA-714: a highly promising fluorine-18-labelled tracer for neuroinflammation imaging.** In *World Molecular Imaging Congress/European Molecular Imaging Meeting (WMIC/EMIM)*; Sept. 10-13; Nice, France. **2008**

Van Camp N, **Chauveau F**, Jego B, Siquier K, Gregoire MC, Kuhnast B, Hinnen F, Boisgard R, Katsifis A, Dollé F, Tavitian B: **Evaluation of [¹⁸F]PBR111 in a rat model of neuroinflammation: a new radiotracer for the TSPO 18kD (Peripheral Benzodiazepine Receptor).** In *World Molecular Imaging Congress/European Molecular Imaging Meeting (WMIC/EMIM)*; September 10th-13th; Nice, France. **2008**

Van Camp N, Siquier K, Jego B, **Chauveau F**, Kuhnast B, Von Hörsten S, Riess O, Dollé F, Boisgard R, Tavitian B: **Longitudinal glucose metabolism and dopamine receptor binding microPET study of a transgenic rat Huntington model** In *World Molecular Imaging Congress/European Molecular Imaging Meeting (WMIC/EMIM)*; September 10th-13th; Nice, France. **2008**

Chauveau F, Boutin H, Van Camp N, Thominaux C, Fulton R, James M, Creelman A, Selli S, Dollé F, Tavitian B, Kassiou M: **DPA compounds : promising radioligands for neuroinflammation imaging.** In *European Molecular Imaging Meeting (EMIM)*; Jun. 14-15; Naples, Italy. *Mol Imaging* **2007**;6(4). (Oral presentation)

Van Camp N, **Chauveau F**, Nguyen HP, Von Hörsten S, Riess O, Tavitian B: **Preliminary results on the brain metabolism of a transgenic rat model of SCA17.** In *European Molecular Imaging Meeting (EMIM)*; Jun. 14-15; Naples, Italy. *Mol Imaging* **2007**;6(4).

Dollé F, Thominaux C, James M, Creelman A, Kuhnast B, Hinnen F, Vercouillie J, Greguric I, Mattner F, Loc'h C, et al: **Radiosynthesis of [¹¹C]DPA-713, [¹¹C]DPA-715, [¹¹C]CLINME and [¹⁸F]DPA-714, selected novel potential radioligands for imaging the peripheral benzodiazepine receptors with PET.** In *European Molecular Imaging Meeting (EMIM)*; Jun. 14-15; Naples, Italy. *Mol Imaging* **2007**;6(4).

Thominaux C, **Chauveau F**, Mattner F, Greguric I, H. B, Kuhnast B, Gregoire MC, Loc'h C, Valette H, Bottlaender M, et al: **Radiosynthesis and preliminary evaluation of 2-(6-chloro-2-(4-iodophenyl)imidazo(1,2-a)pyridin-3-yl)-N-ethyl-N-(¹¹C)methyl-acetamide (¹¹C)CLINME), a novel radioligand for imaging the peripheral benzodiazepine receptors with PET.** In *17th International Symposium on Radiopharmaceutical Sciences (ISRS)*; April, 30 - May, 4; Aachen, Germany. *J Labelled Compd Radiopharm* **2007**, 50(S1): S75.

Creelman A, Thominaux C, **Chauveau F**, Fulton R, Kuhnast B, Henderson D, H. B, Selli S, McGregor I, Hantraye P, et al: **Synthesis and evaluation of the translocator protein (18 kDa) (TSPO) ligand [¹¹C]DPA-715 in rat and non-human primate.** In *17th International Symposium on Radiopharmaceutical Sciences (ISRS)*; April, 30 - May, 4; Aachen, Germany. *J Labelled Compd Radiopharm* **2007**, 50(S1):S354.

Chauveau F, Boutin H, Thominiaux C, Dollé F, Trebossen R, Kassiou M, Katsifis A, Tavitian B: MicroPET evaluation of new tracers for neuroinflammation imaging. In *Annual meeting of the Society for Molecular Imaging (SMI)*; August 30-September 2; The Big Island of Hawaii, USA. *Mol Imaging* **2006**, 5(3):433-434. *(Travel award)*

Chauveau F, Boutin H, Thominiaux C, Dollé F, Hantraye P, Brulon V, Fontyn Y, Jan S, Trebossen R, Tavitian B: Evaluation of new tracers for neuroinflammation imaging. In *European Molecular Imaging Meeting (EMIM)*; May 17-19; Museum National d'Histoire Naturelle, Paris. **2006**

Chauveau F, Aissouni Y, Ducongé F, Boutin H, Libri D, Tavitian B: Neuroinflammation marker developpement : aptamer against VCAM-1. In *Annual meeting of the Society for Molecular Imaging (SMI)*; September, 7-10; Cologne, Germany. *Mol Imaging* **2005**, 4(3):332. *(Travel award)*

Communications dans des congrès nationaux / *Communications in national congresses*

Chourrout M, Rositi H, Roux M, Legland D, Arganda-Carreras I, Autret A, Fayard B, Olivier C, Peyrin F, Brun E, Wiart M, **Chauveau F**. Brain virtual histology with X-ray phase-contrast tomography. In: NeuroFrance 2021, Virtual Edition. **May 2021**. [poster communication]

Zhang M, Hugon G, Billard T, Bouillot C, Bolbos R, Langlois J-B, Li B, Zimmer L, **Chauveau F**. Preclinical evaluation of myelin radiotracers in a rat model of focal demyelination. In: *Multiple Sclerosis Meeting organized by ARSEP Foundation, Paris, France*. **May 2019**. [poster communication]

Bigot M, **Chauveau F**, Sinkus R, Beuf O, Lambert SA. Caractérisation d'agrégats fibrillaires dans le cerveau de rats ex vivo par élastographie par résonance magnétique (ERM) multifréquence. In: *4ème Congrès de La Société Française de Résonance Magnétique En Biologie & Médecine (SFRMBM), Strasbourg, France*. **Mar. 2019**. [poster communication]

Chauveau F. Virtual histology of Alzheimer's disease. In: *2ème Édition Du Forum En Auvergne Rhône-Alpes Des LabEx En Santé (Santé@LabEx), Lyon, France*. **Feb. 2019**. [oral presentation by Fabien Chauveau]

Bigot M, **Chauveau F**, Dorez H, Mandon C, Marquette C, Tse Ve Koon K, Lefebvre P, Grenier D, Raki H, Beuf O, Lambert SA. Development of an elastography bench for MR exam of small samples. In: *2ème Édition Du Forum En Auvergne Rhône-Alpes Des LabEx En Santé (Santé@LabEx), Lyon, France*. **Feb. 2019**. [poster communication]

Bigot M, Dorez H, Mandon C, Marquette C, Tse Ve Koon K, Lefebvre P, Grenier D, Raki H, **Chauveau F**, Beuf O, Lambert SA. Development of an elastography bench for MR exam of small samples. In: *9ème Réunion Annuelle de l'Institut Thématique Multi-Organisme Technologies Pour La Santé (ITMO-TS), Lyon, France*. **Nov. 2017**. [poster communication]

Zhang M, Hugon G, Billard T, Bouillot C, Bolbos R, Langlois J-B, Zimmer L, **Chauveau F**. Quantitative longitudinal imaging of demyelination and remyelination in the lysolecithin-induced rat model of multiple sclerosis using [18F]-BF227 PET and MRI. In: *2ème Congrès National d'Imagerie Du Vivant (CNIV), Paris, France*. **Nov. 2017**. [oral presentation by Fabien Chauveau]

Rositi H, Hubert V, Weber L, Ong E, Berner L-P, Frindel C, Rousseau D, Olivier C, Langer M, Cho T-H, Nighoghossian N, Berthezène Y, Peyrin F, **Chauveau F**, Wiart M. High throughput three-dimensional imaging of myelin fibers in the whole mouse brain. In: *2ème Congrès National d'Imagerie Du Vivant (CNIV), Paris, France*. **Nov. 2017**. [oral presentation by Violaine Hubert]

Bigot M, **Chauveau F**, Dorez H, Mandon C, Marquette C, Tse Ve Koon K, Lefebvre P, Grenier D, Raki H, Beuf O, Lambert SA. Development of an Elastography Bench for Histology and Engineered Tissue Study – Preliminary Results. In: *2ème Congrès National d'Imagerie Du Vivant (CNIV), Paris, France*. **Nov. 2017**. [oral presentation by Mathilde Bigot]

Bigot M, **Chauveau F**, Mandon C, Beuf O, Lambert SA. Effect of cerebral protein aggregates on tissue mechanical properties measured by Magnetic Resonance Elastography. In: *1er Forum En Auvergne Rhône-Alpes Des LabEx En Santé (SANTE@LabEx), Lyon, France*. **Dec. 2016**. [poster communication]

Chauveau F, Verdurand M, Levigoureux E, Mendjel M, Zeinyeh W, Bouillot C, Cadarossanesaib F, Lancelot S, Billard T, Zimmer L. Screening and evaluation of new radioligands for α -synuclein PET imaging. In: *Colloque de La Section 28 Du CNRS, Bordeaux, France*. **Jun. 2016**. [oral presentation by Fabien Chauveau]

Canet-Soulas E, Costes N, **Chauveau F**, Di Cataldo V, Piraquive J. Imagerie de l'atteinte cérébro-vasculaire conséquence de l'athérosclérose: une étude en TEP et IRM dans un modèle primate. In: *Ecole d'été Du LABEX PRIMES: Physique de l'imagerie Médicale et Simulation, Villeurbanne, France*. **Juil 2015**. [poster presentation]

De Maissin H, Cuccione E, Bujoreau D, Frindel C, Cho T-H, **Chauveau F**, Rousseau D. Imagerie cohérente de biospeckle appliquée à l'étude de l'ischémie cérébrale chez le petit animal. In: *Journée de La Faculté Des Sciences et Technologies (FST) de l'Université Lyon 1, Lyon, France*. **Jun. 2015**. [poster presentation]

Frindel C, Rositi H, Sdika M, **Chauveau F**, Cho T-H, Neyran B, Rousseau D, Wiart M, Berthezène Y, Nighoghossian N. Démonstrateur en imagerie à vocation diagnostique dans le cadre de l'AVC. In *4ème Journée Démonstrateurs. Angers, France. Jun 2013*

Chauveau F, Marinescu M, Langer M, Durand A, Olivier C, Chabrol A, Rositi H, Cho TH, Nighoghossian N, Berthezène Y, Peyrin F, Wiart M: **Synchrotron Radiation Micro-Computed Tomography as a new method to detect iron oxide nanoparticles in the brain.** In *Colloque de la Société des Neurosciences; Mai 21-24; Lyon, France. 2013*

Desestret V, Riou A, **Chauveau F**, Cho TH, Devillard E, Marinescu M, Ferrera R, Rey C, Chanal M, Angoulvant D, Honnorat J, Nighoghossian N, Berthezène Y, Nataf S, Wiart M: **Bone marrow-derived M2 macrophages do not protect against ischemic brain damage in vivo.** In *Colloque de la Société des Neurosciences; Mai 21-24; Lyon, France. 2013*

Riou A, **Chauveau F**, Cho TH, Marinescu MI, Nataf S, Moisan A, Remy C, Barbier E, Nighoghossian N, Wiart M, Berthezène Y: **Treatment with bone marrow-derived alternatively activated macrophages after transient ischemia: a USPIO-enhanced longitudinal MRI study in rats.** In *Journées scientifiques du GDR « Imageries in vivo » (IMAGIV) : Nouvelles méthodologies en imagerie du vivant; Déc. 11-13; Lyon, France. 2012*

Chirico E, **Chauveau F**, Géloën A, Patsouris D, Martin C, Vidal H, Rieusset J, Pialoux V, Canet-Soulas E: **Imagerie des macrophages chez la souris ApoE âgée: impact de l'exercice.** In *Journées scientifiques du GDR « Imageries in vivo » (IMAGIV) : Nouvelles méthodologies en imagerie du vivant; Déc. 11-13; Lyon, France. 2012*

Durand A, **Chauveau F**, Cho TH, Hermitte L, Wiart M, Berthezène Y, Nighoghossian N: Spontaneous reperfusion after in situ thromboembolic stroke in mice. In *Journées de la Société Française Neuro-Vasculaire; Nov. 21-23; Paris, France. 2012*

Chauveau F, Canet-Soulas E, Sérusclat A, Wiart M, Langlois JB, Bolbos R, Ballet S, Aujard F, Perret M, Dhenain M, Nighoghossian N: **Imagerie multimodale du vieillissement artériel chez le lémurien microcèbe.** In *Congrès inaugural de la Société Française de Résonance Magnétique Biologique et Médicale (SFRMBM); Mars 21-23; Marseille, France. 2012*

Chauveau F, Canet-Soulas E, Sérusclat A, Langlois JB, Bolbos R, Ballet S, Aujard F, Perret M, Dhenain M, Nighoghossian N: **Imagerie multimodale du vieillissement artériel chez le lémurien microcèbe.** In *Journées thématiques du GDR « Imageries in vivo » (IMAGIV) : Des nouveaux concepts en imagerie à l'application clinique; Déc. 12-14; Paris, France. 2011*

Aguettaz P, Cho TH, Riou A, Wiart M, Nighoghossian N, Berthezène Y, **Chauveau F**: **Evaluation de la cyclosporine A en pré et post-conditionnement dans un modèle murin d'ischémie cérébrale focale réversible.** In *Congrès de la Société Française de Neuro-Radiologie; Mar. 28-30; Paris, France. 2011*

Durand A, **Chauveau F**, Hermitte L, Cho TH, Wiart M, Berthezène Y, Nighoghossian N: **Acute MRI characterization of in situ thromboembolic stroke in mice.** In *Recherches en Imagerie et Technologie pour la Santé (RITS); Avr. 5-8; Rennes, France. 2011*

Riou A, **Chauveau F**, Cho TH, Marinescu MI, Nataf S, Berthezène Y, Nighoghossian N, Wiart M: **Monitoring IRM de l'administration intra-carotidienne de macrophages issus de la moelle osseuse marqués dans un modèle d'ischémie transitoire.** In *Recherches en Imagerie et Technologie pour la Santé (RITS); Avr. 5-8; Rennes, France. 2011*

Marinescu MI, Riou A, Durand A, **Chauveau F**, Blanchin MG, Nighoghossian N, Wiart M, Berthezène Y: **Monitoring minocycline therapy in stroke using magnetic resonance imaging of the mouse brain.** In *Recherches en Imagerie et Technologie pour la Santé (RITS); Avr. 5-8; Rennes, France. 2011*

Chauveau F, Cho TH, Riou A, Langlois JB, Berthezène Y, Nighoghossian N, Wiart M: **Fiabilité de l'évaluation comportementale au cours de l'ischémie cérébrale pour l'inclusion des animaux dans un protocole d'évaluation thérapeutique.** In *Journées de la Société Française Neuro-Vasculaire; Nov. 25-26; Paris, France. 2010*

Riou A, **Chauveau F**, Cho TH, Marinescu MI, Nataf S, Berthezène Y, Nighoghossian N, Wiart M: **Administration intra-artérielle de macrophages issus de la moelle osseuse et suivi IRM dans un modèle d'ischémie transitoire.** In *Journées thématiques du GDR « Imageries in vivo » (IMAGIV) : Nouveaux défis en imagerie du petit animal ; Sept. 29 - Oct. 1; Marseille, France. 2010*

Conférences invitées / *Invited conferences*

Congrès internationaux / *International congresses*

Chauveau F. Introductory Lecture for the Session: New Methods in Neuroimaging. In: 14th European Molecular Imaging Meeting (EMIM), Glasgow, UK. **Mar. 2019.**

Chauveau F, Tavitian B. Tracers in molecular imaging. In: *Fourth International Conference on Tracers and Tracing Methods (TRACER 4)*, Autrans, France. **Oct. 2006.**

Autres (séminaires, cours) / *Others (seminars, lessons)*

Chauveau F. Dataset presentation: Amyloid Radiotracer [18F]BF-227 binding to Cytoplasmic Glial Inclusions of Postmortem Multiple System Atrophy Brain Tissue. In : *Workshop on Multi-scale biomarker integration: untangling brain-PET in neurodegenerative diseases*, Orsay, France. **Jul. 2018.**

Chauveau F. Current projects of radiotracer development at CERMEP. In: *Health Research Seminar, Australian Nuclear Science & Technology Organisation (ANSTO)*, Sydney, Australia. **Dec. 2017.**

Chauveau F, Le Bars D, Zimmer L. Radioisotopes pour la Tomographie par Emission de Positons: l'exemple du CERMEP – Imagerie du Vivant. In: *Après-Midi Scientifique de La Société Française Des IsotopeS (SFIS, Invited by Vincent Balter)*, Lyon, France. **May 2017.**

Chauveau F, Verdurand M, Levigoureux E, Mendjel M, Zeinyeh W, Bouillot C, Cadarossanesaib F, Lancelot S, Billard T, Zimmer L. Screening and evaluation of new radioligands for α -synuclein PET imaging. In: *Werner Siemens Imaging Center Seminars (invited by Dr K Fischer)*, Tuebingen, Germany. **Jun. 2016.**

Chauveau F. Imaging biomarkers in animal models of neurodegeneration and neuroinflammation. In: *Laboratory of Inflammation and Nervous System Diseases (invited by Dr MG De Simoni)*, Mario Negri Institute, Milan, Italy. **Nov. 2011**

Chauveau F. Biomarqueurs d'imagerie pour les modèles animaux de neurodégénérescence et de neuroinflammation. In: *Séminaires du Centre de Psychiatrie et Neurosciences (invited by Pr JC Baron)*, Hôpital Saint-Anne, Paris, France. **Jul. 2011**

Chauveau F, Cho TH, Wiart M, Berthezène Y, Nighoghossian N. Multiparametric MRI in clinical & experimental stroke. In: *Neuroscience Research Seminar Series (invited by Dr H Boutin)*, Faculty of Life Sciences, University of Manchester, Manchester, UK. **Mar. 2011**

Chauveau F, Dollé F, Tavitian B, Berthezène Y, Nighoghossian N. Imaging neuroinflammation with PET and MRI: where do we stand? In: *European Master in Molecular Imaging (EMMI), INSTN, CEA-Saclay, Gif-sur-Yvette, France. Dec. 2010*

Chauveau F, Boutin H, Thominiaux C, Dollé F, Trebossen R, Kassiou M, Katsifis A, Tavitian B. PET tracers for neuroinflammation imaging. In: *European training course on small animal PET imaging (EMIL/DiMI Networks of Excellence)*, Orsay, France. **Jun. 2007**

Chauveau F, Boutin H, Thominiaux C, Dollé F, Trebossen R, Kassiou M, Katsifis A, Tavitian B. PET tracers for the imaging of neuroinflammation. In: *International Summer School on Molecular Imaging; EMBL, Heidelberg, Germany. Sep. 2006*

Chauveau F, Boutin H, Thominiaux C, Hantraye P, Dollé F, Brulon V, Fontyn Y, Jan S, Trebossen R, Tavitian B. MicroPET evaluation of new tracers for neuroinflammation imaging. In: *EMIL-DiMI annual meeting, INSTN, Paris, France. May 2006*

.2 — Sélection d'articles (**hors texte intégral**)

Article n°1 (cf p.19) :

Chauveau F, Van Camp N, Dollé F, Kuhnast B, Hinnen F, Damont A, Boutin H, James M, Kassiou M, Tavitian B. Comparative evaluation of the translocator protein radioligands ^{11}C -DPA-713, ^{18}F -DPA-714, and ^{11}C -PK11195 in a rat model of acute neuroinflammation. *J Nucl Med.* **2009** ;50 :468–476.

Cette étude évaluait le potentiel des traceurs TSPO de la famille DPA (squelette pyrazolopyrimidine) développés par l'université de Sydney. Pour la première fois, ils étaient comparés au radiotracer historique (*R*)- ^{11}C PK11195 en condition neuroinflammatoire, via un modèle de lésion excitotoxique chez le rat. Par rapport aux articles précédents utilisant ce même modèle [22, 23], nous avons ici amélioré la robustesse de la quantification : *in vivo*, une région d'intérêt de taille fixe a été placée au cœur de la lésion visible en imagerie TEP pour s'affranchir de la variabilité du modèle ; *in vitro*, la zone lésionnelle a servi pour la normalisation des données d'autoradiographie afin de contrer le biais introduit par les activités molaires (et donc les concentrations) différentes des radiotraceurs ^{11}C DPA-713 et ^{18}F DPA-714.

Article n°2 (cf p.28) :

Verdurand M, Levigoureux E, Lancelot S, Zeinyeh W, Billard T, Quadrio I, Perret-Liaudet A, Zimmer L, **Chauveau F**. Amyloid- β Radiotracer [^{18}F]BF-227 Does Not Bind to Cytoplasmic Glial Inclusions of Postmortem Multiple System Atrophy Brain Tissue. *Contrast Media Mol Imaging*. **2018**;2018 :9165458.

Cette étude d'autoradiographie a été réalisée sur une cohorte de tissus humains fournis par la cérébrothèque de Londres (*London Neurodegenerative Diseases Brain Bank*) : 9 patients atteints de d'atrophie multi-systématisée (de type cérébelleux ou parkinsonien) et 9 patients contrôles (pas de pathologie αSyn à l'examen neuropathologique) ont été comparés grâce à des coupes au niveau de la medulla. Nous avons pu établir l'absence de liaison de haute affinité du radiotracer [^{18}F]BF-227 à l' αSyn agrégée dont la présence était vérifiée en immunofluorescence sur les mêmes coupes. Ce résultat remet en cause les conclusions de la seule étude TEP d'imagerie αSyn réalisée chez l'homme [3], qui avait suggéré que le radiotracer [^{11}C]BF-227, chimiquement identique au [^{18}F]BF-227, pouvait discriminer MSA et volontaires sains sur la base d'une liaison spécifique aux inclusions cytoplasmiques gliales. En termes de ressources humaines, il s'agit de la seule étude associant le personnel des versants imagerie et biochimie au sein de l'équipe BIORAN.

Article n°3 (cf p.32) :

Cuccione E, Versace A, Cho T-H, Carone D, Berner L-P, Ong E, Rousseau D, Cai R, Monza L, Ferrarese C, Sganzerla EP, Berthezène Y, Nighoghossian N, Wiart M, Beretta S, **Chauveau F**. Multi-site laser Doppler flowmetry for assessing collateral flow in experimental ischemic stroke : Validation of outcome prediction with acute MRI. *J Cereb Blood Flow Metab.* **2017** ;37 :2159–2170.

Cette étude était en projet depuis ma rencontre Simone Beretta et Davide Carone au congrès *Neurorepair* en 2012. Nous partageons le même objectif de mieux sélectionner les animaux à inclure dans les études de neuroprotection dans l'AVC, de notre côté grâce à l'IRM réalisée pendant l'occlusion artérielle, du leur grâce à un astucieux système de positionnement d'une double sonde de laser doppler. Le travail a pu être concrétisé lors de la mobilité à Lyon d'Elisa Cuccione pendant sa thèse. Les résultats valident l'utilisation du laser doppler double sonde en regard de l'IRM de diffusion/perfusion, et suggère que cette méthode relativement simple peut prédire la typologie de l'infarct (corticostriatal ou striatal uniquement) selon l'efficacité de la circulation collatérale.

Bibliographie

Références par ordre de citation.

- [1] Liz ALLEN, Alison O'CONNELL et Veronique KIERMER. « How Can We Ensure Visibility and Diversity in Research Contributions? How the Contributor Role Taxonomy (CRediT) Is Helping the Shift from Authorship to Contributorship ». en. In : *Learned Publishing* 32.1 (2019), p. 71-74. DOI : [10.1002/leap.1210](https://doi.org/10.1002/leap.1210) (cf. p. 5).
- [2] Amy BRAND et al. « Beyond Authorship : Attribution, Contribution, Collaboration, and Credit ». en. In : *Learned Publishing* 28.2 (2015), p. 151-155. DOI : [10.1087/20150211](https://doi.org/10.1087/20150211) (cf. p. 5).
- [3] A. KIKUCHI et al. « In Vivo Visualization of Alpha-Synuclein Deposition by Carbon-11-Labelled 2-[2-(2-Dimethylaminothiazol-5-Yl)Ethenyl]-6-[2-(Fluoro)Ethoxy]Benzoxazole Positron Emission Tomography in Multiple System Atrophy ». In : *Brain* 133.Pt 6 (2010), p. 1772-8 (cf. p. 12, 28, 68).
- [4] J. E. HIRSCH. « An Index to Quantify an Individual's Scientific Research Output ». en. In : *Proceedings of the National Academy of Sciences* 102.46 (nov. 2005), p. 16569-16572. DOI : [10.1073/pnas.0507655102](https://doi.org/10.1073/pnas.0507655102) (cf. p. 15).
- [5] Katherine S. BUTTON et al. « Power Failure : Why Small Sample Size Undermines the Reliability of Neuroscience ». en. In : *Nature Reviews Neuroscience* 14.5 (mai 2013), p. 365-376. DOI : [10.1038/nrn3475](https://doi.org/10.1038/nrn3475) (cf. p. 15).
- [6] Steve PERRIN. « Preclinical Research : Make Mouse Studies Work ». In : *Nature* 507.7493 (mars 2014), p. 423-425. DOI : [10.1038/507423a](https://doi.org/10.1038/507423a) (cf. p. 15).
- [7] Malcolm R. MACLEOD et al. « Biomedical Research : Increasing Value, Reducing Waste ». English. In : *The Lancet* 383.9912 (jan. 2014), p. 101-104. DOI : [10.1016/S0140-6736\(13\)62329-6](https://doi.org/10.1016/S0140-6736(13)62329-6) (cf. p. 15).
- [8] Monya BAKER. « 1,500 Scientists Lift the Lid on Reproducibility ». en. In : *Nature* 533.7604 (mai 2016), p. 452-454. DOI : [10.1038/533452a](https://doi.org/10.1038/533452a) (cf. p. 15).
- [9] U. DIRNAGL. « Bench to Bedside : The Quest for Quality in Experimental Stroke Research ». In : *J Cereb Blood Flow Metab* 26.12 (2006), p. 1465-78 (cf. p. 15).
- [10] Jeremy D. BAILOO, Thomas S. REICHLIN et Hanno WÜRBEL. « Refinement of Experimental Design and Conduct in Laboratory Animal Research ». en. In : *ILAR Journal* 55.3 (déc. 2014), p. 383-391. DOI : [10.1093/ilar/ilu037](https://doi.org/10.1093/ilar/ilu037) (cf. p. 15).
- [11] Chittaranjan ANDRADE. « HARKing, Cherry-Picking, P-Hacking, Fishing Expeditions, and Data Dredging and Mining as Questionable Research Practices ». English. In : *The Journal of Clinical Psychiatry* 82.1 (fév. 2021), p. 0-0. DOI : [10.4088/JCP.20f13804](https://doi.org/10.4088/JCP.20f13804) (cf. p. 15).
- [12] Jop de VRIEZE. « Large Survey Finds Questionable Research Practices Are Common ». EN. In : *Science* (juill. 2021) (cf. p. 15).
- [13] Maryna V. BASALAY et al. « Neuroprotection by Remote Ischemic Conditioning in the Setting of Acute Ischemic Stroke : A Preclinical Two-Centre Study ». en. In : *Scientific Reports* 10.1 (oct. 2020), p. 16874. DOI : [10.1038/s41598-020-74046-4](https://doi.org/10.1038/s41598-020-74046-4) (cf. p. 15, 31).

- [14] Pierre COURAULT et al. « Influence of Obesity on Brain 5-HT₆ Receptor Expression : An In-Vivo Study with the PET Radiotracer [18F]2FNQ1P ». eng. In : (juill. 2021). DOI : [10.5281/zenodo.5070218](https://doi.org/10.5281/zenodo.5070218) (cf. p. 15).
- [15] V. PAPADOPOULOS et al. « Translocator Protein (18kDa) : New Nomenclature for the Peripheral-Type Benzodiazepine Receptor Based on Its Structure and Molecular Function ». In : *Trends Pharmacol Sci* 27.8 (2006), p. 402-9 (cf. p. 19).
- [16] J. BENAVIDES et al. « Peripheral Type Benzodiazepine Binding Sites Are a Sensitive Indirect Index of Neuronal Damage ». In : *Brain Res* 421.1-2 (1987), p. 167-72 (cf. p. 19).
- [17] R. CAMSONNE et al. « Synthesis of N-(11C) Methyl, N-(Methyl-1 Propyl), (Chloro-2 Phenyl)-1 Isoquinoline Carboxamide-3 (PK 11195) : A New Ligand for Peripheral Benzodiazepine Receptors ». en. In : *Journal of Labelled Compounds and Radiopharmaceuticals* 21.10 (1984), p. 985-991. DOI : [10.1002/jlcr.2580211012](https://doi.org/10.1002/jlcr.2580211012) (cf. p. 19).
- [18] D. T. STEPHENSON et al. « Peripheral Benzodiazepine Receptors Are Colocalized with Activated Microglia Following Transient Global Forebrain Ischemia in the Rat ». In : *J Neurosci* 15.7 Pt 2 (1995), p. 5263-74 (cf. p. 19).
- [19] R. B. BANATI, R. MYERS et G. W. KREUTZBERG. « PK ('peripheral Benzodiazepine')-Binding Sites in the CNS Indicate Early and Discrete Brain Lesions : Microautoradiographic Detection of [3H]PK11195 Binding to Activated Microglia ». In : *J Neurocytol* 26.2 (1997), p. 77-82 (cf. p. 19).
- [20] F. SHAH et al. « Synthesis of the Enantiomers of [N-Methyl-11C]PK11195 and Comparison of Their Behaviours as Radioligands for PK Binding Sites in Rats ». In : *Nucl Med Biol* 21.4 (1994), p. 573-81 (cf. p. 19).
- [21] A. CAGNIN, A. GERHARD et R. B. BANATI. « The Concept of in Vivo Imaging of Neuroinflammation with [11C](R)-PK11195 PET ». In : *Ernst Schering Res Found Workshop* 39 (2002), p. 179-91 (cf. p. 19).
- [22] Hervé BOUTIN et al. « 11C-DPA-713 : A Novel Peripheral Benzodiazepine Receptor PET Ligand for in Vivo Imaging of Neuroinflammation ». In : *Journal of Nuclear Medicine : Official Publication, Society of Nuclear Medicine* 48.4 (avr. 2007), p. 573-581. DOI : [10.2967/jnumed.106.036764](https://doi.org/10.2967/jnumed.106.036764) (cf. p. 19, 34, 67).
- [23] Hervé BOUTIN et al. « In Vivo Imaging of Brain Lesions with [(11)C]CLINME, a New PET Radioligand of Peripheral Benzodiazepine Receptors ». In : *Glia* 55.14 (nov. 2007), p. 1459-1468. DOI : [10.1002/glia.20562](https://doi.org/10.1002/glia.20562) (cf. p. 19, 67).
- [24] Fabien CHAUVEAU et al. « Comparative Evaluation of the Translocator Protein Radioligands 11C-DPA-713, 18F-DPA-714, and 11C-PK11195 in a Rat Model of Acute Neuroinflammation ». In : *J Nucl Med*. 50.3 (mars 2009), p. 468-476. DOI : [10.2967/jnumed.108.058669](https://doi.org/10.2967/jnumed.108.058669) (cf. p. 19).
- [25] Nadja VAN CAMP et al. « In Vivo Imaging of Neuroinflammation : A Comparative Study between [(18)F]PBR111, [(11)C]CLINME and [(11)C]PK11195 in an Acute Rodent Model ». In : *European Journal of Nuclear Medicine and Molecular Imaging* 37.5 (mai 2010), p. 962-972. DOI : [10.1007/s00259-009-1353-0](https://doi.org/10.1007/s00259-009-1353-0) (cf. p. 19).
- [26] Fabien CHAUVEAU et al. « In Vivo Imaging of Neuroinflammation in the Rodent Brain with [11C]SSR180575, a Novel Indoleacetamide Radioligand of the Translocator Protein (18 kDa) ». In : *Eur J Nucl Med Mol Imaging*. 38.3 (mars 2011), p. 509-514. DOI : [10.1007/s00259-010-1628-5](https://doi.org/10.1007/s00259-010-1628-5) (cf. p. 19).

- [27] Annelaure DAMONT et al. « Novel Pyrazolo[1,5-a]Pyrimidines as Translocator Protein 18 kDa (TSPO) Ligands : Synthesis, in Vitro Biological Evaluation, [(18)F]-Labeling, and in Vivo Neuroinflammation PET Images ». eng. In : *Journal of Medicinal Chemistry* 58.18 (sept. 2015), p. 7449-7464. DOI : [10.1021/acs.jmedchem.5b00932](https://doi.org/10.1021/acs.jmedchem.5b00932) (cf. p. 20).
- [28] A. MARTIN et al. « Evaluation of the PBR/TSPO Radioligand [(18)F]DPA-714 in a Rat Model of Focal Cerebral Ischemia ». In : *J Cereb Blood Flow Metab* 30.1 (2010), p. 230-41 (cf. p. 20).
- [29] Galith ABOURBEH et al. « Imaging Microglial/Macrophage Activation in Spinal Cords of Experimental Autoimmune Encephalomyelitis Rats by Positron Emission Tomography Using the Mitochondrial 18 kDa Translocator Protein Radioligand [18F]DPA-714 ». en. In : *J Neurosci* 32.17 (avr. 2012), p. 5728-5736. DOI : [10.1523/JNEUROSCI.2900-11.2012](https://doi.org/10.1523/JNEUROSCI.2900-11.2012) (cf. p. 20).
- [30] Jinzi ZHENG et al. « Evaluation of PET Imaging Performance of the TSPO Radioligand [18F]DPA-714 in Mouse and Rat Models of Cancer and Inflammation ». eng. In : *Molecular Imaging and Biology* 18.1 (fév. 2016), p. 127-134. DOI : [10.1007/s11307-015-0877-x](https://doi.org/10.1007/s11307-015-0877-x) (cf. p. 20).
- [31] Alexandra WINKELER et al. « The Translocator Protein Ligand [18F]DPA-714 Images Glioma and Activated Microglia in Vivo ». en. In : *Eur J Nucl Med Mol Imaging* 39.5 (mai 2012), p. 811-823. DOI : [10.1007/s00259-011-2041-4](https://doi.org/10.1007/s00259-011-2041-4) (cf. p. 20).
- [32] Sonia LAVISSE et al. « Reactive Astrocytes Overexpress TSPO and Are Detected by TSPO Positron Emission Tomography Imaging ». en. In : *The Journal of Neuroscience* 32.32 (août 2012), p. 10809-10818. DOI : [10.1523/JNEUROSCI.1487-12.2012](https://doi.org/10.1523/JNEUROSCI.1487-12.2012) (cf. p. 20).
- [33] S. LAVISSE et al. « [18F]DPA-714 PET Imaging of Translocator Protein TSPO (18 kDa) in the Normal and Excitotoxically-Lesioned Nonhuman Primate Brain ». en. In : *European Journal of Nuclear Medicine and Molecular Imaging* 42.3 (mars 2015), p. 478-494. DOI : [10.1007/s00259-014-2962-9](https://doi.org/10.1007/s00259-014-2962-9) (cf. p. 20, 35).
- [34] Nicolas ARLICOT et al. « Initial Evaluation in Healthy Humans of [18F]DPA-714, a Potential PET Biomarker for Neuroinflammation ». eng. In : *Nuclear Medicine and Biology* 39.4 (mai 2012), p. 570-578. DOI : [10.1016/j.nucmedbio.2011.10.012](https://doi.org/10.1016/j.nucmedbio.2011.10.012) (cf. p. 20).
- [35] Maria-Joao RIBEIRO et al. « Could (18) F-DPA-714 PET Imaging Be Interesting to Use in the Early Post-Stroke Period? » eng. In : *EJNMMI research* 4 (2014), p. 28. DOI : [10.1186/s13550-014-0028-4](https://doi.org/10.1186/s13550-014-0028-4) (cf. p. 20).
- [36] Lorraine HAMELIN et al. « Early and Protective Microglial Activation in Alzheimer's Disease : A Prospective Study Using 18F-DPA-714 PET Imaging ». eng. In : *Brain : A Journal of Neurology* 139.Pt 4 (avr. 2016), p. 1252-1264. DOI : [10.1093/brain/aww017](https://doi.org/10.1093/brain/aww017) (cf. p. 20).
- [37] Fabien CHAUVEAU et al. « Nuclear Imaging of Neuroinflammation : A Comprehensive Review of [11C]PK11195 Challengers ». In : *European Journal of Nuclear Medicine and Molecular Imaging* 35.12 (déc. 2008), p. 2304-2319. DOI : [10.1007/s00259-008-0908-9](https://doi.org/10.1007/s00259-008-0908-9) (cf. p. 20).
- [38] Fumihiko YASUNO et al. « Increased Binding of Peripheral Benzodiazepine Receptor in Alzheimer's Disease Measured by Positron Emission Tomography with [11C]DAA1106 ». eng. In : *Biological Psychiatry* 64.10 (nov. 2008), p. 835-841. DOI : [10.1016/j.biopsych.2008.04.021](https://doi.org/10.1016/j.biopsych.2008.04.021) (cf. p. 20).
- [39] Adám Vas et al. « Functional Neuroimaging in Multiple Sclerosis with Radiolabelled Glia Markers : Preliminary Comparative PET Studies with [11C]Vinpocetine and [11C]PK11195 in Patients ». eng. In : *Journal of the Neurological Sciences* 264.1-2 (jan. 2008), p. 9-17. DOI : [10.1016/j.jns.2007.07.018](https://doi.org/10.1016/j.jns.2007.07.018) (cf. p. 20).

- [40] Paul CUMMING et al. « Sifting through the Surfeit of Neuroinflammation Tracers ». en. In : *Journal of Cerebral Blood Flow & Metabolism* 38.2 (fév. 2018), p. 204-224. DOI : [10.1177/0271678X17748786](https://doi.org/10.1177/0271678X17748786) (cf. p. 20).
- [41] Fabien CHAUVEAU, Guillaume BECKER et Hervé BOUTIN. « Have (R)-[11C]PK11195 Challengers Fulfilled the Promise? A Scoping Review of Clinical TSPO PET Studies ». eng. In : *European Journal of Nuclear Medicine and Molecular Imaging* (août 2021). DOI : [10.1007/s00259-021-05425-w](https://doi.org/10.1007/s00259-021-05425-w) (cf. p. 20, 21).
- [42] David R. OWEN et al. « An 18-kDa Translocator Protein (TSPO) Polymorphism Explains Differences in Binding Affinity of the PET Radioligand PBR28 ». eng. In : *Journal of Cerebral Blood Flow and Metabolism : Official Journal of the International Society of Cerebral Blood Flow and Metabolism* 32.1 (jan. 2012), p. 1-5. DOI : [10.1038/jcbfm.2011.147](https://doi.org/10.1038/jcbfm.2011.147) (cf. p. 22).
- [43] Masahiro FUJITA et al. « Comparison of Four 11C-Labeled PET Ligands to Quantify Translocator Protein 18 kDa (TSPO) in Human Brain : (R)-PK11195, PBR28, DPA-713, and ER176—Based on Recent Publications That Measured Specific-to-Non-Displaceable Ratios ». In : *EJNMMI Research* 7.1 (oct. 2017), p. 84. DOI : [10.1186/s13550-017-0334-8](https://doi.org/10.1186/s13550-017-0334-8) (cf. p. 23).
- [44] Mark G. MACASKILL et al. « Quantification of Macrophage-Driven Inflammation during Myocardial Infarction with 18F-LW223, a Novel TSPO Radiotracer with Binding Independent of the Rs6971 Human Polymorphism ». en. In : *Journal of Nuclear Medicine* (août 2020), jnumed.120.243600. DOI : [10.2967/jnumed.120.243600](https://doi.org/10.2967/jnumed.120.243600) (cf. p. 24).
- [45] Kyungmin KIM et al. « [18F]CB251 PET/MR Imaging Probe Targeting Translocator Protein (TSPO) Independent of Its Polymorphism in a Neuroinflammation Model ». en. In : *Theranostics* 10.20 (2020), p. 9315-9331. DOI : [10.7150/thno.46875](https://doi.org/10.7150/thno.46875) (cf. p. 24, 35).
- [46] Masamichi IKAWA et al. « 11C-ER176, a Radioligand for 18-kDa Translocator Protein, Has Adequate Sensitivity to Robustly Image All Three Affinity Genotypes in Human Brain ». eng. In : *Journal of Nuclear Medicine : Official Publication, Society of Nuclear Medicine* 58.2 (fév. 2017), p. 320-325. DOI : [10.2967/jnumed.116.178996](https://doi.org/10.2967/jnumed.116.178996) (cf. p. 24).
- [47] E. GUEDJ et al. « 18F-FDG Brain PET Hypometabolism in Patients with Long COVID ». en. In : *European Journal of Nuclear Medicine and Molecular Imaging* 48.9 (août 2021), p. 2823-2833. DOI : [10.1007/s00259-021-05215-4](https://doi.org/10.1007/s00259-021-05215-4) (cf. p. 24).
- [48] Jonas A HOSP et al. « Cognitive Impairment and Altered Cerebral Glucose Metabolism in the Subacute Stage of COVID-19 ». In : *Brain* 144.4 (avr. 2021), p. 1263-1276. DOI : [10.1093/brain/awab009](https://doi.org/10.1093/brain/awab009) (cf. p. 24).
- [49] Aurélie KAS et al. « The Cerebral Network of COVID-19-Related Encephalopathy : A Longitudinal Voxel-Based 18F-FDG-PET Study ». en. In : *European Journal of Nuclear Medicine and Molecular Imaging* 48.8 (juill. 2021), p. 2543-2557. DOI : [10.1007/s00259-020-05178-y](https://doi.org/10.1007/s00259-020-05178-y) (cf. p. 24).
- [50] Mathias JUCKER et Lary C. WALKER. « Self-Propagation of Pathogenic Protein Aggregates in Neurodegenerative Diseases ». en. In : *Nature* 501.7465 (sept. 2013), p. 45-51. DOI : [10.1038/nature12481](https://doi.org/10.1038/nature12481) (cf. p. 24, 36).
- [51] Johannes BRETSCHNEIDER et al. « Spreading of Pathology in Neurodegenerative Diseases : A Focus on Human Studies ». en. In : *Nature Reviews Neuroscience* 16.2 (fév. 2015), p. 109-120. DOI : [10.1038/nrn3887](https://doi.org/10.1038/nrn3887) (cf. p. 24).

- [52] Jack C. DE LA TORRE et FRANCISCO GONZALEZ-LIMA. « The FDA Approves Aducanumab for Alzheimer's Disease, Raising Important Scientific Questions ». en. In : *Journal of Alzheimer's Disease* 82.3 (jan. 2021), p. 881-882. DOI : [10.3233/JAD-210736](https://doi.org/10.3233/JAD-210736) (cf. p. 25).
- [53] Jeff SEVIGNY et al. « The Antibody Aducanumab Reduces A β Plaques in Alzheimer's Disease ». en. In : *Nature* 537.7618 (sept. 2016), p. 50-56. DOI : [10.1038/nature19323](https://doi.org/10.1038/nature19323) (cf. p. 25).
- [54] Victor L VILLEMAGNE et al. « Tau Imaging : Early Progress and Future Directions ». In : *Lancet Neurol* 14.1 (jan. 2015), p. 114-124. DOI : [10.1016/S1474-4422\(14\)70252-2](https://doi.org/10.1016/S1474-4422(14)70252-2) (cf. p. 25).
- [55] Michelle T. FODERO-TAVOLETTI et al. « 18F-THK523 : A Novel in Vivo Tau Imaging Ligand for Alzheimer's Disease ». en. In : *Brain* 134.4 (jan. 2011), p. 1089-1100. DOI : [10.1093/brain/awr038](https://doi.org/10.1093/brain/awr038) (cf. p. 25).
- [56] Wei ZHANG et al. « A Highly Selective and Specific PET Tracer for Imaging of Tau Pathologies ». In : *Journal of Alzheimer's Disease* 31.3 (jan. 2012), p. 601-612. DOI : [10.3233/JAD-2012-120712](https://doi.org/10.3233/JAD-2012-120712) (cf. p. 25).
- [57] Masahiro MARUYAMA et al. « Imaging of Tau Pathology in a Tauopathy Mouse Model and in Alzheimer Patients Compared to Normal Controls ». In : *Neuron* 79.6 (sept. 2013), p. 1094-1108. DOI : [10.1016/j.neuron.2013.07.037](https://doi.org/10.1016/j.neuron.2013.07.037) (cf. p. 25).
- [58] Grant RIGNEY et al. « An Update on the State of Tau Radiotracer Development : A Brief Review ». en. In : *Molecular Imaging and Biology* (mai 2021). DOI : [10.1007/s11307-021-01612-1](https://doi.org/10.1007/s11307-021-01612-1) (cf. p. 25).
- [59] William KLUNK et Chester MATHIS. « Whatever Happened to Pittsburgh Compound-A ? » ENGLISH. In : *Alzheimer Disease & Associated Disorders* 22.3 (juill. 2008), p. 198-203. DOI : [10.1097/WAD.0b013e318188c0c8](https://doi.org/10.1097/WAD.0b013e318188c0c8) (cf. p. 25).
- [60] Irina ALAFUZOFF et Sylwia LIBARD. « Mixed Brain Pathology Is the Most Common Cause of Cognitive Impairment in the Elderly ». en. In : *Journal of Alzheimer's Disease* 78.1 (jan. 2020), p. 453-465. DOI : [10.3233/JAD-200925](https://doi.org/10.3233/JAD-200925) (cf. p. 25).
- [61] John Q. TROJANOWSKI. « "Emerging Alzheimer's Disease Therapies : Focusing on the Future" ». en. In : *Neurobiology of Aging* 23.6 (nov. 2002), p. 985-990. DOI : [10.1016/S0197-4580\(02\)00123-9](https://doi.org/10.1016/S0197-4580(02)00123-9) (cf. p. 25).
- [62] Naomi P. VISANJI, Anthony E. LANG et Gabor G. KOVACS. « Beyond the Synucleinopathies : Alpha Synuclein as a Driving Force in Neurodegenerative Comorbidities ». In : *Translational Neurodegeneration* 8.1 (sept. 2019), p. 28. DOI : [10.1186/s40035-019-0172-x](https://doi.org/10.1186/s40035-019-0172-x) (cf. p. 25).
- [63] Peter T LANSBURY, Craig J JUSTMAN et Leslie SHINOBU. « Imaging of Alpha-Synuclein ». English. WO/2009/018088. 2008 (cf. p. 25).
- [64] Anthony C VERNON, Clive BALLARD et Michel MODO. « Neuroimaging for Lewy Body Disease : Is the in Vivo Molecular Imaging of α -Synuclein Neuropathology Required and Feasible ? » In : *Brain Research Reviews* 65.1 (oct. 2010), p. 28-55. DOI : [10.1016/j.brainresrev.2010.05.006](https://doi.org/10.1016/j.brainresrev.2010.05.006) (cf. p. 26).
- [65] SNMMI NEWSLINE. « Foundation Opens \$2-Million Competition for Alpha-Synuclein PET Tracer ». en. In : *Journal of Nuclear Medicine* 57.8 (jan. 2016), 10N-10N (cf. p. 26).
- [66] Jamie L. EBERLING, Kuldip D. DAVE et Mark A. FRASIER. « α -Synuclein Imaging : A Critical Need for Parkinson's Disease Research ». In : *Journal of Parkinson's Disease* 3.4 (jan. 2013), p. 565-567. DOI : [10.3233/JPD-130247](https://doi.org/10.3233/JPD-130247) (cf. p. 26).

- [67] Devika P. BAGCHI et al. « Binding of the Radioligand SIL23 to α -Synuclein Fibrils in Parkinson Disease Brain Tissue Establishes Feasibility and Screening Approaches for Developing a Parkinson Disease Imaging Agent ». In : *PLoS ONE* 8.2 (fév. 2013), e55031. DOI : [10.1371/journal.pone.0055031](https://doi.org/10.1371/journal.pone.0055031) (cf. p. 26).
- [68] Krista L. NEAL et al. « Development and Screening of Contrast Agents for In Vivo Imaging of Parkinson's Disease ». en. In : *Molecular Imaging and Biology* (2013), p. 1-11. DOI : [10.1007/s11307-013-0634-y](https://doi.org/10.1007/s11307-013-0634-y) (cf. p. 26).
- [69] Xiang ZHANG et al. « Radiosynthesis and in Vivo Evaluation of Two PET Radioligands for Imaging α -Synuclein ». en. In : *Applied Sciences* 4.1 (mars 2014), p. 66-78. DOI : [10.3390/app4010066](https://doi.org/10.3390/app4010066) (cf. p. 26).
- [70] Wenhua CHU et al. « Design, Synthesis, and Characterization of 3-(Benzylidene)Indolin-2-One Derivatives as Ligands for α -Synuclein Fibrils ». In : *Journal of Medicinal Chemistry* 58.15 (août 2015), p. 6002-6017. DOI : [10.1021/acs.jmedchem.5b00571](https://doi.org/10.1021/acs.jmedchem.5b00571) (cf. p. 26).
- [71] Andreas MAURER et al. « ^{11}C Radiolabeling of Anle253b: A Putative PET Tracer for Parkinson's Disease That Binds to α -Synuclein Fibrils in Vitro and Crosses the Blood-Brain Barrier ». en. In : *ChemMedChem* 15.5 (2020), p. 411-415. DOI : [10.1002/cmdc.201900689](https://doi.org/10.1002/cmdc.201900689) (cf. p. 26).
- [72] Laura KUEBLER et al. « [^{11}C]MODAG-001—towards a PET Tracer Targeting α -Synuclein Aggregates ». en. In : *European Journal of Nuclear Medicine and Molecular Imaging* (déc. 2020). DOI : [10.1007/s00259-020-05133-x](https://doi.org/10.1007/s00259-020-05133-x) (cf. p. 26, 36).
- [73] Sho KAIDE et al. « Identification and Evaluation of Bisquinoline Scaffold as a New Candidate for α -Synuclein-PET Imaging ». In : *ACS Chemical Neuroscience* 11.24 (déc. 2020), p. 4254-4261. DOI : [10.1021/acscemneuro.0c00523](https://doi.org/10.1021/acscemneuro.0c00523) (cf. p. 26).
- [74] John J. FERRIE et al. « Identification of a Nanomolar Affinity α -Synuclein Fibril Imaging Probe by Ultra-High Throughput in Silico Screening ». en. In : *Chemical Science* 11.47 (déc. 2020), p. 12746-12754. DOI : [10.1039/D0SC02159H](https://doi.org/10.1039/D0SC02159H) (cf. p. 26).
- [75] Shunsuke KOGA et al. « Fluorescence and Autoradiographic Evaluation of Tau PET Ligand PBB3 to α -Synuclein Pathology ». en. In : *Movement Disorders* 32.6 (juin 2017), p. 884-892. DOI : [10.1002/mds.27013](https://doi.org/10.1002/mds.27013) (cf. p. 26).
- [76] Špela KORAT et al. « Alpha-Synuclein PET Tracer Development—An Overview about Current Efforts ». en. In : *Pharmaceuticals* 14.9 (sept. 2021), p. 847. DOI : [10.3390/ph14090847](https://doi.org/10.3390/ph14090847) (cf. p. 26).
- [77] Patricia MIRANDA-AZPIAZU et al. « Identification and in Vitro Characterization of C05-01, a PBB3 Derivative with Improved Affinity for Alpha-Synuclein ». en. In : *Brain Research* 1749 (déc. 2020), p. 147131. DOI : [10.1016/j.brainres.2020.147131](https://doi.org/10.1016/j.brainres.2020.147131) (cf. p. 26, 27).
- [78] Manuel SCHWEIGHAUSER et al. « Structures of α -Synuclein Filaments from Multiple System Atrophy ». en. In : *Nature* 585.7825 (sept. 2020), p. 464-469. DOI : [10.1038/s41586-020-2317-6](https://doi.org/10.1038/s41586-020-2317-6) (cf. p. 27).
- [79] Anne-Laure MOUGENOT et al. « Prion-like Acceleration of a Synucleinopathy in a Transgenic Mouse Model ». In : *Neurobiol Aging* 33.9 (sept. 2012), p. 2225-2228. DOI : [10.1016/j.neurobiolaging.2011.06.022](https://doi.org/10.1016/j.neurobiolaging.2011.06.022) (cf. p. 27, 35).
- [80] Mathieu VERDURAND et al. « In Silico, in Vitro, and in Vivo Evaluation of New Candidates for α -Synuclein PET Imaging ». In : *Molecular Pharmaceutics* 15.8 (août 2018), p. 3153-3166. DOI : [10.1021/acs.molpharmaceut.8b00229](https://doi.org/10.1021/acs.molpharmaceut.8b00229) (cf. p. 27).
- [81] Harvey J. MOTULSKY et Richard R. NEUBIG. « Analyzing Binding Data ». en. In : *Current Protocols in Neuroscience*. John Wiley & Sons, Inc., 2001 (cf. p. 27).

- [82] Michelle T FODERO-TAVOLETTI et al. « In Vitro Characterisation of BF227 Binding to Alpha-Synuclein/Lewy Bodies ». In : *Eur J Pharmacol* 617.1-3 (sept. 2009), p. 54-58. doi : [10.1016/j.ejphar.2009.06.042](https://doi.org/10.1016/j.ejphar.2009.06.042) (cf. p. 28).
- [83] Lee JOSEPHSON et al. « The Binding of BF-227-Like Benzoxazoles to Human α -Synuclein and Amyloid β Peptide Fibrils ». en. In : *Molecular Imaging* 17 (jan. 2018), p. 1536012118796297. doi : [10.1177/1536012118796297](https://doi.org/10.1177/1536012118796297) (cf. p. 28).
- [84] Zsofia LENGYEL-ZHAND et al. « Synthesis and Characterization of High Affinity Fluorogenic α -Synuclein Probes ». en. In : *Chemical Communications* 56.24 (mars 2020), p. 3567-3570. doi : [10.1039/C9CC09849F](https://doi.org/10.1039/C9CC09849F) (cf. p. 28).
- [85] Sarah H. SHAHMORADIAN et al. « Lewy Pathology in Parkinson's Disease Consists of Crowded Organelles and Lipid Membranes ». en. In : *Nature Neuroscience* 22.7 (juill. 2019), p. 1099-1109. doi : [10.1038/s41593-019-0423-2](https://doi.org/10.1038/s41593-019-0423-2) (cf. p. 28).
- [86] Ariadna RECASENS et al. « Lewy Body Extracts from Parkinson Disease Brains Trigger α -Synuclein Pathology and Neurodegeneration in Mice and Monkeys ». en. In : *Annals of Neurology* 75.3 (mars 2014), p. 351-362. doi : [10.1002/ana.24066](https://doi.org/10.1002/ana.24066) (cf. p. 28, 35).
- [87] Mohammad SHAHNAWAZ et al. « Development of a Biochemical Diagnosis of Parkinson Disease by Detection of α -Synuclein Misfolded Aggregates in Cerebrospinal Fluid ». In : *JAMA Neurology* 74.2 (fév. 2017), p. 163-172. doi : [10.1001/jamaneurol.2016.4547](https://doi.org/10.1001/jamaneurol.2016.4547) (cf. p. 28).
- [88] Graham FAIRFOUL et al. « Alpha-Synuclein RT-QuIC in the CSF of Patients with Alpha-Synucleinopathies ». en. In : *Annals of Clinical and Translational Neurology* 3.10 (oct. 2016), p. 812-818. doi : [10.1002/acn3.338](https://doi.org/10.1002/acn3.338) (cf. p. 28).
- [89] Jung-Youn HAN et al. « RT-QuIC-Based Detection of Alpha-Synuclein Seeding Activity in Brains of Dementia with Lewy Body Patients and of a Transgenic Mouse Model of Synucleinopathy ». In : *Prion* 14.1 (jan. 2020), p. 88-94. doi : [10.1080/19336896.2020.1724608](https://doi.org/10.1080/19336896.2020.1724608) (cf. p. 28).
- [90] Flora KACZOROWSKI et al. « Place de la biologie dans les maladies de Creutzfeldt-Jakob et apparentées ». fr. In : *Revue Francophone des Laboratoires* 2021.534 (juill. 2021), p. 47-58. doi : [10.1016/S1773-035X\(21\)00194-5](https://doi.org/10.1016/S1773-035X(21)00194-5) (cf. p. 29).
- [91] Alison J. E. GREEN et Gianluigi ZANUSSO. « Chapter 19 - Prion Protein Amplification Techniques ». en. In : *Handbook of Clinical Neurology*. Sous la dir. de Maurizio POCCHIARI et Jean MANSON. T. 153. Human Prion Diseases. Elsevier, jan. 2018, p. 357-370. doi : [10.1016/B978-0-444-63945-5.00019-2](https://doi.org/10.1016/B978-0-444-63945-5.00019-2) (cf. p. 28).
- [92] R. S. UPPOOR et al. « The Use of Imaging in the Early Development of Neuropharmacological Drugs : A Survey of Approved NDAs ». en. In : *Clinical Pharmacology & Therapeutics* 84.1 (2008), p. 69-74. doi : [10.1038/sj.clpt.6100422](https://doi.org/10.1038/sj.clpt.6100422) (cf. p. 30).
- [93] Hyeomin SON et al. « Use of Molecular Imaging in Clinical Drug Development : A Systematic Review ». en. In : *Nuclear Medicine and Molecular Imaging* 53.3 (juin 2019), p. 208-215. doi : [10.1007/s13139-019-00593-y](https://doi.org/10.1007/s13139-019-00593-y) (cf. p. 30).
- [94] Greg MILLER. « Is Pharma Running Out of Brainy Ideas? » en. In : *Science* 329.5991 (juill. 2010), p. 502-504. doi : [10.1126/science.329.5991.502](https://doi.org/10.1126/science.329.5991.502) (cf. p. 30).
- [95] Lídia CUNHA et al. « The Role of Molecular Imaging in Modern Drug Development ». en. In : *Drug Discovery Today*. Theme Sections : • Huntington's Disease. Guest Editor : Craig Blackstone • Exercise Physiology. Guest Editor : Pontus Almer Bostrom 19.7 (juill. 2014), p. 936-948. doi : [10.1016/j.drudis.2014.01.003](https://doi.org/10.1016/j.drudis.2014.01.003) (cf. p. 30).

- [96] Eric D. AGDEPPA et Mary E. SPILKER. « A Review of Imaging Agent Development ». en. In : *The AAPS Journal* 11.2 (juin 2009), p. 286-299. DOI : [10.1208/s12248-009-9104-5](https://doi.org/10.1208/s12248-009-9104-5) (cf. p. 30).
- [97] V. E. O'COLLINS et al. « 1,026 Experimental Treatments in Acute Stroke ». In : *Ann Neurol.* 59.3 (2006), p. 467-77 (cf. p. 30).
- [98] M. ENDRES et al. « Improving Outcome after Stroke : Overcoming the Translational Road-block ». In : *Cerebrovascular diseases (Basel, Switzerland)* 25.3 (2008), p. 268-78 (cf. p. 30).
- [99] Athanasios LOURBOPOULOS et al. « Translational Block in Stroke : A Constructive and “Out-of-the-Box” Reappraisal ». English. In : *Frontiers in Neuroscience* 0 (2021). DOI : [10.3389/fnins.2021.652403](https://doi.org/10.3389/fnins.2021.652403) (cf. p. 30).
- [100] Gemma LLOVERA et al. « Results of a Preclinical Randomized Controlled Multicenter Trial (pRCT) : Anti-CD49d Treatment for Acute Brain Ischemia ». en. In : *Science Translational Medicine* 7.299 (août 2015), 299ra121-299ra121. DOI : [10.1126/scitranslmed.aaa9853](https://doi.org/10.1126/scitranslmed.aaa9853) (cf. p. 31).
- [101] Jacob ELKINS et al. « Safety and Efficacy of Natalizumab in Patients with Acute Ischaemic Stroke (ACTION) : A Randomised, Placebo-Controlled, Double-Blind Phase 2 Trial ». en. In : *The Lancet Neurology* 16.3 (mars 2017), p. 217-226. DOI : [10.1016/S1474-4422\(16\)30357-X](https://doi.org/10.1016/S1474-4422(16)30357-X) (cf. p. 31).
- [102] Antoine DRIEU et al. « Immune Responses and Anti-Inflammatory Strategies in a Clinically Relevant Model of Thromboembolic Ischemic Stroke with Reperfusion ». en. In : *Translational Stroke Research* 11.3 (juin 2020), p. 481-495. DOI : [10.1007/s12975-019-00733-8](https://doi.org/10.1007/s12975-019-00733-8) (cf. p. 31).
- [103] Fabien CHAUVEAU et al. « Brain-Targeting Form of Docosahexaenoic Acid for Experimental Stroke Treatment : MRI Evaluation and Anti-Oxidant Impact ». In : *Curr Neurovasc Res.* 8.2 (mai 2011), p. 95-102 (cf. p. 31).
- [104] Tae-Hee CHO et al. « Pre- and Post-Treatment with Cyclosporine A in a Rat Model of Transient Focal Cerebral Ischaemia with Multimodal MRI Screening ». en. In : *International Journal of Stroke* 8.8 (déc. 2013), p. 669-674. DOI : [10.1111/j.1747-4949.2012.00849.x](https://doi.org/10.1111/j.1747-4949.2012.00849.x) (cf. p. 31).
- [105] E. Z. LONGA et al. « Reversible Middle Cerebral Artery Occlusion without Craniectomy in Rats ». In : *Stroke; a journal of cerebral circulation* 20.1 (1989), p. 84-91 (cf. p. 31).
- [106] C. DUCROUX et al. « Application of the DAWN Clinical Imaging Mismatch and DEFUSE 3 Selection Criteria : Benefit Seems Similar but Restrictive Volume Cut-Offs Might Omit Potential Responders ». eng. In : *European Journal of Neurology* 25.8 (août 2018), p. 1093-1099. DOI : [10.1111/ene.13660](https://doi.org/10.1111/ene.13660) (cf. p. 31).
- [107] Anne DURAND et al. « Spontaneous Reperfusion after in Situ Thromboembolic Stroke in Mice ». In : *PloS ONE* 7.11 (nov. 2012), e50083. DOI : [10.1371/journal.pone.0050083](https://doi.org/10.1371/journal.pone.0050083) (cf. p. 31).
- [108] Simone BERETTA et al. « Cerebral Collateral Flow Defines Topography and Evolution of Molecular Penumbra in Experimental Ischemic Stroke ». In : *Neurobiology of Disease* 74 (fév. 2015), p. 305-313. DOI : [10.1016/j.nbd.2014.11.019](https://doi.org/10.1016/j.nbd.2014.11.019) (cf. p. 32).
- [109] Elisa CUCCIONE et al. « Multi-Site Laser Doppler Flowmetry for Assessing Collateral Flow in Experimental Ischemic Stroke : Validation of Outcome Prediction with Acute MRI ». en. In : *Journal of Cerebral Blood Flow & Metabolism* 37.6 (juin 2017), p. 2159-2170. DOI : [10.1177/0271678X16661567](https://doi.org/10.1177/0271678X16661567) (cf. p. 32).

- [110] Daniel J. BEARD et al. « Rapamycin Induces an eNOS (Endothelial Nitric Oxide Synthase) Dependent Increase in Brain Collateral Perfusion in Wistar and Spontaneously Hypertensive Rats ». In : *Stroke* 51.9 (sept. 2020), p. 2834-2843. DOI : [10.1161/STROKEAHA.120.029781](https://doi.org/10.1161/STROKEAHA.120.029781) (cf. p. 32).
- [111] Fabien CHAUVEAU et al. « Does Acute Behavioral Testing Reflect Successful Ischemia in Rats with Transient Middle Cerebral Artery Occlusion ? » In : *Int J Stroke*. 7.6 (août 2012), p. 465-472. DOI : [10.1111/j.1747-4949.2011.00710.x](https://doi.org/10.1111/j.1747-4949.2011.00710.x) (cf. p. 32, 33).
- [112] Chao LI et al. « N-Acetyl-Seryl-Aspartyl-Lysyl-Proline Augments Thrombolysis of tPA (Tissue-Type Plasminogen Activator) in Aged Rats After Stroke ». In : *Stroke* 50.9 (sept. 2019), p. 2547-2554. DOI : [10.1161/STROKEAHA.119.026212](https://doi.org/10.1161/STROKEAHA.119.026212) (cf. p. 33).
- [113] Masayuki GEKKA et al. « Novel Hemoglobin-Based Oxygen Carrier Bound With Albumin Shows Neuroprotection With Possible Antioxidant Effects ». In : *Stroke* 49.8 (août 2018), p. 1960-1968. DOI : [10.1161/STROKEAHA.118.021467](https://doi.org/10.1161/STROKEAHA.118.021467) (cf. p. 33).
- [114] Tae-Hee CHO et al. « Total Mismatch Negative Diffusion-Weighted Imaging but Extensive Perfusion Defect in Acute ». en. In : *Stroke* 40.10 (jan. 2009), p. 3400-3402. DOI : [10.1161/STROKEAHA.109.563064](https://doi.org/10.1161/STROKEAHA.109.563064) (cf. p. 33).
- [115] K. J. PAGE et al. « Dissociable Effects on Spatial Maze and Passive Avoidance Acquisition and Retention Following AMPA- and Ibotenic Acid-Induced Excitotoxic Lesions of the Basal Forebrain in Rats : Differential Dependence on Cholinergic Neuronal Loss ». eng. In : *Neuroscience* 43.2-3 (1991), p. 457-472. DOI : [10.1016/0306-4522\(91\)90308-b](https://doi.org/10.1016/0306-4522(91)90308-b) (cf. p. 34).
- [116] B. J. EVERITT et al. « The Effects of Excitotoxic Lesions of the Substantia Innominata, Ventral and Dorsal Globus Pallidus on the Acquisition and Retention of a Conditional Visual Discrimination : Implications for Cholinergic Hypotheses of Learning and Memory ». en. In : *Neuroscience* 22.2 (août 1987), p. 441-469. DOI : [10.1016/0306-4522\(87\)90346-0](https://doi.org/10.1016/0306-4522(87)90346-0) (cf. p. 34).
- [117] Geraldine POTTIER et al. « PET Imaging of Cannabinoid Type 2 Receptors with [11C]A-836339 Did Not Evidence Changes Following Neuroinflammation in Rats ». en. In : *Journal of Cerebral Blood Flow & Metabolism* 37.3 (mars 2017), p. 1163-1178. DOI : [10.1177/0271678X16685105](https://doi.org/10.1177/0271678X16685105) (cf. p. 34).
- [118] Dieter ORY et al. « PET Imaging of TSPO in a Rat Model of Local Neuroinflammation Induced by Intracerebral Injection of Lipopolysaccharide ». en. In : *Nuclear Medicine and Biology* 42.10 (oct. 2015), p. 753-761. DOI : [10.1016/j.nucmedbio.2015.06.010](https://doi.org/10.1016/j.nucmedbio.2015.06.010) (cf. p. 35).
- [119] Alex M. DICKENS et al. « Detection of Microglial Activation in an Acute Model of Neuroinflammation Using PET and Radiotracers 11C-(R)-PK11195 and 18F-GE-180 ». en. In : *Journal of Nuclear Medicine* 55.3 (mars 2014), p. 466-472. DOI : [10.2967/jnumed.113.125625](https://doi.org/10.2967/jnumed.113.125625) (cf. p. 35).
- [120] Young-Do KWON et al. « Novel Potential Pyrazolopyrimidine Based Translocator Protein Ligands for the Evaluation of Neuroinflammation with PET ». en. In : *European Journal of Medicinal Chemistry* 159 (nov. 2018), p. 292-306. DOI : [10.1016/j.ejmech.2018.09.069](https://doi.org/10.1016/j.ejmech.2018.09.069) (cf. p. 35).
- [121] Laura FOUCAULT-FRUCHARD et al. « Neuroprotective Effect of the Alpha 7 Nicotinic Receptor Agonist PHA 543613 in an in Vivo Excitotoxic Adult Rat Model ». en. In : *Neuroscience* 356 (juill. 2017), p. 52-63. DOI : [10.1016/j.neuroscience.2017.05.019](https://doi.org/10.1016/j.neuroscience.2017.05.019) (cf. p. 35).
- [122] Kelvin C LUK et al. « Pathological α -Synuclein Transmission Initiates Parkinson-like Neurodegeneration in Nontransgenic Mice ». In : *Science (New York, N.Y.)* 338.6109 (nov. 2012), p. 949-953. DOI : [10.1126/science.1227157](https://doi.org/10.1126/science.1227157) (cf. p. 35).

- [123] W. PEELAERTS et al. « α -Synuclein Strains Cause Distinct Synucleinopathies after Local and Systemic Administration ». en. In : *Nature* advance online publication (juin 2015). DOI : [10.1038/nature14547](https://doi.org/10.1038/nature14547) (cf. p. 35).
- [124] Mathieu VERDURAND et al. « Differential Effects of Amyloid-Beta 1–40 and 1–42 Fibrils on 5-HT1A Serotonin Receptors in Rat Brain ». In : *Neurobiology of Aging* 40 (avr. 2016), p. 11-21. DOI : [10.1016/j.neurobiolaging.2015.12.008](https://doi.org/10.1016/j.neurobiolaging.2015.12.008) (cf. p. 36).
- [125] A. STEPHAN et A. G. PHILLIPS. « A Case for a Non-Transgenic Animal Model of Alzheimer's Disease ». In : *Genes Brain Behav* 4.3 (2005), p. 157-72 (cf. p. 36).
- [126] Anke VAN DER PERREN et al. « The Structural Differences between Patient-Derived α -Synuclein Strains Dictate Characteristics of Parkinson's Disease, Multiple System Atrophy and Dementia with Lewy Bodies ». eng. In : *Acta Neuropathologica* (avr. 2020). DOI : [10.1007/s00401-020-02157-3](https://doi.org/10.1007/s00401-020-02157-3) (cf. p. 37).
- [127] W. F. BLAKEMORE et R. J. M. FRANKLIN. « Remyelination in Experimental Models of Toxin-Induced Demyelination ». en. In : *Advances in Multiple Sclerosis and Experimental Demyelinating Diseases*. Sous la dir. de Moses RODRIGUEZ. Current Topics in Microbiology and Immunology. Berlin, Heidelberg : Springer, 2008, p. 193-212. DOI : [10.1007/978-3-540-73677-6_8](https://doi.org/10.1007/978-3-540-73677-6_8) (cf. p. 37).
- [128] Jason R. PLEMEL et al. « Mechanisms of Lysophosphatidylcholine-Induced Demyelination : A Primary Lipid Disrupting Myelinopathy ». en. In : *Glia* 66.2 (2018), p. 327-347. DOI : [10.1002/glia.23245](https://doi.org/10.1002/glia.23245) (cf. p. 37).
- [129] Susan M. HALL et N. A. GREGSON. « The in Vivo and Ultrastructural Effects of Injection of Lysophosphatidyl Choline into Myelinated Peripheral Nerve Fibres of the Adult Mouse ». en. In : *Journal of Cell Science* 9.3 (nov. 1971), p. 769-789 (cf. p. 37).
- [130] Susan M. HALL. « The Effect of Injections of Lysophosphatidyl Choline into White Matter of the Adult Mouse Spinal Cord ». en. In : *Journal of Cell Science* 10.2 (jan. 1972), p. 535-546 (cf. p. 37).
- [131] N. A. GREGSON et Susan M. HALL. « A Quantitative Analysis of the Effects of the Intraneural Injection of Lysophosphatidyl Choline ». en. In : *Journal of Cell Science* 13.1 (juill. 1973), p. 257-277 (cf. p. 37).
- [132] S. M. HALL. « Some Aspects of Remyelination after Demyelination Produced by the Intraneural Injection of Lysophosphatidyl Choline ». eng. In : *Journal of Cell Science* 13.2 (sept. 1973), p. 461-477 (cf. p. 37).
- [133] Ivana BJELOBABA et al. « Animal Models of Multiple Sclerosis : Focus on Experimental Autoimmune Encephalomyelitis ». eng. In : *Journal of Neuroscience Research* 96.6 (juin 2018), p. 1021-1042. DOI : [10.1002/jnr.24224](https://doi.org/10.1002/jnr.24224) (cf. p. 37).
- [134] Brahim NAIT-OUMESMAR et al. « Progenitor Cells of the Adult Mouse Subventricular Zone Proliferate, Migrate and Differentiate into Oligodendrocytes after Demyelination ». en. In : *European Journal of Neuroscience* 11.12 (déc. 1999), p. 4357-4366. DOI : [10.1046/j.1460-9568.1999.00873.x](https://doi.org/10.1046/j.1460-9568.1999.00873.x) (cf. p. 38).
- [135] Stephen A. BACK et al. « Hyaluronan Accumulates in Demyelinated Lesions and Inhibits Oligodendrocyte Progenitor Maturation ». eng. In : *Nature Medicine* 11.9 (sept. 2005), p. 966-972. DOI : [10.1038/nm1279](https://doi.org/10.1038/nm1279) (cf. p. 38).

- [136] J. M. GENSERT et J. E. GOLDMAN. « Endogenous Progenitors Remyelinate Demyelinated Axons in the Adult CNS ». eng. In : *Neuron* 19.1 (juill. 1997), p. 197-203. DOI : [10.1016/S0896-6273\(00\)80359-1](https://doi.org/10.1016/S0896-6273(00)80359-1) (cf. p. 38).
- [137] Ulises GOMEZ-PINEDO et al. « Vitamin D Increases Remyelination by Promoting Oligodendrocyte Lineage Differentiation ». eng. In : *Brain and Behavior* 10.1 (jan. 2020), e01498. DOI : [10.1002/brb3.1498](https://doi.org/10.1002/brb3.1498) (cf. p. 38).
- [138] Mahaveer N. DEGAONKAR, Rama JAYASUNDAR et Naranamangalam R. JAGANNATHAN. « Sequential Diffusion-Weighted Magnetic Resonance Imaging Study of Lysophosphatidyl Choline-Induced Experimental Demyelinating Lesion : An Animal Model of Multiple Sclerosis ». en. In : *Journal of Magnetic Resonance Imaging* 16.2 (août 2002), p. 153-159. DOI : [10.1002/jmri.10143](https://doi.org/10.1002/jmri.10143) (cf. p. 38).
- [139] M. S. A DELOIRE-GRASSIN et al. « In Vivo Evaluation of Remyelination in Rat Brain by Magnetization Transfer Imaging ». In : *Journal of the Neurological Sciences* 178.1 (sept. 2000), p. 10-16. DOI : [10.1016/S0022-510X\(00\)00331-2](https://doi.org/10.1016/S0022-510X(00)00331-2) (cf. p. 38).
- [140] Daniele de Paula FARIA et al. « PET Imaging of Focal Demyelination and Remyelination in a Rat Model of Multiple Sclerosis : Comparison of [11C]MeDAS, [11C]CIC and [11C]PIB ». en. In : *European Journal of Nuclear Medicine and Molecular Imaging* 41.5 (fév. 2014), p. 995-1003. DOI : [10.1007/s00259-013-2682-6](https://doi.org/10.1007/s00259-013-2682-6) (cf. p. 38).
- [141] Yanming WANG et al. « In Vivo Quantification of Myelin Changes in the Vertebrate Nervous System ». en. In : *The Journal of Neuroscience* 29.46 (nov. 2009), p. 14663-14669. DOI : [10.1523/JNEUROSCI.4082-08.2009](https://doi.org/10.1523/JNEUROSCI.4082-08.2009) (cf. p. 38).
- [142] Daniele de Paula FARIA et al. « PET Imaging of Glucose Metabolism, Neuroinflammation and Demyelination in the Lysolecithin Rat Model for Multiple Sclerosis ». eng. In : *Multiple Sclerosis (Houndmills, Basingstoke, England)* 20.11 (oct. 2014), p. 1443-1452. DOI : [10.1177/1352458514526941](https://doi.org/10.1177/1352458514526941) (cf. p. 38).
- [143] Thomas TOURDIAS et al. « Aquaporin 4 Correlates with Apparent Diffusion Coefficient and Hydrocephalus Severity in the Rat Brain : A Combined MRI–Histological Study ». In : *NeuroImage* 47.2 (août 2009), p. 659-666. DOI : [10.1016/j.neuroimage.2009.04.070](https://doi.org/10.1016/j.neuroimage.2009.04.070) (cf. p. 38).
- [144] Min ZHANG et al. « Evaluation of Myelin Radiotracers in the Lysolecithin Rat Model of Focal Demyelination : Beware of Pitfalls! ». eng. In : *Contrast Media & Molecular Imaging* 2019 (2019), p. 9294586. DOI : [10.1155/2019/9294586](https://doi.org/10.1155/2019/9294586) (cf. p. 39).
- [145] Darryl BANNON, Anne M. LANDAU et Doris J. DOUDET. « How Relevant Are Imaging Findings in Animal Models of Movement Disorders to Human Disease? ». en. In : *Current Neurology and Neuroscience Reports* 15.8 (juin 2015), p. 53. DOI : [10.1007/s11910-015-0571-z](https://doi.org/10.1007/s11910-015-0571-z) (cf. p. 39).
- [146] Jason R. PLEMEL, Wei-Qiao LIU et V. Wee YONG. « Remyelination Therapies : A New Direction and Challenge in Multiple Sclerosis ». en. In : *Nature Reviews Drug Discovery* 16.9 (juill. 2017), nrd.2017.115. DOI : [10.1038/nrd.2017.115](https://doi.org/10.1038/nrd.2017.115) (cf. p. 40).
- [147] Christian ENZINGER et al. « Nonconventional MRI and Microstructural Cerebral Changes in Multiple Sclerosis ». en. In : *Nature Reviews Neurology* 11.12 (déc. 2015), p. 676-686. DOI : [10.1038/nrneuro.2015.194](https://doi.org/10.1038/nrneuro.2015.194) (cf. p. 40).
- [148] Anshika BAJAJ et al. « Identification of the Protein Target of Myelin-Binding Ligands by Immunohistochemistry and Biochemical Analyses ». en. In : *Journal of Histochemistry & Cytochemistry* 61.1 (jan. 2013), p. 19-30. DOI : [10.1369/0022155412467353](https://doi.org/10.1369/0022155412467353) (cf. p. 40).

- [149] Shweta AGGARWAL et al. « Myelin Membrane Assembly Is Driven by a Phase Transition of Myelin Basic Proteins Into a Cohesive Protein Meshwork ». en. In : *PLoS Biology* 11.6 (juin 2013), e1001577. DOI : [10.1371/journal.pbio.1001577](https://doi.org/10.1371/journal.pbio.1001577) (cf. p. 40).
- [150] Bruno STANKOFF et al. « Imaging Central Nervous System Myelin by Positron Emission Tomography in Multiple Sclerosis Using [Methyl-11C]-2-(4'-Methylaminophenyl)-6-Hydroxybenzothiazole ». en. In : *Annals of Neurology* 69.4 (2011), p. 673-680. DOI : [10.1002/ana.22320](https://doi.org/10.1002/ana.22320) (cf. p. 40).
- [151] Sylvain AUVITY et al. « Repurposing Radiotracers for Myelin Imaging : A Study Comparing 18F-Florbetaben, 18F-Florbetapir, 18F-Flutemetamol, 11C-MeDAS, and 11C-PiB ». en. In : *European Journal of Nuclear Medicine and Molecular Imaging* (nov. 2019). DOI : [10.1007/s00259-019-04516-z](https://doi.org/10.1007/s00259-019-04516-z) (cf. p. 40, 41).
- [152] Anna M. PIETROBONI et al. « Amyloid PET as a Marker of Normal-Appearing White Matter Early Damage in Multiple Sclerosis : Correlation with CSF β -Amyloid Levels and Brain Volumes ». en. In : *European Journal of Nuclear Medicine and Molecular Imaging* 46.2 (fév. 2019), p. 280-287. DOI : [10.1007/s00259-018-4182-1](https://doi.org/10.1007/s00259-018-4182-1) (cf. p. 41).
- [153] Antonio CAROTENUTO et al. « [18F]Florbetapir PET/MR Imaging to Assess Demyelination in Multiple Sclerosis ». en. In : *European Journal of Nuclear Medicine and Molecular Imaging* 47.2 (fév. 2020), p. 366-378. DOI : [10.1007/s00259-019-04533-y](https://doi.org/10.1007/s00259-019-04533-y) (cf. p. 41).
- [154] Jordi A. MATÍAS-GUIU et al. « Amyloid PET Imaging in Multiple Sclerosis : An 18F-Florbetaben Study ». en. In : *BMC Neurology* 15.1 (déc. 2015). DOI : [10.1186/s12883-015-0502-2](https://doi.org/10.1186/s12883-015-0502-2) (cf. p. 41).
- [155] Vanesa PYTEL et al. « Amyloid PET Findings in Multiple Sclerosis Are Associated with Cognitive Decline at 18 Months ». eng. In : *Multiple Sclerosis and Related Disorders* 39 (jan. 2020), p. 101926. DOI : [10.1016/j.msard.2020.101926](https://doi.org/10.1016/j.msard.2020.101926) (cf. p. 41).
- [156] Min ZHANG et al. « 18F-Florbetapir PET/MRI for Quantitatively Monitoring Myelin Loss and Recovery in Patients with Multiple Sclerosis : A Longitudinal Study ». eng. In : *EclinicalMedicine* 37 (juill. 2021), p. 100982. DOI : [10.1016/j.eclinm.2021.100982](https://doi.org/10.1016/j.eclinm.2021.100982) (cf. p. 41).
- [157] Benedetta BODINI et al. « Dynamic Imaging of Individual Remyelination Profiles in Multiple Sclerosis ». en. In : *Annals of Neurology* 79.5 (mai 2016), p. 726-738. DOI : [10.1002/ana.24620](https://doi.org/10.1002/ana.24620) (cf. p. 41).
- [158] E. Van OBERGHEEN et al. « Evaluation of the Sensitivity of Inhomogeneous Magnetization Transfer (ihMT) MRI for Multiple Sclerosis ». en. In : *American Journal of Neuroradiology* 39.4 (avr. 2018), p. 634-641. DOI : [10.3174/ajnr.A5563](https://doi.org/10.3174/ajnr.A5563) (cf. p. 41).
- [159] Fanny MUNSCH et al. « Characterization of the Cortical Myeloarchitecture with Inhomogeneous Magnetization Transfer Imaging (ihMT) ». en. In : *NeuroImage* 225 (jan. 2021), p. 117442. DOI : [10.1016/j.neuroimage.2020.117442](https://doi.org/10.1016/j.neuroimage.2020.117442) (cf. p. 41).
- [160] G. DUHAMEL et al. « Validating the Sensitivity of Inhomogeneous Magnetization Transfer (ihMT) MRI to Myelin with Fluorescence Microscopy ». en. In : *NeuroImage* 199 (oct. 2019), p. 289-303. DOI : [10.1016/j.neuroimage.2019.05.061](https://doi.org/10.1016/j.neuroimage.2019.05.061) (cf. p. 41).
- [161] Eric Van REETH et al. « A Simplified Framework to Optimize MRI Contrast Preparation ». en. In : *Magnetic Resonance in Medicine* 81.1 (2019), p. 424-438. DOI : [10.1002/mrm.27417](https://doi.org/10.1002/mrm.27417) (cf. p. 43).
- [162] J. ALBERS et al. « X-Ray-Based 3D Virtual Histology-Adding the Next Dimension to Histological Analysis ». eng. In : *Molecular imaging and biology* 20.5 (oct. 2018), p. 732-741. DOI : [10.1007/s11307-018-1246-3](https://doi.org/10.1007/s11307-018-1246-3) (cf. p. 44).

- [163] Giacomo E. BARBONE et al. « Micro-Imaging of Brain Cancer Radiation Therapy Using Phase-Contrast Computed Tomography ». In : *International Journal of Radiation Oncology*Biophysics* 101.4 (juill. 2018), p. 965-984. DOI : [10.1016/j.ijrobp.2018.03.063](https://doi.org/10.1016/j.ijrobp.2018.03.063) (cf. p. 44).
- [164] Irene ZANETTE et al. « X-Ray Microtomography Using Correlation of near-Field Speckles for Material Characterization ». en. In : *Proceedings of the National Academy of Sciences* 112.41 (oct. 2015), p. 12569-12573. DOI : [10.1073/pnas.1502828112](https://doi.org/10.1073/pnas.1502828112) (cf. p. 44).
- [165] Jay RASMUSSEN et al. « Amyloid Polymorphisms Constitute Distinct Clouds of Conformational Variants in Different Etiological Subtypes of Alzheimer's Disease ». en. In : *Proceedings of the National Academy of Sciences* 114.49 (mai 2017), p. 13018-13023. DOI : [10.1073/pnas.1713215114](https://doi.org/10.1073/pnas.1713215114) (cf. p. 44).
- [166] Matthieu CHOURROUT et al. « Brain Virtual Histology with X-Ray Phase-Contrast Tomography Part I : Whole-Brain Myelin Mapping in White-Matter Injury Models ». en. In : *bioRxiv* (juill. 2021), p. 2021.03.24.436852. DOI : [10.1101/2021.03.24.436852](https://doi.org/10.1101/2021.03.24.436852) (cf. p. 45).
- [167] Matthieu CHOURROUT et al. « Brain Virtual Histology with X-Ray Phase-Contrast Tomography Part II : 3D Morphologies of Amyloid- β Plaques in Alzheimer's Disease Models ». en. In : *bioRxiv* (mai 2021), p. 2021.03.25.436908. DOI : [10.1101/2021.03.25.436908](https://doi.org/10.1101/2021.03.25.436908) (cf. p. 45).
- [168] B. R. PINZER et al. « Imaging Brain Amyloid Deposition Using Grating-Based Differential Phase Contrast Tomography ». In : *NeuroImage* 61.4 (juill. 2012), p. 1336-1346. DOI : [10.1016/j.neuroimage.2012.03.029](https://doi.org/10.1016/j.neuroimage.2012.03.029) (cf. p. 45).
- [169] A. ASTOLFO et al. « Amyloid- β Plaque Deposition Measured Using Propagation-Based X-Ray Phase Contrast CT Imaging ». en. In : *Journal of Synchrotron Radiation* 23.3 (mai 2016), p. 813-819. DOI : [10.1107/S1600577516004045](https://doi.org/10.1107/S1600577516004045) (cf. p. 45).
- [170] Lorenzo MASSIMI et al. « Assessment of Plaque Morphology in Alzheimer's Mouse Cerebellum Using Three-Dimensional X-Ray Phase-Based Virtual Histology ». en. In : *Scientific Reports* 10.1 (juill. 2020), p. 11233. DOI : [10.1038/s41598-020-68045-8](https://doi.org/10.1038/s41598-020-68045-8) (cf. p. 45).
- [171] Mareike TÖPPERWIEN et al. « Correlative X-Ray Phase-Contrast Tomography and Histology of Human Brain Tissue Affected by Alzheimer's Disease ». en. In : *NeuroImage* (jan. 2020), p. 116523. DOI : [10.1016/j.neuroimage.2020.116523](https://doi.org/10.1016/j.neuroimage.2020.116523) (cf. p. 46).
- [172] Helene LABRIET et al. « 3D Histopathology Speckle Phase Contrast Imaging : From Synchrotron to Conventional Sources ». In : *Medical Imaging 2019 : Physics of Medical Imaging*. T. 10948. International Society for Optics and Photonics, mars 2019, 109481S. DOI : [10.1117/12.2511944](https://doi.org/10.1117/12.2511944) (cf. p. 46).
- [173] Helene ROUGE-LABRIET et al. « Comparison of X-Ray Speckle-Based Imaging Deflection Retrieval Algorithms for the Optimization of Radiation Dose ». en. In : *Physics in Medicine & Biology* 66.6 (mars 2021), p. 065005. DOI : [10.1088/1361-6560/ab87f7](https://doi.org/10.1088/1361-6560/ab87f7) (cf. p. 46).
- [174] Mei TIAN et al. « Transpathology : Molecular Imaging-Based Pathology ». en. In : *European Journal of Nuclear Medicine and Molecular Imaging* 48.8 (juill. 2021), p. 2338-2350. DOI : [10.1007/s00259-021-05234-1](https://doi.org/10.1007/s00259-021-05234-1) (cf. p. 47).
- [175] Michael PHELPS, Markus SCHWAIGER et Arturo CHITI. « Multi-Scale Imaging as an Essential Tool for Precision Medicine ». en. In : *European Journal of Nuclear Medicine and Molecular Imaging* 48.8 (juill. 2021), p. 2319-2319. DOI : [10.1007/s00259-021-05367-3](https://doi.org/10.1007/s00259-021-05367-3) (cf. p. 47).