



HAL
open science

Lichen plan buccal, lésions lichénoïdes buccales et dégénérescence maligne : Etude des facteurs pronostiques au Service de Pathologie et de Chirurgie Buccales CHU Oran.

Cherifa Faiza Tabeti-Bentahar

► To cite this version:

Cherifa Faiza Tabeti-Bentahar. Lichen plan buccal, lésions lichénoïdes buccales et dégénérescence maligne : Etude des facteurs pronostiques au Service de Pathologie et de Chirurgie Buccales CHU Oran.. Médecine humaine et pathologie. Université Oran 1 Ahmed Ben Bella, 2018. Français. <NNT : >. <tel-03147791>

HAL Id: tel-03147791

<https://hal.science/tel-03147791v1>

Submitted on 20 Feb 2021

HAL is a multi-disciplinary open access archive for the deposit and dissemination of scientific research documents, whether they are published or not. The documents may come from teaching and research institutions in France or abroad, or from public or private research centers.

L'archive ouverte pluridisciplinaire HAL, est destinée au dépôt et à la diffusion de documents scientifiques de niveau recherche, publiés ou non, émanant des établissements d'enseignement et de recherche français ou étrangers, des laboratoires publics ou privés.



HAL Authorization

République Algérienne Démocratique et Populaire Ministère de
l'Enseignement Supérieur et de la Recherche Scientifique
Université d'Oran



Faculté de Médecine d'Oran
Département de Médecine Dentaire

Thèse pour l'obtention du Doctorat en Sciences Médicales

Lichen plan buccal, lésions lichénoïdes buccales et dégénérescence maligne :
Etude des facteurs pronostiques au Service de Pathologie et de Chirurgie
Buccales CHU Oran.

Soutenue publiquement par
Le Docteur Cherifa Faiza TABETI épouse BENTAHAR
Maître Assistante en Pathologie & Chirurgie Buccales
Le 07/01/2018.

Jury :

Présidente

Pr SAARI Badia

Département de Médecine Dentaire.
Faculté de Médecine d'Alger.

Membres

Pr BOUADAM Fatima

Département de Médecine Dentaire
Faculté de Médecine de Constantine

Pr HACENE Fatima

Département de Médecine
Faculté de Médecine d'Oran

Pr SERRADJ Amina

Département de Médecine
Faculté de Médecine d'Oran

Directrice de thèse

Pr BOUZOUINA Fatma

Faculté de Médecine Dentaire
Faculté de Médecine d'Oran

**Remerciements
&
Dédicaces.**

En premier lieu, nous tenons à remercier Madame le Professeur BOUZOUINA Fatma, professeur en Pathologie et Chirurgie Buccales au CHU d'Oran d'avoir dirigé le présent travail avec un intérêt particulier. Votre enseignement, vos connaissances et votre maîtrise de la dermatologie buccale ont initié notre passion en la matière. Nous vous exprimons toute notre reconnaissance pour avoir cru en nous et pour votre soutien, jusqu'à ce que nous soyons arrivées, ensemble à la réalisation de ce manuscrit. Que ce travail soit le témoignage de notre indéfectible gratitude.

A Madame le Professeur SAARI Badia, professeur en Pathologie et Chirurgie Buccales au CHU Mustapha Pacha, Alger. Nous vous remercions vivement de nous faire l'honneur de présider notre jury de thèse et de juger notre travail. Vos valeurs scientifiques, humaines et morales sont et seront toujours pour nous un exemple à suivre. Puissiez-vous trouver ici l'expression de notre profond respect.

A Madame le Professeur BOUADAM Fatima, professeur en Pathologie et Chirurgie Buccales au CHU de Constantine. Nous vous remercions d'avoir spontanément accepté de faire partie de notre jury de thèse, nous permettant ainsi de profiter de vos connaissances. Puissiez-vous trouver ici l'expression de notre admiration, notre vive gratitude et notre profond respect.

A Madame le Professeur HACENE Fatima, professeur en Anatomopathologie à l'EHU d'Oran. Nous vous remercions d'avoir accepté de juger notre travail de thèse en faisant partie de notre jury. Nous vous exprimons notre reconnaissance absolue de nous faire profiter de votre savoir en anatomopathologie, matière que nous affectionnons particulièrement. Veuillez trouver ici, l'expression de notre vive reconnaissance et notre profond respect.

A Madame le Professeur SERRADJ Amina, professeur en Dermatologie à l'EHU d'Oran. Nous vous exprimons toute notre reconnaissance d'avoir accepté de faire partie de notre jury, de juger notre travail et de nous faire bénéficier de vos connaissances en dermatologie, dont la dermatologie buccale est une petite partie. Veuillez trouver ici, l'expression de notre vive gratitude et notre profond respect.

A mon amie Dr BENALI Fatiha, anatomo-pathologiste libérale pour l'aide prodiguée quant à la lecture histo-pathologique de mes prélèvements.
Merci pour tes conseils, ô combien précieux.

A mon amie Dr BENAOUF Souad, Maître assistante en Pathologie et Chirurgie Buccales au CHU d'Oran, merci de m'avoir soutenue, encouragée et réconfortée tout au long de la réalisation de ce travail. A charge de revanche.

A mon amie Dr CHENTOUF Amina, Maître de conférence en Neurologie au CHU d'Oran, merci de m'avoir donné tes précieux conseils ; ce qui m'a permis d'enrichir mes connaissances.

Aux Dr GUEDDA F, Dr KHELIFA M, Dr MEBARKI K ; merci d'avoir cru en moi et de m'avoir aidée tout au long de ma vie professionnelle.

Mes vifs remerciements vont à tous les résidents et les résidentes du Service de Pathologie et Chirurgie Buccales qui ont soigneusement rempli les fiches et pris les photos. Je vous suis très reconnaissante.

Je remercie Dr ABBAD Mokhtar pour toute la documentation ciblée.

A tous mes Amis et à tous ceux qui de près ou de loin ont contribué à la réalisation de ce travail.

A tout le personnel du Service de Pathologie et Chirurgie Buccales, sans oublier ceux qui sont à la retraite.

A tous les patients de Dermatologie Buccale.

Je dédie ce travail à feu « ma MAMAN » BENNABI Mokhtaria, la femme qui m'a donné la vie, qui m'a tout appris, qui m'a inculqué les valeurs de la vie, qui m'a appris à aimer mon prochain et à être altruiste. « Ma MAMAN » qui disait toujours, je la cite :

« La médecine c'est 98% d'humanité et 2% de connaissances. »

A « Ma MAMAN » qui aurait sûrement été fière de voir enfin ce travail abouti et finalisé.

A « Ma MAMAN » avec tout mon amour et ma tendresse.

A mon époux BENTAHAR Reda Abdelkader.

Tous les mots du monde seront insuffisants pour que je puisse te témoigner ma reconnaissance. Merci pour ta patience, tes encouragements et ta confiance. Merci d'avoir toujours cru en moi. Merci d'avoir supporté mes sautes d'humeur et mon absence. Merci de m'avoir toujours réconfortée dans les moments difficiles que j'ai traversés. Ce travail n'aurait jamais pu être finalisé si tu ne m'avais pas toujours épaulée et soutenue.

A mon Père TABETI Larbi, qui m'a toujours encouragée à poursuivre ma carrière d'enseignante, même quand toutes mes forces m'abandonnaient. Ce travail est le témoignage de mon amour.

A ma sœur et mes frères avec tout mon amour et toute mon affection :

A ma sœur AMINA, merci d'avoir toujours été là quand je sentais que j'allais tout abandonner. Merci pour ton amour et ta tendresse.

A mon frère BENALI, mon mentor, merci de m'avoir boostée et conseillée quand tout me semblait perdu.

A mon frère MOHAMMED, merci de m'avoir soutenue et réconfortée même si tu étais loin.

A mon frère Tewfik, merci pour tes encouragements. En espérant que tu seras le prochain TABETI à soutenir.

A mon frère ABD-EL-KADER qui a toujours répondu présent au moindre problème d'informatique.

A toute ma belle-famille.

Sommaire.

Sommaire

Introduction.....	1
Chapitre 1 : Historique	2
1.1. Historique	2
1.2. Evolution des définitions des désordres potentiellement malins et nomenclature	3
Chapitre 2 : Rappels	5
2.1. Embryologie de la muqueuse buccale.....	5
2.2. Histologie de la muqueuse buccale.....	6
2.2.1. Organisation anatomique	6
2.2.2. Variations histologiques selon la topographie	6
2.2.2.1. La muqueuse masticatrice :.....	6
2.2.2.2. La muqueuse bordante.....	6
2.2.2.3. La muqueuse spécialisée :.....	7
2.2.3. Etude histologique, immunohistochimique et ultrastructurale :.....	8
2.2.3.1. Epithélium :	9
2.2.3.1.1. Cellules épithéliales ou kératinocytes :.....	9
2.2.3.1.2. Cellules non kératinocytes :.....	12
2.2.3.1.2.1. Mélanocytes :.....	12
2.2.3.1.2.2. Cellules de Langerhans :.....	12
2.2.3.1.2.3. Cellules de Merkel :.....	13
2.2.3.1.2.4. Cellules inflammatoires :.....	14
2.2.3.2. Jonction épithélium – chorion.....	14
2.2.3.3. <i>Lamina propria</i> ou chorion.....	15
2.2.3.3.1. Cellules	15
2.2.3.3.1.1. Fibroblastes.....	15
2.2.3.3.1.2. Mastocytes	15
2.2.3.3.1.3. Cellules immunocompétentes diverses	15
2.2.3.3.2. Fibres et substance fondamentale.....	16
2.2.3.3.3. Vaisseaux.....	16
2.2.3.3.4. Nerfs	16
Chapitre 3 : Etude clinique du lichen plan.....	17
3.1. Données épidémiologiques du lichen plan.....	17
3.2. Manifestations cliniques du lichen plan extrabuccal :.....	17
3.2.1. Lichen plan cutané :.....	17
3.2.2. Atteinte muqueuse	19
3.2.2.1. Lichen plan génital	19
3.2.2.2. Lichen plan de l'œsophage	20
Chapitre 4 : Etude clinique du lichen plan buccal et des lésions lichénoïdes buccales.	21
4.1. Généralités.....	21

4.2. Phases évolutives du LPB et des LLB	21
4.2.1. La phase initiale.....	21
4.2.2. La phase d'état.....	22
4.2.3. La phase tardive.....	23
4.3. Formes cliniques du lichen plan buccal et des lésions lichénoïdes buccales.....	24
4.3.1. Lichen plan buccal réticulé.....	24
4.3.2. Lichen plan buccal papulaire	25
4.3.3. Lichen plan buccal en plaque.....	25
4.3.4. Lichen plan buccal atrophique	26
4.3.5. Lichen plan buccal bulleux	26
4.3.6. Lichen plan buccal érosif.....	27
4.3.7. Lichen plan buccal pigmenté	27
4.4. Localisation du lichen plan buccal et des lésions lichénoïdes buccales	28
4.4.1. Lichen plan réticulé	28
4.4.1.1. Au niveau de la joue	29
4.4.1.2. Au niveau de la langue	29
4.4.1.3. Au niveau de la gencive.....	29
4.4.1.4. Au niveau des lèvres	30
4.4.1.5. Au niveau de la muqueuse palatine.....	30
4.4.1.6. Au niveau du plancher buccal.....	30
4.4.2. Lichen plan buccal érosif.....	30
Chapitre 5 : Aspects histologiques du lichen plan buccal et des lésions lichénoïdes buccales.....	31
5.1. Lésions papulaires	32
5.2. Lésions ulcérées ou érosives.....	33
5.3. Lésions vésiculo-bulleuses	33
5.4. Lésions atrophiques.....	34
5.5. Aspect histologique du lichen plan buccal selon le stade évolutif	35
5.6. Aspect histologique des lésions lichénoïdes	35
Chapitre 6 : Etiologie et pathogénie.	36
6.1. Etiologie du LPB et des LLB.....	36
6.1.1. Contexte génétique	36
6.1.2. Matériaux dentaires	37
6.1.2.1. Matériaux métalliques	37
6.1.2.2. Restaurations non métalliques	37
6.1.3. Les médicaments (<i>Drugs</i>).....	38
6.1.4. Infections fongiques	38
6.1.4.3. Infections virales.....	39
6.1.4.3.1. Virus de l'immunodéficience humaine (HIV).....	39
6.1.4.3.2. <i>Human papilloma</i> virus (HPV).....	39

6.1.4.3.3. Herpès virus	39
6.1.4.3.4. Hépatite C Virus (HCV)	39
6.1.5. Auto-immunité	39
6.1.5.1. Pathologies hépatiques chroniques	40
6.1.5.2. Réaction du greffon contre l'hôte ou <i>Graft versus host disease (GVHD)</i> et lichen plan buccal	41
6.1.6. Immunodéficience	41
6.1.7. Allergies alimentaires	41
6.1.8. Stress	42
6.1.9. Habitudes nocives.....	42
6.1.10. Traumatismes	43
6.1.11. Diabète et hypertension artérielle (HTA).....	43
6.1.12. Néoplasies malignes	43
6.1.13. Maladies intestinales.....	43
6.1.14. Autres associations	44
6.1.14.1. Syndrome de Good	44
6.1.14.2. Dysthyroïdies.....	44
6.2. Immunopathogénèse.....	44
6.2.1. Spécificité antigénique dans le lichen plan buccal	44
6.2.1.1. Lymphocytes CD8+.....	44
6.2.1.2. Rapprochement initial entre lymphocytes T CD8+ et kératinocytes	45
6.2.1.3. Identité et emplacement de l'antigène du lichen plan	46
6.2.1.4. Les protéines de stress (anciennement protéines de choc thermique : <i>Heat-Shock Proteins HSP</i>).....	47
6.2.1.5. Les mécanismes d'apoptose des kératinocytes	47
6.2.1.6. Lymphocytes T CD4+	47
6.2.2. Mécanismes non-spécifiques dans le LPB	47
6.2.2.1. Membrane basale	47
6.2.2.2. Métalloprotéases matricielles (MMPs)	48
6.2.2.3. Mastocytes.....	48
6.2.2.4. Chimiokines.....	48
6.2.3. Déficience d'un antigène spécifique de l'immunosuppression	49
Chapitre 7 : Diagnostic positif.....	50
7.1. Examen clinique	50
7.1.1. L'interrogatoire	50
7.1.2. Examen exobuccal.....	51
7.1.3. Examen endobuccal.....	51
7.1.4. L'examen général	52
7.2. Examens complémentaires	52
7.2.1. La biopsie simple.....	52

7.2.2. Autres examens complémentaires.....	53
7.2.3. Biologie moléculaire.....	53
7.3. Critères diagnostiques du LPB et des lésions lichénoïdes	54
Chapitre 8 : Diagnostic différentiel	56
8.1. Devant des lésions blanches homogènes	56
8.1.1. Les variations anatomiques normales	56
8.1.1.1. Ligne blanche ou <i>linea alba</i>	56
8.1.1.2. Leucœdème ou leukœdema exfoliativum mucosae oris.....	56
8.1.1.3. Tic de mordillement des joues, des lèvres et de la langue ou <i>morsicatio buccarum, labiarum et linguarum</i>	57
8.1.2. Les anomalies de développement	57
8.1.2.1. Les granulations de Fordyce	57
8.1.3. La leucoplasie.....	58
8.1.4. Lésions pseudomembraneuses	59
8.1.4.1. D'origine infectieuse	59
8.1.4.1.1. Infection fongique.....	59
8.1.4.1.2. Infection bactérienne.....	59
8.1.4.1.2.1. La syphilis.....	59
8.1.4.1.3. Infection virale.....	59
8.1.4.1.3.1. La leucoplasie orale chevelue	59
8.1.4.2. Due à une ulcération aiguë par brûlure chimique.....	60
8.1.4.3. Due à une ulcération traumatique	60
8.1.5. Les lésions blanches congénitales.....	61
8.1.5.1. Le nævus blanc spongieux de Cannon ou maladie de Cannon ou « <i>white sponge nævus syndrome</i> »	61
8.1.6. Lésions blanches des affections dermatologiques.....	61
8.1.6.1. Le lupus érythémateux disséminé (LED).....	61
8.1.6.2. Le psoriasis buccal.....	62
8.2. Devant des lésions érythémateuses et érosives	62
8.2.1. Les leucoplasies inhomogènes.....	62
8.2.2. L'érythroplasie	62
8.2.3. La candidose érythémateuse	63
8.2.4. La glossite losangique (rhomboïde) médiane.....	63
8.2.5. La glossite atrophique syphilitique	63
8.2.6. La langue géographique ou glossite migratrice bénigne ou <i>exfoliato areata linguae</i>	64
8.3. Devant les lésions érosivo-bulleuses	64
8.3.1. L'érythème polymorphe	64
8.3.2. Le pemphigus vulgaire	65
8.3.3. La pemphigoïde cicatricielle ou pemphigoïde muqueuse bénigne	66
8.3.4. La pemphigoïde bulleuse.....	66

8.3.5. La dermatite herpétiforme ou maladie de Duhring-Brocq	66
8.4. Devant les lésions pigmentées	67
8.4.1. La maladie d'Addison	67
8.4.2. Pigmentation ethnique ou congénitale	67
8.4.3. Pigmentations iatrogéniques et chimiques	67
8.4.3.1. La mélanose du fumeur	67
8.4.3.2. Pigmentations iatrogéniques	67
8.4.3.3. Tatouage par l'amalgame.....	68
Chapitre 9 : Traitement.....	69
9.1. Hygiène buccodentaire	69
9.2. Suppression des irritations locales	70
9.3. Traitement des maladies générales	70
9.4. Psychothérapie	70
9.5. Les corticoïdes.....	70
9.5.1. Les corticoïdes topiques	70
9.5.2. Les corticostéroïdes systémiques.....	71
9.5.3. La corticothérapie mixte	72
9.6. Les rétinoïdes	72
9.6.1. La trétinoïne	73
9.6.2. L'étrétinate	73
9.6.3. L'isotrétinoïne	73
9.7. Les immunosuppresseurs.....	74
9.7. 1. Les inhibiteurs de la calcineurine	74
9.7.1.1. La ciclosporine	74
9.7.1.2. Le tacrolimus	75
9.7.1.3. Le pimécrolimus	75
9.7.2. Autres immunosuppresseurs	76
9.8. La photophérèse, ou photochimiothérapie extracorporelle	76
9.9. Autres traitements.....	76
Chapitre 10 : Suivi des patients et transformation maligne.	79
10.1. Surveillance et suivi des patients	79
10.2. Transformation maligne	79
10.2.1. Hypothèses explicatives de la transformation maligne	80
10.2.2. Mécanisme de carcinogénèse.....	82
10.2.3. Notion de champ de cancérisation	84
10.2.4. Formes cliniques de LPB/LLB, âge, sexe des patients et transformation maligne.....	85
10.2.5. Sièges de la transformation maligne.....	85
10.3. Taux de survie des patients ayant un carcinome épidermoïde de la cavité buccale.....	85
Deuxième partie : Partie pratique. Protocole de l'étude	86

Rappel des objectifs de l'étude :	86
1. Patients et méthodes	86
1.1. Région de l'étude :	86
1.2. Recrutement des patients et prise en charge thérapeutique	87
1.3. Diagnostic du lichen plan buccal et des lésions lichénoïdes buccales	87
1.4. Biopsie.....	88
1.5. Critères de jugement.....	89
1.6. Facteurs pronostiques étudiés	92
1.7. Statut du patient à la fin de l'étude	92
2. Méthodes statistiques.....	92
3. Résultats	94
3.1. Données épidémiologiques	94
3.1.1. Recrutement des patients	94
3.1.2. Facteurs liés au patient	94
3.1.2.1. L'âge.....	94
3.1.2.2. Répartition de la population d'étude selon le sexe	95
3.1.2.3. Hygiène bucco-dentaire et état bucco-dentaire	95
3.1.2.3.1. Hygiène bucco-dentaire	95
3.1.2.3.2. Edentement total	96
3.1.2.3.3. Obturations à l'amalgame, couronnes métalliques et bridges	96
3.1.2.4. Notion de lichen familial	97
3.1.2.5. Existence d'un lichen plan extrabuccal.....	97
3.1.2.6. Existence de co-morbidité	99
3.1.2.7. Prise de médicaments	104
3.1.2.8. Intoxication alcool-tabagique.....	106
3.2. Facteurs liés au lichen plan buccal et aux lésions lichénoïdes buccales.....	106
3.2.1. Répartition du LPB et des LLB selon le sexe	106
3.2.2. Siège du lichen plan buccal et des lésions lichénoïdes buccales	107
3.2.3. Aspect clinique du lichen plan buccal et des lésions lichénoïdes buccales	111
3.2.4. Biopsie.....	113
3.2.5. Diagnostic final	113
3.2.6. Traitement du lichen plan buccal et des lésions lichénoïdes buccales.....	115
3.2.7. Evolution du lichen plan buccal et des lésions lichénoïdes buccales	116
3.2.8. Durée de suivi de la population étudiée	116
3.3. Facteurs liés à la tumeur maligne	117
3.3.1. Description du sous-groupe ayant présenté une transformation maligne	117
3.3.1.1. Répartition du sous-groupe ayant présenté une transformation maligne selon le sexe	118
3.3.1.2. Répartition du sous-groupe ayant présenté une transformation maligne selon l'âge..	118

3.3.2. Transformation maligne sur lichen plan buccal ou lésion lichénoïde buccale ou carcinome épidermoïde synchrone.....	119
3.3.3. Siège du carcinome épidermoïde.....	119
3.3.4. Durée de suivi entre la découverte du LPB/LLB et la transformation maligne du sous-groupe ayant eu une transformation maligne.....	120
3.3.5. Intoxication alcoolo-tabagique du sous-groupe ayant présenté une transformation maligne.....	121
3.3.6. Comorbidités associées du sous-groupe ayant présenté une transformation maligne.....	121
3.3.7. Association à un lichen plan extrabuccal chez le du sous-groupe ayant présenté une transformation maligne.....	122
3.3.8. Siège du LPB/LLB chez le sous-groupe ayant présenté une transformation maligne.....	122
3.3.9. Classification TNM.....	123
3.4. Prise en charge thérapeutique du carcinome épidermoïde.....	127
3.5. Evolution.....	129
3.6. Statut de la population étudiée à la fin de l'étude.....	131
4. Discussion.....	132
4.1. Nature de l'étude.....	132
4.1.1. Recrutement des patients.....	132
4.1.2. Prise de photographies.....	133
4.2. Données démographiques de la population étudiée.....	134
4.2.1. Age au moment du diagnostic de LPB/LLB.....	134
4.2.2. <i>Sex ratio</i>	135
4.2.3. Hygiène bucco-dentaire et état bucco-dentaire.....	135
4.2.3.1. Hygiène bucco-dentaire.....	135
4.2.3.2. Etat bucco-dentaire.....	136
4.2.3.3. Notion de lichen familial.....	137
4.2.4. Existence d'une localisation extrabuccale.....	137
4.2.5. Association du lichen plan buccal et des lésions lichénoïdes buccales à une comorbidité.....	138
4.2.6. Prise de médicaments.....	140
4.2.7. Intoxication alcoolo-tabagique.....	141
4.3. Facteurs liés au lichen plan buccal et aux lésions lichénoïdes buccales.....	142
4.3.1. Répartition du LPB et des LLB isolés selon le sexe.....	142
4.3.2. Siège du lichen plan buccal et des lésions lichénoïdes buccales.....	142
4.3.3. Aspect clinique du lichen plan buccal et des lésions lichénoïdes buccales.....	143
4.3.4. Biopsie.....	144
4.3.5. Diagnostic final.....	145
4.3.6. Traitement du lichen plan buccal et des lésions lichénoïdes buccales.....	146
4.3.7. Evolution du du lichen plan buccal et des lésions lichénoïdes buccales.....	149
4.3.8. Durée de suivi de la population étudiée.....	151
4.4.4. Facteurs liés à la tumeur maligne.....	152

4.4.4.1. Transformation maligne.....	152
4.4.4.1.1. Répartition des patients ayant présenté une transformation maligne selon le sexe.....	152
4.4.4.1.2. Age au moment du diagnostic de carcinome épidermoïde.....	154
4.4.4.1.3. Transformation maligne sur lichen plan buccal/lésions lichénoïdes buccales ou carcinome épidermoïde synchrone	155
4.4.4.1.4. Siège du carcinome épidermoïde	156
4.4.4.1.5. Durée de suivi (Intervalle de temps entre diagnostic de LPB et transformation maligne	158
4.4.2. Association à un lichen plan cutané.....	159
4.4.3. Intoxication alcool-tabagique des patients ayant présenté une transformation maligne	160
4.4.4. Comorbidités associées chez le sous-groupe de patients ayant présenté une transformation maligne.....	161
4.4.5. Classification TNM et histopathologie du carcinome épidermoïde	165
4.4.6. Prise en charge thérapeutique du carcinome épidermoïde	165
4.4.7. Survenue de récurrence	164
4.4.5. Statut des patients à la fin de l'étude.....	166
4.4.6. Limite de l'étude.....	168
Recommandations générales	169
Perspectives.....	171
Conclusion	172
Annexes.....	173
Références bibliographiques	180
Résumés	194

Index des figures

Index des figures

Figure 1	3
Figure 2	7
Figure 3	7
Figure 4	8
Figure 5	8
Figure 6	9
Figure 7	10
Figure 8	10
Figure 9	11
Figure 10	11
Figure 11	11
Figure 12	13
Figure 13	13
Figure 14	13
Figure 15	14
Figure 16	14
Figure 17	15
Figure 18	18
Figure 19	18
Figure 20	18
Figure 21	25
Figure 22	25
Figure 23	25
Figure 24	26
Figure 25	27
Figure 26	27
Figure 27	27
Figure 28	28
Figure 29	32
Figure 30	32
Figure 31	32
Figure 32	32
Figure 33	56
Figure 34	56
Figure 35	57
Figure 36	58
Figure 37	58
Figure 38	58
Figure 39	60
Figure 40	60
Figure 41	61
Figure 42	62
Figure 43	62
Figure 44	62
Figure 45	63
Figure 46	63
Figure 47	64
Figure 48	65
Figure 49	65
Figure 50	66
Figure 51	66

Figure 52.....	66
Figure 53.....	66
Figure 54.....	68
Figure 55.....	68
Figure 56.....	78
Figure 57.....	82
Figure 58.....	84
Figure 59.....	86
Figure 60.....	89
Figure 61.....	89
Figure 62.....	94
Figure 63.....	95
Figure 64.....	95
Figure 65.....	96
Figure 66.....	96
Figure 67.....	97
Figure 68.....	97
Figure 69.....	97
Figure 70.....	98
Figure 71.....	98
Figure 72.....	98
Figure 73.....	98
Figure 74.....	98
Figure 75.....	99
Figure 76.....	99
Figure 77.....	99
Figure 78.....	100
Figure 79.....	100
Figure 80.....	100
Figure 81.....	100
Figure 82.....	100
Figure 83.....	100
Figure 84.....	101
Figure 85.....	101
Figure 86.....	101
Figure 87.....	101
Figure 88.....	101
Figure 89.....	101
Figure 90.....	102
Figure 91.....	102
Figure 92.....	102
Figure 93.....	102
Figure 94.....	103
Figure 95.....	103
Figure 96.....	103
Figure 97.....	103
Figure 98.....	103
Figure 99.....	103
Figure 100.....	104
Figure 101.....	104
Figure 102.....	104
Figure 103.....	104
Figure 104.....	105

Figure 105.....	106
Figure 106.....	107
Figure 107.....	108
Figure 108.....	108
Figure 109.....	108
Figure 110.....	108
Figure 111.....	109
Figure 112.....	109
Figure 113.....	109
Figure 114.....	109
Figure 115.....	109
Figure 116.....	110
Figure 117.....	110
Figure 118.....	110
Figure 119.....	110
Figure 120.....	110
Figure 121.....	110
Figure 122.....	110
Figure 123.....	110
Figure 124.....	111
Figure 125.....	111
Figure 126.....	111
Figure 127.....	112
Figure 128.....	112
Figure 129.....	112
Figure 130.....	112
Figure 131.....	112
Figure 132.....	112
Figure 133.....	113
Figure 134.....	114
Figure 135.....	115
Figure 136.....	115
Figure 137.....	115
Figure 138.....	115
Figure 139.....	115
Figure 140.....	115
Figure 141.....	117
Figure 142.....	117
Figure 143.....	118
Figure 144.....	119
Figure 145.....	120
Figure 146.....	120
Figure 147.....	122
Figure 148.....	123
Figure 149.....	123
Figure 150.....	123
Figure 151.....	124
Figure 152.....	124
Figure 153.....	124
Figure 154.....	124
Figure 155.....	124
Figure 156.....	124
Figure 157.....	125
Figure 158.....	125

Figure 159.....	125
Figure 160.....	125
Figure 161.....	126
Figure 162.....	126
Figure 163.....	127
Figure 164.....	127
Figure 165.....	127
Figure 166.....	128
Figure 167.....	128
Figure 168.....	129
Figure 169.....	129
Figure 170.....	130
Figure 171.....	130
Figure 172.....	130
Figure 173.....	131

Index des tableaux

Index des tableaux

Tableau I	23
Tableau II	89
Tableau III.....	94
Tableau IV.....	107
Tableau V.....	113
Tableau VI.....	118
Tableau VII.....	121
Tableau VIII.....	129
Tableau IX.....	131

Index des annexes

Index des annexes

Fiche 1 : Fiche d'identification	173
Fiche 2 : Etude sur le tabac.....	175
Fiche 3 : Clinique et histologie du lichen plan buccal et/ou des lésions lichénoïdes buccales.....	177
Fiche 4 : Lecture anatomopathologique du carcinome épidermoïde.....	178
Références bibliographiques.....	180
Résumé en Français	194
Résumé en Anglais.....	195
Résumé en Arabe.....	196

Liste des abréviations

Liste des abréviations

% : Pourcentage

ADN : Acide Desoxyribonucléique

ALAT : Alanine aminotransférase

ASAT : Aspartate aminotransférase

cm : Centimètre

CE : Carcinome épidermoïde

CV : Carcinome verruqueux

CMH : Complexe Majeur d'Histocompatibilité

CMV : Cytomégalovirus

EBV : Virus d'Epstein Barr

FISH : Hybridation *in situ* en fluorescence

Fig. : Figure

FNS : Formule et Numération Sanguine

GVHD : Graft versus host disease

HBV : Hépatite Virale B

HCV : Hépatite Virale C

HE : Hématéine-éosine

HHV : *Human Herpes virus*

HIV : Virus de l'immunodéficience humaine

HLA : *Human Leucocyte Antigen*

HPV : *Human Papilloma Virus*

HSV : *Herpes simplex Virus*

HTA : Hypertension artérielle

Ig : Immunoglobuline

INF : Interféron

LB : Lymphocyte B

LCR : *Lichenoid contact reactions*

LDR : *Lichenoid Drug reactions*

LLB : Lésion lichénoïde buccale

LP : Lichen plan

LPB : lichen plan buccal

LPC : Lichen plan cutané

LPV : Lichen plan vulvaire

LT : Lymphocyte T

mm : Millimètre

MMPs : Métalloprotéases matricielles

OMS : Organisation Mondiale de la Santé

PCR : *polymerase chain reaction*

PR : Polyarthrite rhumatoïde

RANTES : *Regulated on Activation Normal T-cell Expressed and Secreted*

SIDA : Syndrome d'immunodéficience acquise

TNF : *Tumor necrosis factor*

TGF : *Transforming Growth Factor*

Première partie : Revue de la littérature.

Introduction.

En dermatologie buccale, l'atteinte de la muqueuse buccale peut être inaugurale d'une maladie tel que le lichen plan. L'atteinte de la muqueuse buccale peut rester isolée pendant des semaines, des mois, voire des années, comme elle peut succéder à l'apparition des lésions extra-buccales. Ces lésions peuvent-être localisées au niveau des autres muqueuses et de la peau. La conduite à tenir devant toute lésion de la cavité buccale repose sur un examen clinique minutieux, des examens complémentaires ciblés et hiérarchisés permettant de poser un diagnostic positif précoce et d'instaurer une thérapeutique réfléchie et adéquate, seuls garants d'un bon pronostic et d'une amélioration de la qualité de vie des patients. Il faut toujours avoir à l'esprit que «la cavité buccale est le miroir de l'organisme».

L'idée du présent travail est née suite à un constat clinique au niveau du Service de Pathologie et Chirurgie Buccales (anciennement Pathologie Bucco-dentaire), les patients présentant un lichen plan buccal ou une lésion lichénoïde buccale sont en règle générale reçus avec des lésions symptomatiques. Ces lésions sont souvent érythémateuses, érosives ou bulleuses, voire atrophiques ou scléroatrophiques témoignant d'un stade tardif de la maladie et s'accompagnent de douleurs, de sensations de brûlures, de picotements ou de cuisson, motivant les patients à consulter. En effet, la consultation tardive des patients présentant un lichen plan buccal ou des lésions lichénoïdes buccales a pour conséquence directe un mauvais pronostic. Le lichen plan buccal ou les lésions lichénoïdes buccales sont souvent faussement diagnostiqués aphtose buccale récidivante ou mycose buccale et traités comme telle, sans résultat. Devant la persistance ou l'aggravation des symptômes, les malades ont tendance à changer de praticien. Or ce «nomadisme» des patients entraîne un retard de diagnostic de la maladie. Ces malades sont en général cancérophobes, souvent inquiets de leur état et anxieux devant l'absence d'amélioration des lésions buccales qu'ils présentent malgré la multitude de traitements qui leur sont prescrits.

L'objectif principal de notre étude était de décrire les facteurs pronostiques liés à la survenue d'un carcinome épidermoïde sur une lésion muqueuse de lichen plan buccal ou de lésion lichénoïde buccale dans une population de l'Ouest et du Sud-Ouest Algériens.

Chapitre 1 : Historique.

1.1. Historique

Le lichen a été décrit pour la première fois par Ferdinand Ritter von Hebra en 1860 sous le terme « *leichen ruber* » [1,2] ; il s'agissait d'une éruption particulière de papules [3]. Erasmus Wilson, en 1866 a été le premier à utiliser et à préférer le terme de lichen plan (pour « *lichen planus* » en anglais) dans un article décrivant la maladie chez quatre patients [2]. En 1869, Wilson a publié une seconde description clinique en rapportant la maladie chez un groupe de 50 malades [2, 4-8] et c'est à lui que l'on doit la première description de la classique apparence des papules blanches et leur organisation en forme réticulée ou en plaque au niveau buccal [4]. Heinrich Köbner (1838 – 1904) en 1872 décrit le phénomène qui porte son nom, à un meeting de « *the Silesian Society for National Culture* ». Quatre ans plus tard (1876), il a publié un article dans lequel il a décrit la survenue de lésions pathologiques isomorphes en réponse à un traumatisme au niveau de sites sains chez des patients présentant des maladies cutanées, le plus souvent chez des patients avec un psoriasis, mais aussi un eczéma et un lichen plan. Ces nouvelles lésions sont cliniquement et histopathologiquement identiques à celles de la peau et/ou des muqueuses atteintes [2]. En 1885, Thibierge a décrit lui aussi des papules et a rapporté la présence des ulcérations superficielles entre les papules. Audry en 1894 a été le premier à souligner que les lésions buccales du lichen plan buccal (LPB) pouvaient apparaître sans lésions cutanées, ce qui était souvent le cas. Poor en 1905 a été le premier à rapporter la notion de vésicules ou de bulles dans le LPB et il les a retrouvées au niveau sous-épithélial [4]. La description histologique du LPB a été faite en 1906 par Dubreuil [5, 9-10] qui a noté que les lésions buccales étaient similaires aux lésions cutanées [4] ; puis, Darier en 1909 a fait une description histologique plus élaborée [6,10]. Louis Frédéric Wickham (1861 – 1913) est connu pour avoir été le premier à décrire les caractéristiques lignes fines, blanches ou grises en 1895 dans un article intitulé « Sur un signe pathognomonique du lichen plan de Wilson (lichen plan) » [12]. Ces lignes sont connues sous le terme stries de Wickham (stries est dérivé du latin « *stria* » pour rainures) ou points retrouvés au sommet du rash papulaire et prurigineux du lichen plan cutané, et aussi retrouvés lors du lichen plan buccal [2]. Le premier cas de carcinome épidermoïde (CE) survenu sur LPB a été rapporté en 1910 par François Henri Hallopeau [2,5,8]. La transformation maligne du LPB reste un sujet de controverse, certains auteurs la considèrent comme relativement fréquente et d'autres comme une association fortuite [8,11,13].

Depuis une dizaine d'années, la plupart des auteurs considèrent que l'évolution du LPB donne naissance à un état précancéreux [5,8]. Les patients ayant un LPB présentent souvent une localisation au niveau d'un ou plusieurs sites extra-oraux d'où l'intérêt d'une prise en charge pluridisciplinaire [5,8,13].

Le lichen plan doit son nom « à la dentelle » de lignes blanches ressemblant au lichen ou champignon lichénisé « *symbiont* », un micro-organisme composé consistant en un *fungi* (mycobionte) et un partenaire capable de photosynthèse (photobionte, fréquemment une algue verte) vivant en symbiose, retrouvé sur les roches [Fig. 1].



Fig. 1 : Lichens foliacés se développant sur un roc [2].

Ferdinand Ritter von Hebra a utilisé le terme « lichen » pour désigner les lésions cutanées exclusivement nodulaires caractérisées par une éruption cutanée maculo-papulaire, d'où des termes tels que lichen *pilaris* (plus connu comme kératose *pilaris*), et lichen *nitidus* sont toujours utilisés pour d'autres maladies cutanées, dont l'apparence diffère nettement du lichen plan [2]. Des affections portant les dénominations de « lichen », encore en usage dans la littérature internationale, ne font pas partie du cadre nosologique du lichen. Certaines ont été rebaptisées dans la littérature francophone, en amylose papuleuse pour lichen amyloïde, en purpura pigmentaire papuleux pour le lichen *aureus*, en mucinose papuleuse pour le lichen myxoedémateux. D'autres sont en attente de synonymes, telles que le lichen scléreux, le lichen *striatus* ou le lichen *scofulosorum*... [14].

1.2. Evolution des définitions des désordres potentiellement malins et nomenclature [15-17]

Depuis le meeting de 1978 de l'Organisation Mondiale de la Santé (OMS), les évolutions des définitions et leur changement ont surtout intéressé la leucoplasie [15].

En 1997, selon l'OMS, une lésion précancéreuse (*precancerous lesion*) est « un tissu morphologiquement altéré dans lequel le cancer apparaît plus souvent que dans le tissu homologue normal » et l'état précancéreux (*precancerous condition*) est « un état général

associé à un risque élevé de cancer » [18]. Cette même année, le lichen plan a été classé dans les états précancéreux [18].

Les termes « précancéreux », « lésion précurseur », « prémalin », « néoplasie intra-épithéliale » et « potentiellement malin » ont été utilisés dans la littérature internationale pour décrire globalement des aspects cliniques ayant un potentiel à devenir des cancers. Ils reposent sur une vision de la cancérisation se déroulant en deux ou plusieurs étapes, alors qu'il est peu probable qu'il y ait une même et unique voie de cancérisation [15,17].

En 2005, un groupe de travail international comprenant des spécialistes en épidémiologie, en médecine buccale, en anatomopathologie et en biologie moléculaire se sont réunis à Londres avec un intérêt spécial pour le cancer et le précancer buccal. Des recommandations ont été émises à la fin du *meeting* dont l'abandon de la distinction entre lésion et état précancéreux et l'utilisation du terme « désordres potentiellement malins » (en anglais « *potentially malignant disorders* ») qui véhicule l'idée que ce ne sont pas tous les états et toutes les lésions qui vont subir une transformation maligne. Les désordres potentiellement malins de la muqueuse buccale sont aussi des indicateurs de risque de cancers probables non seulement au niveau des sites-spécifiques prédicteurs mais aussi ailleurs au niveau de la muqueuse buccale d'apparence normale cliniquement (c'est la notion de champ de cancérisation) [15,17]. Le terme « lésion épithéliale précurseur » (en anglais « *epithelial precursor lesions* ») retenu par les experts à Lyon en 2003 et paru dans la monographie de l'OMS de 2005 [19] ne doit plus être utilisé dans la mesure où il sous-entend que toutes les lésions et conditions décrites sous ce terme donneront lieu à une évolution vers le cancer, ce qui n'est pas le cas [17].

Dans la littérature anglophone, depuis la parution de l'article de Warnakulasuriya en 2007 [15], le terme « *potentially malignant disorders* » a été adopté. Ben Slama en 2010 [17] lors de la publication de l'article « affections potentiellement malignes... », rajoute à la confusion en utilisant le terme « affections » au lieu de « désordres ».

Chapitre 2 : Rappels.

2. Rappels

2.1. Embryologie de la muqueuse buccale [20]

Le début d'une cavité buccale (*stomatodeum*) quoique primitive, se produit suite à l'invagination de l'embryon dans la ligne tête-queue à environ 4 semaines. Il en résulte une ouverture bordée par l'ectoderme au-dessus du niveau de la membrane bucco-pharyngée et l'endoderme au-dessous de cette membrane. Peu après l'invagination de l'embryon, la membrane bucco-pharyngée se décompose ; il en résulte une communication directe entre la cavité orale et le tube digestif (l'intestin antérieur) et donc la continuité entre l'ectoderme et l'endoderme. Par conséquent, l'épithélium de la muqueuse buccale se développe principalement à partir de l'ectoderme (lèvres, joues, gencive, plancher buccal) et aussi de l'endoderme (langue).

Le tissu conjonctif de la muqueuse buccale dérive de l'ectomésenchyme, en particulier des cellules de la crête neurale qui migrent depuis le mésencéphale et les rhombomères antérieurs à la région faciale en développement et les arcs branchiaux. Une fois que ces cellules ont migré, elles se dispersent dans les tissus mésenchymateux déjà présents, prolifèrent abondamment et apportent des contributions essentielles au développement des structures de la cavité buccale, y compris la muqueuse buccale.

A la 4^{ème} semaine, il y a une seule couche de cellules épithéliales délimitant la cavité buccale, suivie par le développement de deux couches cellulaires aux alentours de 5 à 6 semaines. Vers 10 semaines, un épithélium multicouche est présent. A ce moment, les caractéristiques de surface de la muqueuse buccale dans les tissus conjonctifs, les bourgeons capillaires et le collagène commencent à apparaître et quelques différences entre les muqueuses bordantes et masticatoires sont reconnaissables telle que la richesse de cette dernière en cellules et en fibres. Vers la 23^{ème} semaine *in utero*, un épithélium buccal avec des caractéristiques « adultes » s'est développé y compris l'expression de cytokératine. Il s'agit de l'épithélium pluristratifié ortho/parakératinisé du palais et de la gencive ainsi que de l'épithélium non kératinisé des lèvres, des joues, du palais mou, de la face ventrale de la langue et du plancher buccal.

2.2. Histologie de la muqueuse buccale [21]

La muqueuse buccale est la muqueuse qui revêt la paroi interne des lèvres et de la cavité buccale ; elle est en continuité avec la peau à la jonction vermillon, le versant externe

des lèvres. Elle se poursuit en arrière avec la muqueuse digestive (pharynx) et respiratoire (larynx). Elle est revêtue d'un épithélium malpighien peu ou pas kératinisé.

2.2.1. Organisation anatomique

- le vestibule externe bordé par les lèvres et les joues ;
- la cavité buccale proprement dite, séparée du vestibule par l'alvéole avec les dents et la gencive. En haut, la muqueuse revêt le palais dur et le palais mou ; en bas, elle tapisse le plancher buccal et la base de la langue ; en arrière, elle est limitée par les piliers du voile et les amygdales qui la séparent du pharynx.

2.2.2. Variations histologiques selon la topographie

La muqueuse buccale de type malpighien, ressemble à la peau, mais en diffère par l'absence d'annexes (bulbes pileux, glandes sudoripares, glandes sébacées) et le petit nombre de mélanocytes. De plus, elle tire son originalité d'une humidification permanente par la salive que sécrètent les nombreuses glandes salivaires accessoires qui lui sont annexées et du *turnover* très rapide des cellules de son épithélium (25 jours au lieu de 50 à 75 jours pour l'épiderme). Parfois quelques glandes sébacées hétérotopiques sont visibles dans la lèvre supérieure et dans la muqueuse buccale, donnant des nodules jaunâtres appelés tâches de Fordyce.

Il est classique de décrire trois types de muqueuse buccale en fonction de sa topographie :

2.2.2.1. La muqueuse masticatrice qui tapisse gencives et palais dur. Kératinisée en surface, solidement amarrée aux structures osseuses sous-jacentes (palais et os alvéolaire), elle présente des crêtes épithéliales longues s'invaginant profondément dans le tissu conjonctif. Ce dernier est riche en fibres collagènes (Fig. 2).

2.2.2.2. La muqueuse bordante, revêtant versant muqueux des lèvres, joues, plancher et face ventrale de la langue, palais mou, est flexible. Non kératinisée en surface, elle ne présente que des crêtes épithéliales basales peu accusées. Son chorion, très vascularisé, est connecté aux muscles sous-jacents par une sous-muqueuse de texture lâche (Fig. 3).

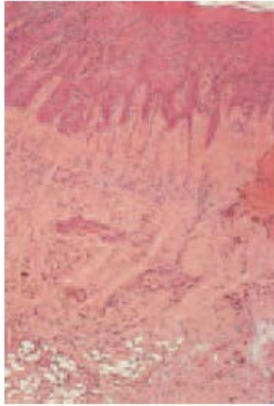


Fig. 2 : Muqueuse masticatrice (palais) : kératinisation en surface ; crêtes épithéliales s'invaginant dans un chorion dense, fibreux. Hémaléine-éosine (HE) x 40 [21].

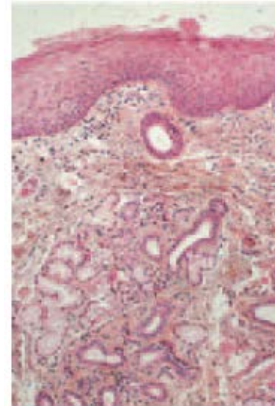


Fig. 3 : Muqueuse bordante (lèvre inférieure) : pas de crêtes épithéliales au niveau de la base ; chorion lâche hébergeant une glande salivaire accessoire. HE x 160 [21].

2.2.2.3. La muqueuse spécialisée, cantonnée au dos de la langue, est kératinisée comme les muqueuses masticatrices (papilles filiformes, papilles circumvallées et surface dorsale des papilles fongiformes [15]). De plus, elle est pourvue de papilles intervenant dans la fonction gustative :

- les papilles filiformes, élevures coniques, ont un axe conjonctif mince, revêtu d'un épithélium très kératinisé ;
- les papilles fongiformes, en forme de champignon, sont plus larges à leur extrémité supérieure qu'à leur base (Fig. 4). Les crêtes basales épithéliales sont très marquées ;
- les papilles caliciformes ou circumvallées, sont entourées à la base par un sillon profond au fond duquel s'abouchent les glandes salivaires accessoires séreuses de von Ebner ;
- les bourgeons du goût, support de la fonction du goût, sont en majeure partie situés au niveau des papilles. Ces organes, en rapport avec les terminaisons nerveuses des différents nerfs sensitifs de la cavité buccale (nerfs glossopharyngien, intermédiaire de Wrisberg, pneumogastrique) sont des placodes ovoïdes de structure neuroépithéliale invaginées dans l'épithélium (Fig. 5). Du côté du chorion, ils sont connectés avec les terminaisons nerveuses par un pore interne maintenu ouvert en permanence. Le corpuscule proprement dit est formé d'une vingtaine de cellules de soutien, allongées, rondes ou ovoïdes, à juxtaposition arciforme. Entre ces cellules circulent des fibres nerveuses et des cellules sensorielles neuroépithéliales.

Ces cellules, allongées traversent l'épithélium au niveau d'un pore externe et entrent ainsi en contact avec le contenu de la cavité buccale ;

- les papilles foliées sont formées de tissu lymphoïde à disposition folliculaire caractéristique.



Fig. 4 : Muqueuse spécialisée (dos de la langue) : papille fongiforme. HE x 40 [21].

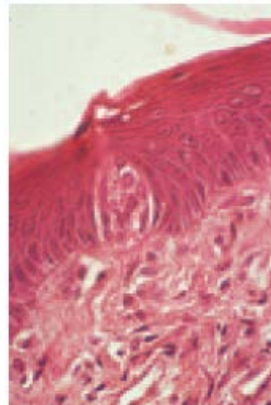


Fig. 5 : Muqueuse du dos de la langue : corpuscule du goût enchâssé dans l'épithélium. HE x 100 [21].

2.2.3. Etude histologique, immunohistochimique et ultrastructurale

La muqueuse buccale est constituée d'un épithélium malpighien et d'un tissu conjonctif dénommé *lamina propria* ou chorion. La base de l'épithélium présente des irrégularités avec des crêtes épithéliales entourant des papilles conjonctives. Entre épithélium et conjonctif se situe la membrane basale, mesurant 1 à 2 μm d'épaisseur. Dans de nombreuses régions (joues, lèvres, palais mou), une couche de graisse avec des glandes salivaires, des vaisseaux et des nerfs séparent la muqueuse de l'os ou des muscles sous-jacents. Celle-ci correspond à la sous-muqueuse. Ailleurs (gencives, palais dur) cette sous muqueuse manque et la muqueuse est directement attachée au périoste du squelette sous-jacent. Cette attache, non élastique, est dénommée mucopérioste. Les glandes salivaires accessoires sont situées dans le chorion ou plus profondément. Des nodules de tissu lymphoïde avec des cryptes bordées par un épithélium sont dispersés dans la muqueuse buccale. Les plus gros, postérieurs, forment les amygdales linguale, palatine et pharyngée (ils constituent l'anneau de Waldeyer). Les plus petits sont ubiquitaires (palais mou, face ventrale de la langue, plancher).

2.2.3.1. Epithélium

L'épithélium forme une barrière entre cavité buccale et tissus profonds. De type malpighien, il est constitué de plusieurs couches de cellules étroitement attachées les unes aux autres, appelées kératinocytes.

Comme dans la peau, l'intégrité de cet épithélium est maintenue grâce au renouvellement permanent des cellules par l'intermédiaire des divisions mitotiques des assises profondes et de la migration vers la surface des cellules ainsi formées qui remplacent régulièrement les cellules vieilles et desquamées.

2.2.3.1.1. Cellules épithéliales ou kératinocytes

- ➔ Aspect histologique : il varie selon que se produit en surface une kératinisation ou non.
- Dans les zones kératinisées se superposent les zones suivantes :
 - le *stratum germinatum* (couche basale ou germinative) repose sur la membrane basale. Les cellules, cubiques ou cylindriques ont un gros noyau très chromophile. Elles sont disposées en une ou deux assises. Elles sont le siège de nombreuses mitoses ;
 - le *stratum spinosum* (ou couche squameuse) est composé de cellules polygonales ou arrondies accrochées les unes aux autres par des ponts linéaires correspondant aux desmosomes (Fig. 6) ;

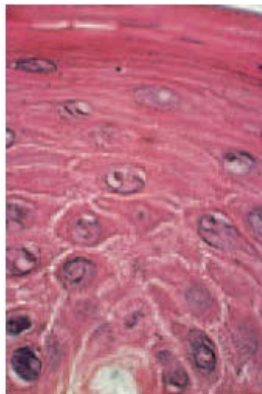


Fig. 6 : Epithélium malpighien kératinisé en surface (gencive) : kératinocytes polygonaux, régulièrement stratifiés, avec des espaces clairs intercellulaires renfermant des traits parallèles (épines) [21].

- le *stratum granulosum* (couche granuleuse) est formé de cellules aplaties renfermant dans leur cytoplasme de fines granulations de kératohyaline, colorées en violet par l'hématoxyline ;
- le *stratum corneum* (ou couche kératinisée) est constitué de fines squames acidophiles de kératine. Au sein de cette couche persistent souvent quelques

noyaux résiduels pycnotiques, ou des espaces clairs représentant l'emplacement de noyaux dégénérés. Cet espace caractérise la parakératose.

- Dans les zones non kératinisées, la couche granuleuse est absente. Les cellules conservent jusqu'en surface un noyau rond et leur cytoplasme renferme un glycogène abondant, acide périodique Schiff (PAS) positif, disparaissant après digestion par l'amylase.
- ➔ Immunohistochimie : utilisant des anticorps monoclonaux anticytokératine, elle permet de définir le degré de différenciation des kératinocytes en fonction du type de leurs filaments intermédiaires.

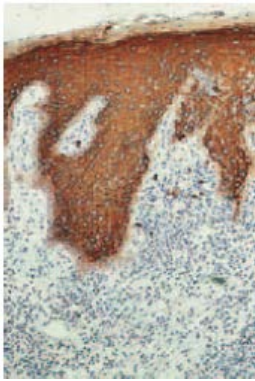


Fig. 7 : Epithélium malpighien : présence de cytokeratine dans toute l'épaisseur de l'épithélium. Immunohistochimie. Anticorps anti-KL1. x 220 [21].

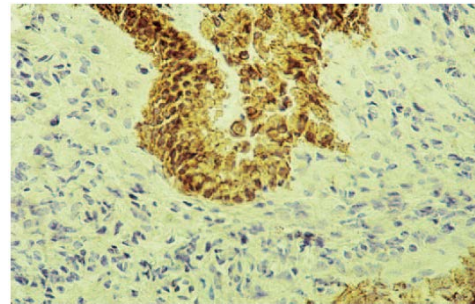


Fig. 8 : Epithélium malpighien : présence de cytokeratine dans les couches basale et suprabasale. Immunohistochimie. Anticorps CAM2. x 220 [21].

Les cytokératines à poids moléculaire élevé sont visibles dans les cellules différenciées (Fig. 7). Les cytokératines à faible poids moléculaire sont présentes dans des cellules jeunes (Fig. 8).

Étude ultrastructurale : les cellules germinatives sont attachées à la membrane basale par les hémidesmosomes. Leur cytoplasme renferme de nombreux organites communs à toute cellule (mitochondries, lysosomes, appareil de Golgi, ribosomes, ergastoplasme granuleux). Leur noyau est pourvu de plusieurs nucléoles. De plus, on y observe les structures propres aux cellules épithéliales de souche malpighienne (tonofilaments, desmosomes).

Dans les zones kératinisées, les cellules, au fur et à mesure qu'elles migrent en surface, s'enrichissent en tonofilaments, groupés en faisceaux épais. Les desmosomes assurent la cohésion entre les cellules (Fig. 9, 10). Dus à des modifications spécialisées des membranes cellulaires, ils sont situés en regard d'un épaissement intracellulaire (plaque d'attache des tonofilaments, constituée d'une protéine, la desmoplakine).

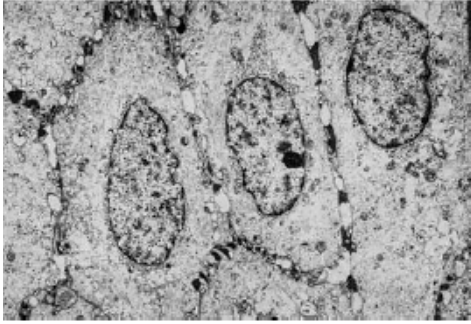


Fig. 9 : Kératinocytes : présence de nombreux desmosomes dans les espaces intercellulaires. Microscopie électronique à transmission x 4 500 [21].

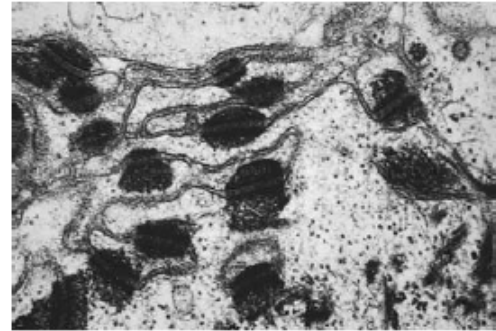


Fig. 10 : Desmosomes et tonofilaments. Microscopie électronique à transmission x 60 000 [21].

La couche granuleuse contient des mottes de kératohyaline opaques aux électrons et disposées au contact des tonofilaments (Fig. 11). De plus s'observent des corps d'Odland (kératinosomes). Ces organites de petite taille (100 à 200 nm de diamètre), ronds ou ovales sont striés à l'intérieur et entourés d'une membrane trilaminaire. Ils sont formés dans le Golgi, ils sont extrudés dans l'espace intercellulaire où ils forment des masses lamellaires avant de se désintégrer. Ils représentent ainsi une barrière physiologique à la pénétration d'eau dans la couche profonde de l'épithélium.

La couche cornée est constituée de plusieurs couches de cellules kératinisées aplaties en bandes opaques (Fig. 11) avec disparition des organites et du noyau et rupture des desmosomes, ce qui permet la desquamation cellulaire.

Dans les zones non kératinisées, les tonofilaments, peu nombreux sont disposés sans groupement en faisceaux de tonofibrilles. Les grains de glycogène sont nombreux.

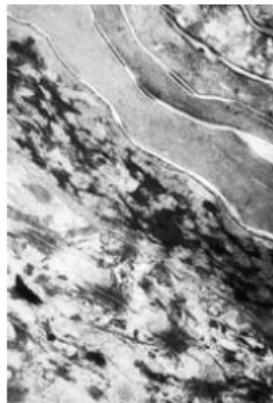


Fig. 11 : Surface d'un épithélium kératinisé : squames opaques sans organites ni noyaux. Au-dessous, kératinocytes de la couche granuleuse avec mottes opaques de kératohyaline. Microscopie électronique à transmission x 60 000 [21].

2.2.3.1.2. Cellules non kératinocytes : souvent dénommées cellules claires, elles possèdent en effet un halo clair périnucléaire. Elles correspondent en fait à trois types cellulaires authentifiés par la microscopie électronique et l'immunohistochimie : mélanocytes, cellules

de Langerhans et cellules de Merkel. De plus, on peut retrouver des lymphocytes intra-épithéliaux.

2.2.3.1.2.1. Mélanocytes : nés de la crête neurale ectodermique, ils migrent dans l'épithélium buccal comme dans la peau pendant l'embryogénèse (11^{ème} semaine). Ils sont susceptibles de se multiplier dans certaines conditions et entraînent alors une pigmentation endogène brunâtre. Situés dans l'assise basale de l'épithélium, ils sécrètent la mélanine, pigment brunâtre, bien mis en évidence par les colorations argentaffines (Fontana) en microscopie optique. En microscopie électronique, ce sont des cellules étoilées, dendritiques qui, à l'inverse des kératinocytes, sont dépourvues de desmosomes et de tonofiliaments. Dans des conditions pathologiques d'hyperproduction de pigment mélanique, ce pigment se retrouve dans certains kératinocytes et dans les cellules conjonctives (macrophage de type mélanophage).

2.2.3.1.2.2. Cellules de Langerhans : proches parentes des macrophages, elles naissent dans la moelle osseuse et migrent dans l'épithélium en même temps que les mélanocytes pendant la vie embryonnaire. En microscopie optique, elles siègent surtout dans la région suprabasale de l'épithélium, mais sont parfois en plein corps muqueux. Ces cellules, globuleuses, ont un cytoplasme clair, abondant et un noyau allongé. Dépourvues de desmosomes, elles ont de multiples prolongements arborescents qui s'insinuent entre les kératinocytes (cellules dendritiques) et contractent des rapports avec les lymphocytes T intraépithéliaux.

L'histoenzymologie y démontre des activités adénosine triphosphatasiques (ATPasiques) et estérasiques non spécifiques sur la membrane cellulaire. L'étude immunohistochimique y révèle des antigènes de surface plus spécifiques (antigène OKT6, protéine S 100, *human leucocyte antigen* [HLA] DR) (Fig. 12).

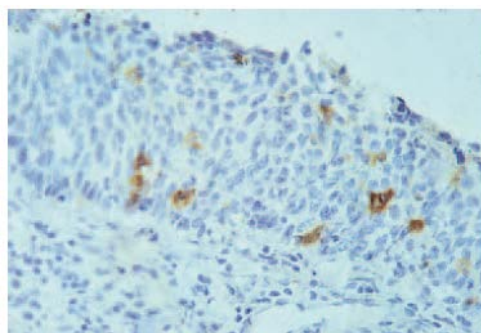


Fig. 12 : Cellules de Langerhans dans l'épithélium buccal : positivité de l'anticorps OKT6. Immunohistochimie x 160 [21].

Par ailleurs, en microscopie électronique, ces cellules claires (Fig. 13) renferment des organites pathognomoniques, les corps de Birbeck (bâtonnets ou raquettes à manche strié) (Fig. 14).

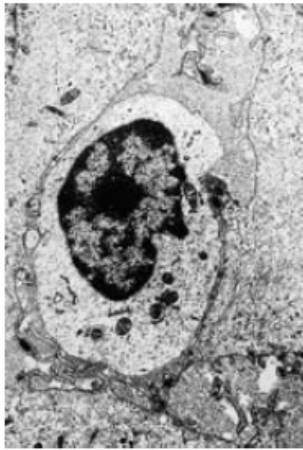


Fig. 13 : Cellule de Langerhans : cytoplasme clair. Microscopie électronique à transmission x 3 000 [21].

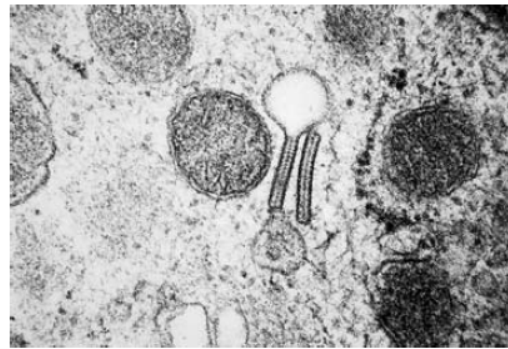

Fig. 14 : Cellule de Langerhans : corps de Birbeck en « raquette » à manche strié surmonté d'une vésicule claire. Microscopie électronique à transmission x 60 000 [21].

Le rôle immunologique de ces cellules est fondamental. Elles reconnaissent le matériel antigénique qui pénètre dans l'épithélium et présentent cet antigène aux lymphocytes T. Ceux-ci activent d'autres clones cellulaires (lymphocytes B et macrophages) et mobilisent leurs sous-groupe T8 cytotoxique vers la cible antigénique. La fraction T4 des lymphocytes T activent les lymphocytes B qui se transforment en plasmocytes.

2.2.3.1.2.3. Cellules de Merkel : sans doute dérivées de la crête neurale, elles sont situées dans l'assise basale de l'épithélium. On les observe dans la gencive et le palais. Ce sont des cellules rondes sans prolongements dendritiques. Elles peuvent posséder quelques tonofilaments, voire quelques desmosomes. Elles renferment dans leur cytoplasme des granules de catécholamines. Elles joueraient un rôle sensoriel en libérant un transmetteur aux fibres nerveuses adjacentes.

2.2.3.1.2.4. Cellules inflammatoires : ce sont surtout les lymphocytes, rarement des polynucléaires.

2.2.3.2. Jonction épithélium – chorion

Cette zone, où les papilles conjonctives alternent avec les crêtes épithéliales, est une zone fondamentale dans les échanges épithélio-conjonctifs. En microscopie optique, c'est une bande amorphe faiblement PAS positive, colorée par l'argent.

La microscopie électronique a seule révélé les détails complexes de cette lame basale (*basal lamina*) hautement organisée.

On y distingue :

- **La lamina densa**, couche de matériel granulofilamenteux de 50 nm d'épaisseur, parallèle à la membrane basale cellulaire épithéliale, mais séparée d'elle par la *lamina lucida*. Elle contient du collagène IV (Fig. 15).
- **La lamina lucida**, de 45 nm d'épaisseur, est une zone claire avec de légères condensations en regard des hémidesmosomes de la membrane cellulaire. Elle renferme des glycoprotéines en particulier de la laminine (Fig. 16).
- **Les fibrilles d'ancrage (*anchoring fibrillae*)**, houppes de petites fibrilles, sont insérées dans la *lamina densa*. Elles émanent de fibrilles collagènes qui s'entremêlent à la *lamina densa* pour former une attache flexible.

Tous les échanges entre conjonctif et épithélium se font par l'intermédiaire de cette membrane basale. Celle-ci sert d'attache aux kératinocytes et contrôle leur différenciation et leur renouvellement. Elle intervient également comme un filtre sélectif. Sa rupture est un facteur important dans l'invasion des cancers.

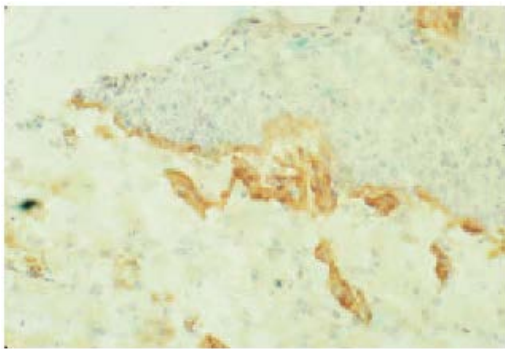


Fig. 15 : Présence de collagène IV sur la *lamina lucida* et la paroi des vaisseaux. Immunohistochimie. Anticorps anticollagène IV. Grossissement x 160 [21].

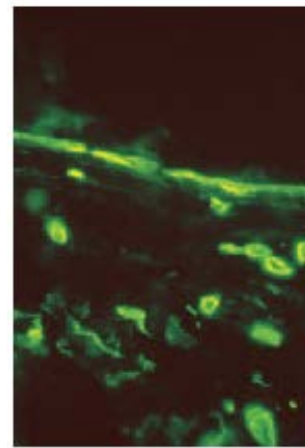


Fig. 16 : Présence de laminine sur la *lamina lucida* et la paroi des vaisseaux. Immunohistochimie. Anticorps antilaminine x 150 [21].

2.2.3.3. *Lamina propria* ou chorion

C'est le tissu conjonctif qui sert de support à l'épithélium. On le divise en deux zones :

- superficielle (papilles associées aux crêtes épithéliales) ;
- profonde, avec arrangement des fibres collagènes en réseau.

Dans la zone superficielle, les fibres collagènes sont fines et entourées d'anses capillaires nombreuses. Dans la zone réticulaire, les fibres collagènes sont groupées en faisceaux épais, tendant à se disposer parallèlement à la surface.

Ce chorion renferme des fibroblastes, des vaisseaux sanguins, des nerfs, des fibres enchâssées dans une substance fondamentale amorphe et des cellules participant aux défenses immunitaires (lymphocytes, plasmocytes, monocytes, macrophages).

2.2.3.3.1. Cellules

2.2.3.3.1.1. Fibroblastes : ce sont les cellules les plus nombreuses. Ils élaborent à la fois la substance fondamentale et les fibrilles collagènes. En microscopie optique, ce sont des cellules fusiformes (Fig. 17) ou étoilées avec de nombreux prolongements cytoplasmiques parallèles aux fibres collagènes. Leur noyau renferme un ou plusieurs nucléoles.

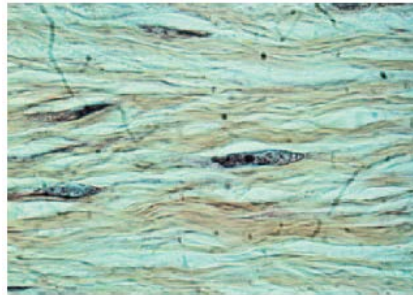


Fig. 17 : Fibroblastes allongés au sein de fibres collagènes disposées parallèlement. HE x 160 [21].

Le rôle des fibroblastes est fondamental pour le maintien de l'intégrité de la muqueuse. Ils interviennent dans la cicatrisation où ils se multiplient par division. Ils peuvent acquérir des fonctions « contractiles » (myofibroblastes avec filaments d'actine) dans certaines cicatrisations et dans certaines hypertrophies gingivales.

2.2.3.3.1.2. Mastocytes : ce sont de grandes cellules rondes ou ovales à petit noyau central avec de nombreux grains foncés intracytoplasmiques contenant de l'héparine et de l'histamine.

2.2.3.3.1.3. Cellules immunocompétentes diverses: elles sont bien étiquetées après divers marquages immunohistochimiques.

Les macrophages (ou histiocytes, phagocytes), en microscopie optique, sont difficiles à distinguer des fibroblastes. En microscopie électronique, leur noyau est plus petit, plus dense, leur réticulum endoplasmique moins abondant. Surtout, ils contiennent de nombreuses vésicules (lysosomes), entourées d'une membrane qui renferment des enzymes hydrolytiques, en particulier des phosphatases acides.

Ces cellules assurent la phagocytose des tissus nécrosés, accroissent l'antigénicité, avant présentation aux lymphocytes et stimulent la prolifération fibroblastique dans la cicatrisation.

Deux macrophages particuliers sont parfois observés dans le chorion de la muqueuse buccale : les mélanophages qui ingèrent des grains de mélanine extrudés des mélanocytes ; les sidérophages qui renferment de l'hémosidérine dérivée de la lyse des globules rouges.

A ces macrophages s'associent des lymphocytes B, des lymphocytes T et leur sous-groupes T4 *helpers* et T8 cytotoxiques, des plasmocytes sécrétant des immunoglobulines IgA, IgG et IgM.

2.2.3.3.2. Fibres et substance fondamentale

On distingue deux types de fibres collagènes et élastiques, enrobées dans une substance fondamentale riche en protéoglycanes, acide hyaluronique, protéines dérivées du sérum. Le collagène est essentiellement de type I avec du collagène de type IV dans la lame basale. Les fibres élastiques sont enrobées dans une élastine formée de glycoprotéines et de micro fibrilles.

2.2.3.3.3. Vaisseaux

Les vaisseaux sont entourés d'une membrane basale à travers laquelle se font les échanges entre tissu conjonctif et cellules endothéliales. Ils peuvent être marqués par l'anticorps antifacteur VIII et la phosphatase alcaline.

Les vaisseaux participent activement à la cicatrisation. Ils peuvent se multiplier sous l'influence d'un facteur angiogénique dans certaines conditions, en particulier dans les cancers où ils contribuent à l'édification du stroma.

2.2.3.3.4. Nerfs

Les nerfs sont de type sensitif. Leurs terminaisons pénètrent dans l'épithélium.

Chapitre 3 : Etude clinique du lichen plan.

3. Etude clinique du lichen plan

3.1. Données épidémiologiques du lichen plan

Le lichen plan (LP) est une pathologie ubiquitaire sans prédominance ethnique [22-23]. C'est une dermatose cutanéomuqueuse inflammatoire chronique, d'origine dysimmunitaire [24-26] ayant un large éventail de manifestations cliniques [27]. Le LP peut atteindre la peau, les phanères (poils, cheveux, ongles), les muqueuses malpighiennes (buccale surtout, génitale, anale, conjonctivale) et plus rarement d'autres muqueuses comme celle de l'estomac [7,8, 25-29] ; l'atteinte buccale semble la plus fréquente [7-9,23].

Le LP cutané représente environ 1% des patients dans une consultation de dermatologie alors que le LPB constitue le motif de consultation pour 15 à 25% des patients dans une consultation spécialisée [8,30]. Alors que les lésions cutanées sont dans la majorité des cas (auto-)limitées et prurigineuses, les lésions buccales sont chroniques, subissent rarement une rémission spontanée et sont une source potentielle de co-morbidité importante. En outre, contrairement aux lésions cutanées, les lésions buccales sont difficiles à traiter [13,31-33].

La prévalence mondiale du LP est inconnue, elle varie de 0,02 à 1,2% parmi les diverses populations [22]. La fréquence du LP varie selon la population étudiée avec un taux particulièrement élevé de la maladie au niveau du sous-continent indien [34]. Les taux de prévalence du LPB dans la population générale varient en fonction des différentes études et de leur origine géographique. La prévalence du LPB est estimée à environ 1% aux Etats Unis d'Amérique [34], elle est de 0,5% dans une population Japonaise sélectionnée, de 1,9% dans la population Suédoise et de 2,6% dans la population Indienne [9,25,26,28]. Le LPB est relativement rare en Malaisie et affecte 0,38% de la population [8,28].

Le LP survient avec une prédilection pour les sujets d'âge moyen et l'âge de début se situe généralement entre 30 et 60 ans [9,31,34]. Le LP est rare aux âges extrêmes [23, 31] et reste exceptionnel chez l'enfant [35-38]. Le LP est plus fréquemment retrouvé chez les sujets féminins [23, 25, 31,39] et le *sex ratio* femme/homme est de 1,4 :1 pour certains auteurs [40] ou varie de 1,5 à 3 selon d'autres auteurs [13,41]. Des formes familiales, ainsi que la survenue de LP chez les jumeaux homozygotes ont été décrites [23].

3.2. Manifestations cliniques du lichen plan extrabuccal :

3.2.1. Lichen plan cutané :

Le LP cutané est caractérisé par les 4 p : papules, pourpres, polygonales et prurigineuses [42].

Dans l'atteinte cutanée, la lésion élémentaire est une papule ferme polygonale brillante de quelques millimètres de diamètre de coloration rouge foncé puis violine, parcourue en surface par de fines stries grisâtres caractéristiques (stries de Wickham). Les lésions peuvent être confluentes réalisant parfois des placards linéaires ou annulaires ou dispersées voire disséminées à l'ensemble du tégument (Fig. 18-20). Des lésions linéaires peuvent apparaître le long de marques de grattage ou sur des cicatrices, réalisant le phénomène de Köbner [23].

Le lichen plan touche toutes les parties du corps, préférentiellement les faces antérieures des poignets, des lombes et les chevilles. Le prurit est quasi constant. Son intensité est variable d'un sujet à l'autre. En cours d'évolution, la papule s'affaisse et laisse place à une pigmentation résiduelle dont la couleur varie du rose au bleu, voire au noir [43]. Les séquelles dyschromiques surviennent plus volontiers sur les lésions hyperkératosiques et sont plus sévères sur peau pigmentée [23, 43].

Les formes vésiculeuses ou bulleuses sont rares, de même que les formes à disposition linéaires zostériiformes, qui sont l'apanage des cas pédiatriques.

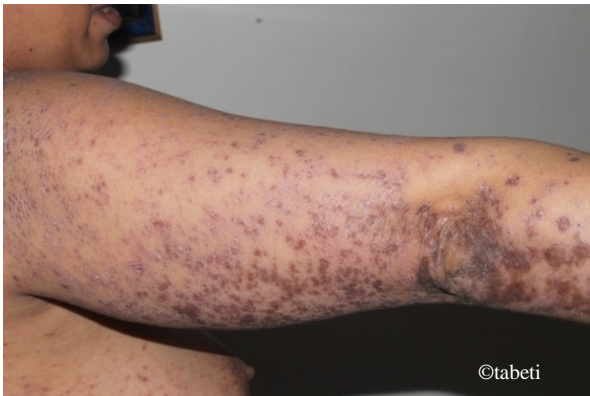

Fig. 18 : LP cutané (bras, avant-bras et sein droit).

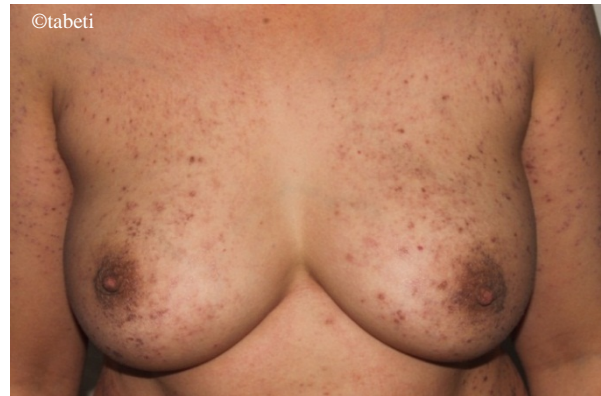

Fig. 19 : LP cutané du buste.

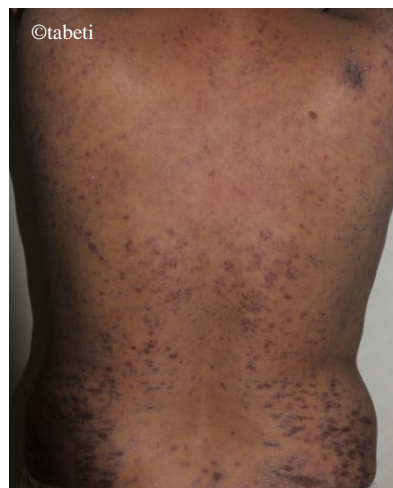

Fig. 20 : LP cutané du dos.

3.2.2. Atteinte muqueuse : On estime que 30 à 77 % des malades ayant un lichen plan cutané ont une atteinte muqueuse associée. Le lichen plan muqueux isolé représente 25 % des cas de lichen plan. Les atteintes muqueuses sont plus rares dans la population noire. Les femmes sont plus souvent atteintes que les hommes. La muqueuse buccale est le plus souvent touchée mais toutes les muqueuses peuvent être atteintes. L'atteinte de l'œsophage est fréquente chez les patients ayant un LPB, mais l'atteinte des muqueuses oculaire, urinaire, nasale, laryngée, otique, gastrique et anale est rare (exceptionnelle) [23,44]

3.2.2.1. Lichen plan génital : L'atteinte muqueuse génitale est beaucoup plus rare que l'atteinte muqueuse buccale. Elle est évaluée à 20-25 % des hommes ayant un lichen plan cutané.

Sur les versants cutanés (grandes lèvres, prépuce), les lésions sont similaires aux autres localisations cutanées de l'affection avec toutefois une disposition annulaire plus fréquente.

Sur les semi-muqueuses et muqueuses (face interne des grandes lèvres, petites lèvres, vestibule, gland), les lésions sont comparables à celles du LPB. Les ulcérations sont rares.

Chez les femmes, les lésions génitales sont moins fréquentes et volontiers associées à une éruption étendue. Les lésions vulvaires réalisent un spectre clinique allant d'un fin réseau papuleux à une atteinte érosive de sévérité variable. La forme bénigne se manifeste par des érosions de petite taille au sein de lésions leucoplasiques atteignant les petites lèvres, les faces internes des grandes lèvres sans atteinte vestibulaire, vaginale ou gingivale et est associée à d'autres lésions cutanéophanéariennes. Le syndrome vulvo-vaginal-gingival, décrit par Hewitt et Pelisse, se caractérise par une triade associant :

- une vulvite érythroplasique desquamative associée à des érosions superficielles en nappe sur le vestibule, et parfois un réseau lichénien en périphérie des lésions ;
- une vaginite inflammatoire, desquamative et érosive, associée ou non à une atteinte de l'exocol ;
- une gingivite érythémateuse érosive en nappes, associée ou non à d'autres lésions blanches [23].

Les lésions occasionnent des douleurs intenses, des brûlures, des leucorrhées hémorragiques en particulier pendant les rapports sexuels et une dyspareunie. La triade survient de façon synchrone ou différée dans le temps [23]. Ce tableau clinique est exceptionnel chez l'homme, il est rapporté dans la littérature sous le nom de syndrome pénogingival [8]. Ces lésions peuvent subir une transformation maligne [44].

3.2.2.2. Lichen plan de l'œsophage

Le LP de l'œsophage est une entité récemment reconnue, décrite au début des années 1980 [45]. Le LP de l'œsophage est probablement sous-estimé avec un retard important entre le début des symptômes et le diagnostic. Le LP de l'œsophage peut-être révélé par une transformation maligne [8]. Un rétrécissement de l'œsophage est retrouvé chez la moitié des malades présentant un LPB associé à une atteinte de l'œsophage et, exceptionnellement un carcinome épidermoïde peut se développer sur le LP de l'œsophage [46]. Le diagnostic de LP de l'œsophage devrait être « sérieusement » envisagé chez les femmes d'âge moyen ayant un LP et présentant une dysphagie, une odynophagie ou les deux à la fois. L'endoscopie permet d'exclure l'atteinte œsophagienne et devrait être pratiquée chez tout patient présentant un LP cutanéomuqueux qui rapporte une dysphagie ou une odynophagie [45].

Chapitre 4 : Etude clinique du lichen plan buccal et des lésions lichénoïdes buccales.

4. Etude clinique du LPB et des LLB

4.1. Généralités

Le LP affecte généralement la muqueuse buccale le plus souvent en l'absence de lésions cutanées [8,25]. Le LPB peut précéder, accompagner le LP cutané ou être la seule manifestation de la maladie [47, 48] et il a tendance comme le LP génital à persister pendant plusieurs années et à résister au traitement tandis que les lésions cutanées guérissent le plus souvent spontanément en 2 à 3 ans. Le LPB est souvent accompagné par des exacerbations aiguës caractérisées par des douleurs et des sensations de brûlure avec une perte considérable de la qualité de la vie [33]. Cliniquement, le LPB a des caractéristiques spécifiques et clairement identifiables [26].

Au niveau de la cavité buccale, Andreasen en 1968 a décrit six types de LPB selon leur apparence clinique : réticulé (ou réticulaire), papuleux (ou papulaire), en plaque, atrophique, érosif (*ulcerative*) et bulleux [8, 20, 41, 49-51].

Cependant, pour certains auteurs [13,52] une classification clinique simplifiée se compose de trois types de lésions : (1) réticulée/hyperkératosique, incluant lignes blanches, plaques et papules ; (2) atrophique/érythémateuse ; et (3) érosive, incluant ulcération et bulle. Souvent, des combinaisons de lésions réticulées/hyperkératosique, érosive/érythémateuse et ulcérée apparaissent à différents sites, ou à différentes périodes de rémission ou d'activité de la maladie [52]. Certains auteurs décrivent ces trois formes cliniques en y ajoutant la couleur de la lésion : (1) kératosique (blanche) forme asymptomatique incluant le lichen papulaire, réticulaire et en plaque ; (2) érythémateuse ou atrophique (rouge) associée à des symptômes légers à modérés et (3) la forme érosive ou ulcérée (jaune) ayant des symptômes persistants [33]. D'autres auteurs divisent le lichen plan buccal en deux formes cliniques (a) lichen blanc incluant les formes papulaire, réticulaire et en plaque ; (b) lichen rouge, incluant toutes les formes érosives-atrophiques [53-55].

4.2. Phases évolutives du LPB et des LLB [5,8,56]

Le LPB présente trois phases évolutives : la phase initiale, la phase d'état et la phase tardive.

4.2.1. La phase initiale

La phase initiale dure six à 12 mois, elle est caractérisée par des lésions blanches, punctiformes hémisphériques, siégeant le plus souvent dans la région jugale postérieure.

Ces lésions vont progressivement s'étendre et confluer pour constituer les stries de Wickham qui, en se réunissant, forment un réseau (LPB réticulé), et donnent naissance progressivement en s'étendant à différentes figures (lésions dendritiques, circinées...) ou à des plages blanches (kératosiques). Les figures ainsi formées évoluent avec le temps et ressemblent peu à peu à celles de la phase d'état mais la persistance de quelques éléments punctiformes permet d'affirmer que le LPB est encore dans sa phase initiale. Sur la langue, la kératose intéresse d'abord l'extrémité des papilles filiformes (lichen papillaire de Gougerot), puis la surface des papilles et, en dernier lieu les espaces inter-papillaires. Sur la fibro-muqueuse gingivale, les lésions siègent surtout sur le versant vestibulaire ; la muqueuse devient érythémateuse ou kératosique avec la perte de l'aspect granité mais l'aspect punctiforme est rarement observé. À ce stade, les lésions peuvent parfois encore régresser ou disparaître sous traitement, plus rarement spontanément.

4.2.2. La phase d'état

La phase d'état dure un peu plus d'une dizaine d'années avec une succession de poussées d'activité et de périodes de quiescence. Chaque poussée d'activité est marquée par l'apparition d'un érythème (LPB érythémateux) qui entoure les stries ou apparaît entre les mailles du réseau et à la périphérie des plages kératosiques. On peut aussi observer des érosions (LPB érosif), une extension des plages kératosiques préexistantes (LPB hyperkératosique ou verruqueux) ; cette forme kératosique semble plus fréquente chez les fumeurs. Exceptionnellement, des bulles peuvent apparaître sur la muqueuse jugale postérieure lors de poussées d'activités importantes (LPB bulleux). Les signes fonctionnels sont variables : perception avec la langue d'un relief ou d'une perte de la souplesse, gêne, douleurs ou sensation de brûlures dépendant de l'importance de la poussée ; les poussées d'activités sont parfois très discrètes, elles restent alors asymptomatiques. Pendant la période de quiescence, il n'y a pas de symptomatologie, ni d'érosion et les lésions kératosiques régressent sans disparaître totalement. Elles prennent un aspect réticulé, dendritique, circiné, en feuille de fougère, en nappe ou forment des plages en pain à cacheter, en cire de bougie, etc. Sur la langue, elles s'accompagnent progressivement d'une dépapillation irréversible. Les poussées d'activité peuvent être discrètes et passer inaperçues et par conséquent, le LPB est souvent diagnostiqué à un stade avancé (LPB atrophique ou état post-lichénien).

Quelquefois, chez les sujets ayant la peau foncée, on voit apparaître des macules brun noirâtres qui dans les cas typiques, prennent progressivement la place des anciennes lésions blanches : c'est le LPB *nigricans* que l'on observe à un stade avancé de la maladie. Il résulte de la stimulation de la mélanogénèse par l'inflammation chronique présente dans le LPB.

Tableau I : Diverses classifications du lichen plan buccal [52].

Auteur	Classification
Andreasen (1968)	Réticulaire Papulaire En plaque Atrophique Ulcéreuse Bulleux
Axell (1987)	Formes blanches : Réticulaire, papulaire, en plaques. Formes rouges : Atrophique, ulcéreuse, bulleuse.
Silverman (1985)	Réticulaire (kératosique ressemblant à la dentelle) Atrophique (réticulaire, kératosique et érythème) Erosif (ulcéreux et atrophique).
Silverman (1991)	Réticulaire. Atrophique (kératose réticulaire avec muqueuse érythémateuse). Erosif (réticulaire et atrophique avec ulcération muqueuse).
Bagan-Sebastian (1992)	Groupe 1 : lésions exclusivement blanches réticulaires. Groupe 2 : lésions atrophiques et/ou ulcéreuses avec ou sans lésions réticulaires.
Eisen (2002)	Réticulaire (lignes blanches, plaques et papules). Atrophique ou érythémateux. Erosif (ulcérations et bulles).

4.2.3. La phase tardive

La phase tardive survient après plusieurs années d'évolution, quelquefois sans même que le LPB ait été diagnostiqué auparavant. Elle se traduit par l'apparition progressive d'un état atrophique ou scléro-atrophique qui intéresse surtout les régions de la muqueuse buccale où il y a eu des lésions actives. Sur le dos de la langue, l'atrophie touche les plages des papilles et qui sont parfois recouvertes par une kératose plus ou moins épaisse. La muqueuse buccale atrophique à un aspect lisse et une couleur qui souvent n'est plus uniforme ; elle est alors constituée de plages blanchâtres, jaunâtres, brunâtres ou rougeâtres, sans limites nettes. L'atrophie permet parfois de voir par transparence le réseau vasculaire sous-jacent. La gencive perd son aspect granité et devient lisse, souvent un peu rouge mais de couleur non homogène, avec des plages kératosiques et le plus souvent discrètes.

Puis, il peut apparaître une rétraction gingivale plus ou moins marquée, parfois associée à une diminution de la profondeur des vestibules, plus importante dans les régions postéro-inférieures. La sclérose est très variable ; dans les formes sévères, elle se traduit par une perte de l'élasticité de la muqueuse buccale, une limitation de l'ouverture buccale (*kraurosis oris*) et une diminution de la protraction de la langue.

Quelquefois, le tableau clinique est discret et il est parfois difficile d'évoquer un état post-lichénien si l'on n'a pas d'éléments anamnestiques faisant suspecter un LPB. L'évolution du LPB aboutit à un état « cicatriciel » irréversible (état post-lichénien) qui présente un potentiel de transformation maligne.

4.3. Formes cliniques du lichen plan buccal et des lésions lichénoïdes buccales

Les lésions muqueuses sont en général multiples avec une distribution bilatérale et symétrique. Elles prennent souvent la forme de papules blanches qui s'élargissent progressivement et fusionnent pour former soit une forme réticulaire, annulaire ou en plaque. Un signe caractérise le LPB, c'est la présence de minces lignes blanches (les stries de Wickham) irradiant à partir des papules. Dans la forme réticulaire, il existe un réseau de lignes gris-blanc légèrement surélevées, souvent entrecoupées de papules ou d'anneaux. La forme en plaque peut être difficile à distinguer de la leucoplasie. Chez certains patients, les lésions sont érythémateuses ou franchement ulcérées. Les lésions de LPB sont rarement bulleuses. Ces différentes formes peuvent fusionner ou coexister chez le même patient. La gencive est fréquemment le site de LPB érythémateux et/ou érosif [6, 7, 25, 41].

4.3.1. Lichen plan buccal réticulé : c'est le type le plus fréquent de LPB caractérisé par une série de fines stries blanches irradiantes (stries de Wickham), elles peuvent être entourées par une discrète bordure érythémateuse. Il est généralement asymptomatique et de découverte fortuite ou rarement à l'occasion d'une hypersensibilité ou de picotement au contact de certains aliments [7]. La muqueuse jugale est le site le plus fréquemment touché. Les stries sont typiquement bilatérales et symétriques au niveau de la muqueuse jugale. Elles peuvent aussi être retrouvées au niveau du bord latéral de la langue et moins souvent au niveau de la gencive et des lèvres. Le LPB réticulé tend à disparaître dans environ 41 % des cas (Fig. 21 et 22).

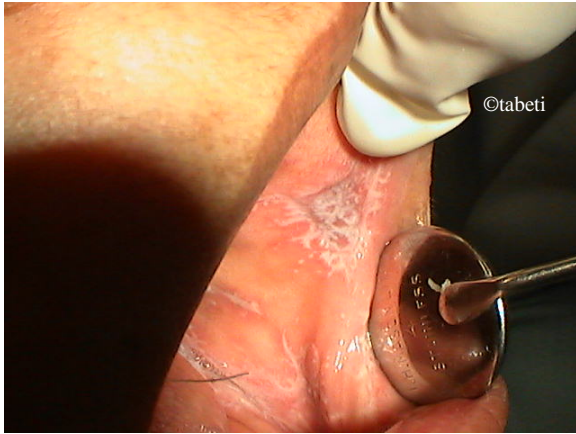

Fig. 21. LPB réticulé de la joue gauche (♀).

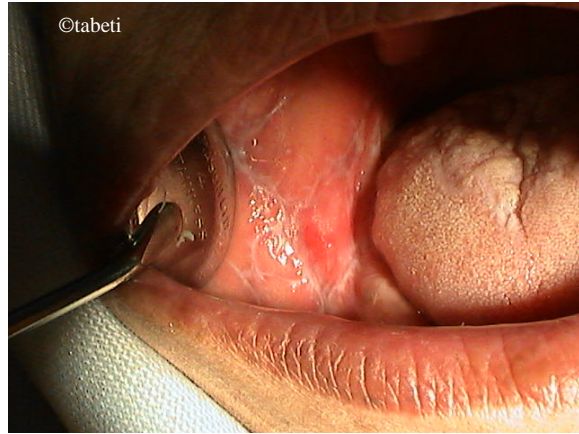


Fig. 22. LPB réticulé de la joue droite (♀).

4.3.2. Lichen plan buccal papulaire : le lichen plan buccal papulaire se présente sous forme de petites papules blanches punctiformes d'environ 0,5 mm de diamètre. Il est rarement observé et peut passer inaperçu lors d'un examen de routine de la cavité buccale. Les lésions sont petites (Fig. 23).

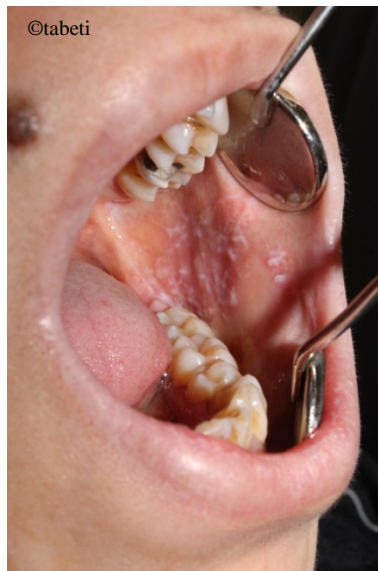

Fig. 23 : LPB papulaire jugal (♀).

4.3.3. Lichen plan buccal en plaque : les lésions en plaque ressemblent à la leucoplasie et peuvent se présenter comme des taches blanches homogènes. La forme en plaque peut-être légèrement surélevée et lisse ou alors de forme irrégulière et peut-être multifocale. Les sites les plus fréquents pour ce type de lichen sont la face dorsale de la langue et la muqueuse jugale. Le LPB en plaque régresse dans seulement 7 % des cas.

La majorité des patients ignore qu'ils sont porteurs de ces trois formes de LPB. Ces lésions sont souvent de découverte fortuite par le malade ou par un clinicien durant un examen de routine de la cavité buccale (Fig. 24).

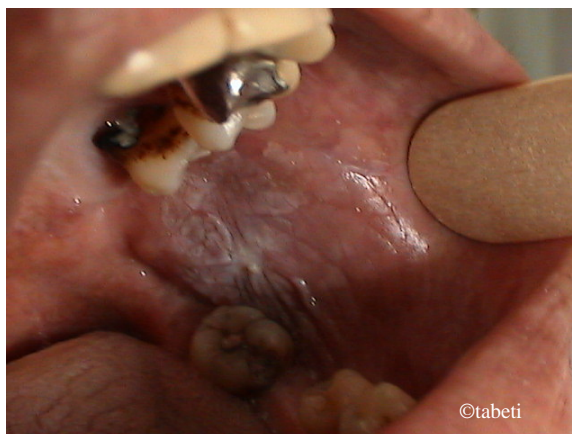


Fig. 24 : LPB en plaque : joue gauche (♀).

4.3.4. Lichen plan buccal atrophique : ce type de LPB est diffus, rouge et il y a généralement des stries blanches autour de la lésion. Ces stries irradiant en périphérie sont habituellement évidentes aux marges des zones atrophiques de la lésion. La gencive attachée est souvent touchée et la lésion est nommée « gingivite desquamative chronique » [31] (ou gingivite érosive chronique). La forme atrophique peut avoir une distribution symétrique et inégale sur les quatre quadrants. La gencive linguale est souvent moins sévèrement atteinte. Ce type de LPB peut occasionner des sensations de brûlures particulièrement au contact de certains aliments. Environ 12 % des lésions atrophiques disparaissent spontanément.

4.3.5. Lichen plan buccal bulleux : Le LPB bulleux apparaît sous forme de petites bulles ou vésicules de quelques millimètres à plusieurs centimètres de diamètre qui tendent à se rompre facilement. Lorsqu'elles se rompent, elles laissent place à une surface ulcérée et douloureuse. Cette forme est plus rare que les formes précédentes de LPB [41, 48]. La forme bulleuse est fréquemment retrouvée au niveau de la muqueuse jugale, particulièrement dans la région postéro-inférieure adjacente à la deuxième ou à la troisième molaire. Cette forme est aussi retrouvée au niveau des bords latéraux de la langue, plus rarement au niveau de la gencive ou des faces internes des lèvres (Fig. 25).

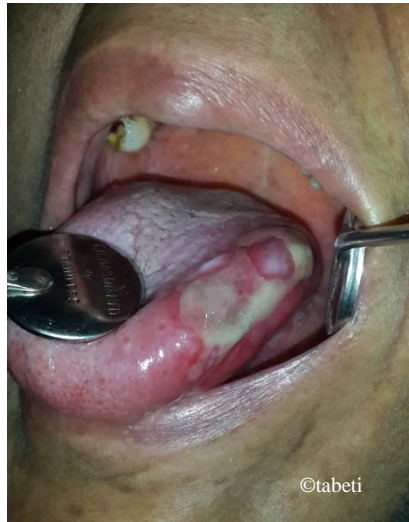

Fig. 25 : LPB bulleux lingual (♀).

4.3.6. Liche plan buccal érosif : c'est la deuxième forme la plus souvent rencontrée. Les lésions sont généralement de forme irrégulière et recouvertes par une plaque fibrineuse ou une pseudo-membrane où il y a une érosion. La périphérie de la lésion est souvent entourée par des stries réticulées ou des stries finement irradiantes et kératosiques. Lorsque la plaque fibrineuse ou la pseudo-membrane est perturbée, la lésion devient douloureuse. On pense que le LPB érosif a un plus grand potentiel de subir une transformation maligne, et ceci peut-être dû à la nature atrophique de la muqueuse plutôt qu'une spécificité de la maladie (Fig. 26 et 27).

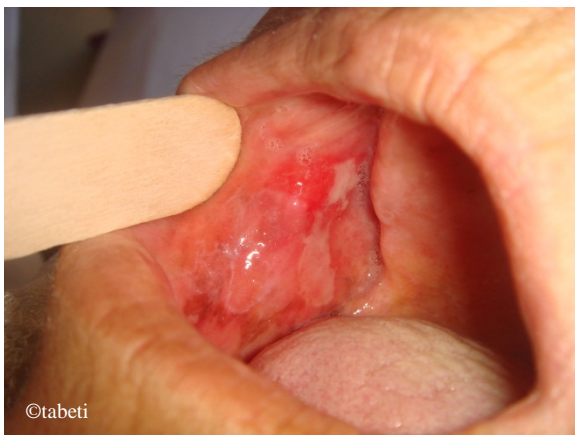

Fig. 26. LPB érosif joue droite (♀).

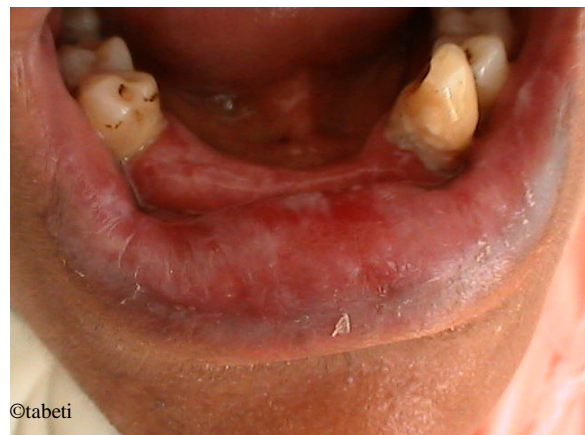

Fig. 27. LPB érosif lèvre inférieure (♀).

4.3.7. Lichen plan buccal pigmenté : Le LPB peut se présenter sous forme de lésions maculaires hyper pigmentées au milieu des stries blanches dans une forme réticulaire. Il n'y a pas d'accord dans la littérature si c'est une forme clinique à part entière (LP hyperpigmenté) ou simplement l'expression d'hyperpigmentation post-inflammatoire (incontinence de mélanine) [47].

La pigmentation du lichen buccal est en rapport avec la résorption macrophagique du pigment mélanique de la basale de l'épithélium. Deux formes existent : le lichen plan buccal secondairement pigmenté et le lichen plan pigmentaire (*lichen nigricans*) [57] (Fig. 28).

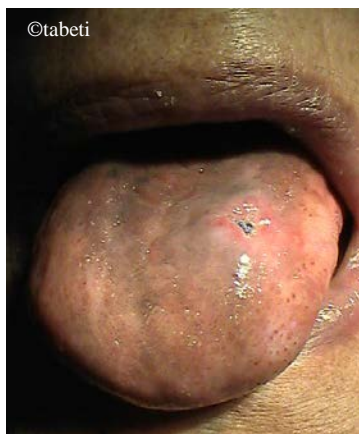

Fig. 28 : Lichen *nigricans* de la langue (♀).
Site de la biopsie (point de suture).

4.4. Localisation du lichen plan buccal et des lésions lichénoïdes buccales

Le LPB et les LLB peuvent toucher toute la muqueuse buccale [41]. La muqueuse jugale postéro-inférieure, le dos de la langue et la fibromuqueuse gingivale constituent les localisations les plus fréquentes [4, 7, 8, 58]. En revanche, la fibromuqueuse palatine, la face ventrale de la langue, la muqueuse ou la demi-muqueuse labiale et le plancher buccal sont moins atteints [5,7,8,59,44].

Des formes gingivales isolées peuvent être retrouvées. L'atteinte gingivale est souvent révélée par des douleurs. Elle se traduit par des plages érythémateuses ou érosives, intéressant principalement la fibromuqueuse gingivale vestibulaire supérieure. Les plages sont soit de petite taille et peu nombreuses, soit confluentes, touchant parfois l'ensemble de la fibromuqueuse gingivale. Dans ce cas, le tableau clinique fait évoquer une gingivite desquamative ou érosive. Exceptionnellement, on peut observer des lésions isolées de la demi-muqueuse labiale [8].

4.4.1. Lichen plan réticulé occupe avec prédilection la partie postéro-inférieure en regard des dernières molaires mandibulaires. Il s'étend vers l'avant, de part et d'autre du léger bourrelet qui correspond à l'interligne articulaire des arcades dentaires.

L'extension se fait également au fond des replis vestibulaires. Il se présente sous forme de lésions blanches en réseaux (dendritique, annulaire, circiné,...) ou en plaques [7].

4.4.1.1. Au niveau de la joue [7,8]

- Les formes en réseaux : leur aspect est caractéristique. Les réseaux se présentent en grains ronds de couleur blanc argent ou en réseaux de fins tractus anastomosés ou arborescents, très nettement limités, saillants et durs au toucher. Ils ne ressemblent à aucune autre lésion. La lésion débute en regard des molaires, plus rarement dans le sillon gingivo-jugal. Ce sont d'abord de petites ponctuations blanches minuscules reposant sur une muqueuse d'apparence saine. Peu à peu, elles se réunissent pour former un lacis de stries blanches irrégulières, larges de 0,25 à 1 mm, de 3 mm à 1 cm de longueur et plus. Elles s'entrecroisent, formant des renflements nodulaires rappelant l'aspect dendritique en « feuille de fougère ».
- La forme en anneaux est caractérisée par la formation de plusieurs anneaux de diamètres différents.
- La variété circinée est rare : elle est caractérisée par une ligne fine blanchâtre portant en certains points des petits renflements et figurant dans son ensemble un ovale de 7 à 8 mm de long sur 3 à 4 mm de large, le centre de la circination paraît sain.
- Les formes en plaques se traduisent par des plaques plus ou moins étendues, d'aspect opalescent ou blanc grisâtre uniforme.

4.4.1.2. Au niveau de la langue [7,8] : le LPB occupe surtout la face dorsale, parfois les bords, rarement la région pelvilinguale. Il se présente habituellement sous forme de plaques limitées : taches d'un blanc mat, quelques fois légèrement déprimées, atrophiques, sans infiltration ni inflammation de la muqueuse voisine sous-jacente.

On observe parfois aussi la variété dite en « nappe » sous forme de larges plaques plus ou moins étendues, de contours irréguliers (confluence d'éléments arrondis), d'un blanc mat. Elles sont dures au toucher sans sclérose sous-jacente.

4.4.1.3. Au niveau de la gencive [7,8] : c'est surtout le versant vestibulaire de la gencive attachée, proche des collets dentaires, qui est intéressé (le plus exposé aux traumatismes). Le LPB peut se présenter sous forme de plaques ou de réseaux blanchâtres (réseaux dendritiques).

4.4.1.4. Au niveau des lèvres [7,8] : la région la plus souvent atteinte est la demi-muqueuse de la lèvre inférieure. Le LPB se présente sous forme de stries blanchâtres en réseau circiné ou dendritique ou en plaques blanchâtres plus ou moins opalines.

4.4.1.5. Au niveau de la muqueuse palatine [7,8] : Le LPB est exceptionnel au niveau du palais dur réalisant un aspect en réseau.

4.4.1.6. Au niveau du plancher buccal [7,8] : Le LPB est très rare, réalisant l'aspect en réseau dendritique.

4.4.2. Lichen plan buccal érosif [7,8] : il se présente sous l'aspect d'érosions douloureuses rouge vif vernissé, au fond œdématié, de taille variable, de forme parfois arrondie, ovalaire ou irrégulière, légèrement en saillie. Elles siègent le plus souvent sur la face interne de la joue, dans la moitié postérieure et dans les sillons pelvilinguaux, sur la face dorsale de la langue, les bords latéraux de la langue et sur la gencive attachée. Exceptionnellement, le LPB érosif a une localisation palatine.

On retrouve souvent en périphérie un aspect habituel de lichen réticulé. A ce stade, la lésion devient douloureuse, ce qui conduit le patient à consulter. Le patient ressent une gêne à l'alimentation et ne peut pratiquer les soins bucco-dentaires habituels. Ces formes érosives sont rarement isolées et il faut toujours rechercher des lésions blanches évoquant un lichen sur la joue ou le dos de la langue.

Les formes réticulaires, papulaire et en plaques sont généralement asymptomatiques et sont de découverte fortuite lors d'un examen de routine de la cavité buccale. Contrairement, aux variantes atrophique, érosive et bulleuse qui sont habituellement douloureuses avec parfois des sensations de brûlure au contact de certains aliments, la fumée de cigarette ou certains facteurs irritants [47, 52] poussant les patients à consulter. La forme ulcérée est douloureuse et se présente comme des ulcérations peu profondes (superficielles) ayant à la surface un caillot de fibrine jaune (parfois dénommé pseudomembrane).

**Chapitre 5 : Aspects histologiques du
lichen plan buccal et des lésions
lichénoïdes buccales.**

5. Aspects histologiques du lichen plan buccal et des lésions lichénoïdes buccales

Les caractéristiques histologiques du LPB ont été décrites initialement par Dubreuil en 1906 puis plus tard par Shklar en 1972. Les signes sont similaires à ceux retrouvés dans le lichen plan cutané, et montrent une parakératose focale, une acanthose, un épaissement de la couche granuleuse, une dégénérescence avec liquéfaction de la couche basale et des crêtes émoussées. Au niveau de la peau, les crêtes ont une apparence en dents de scie. Selon Shklar, le LPB comporte trois altérations caractéristiques : une kératose de surface, un infiltrat inflammatoire en bande dans le chorion et une dégénérescence avec liquéfaction de la couche basale. Au début de l'évolution de la maladie, les cellules de Langerhans et des corps similaires à ceux retrouvés dans la poïkilodermie de Civatte sont présents dans la couche basale, associés à un dense infiltrat lymphocytaire au-dessous de la membrane basale. Ceci est suivi d'une dégénérescence avec liquéfaction de la couche basale et l'apparence d'une mince bande de matériel éosinophile sous la membrane basale. Les corps colloïdes appelés corps hyalins ou corps de Civatte peuvent être retrouvés soit dans les couches inférieures de l'épithélium ou dans les couches supérieures du tissu conjonctif. Ce sont des globules éosinophiles ronds, et sont probablement des cellules épithéliales dégénérées ou des cellules épithéliales phagocytées persistant dans les macrophages (cellules apoptotiques de la couche basale, c'est-à-dire des kératinocytes dégénérés) [41,60,61]. L'espace de Max Joseph (ou espace de Caspary Joseph) est un espace artéfactuel au niveau de la région subépithéliale causé au cours de l'évolution de la maladie et attribué à la dégénérescence des cellules basales [62] ; il s'agit donc de zones de liquéfaction ou de décollement de la membrane basale [14,47,48,63] (Fig. 29-32). Les études en immunofluorescence directe montrent que ces corps se colorent pour les immunoglobulines IgA, IgG et IgM. Ces signes histologiques suggèrent une réponse immune à médiation cellulaire [41].

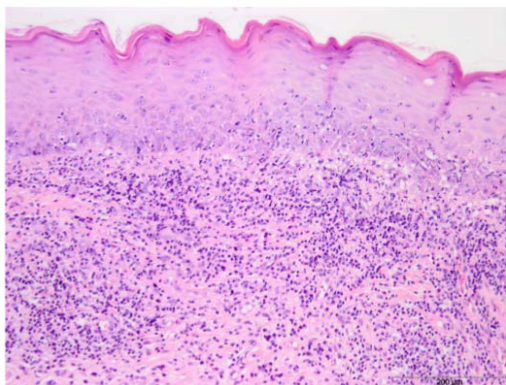


Fig. 29 : Lichen plan lingual. Infiltrat en bande à prédominance lymphocytaire dans la *lamina propria* s'étendant à l'épithélium, absence de crêtes interpapillaires, liquéfaction de la membrane basale présence de kératinocytes nécrotiques et agrandis. Hyperparakérose épithéliale bénigne. HE x 100 [60].

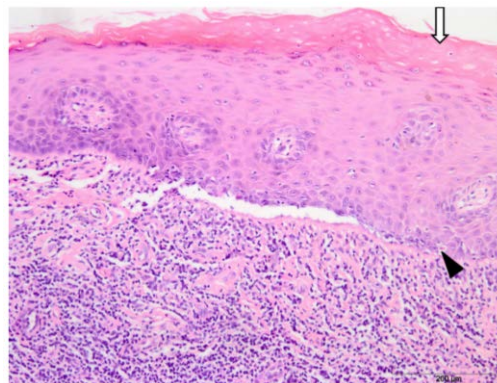


Fig. 30 : Lichen plan jugal. Présence de para et d'orthokérose, présence de couche granuleuse, fente artéfactuelle entre l'épithélium et la *lamina propria* (espace de Max-Joseph), kératinocytes nécrotiques colorés en rose (corps de Civatte : tête de flèche) altération vacuolaire de la couche basale, infiltrat inflammatoire lymphocytaire dans la *lamina propria*. HE x 100 [60].

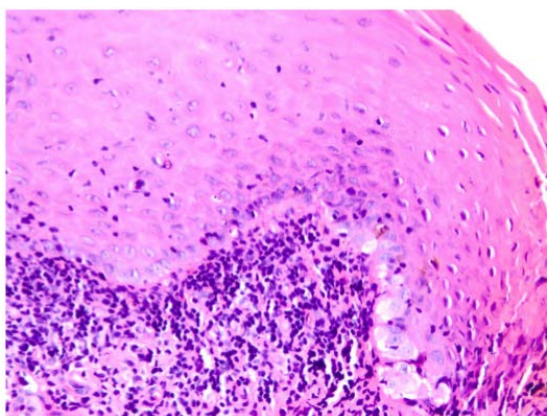


Fig. 31 : Lichen plan jugal. L'épithélium montre une liquéfaction de la membrane basale, des kératinocytes nécrotiques et un dense infiltrat lymphocytaire immédiatement sous-jacent de l'épithélium. HE x 200 [60].

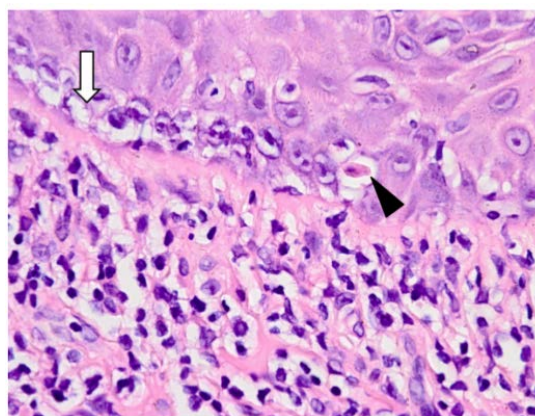


Fig. 32 : Lichen plan jugal. L'épithélium montre des kératinocytes élargis avec des noyaux et des nucléoles proéminents, altération vacuolaire de la couche basale (flèche), infiltrat lymphocytaire marqué immédiatement sous-jacent de l'épithélium. Corps de Civatte (tête de flèche). HE x 400 [60].

L'histopathologie la plus détaillée du LPB est celle de Shklar en 1972 [4].

5.1. Lésions papulaires

Sur le plan microscopique l'aspect classique des lésions blanches surélevées est composé de trois signes principaux : (1) l'hyperkératose ou la parakérose ; (2) l'infiltration du chorion superficiel par une large bande de cellules lymphocytaires ; et (3) la dégénérescence hydropique ou dégénérescence liquéfaction du *stratum germinativum* de l'épithélium. L'hyperkératose ou la parakérose peuvent être extensives et le *stratum corneum* peut montrer une augmentation en largeur. La parakérose est plus fréquente que l'hyperkératose, cependant, des zones alternées des deux types de kératinisation peuvent être rencontrées [4].

L'extension des crêtes épithéliales en « dents de scie » est rarement observée dans les lésions buccales bien que communément observées dans les lésions cutanées [47]. L'acanthose est rare dans les lésions buccales. En fait, l'épithélium peut-être mince [4]. L'infiltration lymphocytaire apparaît comme une large bande directement sous la zone de la membrane basale. Il y a souvent une zone étroite sous l'épithélium où il n'y a pas d'infiltration cellulaire. L'infiltrat cellulaire est constitué principalement de lymphocytes mais des plasmocytes et des histiocytes peuvent être aussi mis en évidence. Généralement, la zone profonde du chorion ne contient pas de cellules inflammatoires. Les cellules inflammatoires pénètrent dans les couches inférieures de l'épithélium et sont retrouvées entre les cellules épithéliales dégénérées. La dysplasie ou la dyskératose n'est pas un signe du LPB, et sa présence suggérerait que la lésion est plutôt une leucoplasie [4].

5.2. Lésions ulcérées ou érosives

Sur le plan microscopique, les lésions érosives apparaissent comme une ulcération, un amincissement épithélial, et une éventuelle destruction. Une hémorragie peut être notée. La distribution classique d'infiltrat inflammatoire peut être observée dans de nombreux cas. La dégénérescence hydropique du *stratum germinativum* est une caractéristique notable de ces lésions. Les cellules de la membrane basale sont progressivement détruites et l'épithélium la recouvrant devient mince et atrophique. Finalement, l'épithélium subit une nécrose est une zone d'ulcération apparaît. Avec le temps, la zone ulcérée peut s'infecter et la distribution des cellules inflammatoires altérée, avec des polynucléaires leucocytes prédominants à la surface ulcérée. Les lésions ulcérées du LPB peuvent aussi être la conséquence de la rupture de lésions bulleuses [4].

5.3. Lésions vésiculo-bulleuses

Sur le plan microscopique, les lésions bulleuses ou vésiculeuses sont de type sous-épithélial. Elles sont le résultat d'un œdème extensif se collectant au niveau de la jonction épithélium-chorion suivant la dégénérescence hydropique du *stratum germinativum*. Les vésicules ou les bulles contiennent un liquide clair et occasionnellement hémorragique. La large bande de lymphocytes dans le chorion supérieur est souvent observée avant la rupture de la bulle. Une fois que la bulle s'est rompue, le signe inflammatoire devient moins évident, avec des lymphocytes s'infiltrant dans le chorion profond.

Les premiers stades du développement d'une bulle de lichen plan peuvent être clairement observés au niveau des marges d'une bulle rompue. Une dégénérescence hydropique sévère, un œdème important et le soulèvement de l'épithélium peuvent être observés.

Dans les cas où seulement le toit de la bulle est soumis comme spécimen de biopsie, le diagnostic peut être difficile. Cependant, plusieurs signes histologiques aident à différencier le lichen plan de la pemphigoïde muqueuse, la lésion avec laquelle on pourrait fréquemment le confondre en se basant uniquement sur les signes cliniques. Dans la pemphigoïde muqueuse, la bulle est sous-épithéliale mais c'est l'épithélium entier qui est décollé du tissu conjonctif sous-jacent et la dégénérescence hydropique n'est pas retrouvée. La couche basale est intacte, et l'épithélium apparaît comme s'il avait été disséqué du chorion. Cependant, dans le lichen plan, chaque fois qu'une bulle se forme, la dégénérescence hydropique est plus étendue et la couche basale est irrégulière et mal délimitée. Les cellules basales ne peuvent pas être clairement différenciées comme dans la pemphigoïde muqueuse.

Sur le plan microscopique, les bulles buccales du pemphigus vulgaire et de l'érythème polymorphe peuvent être différenciées de celles du lichen plan puisqu'elles présentent des signes histologiques caractéristiques. L'acantholyse est retrouvée dans toutes les lésions buccales de pemphigus, et une dégénérescence sévère de l'ensemble de l'épithélium est retrouvée dans l'érythème polymorphe [4].

5.4. Lésions atrophiques

Dans les lésions atrophiques, l'épithélium est mince et il y a absence de crêtes. Il y a une légère kératinisation de surface, et le *stratum corneum* tend à se fondre dans le *stratum granulosum*. La couche basale présente une dégénérescence hydropique, et le chorion supérieur est densément infiltré par les lymphocytes. La forme atrophique du lichen plan est observée au niveau de la face dorsale de la langue et au niveau de la gencive. Au niveau de la langue, les papilles filiformes et fongiformes sont absentes. Au niveau de la gencive, il y a généralement une infiltration inflammatoire extensive et la partie supérieure du chorion est obscurcie. Des zones d'ulcération complète ou des zones d'érosion sont communément observées dans les biopsies gingivales lors de LPB. Ceci est similaire à ce qu'on appelle la « gingivite desquamative », et la majorité des cas de gingivite desquamative sont probablement des lichens plans du type érosif ou atrophique [4].

5.5. Aspect histologique du lichen plan buccal selon le stade évolutif

L'aspect histologique du LPB varie au cours de l'évolution. A la phase initiale, on observe une parakératose de surface, un épaissement ou un amincissement de l'épithélium, un effilochage des crêtes interpapillaires et la présence d'une couche granuleuse irrégulière qui, avec l'infiltrat inflammatoire sous épithélial nodulaire, sont responsables de l'apparition des lésions blanches punctiformes ou réticulées, caractéristiques d'un LPB en cours de développement. À la phase d'état, il existe une ortho ou une para kératose de surface, les crêtes prennent un aspect en dents de scie, les papilles une forme en dôme et on retrouve dans l'assise basale des corps hyalins qui correspondent à des kératinocytes en apoptose. De plus, le chorion superficiel est occupé par un infiltrat inflammatoire en bandes, à prédominance lymphocytaire. Pendant des poussées d'activité, on note cliniquement l'apparition d'un érythème, la présence d'érosions et une diminution de la kératose de surface ; histologiquement une exocytose, une spongieuse, une augmentation du nombre de corps hyalins et une augmentation de la densité de l'infiltrat inflammatoire. Progressivement, la membrane basale devient rectiligne l'épithélium s'amincit, la kératose prend parfois un aspect verruqueux, le chorion est le siège d'une fibrose collagène plus ou moins importante tandis que l'infiltrat inflammatoire s'éclaircit. Dans le LPB *nigricans*, il y a une incontinence du pigment mélanique de l'assise basale qui migre dans le chorion superficiel sous l'effet de l'attaque des lymphocytes de l'infiltrat inflammatoire. À la fin de l'évolution, la muqueuse devient atrophique, ou scléro-atrophique s'il s'est formé une fibrose dans le chorion, et l'infiltrat inflammatoire a disparu : c'est le stade post lichénien. L'atrophie épithéliale est assez souvent accompagnée d'une hyperkératose de surface et d'une fibrose du chorion correspondant à un état cicatriciel [8, 56].

5.6. Aspect histologique des lésions lichénoïdes

Sur le plan histologique, les lésions lichénoïdes présentent un infiltrat lymphocytaire diffus avec des polynucléaires éosinophiles, des plasmocytes et il y aurait plus de corps colloïdes que dans le LP classique, mais il n'y a pas de signes spécifiques et l'immunocoloration est non contributive [66].

Chapitre 6 : Etiologie et pathogénie.

6. Etiologie et pathogénie

L'étiologie du LPB demeure inconnue et aucun élément déclencheur ne peut être identifié : c'est le LPB « idiopathique ». Quant aux réactions lichénoïdes buccales, elles comprennent un groupe de lésions ayant différentes étiologies telles que les médicaments systémiques (LDR pour *Lichenoid Drug reactions*), les matériaux de restauration dentaires et les aliments ou les agents aromatisants (réactions lichénoïdes de contact : LCR pour *Lichenoid contact reactions*) [64].

L'étiologie et la pathogénie du LPB et des LLB ne sont pas totalement élucidées. Plusieurs facteurs ont été impliqués dans l'étiologie du LPB et plusieurs hypothèses ont été avancées pour expliquer sa pathogénie [65]. Les facteurs impliqués dans son étiologie comprennent : (1) contexte génétique ; (2) matériaux dentaires ; (3) médicaments ; (4) agents infectieux – infections bactériennes et virales ; (5) autoimmunité – association à d'autres maladies auto-immunes ; (6) immunodéficiência ; (7) allergies alimentaires ; (8) stress ; (9) « habitudes » ; (10) traumatismes ; (11) diabète et hypertension ; (12) néoplasies malignes et (13) maladie de Bowel [65, 66].

6.1. Etiologie du LPB et des LLB

Bien que l'étiologie exacte du LPB et des LLB demeure incertaine, des études ont suggéré que l'immunité à médiation cellulaire jouait un rôle majeur dans la pathogénie du LPB [9,26,67-69].

6.1.1. Contexte génétique

Les études concernant les facteurs de prédispositions génétiques au LP sont assez contradictoires [70] et ont généralement montré une faible association entre les antigènes *Human Leucocyte Antigen* (HLA) et le LP [71]. Cependant, le LP cutané idiopathique est fréquemment associé à HLA-DR1, particulièrement à l'allèle DRB1*0101. Chez les patients chinois, une augmentation de HLA-DR9 [71] et Te 22 a été retrouvée.

Dans une étude sur le polymorphisme génétique de l'interféron (INF) γ et du *Tumor Necrosis Factor* TNF- α , les auteurs suggèrent que certains allèles sont des facteurs de risque du LP [23, 70].

D'autres pistes sont également explorées. Ainsi, un défaut de transduction du signal du facteur de croissance inhibiteur de la croissance épithéliale (*Transforming Growth Factor*) TGF- β , via la voie *smad*, a été mis en évidence dans les lésions de lichen buccal.

Cette anomalie pourrait être à l'origine de l'hyperprolifération kératinocytaire observée au cours du lichen buccal [23, 72].

6.1.2. Matériaux dentaires [66]

La majorité des malades présentant un LPB n'ont aucune association étiologique évidente avec des matériaux de restaurations dentaires. Cependant, le contact ou la proximité des restaurations impliquant l'amalgame ou d'autres matériaux peuvent engendrer des réactions lichénoïdes de la muqueuse buccale. Ces lésions ressemblent étroitement au LPB sur le plan clinique et histologique, mais ont une étiologie identifiable. Ces lésions lichénoïdes sont probablement dues à des réactions allergiques (d'hypersensibilité de contact) ou toxiques causées par des composés libérés ou générés, au phénomène de Köbner ou éventuellement à la plaque dentaire accumulée à la surface des restaurations [66] surtout les amalgames mal polis [73].

6.1.2.1. Matériaux métalliques

Les obturations à l'amalgame sont en contact direct avec la muqueuse buccale et peuvent directement altérer l'antigénicité des kératinocytes de la membrane basale par la libération de mercure ou d'autres sels de métaux résultant de la corrosion [74], de la dissolution, de l'évaporation ou toute autre forme de dégradation [75,76]. Certaines réactions lichénoïdes se produisent donc en relation directe avec des restaurations à l'amalgame [66,73,77-79] et certaines de ces lésions buccales peuvent régresser après substitution de l'amalgame par d'autres matériaux [66,73,78-81] mais ceci n'est pas le cas pour les lésions gingivales.

Des réactions significatives aux sels de mercure sur les patchs-tests cutanés peuvent être retrouvées chez certains patients présentant un LPB alors que d'autres auteurs ne les retrouvent pas [66].

Certains auteurs ont suggéré une réaction provoquée par le cuivre retrouvé dans certains alliages dentaires chez des patients présentant un LPB ; les réactions par électro galvanisme ont aussi été évoquées par d'autres auteurs. Il y aurait aussi des réactions occasionnelles aux restaurations à l'or [66] ou au cobalt [82].

6.1.2.2. Restaurations non métalliques

Les restaurations au composite ont aussi été incriminées dans les réactions lichénoïdes et donc le remplacement des amalgames comme traitement possible n'est pas toujours justifié [66].

Il est possible que l'augmentation de la perméabilité de la muqueuse atteinte par une lésion lichénoïde érosive due à l'amalgame facilite la sensibilisation à d'autres matériaux [74].

Les matériaux inertes tels que les verres ionomères pour les obturations, les restaurations et les couronnes en matériaux précieux couverts de porcelaine sont préférables chez les patients ayant une réaction lichénoïde à l'amalgame. Aucune amélioration n'a été observée après avoir remplacé ou enlevé les obturations à l'amalgame chez les patients ayant un LPB idiopathique [74].

6.1.3. Les médicaments (*Drugs*)

L'association possible des médicaments avec des lésions similaires au LPB ont été notées quand la quinacrine et la mépacrine, utilisés comme antipaludéens durant la seconde guerre mondiale ont engendré des lésions lichénoïdes [66]. En dehors de ces substances, l'or semblait être l'agent le plus communément reconnu pour initier des éruptions ressemblant au LP (« *LP-like* »). Les sels d'or peuvent causer une multitude de lésions lichénoïdes cutanéomuqueuses.

Actuellement, les médicaments les plus incriminés dans la survenue d'éruptions lichénoïdes sont les anti-inflammatoires non-stéroïdiens et les inhibiteurs de l'enzyme de conversion de l'angiotensine [66]. D'autres médicaments peuvent engendrer des réactions lichénoïdes : thiazides, diurétiques, pénicillamine, β -bloquants, quinine et quinidine, acide acétyl salicylique, phénothiazines, carbamazépine, allopurinol, lithium, lorazépam, kétoconazole, streptomycine, isoniazide, méthopromazine, lévomépromazine, ...

Le diagnostic clinique des réactions lichénoïdes médicamenteuses est en grande partie basé sur des critères subjectifs. Ces lésions sont généralement unilatérales [83] et érosives [66].

Le moyen le plus fiable pour diagnostiquer les réactions lichénoïdes est la rémission des lésions à la suppression du traitement et sa réapparition en cas de reprise. Mais cette démarche met en jeu l'état de santé du malade [66].

6.1.4.2. Infections fongiques

Plusieurs études ont rapporté une prévalence augmentée d'espèces de candida dans les lésions de lichen plan et une amélioration clinique peut être notée avec un traitement anti-fongique.

6.1.4.3. Infections virales

6.1.4.3.1. Virus de l'immunodéficience humaine (HIV)

L'implication des virus dans le LPB a été suggérée par plusieurs auteurs puisque des lésions lichénoïdes peuvent être retrouvées chez des patients HIV positifs [68].

6.1.4.3.2. *Human papilloma virus* (HPV)

Les *Human papilloma virus* ont été retrouvés dans les lésions de LPB sans qu'aucun rôle causal n'ait pu lui être attribué [66]. Les résultats sont souvent contradictoires, allant de 0% à 100% de taux de détection positive. Il est extrêmement difficile de comparer de tels résultats compte tenu des différences dans les critères d'inclusion, les signes cliniques (lésions érosives versus non érosives), l'échantillonnage du matériel,... En fait, la détection de l'ADN du HPV ne prouve pas une relation de causalité étant donné que sa présence dans le tissu lésionnel peut être occasionnelle ou résulter du processus de la maladie ou du traitement immunosuppresseur [8,67].

6.1.4.3.3. Herpès virus

Parmi les huit Herpès virus humains pouvant donner lieu à des lésions buccales, quatre ont été impliqués dans le LPB [67]; ce sont l'Herpès simplex 1 (HSV-1), le virus d'Epstein Barr (EBV) [84], le cytomégalovirus (CMV) et l'Herpès virus 6 (HHV-6) [66,67].

6.1.4.3.4. Hépatite C Virus (HCV) : [se référer plus bas].

6.1.5. Auto-immunité

De nombreux auteurs suggèrent que LPB et les LLB auraient une étiologie auto-immune. Le LPB et les LLB peuvent être associés à des maladies systémiques auto-immunes, comme l'alopécie *areata*, la dermatomyosite, la sclérose lichénoïde et atrophique, la myasthénie, la colite ulcéreuse, la cirrhose biliaire primitive... La relation entre le LPB/LLB et ces différentes affections n'est pas clairement établie et toute association entre le LPB/LLB et une maladie systémique peut être fortuite, car le LPB est relativement fréquent chez les sujets âgés et plusieurs médicaments utilisés pour le traitement de ces maladies peuvent induire une réaction lichénoïde. Cette théorie a été confirmée par de nombreuses études [8, 28, 65-69].

6.1.5.1. Pathologies hépatiques chroniques

La fréquence des hépatopathies chez les malades ayant un LP est débattue depuis le début des années 1980. Depuis 1992, les très nombreuses publications contradictoires concernant l'association LP-HCV n'ont fait qu'alimenter la controverse [85].

La fréquente association du LP avec les maladies chroniques du foie est bien documentée, surtout chez les patients Méditerranéens [67] alors que les études prospectives Scandinaves et Britanniques sur le LPB n'ont montré aucune corrélation significative avec les maladies du foie [67,86,87].

Certaines affections hépatiques (cirrhose biliaire primitive, hépatite chronique) sont parfois associées à un LPB, mais c'est l'association récemment décrite hépatite C-LPB qui suscite le plus d'intérêt. Le LPB associé à une hépatite C ne se différencie pas du LPB idiopathique ; toutefois, on note une fréquence élevée de lésions, surtout érosives, intéressant la langue [8]. Il est donc impératif de demander une sérologie anti-HCV devant toute lésion de LPB/LLB, ceci permet le dépistage précoce des hépatopathies asymptomatiques et d'instaurer précocement un traitement adéquat.

Un cas de lichen plan buccal et une stéatose hépatique non alcoolique a été décrit par Conrotto et al. en 2011 [94].

La prévalence des anticorps anti-HCV chez les sujets présentant un LP est extrêmement variable en fonction des pays, et d'une étude à l'autre pour un même pays : 0 à 55% aux Etats Unis ; 0% pour la Grande-Bretagne [86], les Pays-Bas [87], le Népal, le Brésil [88] et la Serbie [89] ; 3,8% dans l'Est de la France (2,6% pour le groupe contrôle) ; 9 à 44% en Espagne ; 9 à 35% en Italie ; 16% au Nigeria [90] ; 21% en Egypte [91] et jusque 62% au Japon [85]. La métaanalyse de Lodi et al., en 2010 [92] semble aussi mettre en évidence une différence entre les pays ; il en ressort aussi que les patients ayant un LP ont cinq fois plus de risque que le groupe contrôle d'être séropositifs au virus de l'hépatite C. Dans les études récentes recueillies notamment africaines où la prévalence de l'HCV est très haute dans la population générale, il n'y a pas d'association significative entre HCV et LPB [90-93]. Ces différences pourraient dépendre de facteurs immunogénétiques. Etant donné que la majorité des études sont rétrospectives, il est difficile d'établir si l'exposition au virus de l'hépatite C se produit avant ou après le début du LP. Cependant, la survenue de réactions lichénoïdes après la vaccination contre l'hépatite B, indépendamment du type de vaccin utilisé, suggère fortement que le LP apparaît après l'infection [93].

La détection du génome viral qui constituerait un argument de poids en faveur de l'association n'a néanmoins jamais été rapportée [85]. La combinaison de la ribavirine et de l'INF α semble augmenter le risque de réactions lichénoïdes [93].

6.1.5.2. Réaction du greffon contre l'hôte ou *Graft versus host disease* (GVHD) et lichen plan buccal

La *GVHD* est une complication majeure des greffes de moelle osseuse ou de cellules souches hématopoïétiques allogéniques.

Pendant la phase aiguë, c'est-à-dire pendant les 100 premiers jours après la transplantation, on observe une stomatite et un rash maculeux d'aspect peu spécifique. A la phase chronique (100 jours après la greffe), les manifestations cutanéomuqueuses sont variables ; il existe souvent une éruption cutanée constituée de papules lichénoïdes, accompagnée par des lésions buccales, souvent très étendues, ressemblant à celles du LPB idiopathique. Les lésions lichénoïdes buccales sont présentes dans toutes les *GVHD*. Histologiquement, rien ne différencie les lésions lichénoïdes de la *GVHD* d'un LPB à la phase d'état, en poussée d'activité ; elles sont toutefois en général plus étendues. Les lésions lichénoïdes buccales évoluent comme celles d'un LPB idiopathique mais de façon plus rapide : le stade post lichénien est atteint en 18 à 36 mois. Les lésions lichénoïdes buccales secondaires à la *GVHD* présentent un potentiel de transformation maligne. Chez ces patients, il existe cependant d'autres facteurs (immunodéficience primaire, traitement immunosuppresseur, infections virales, prédisposition génétique au cancer) susceptibles de favoriser la transformation maligne [30,56,95].

6.1.6. Immunodéficience

Le LP cutané est plus fréquemment associé aux défauts de fonctionnement des lymphocytes T, comme le thymome ou l'infection au HIV qu'à des déficiences immunitaires humorales. Le LP a été observé dans l'hypogammaglobulinémie et le SIDA maladie [66].

6.1.7. Allergies alimentaires

Une minorité de patients ayant un LPB ou des lésions lichénoïdes semblent avoir des réactions à certains aliments et additifs alimentaires tels que la cannelle [66].

6.1.8. Stress :

Médicalement, le stress est défini comme la réponse physiologique de l'organisme, face à des agents réels ou symboliques, mettant en danger l'intégrité de la personne.

Les agents stressants sont multiples et dépendent de l'individu sur lequel ils s'exercent et peuvent être séparés en deux catégories temporelles distinctes : (1) les stress aigus, d'intensité variable, induits par l'environnement social ou professionnel, des événements marquants de la vie quotidienne (naissance, mariage, décès, etc.) ou secondaires à des traumatismes (abus, violence, etc.) ; (2) les stress répétés de tout type, le plus souvent liés à l'environnement socio-professionnel sont qualifiés de chroniques [96].

Le stress aigu a la capacité de renforcer la réponse du système immunitaire alors que le stress chronique a tendance à déprimer le système immunitaire. Le stress chronique peut causer une diminution de la mitogénèse, une altération des lymphocytes T, une réduction du rapport lymphocytes T auxiliaires/lymphocytes T régulateurs et une diminution du nombre de lymphocytes T *Natural killer*. Donc les hormones du stress renforcent la réponse immunitaire, mais si la réponse au stress est à plusieurs reprises suractivée ou prolongée, la fonction immunitaire est altérée. Le corps a besoin d'un équilibre d'allostasie (maintien de la stabilité) et moins de charge allostatique (réponse aux stress activée chroniquement ou de manière répétitive) [97,98].

Les troubles psychologiques comme la dépression, l'anxiété et le stress ont été étudiés dans l'étiopathogénie du LPB ; les malades ayant un LPB ou des LLB rapportent une progression plus importante ou une exacerbation des lésions durant les périodes de grande tension émotionnelle. Les hormones neuro-endocrines libérées durant le stress pourraient entraîner la dysrégulation immune, altérer ou amplifier la production de cytokine aboutissant aux maladies auto-immunes [98] et donc au LPB ou aux LLB.

6.1.9. Habitudes nocives

Chez les patients ayant un LPB, il n'y a pas de prévalence élevée de tabagisme. Ce dernier a longtemps été considéré comme un facteur étiologique surtout dans certaines communautés indiennes. La noix de bétel mâchée est plus fréquemment relevée chez les patients indiens présentant un LPB que chez les individus sains [66].

6.1.10. Traumatismes

Le traumatisme en tant que tel n'est pas un facteur étiologique, bien qu'il puisse être le mécanisme par lequel d'autres facteurs étiologiques exercent leurs effets [66].

6.1.11. Diabète et hypertension artérielle (HTA)

→ L'association du diabète au LPB/LLB fait l'objet de controverse. Certains auteurs ont rapporté des altérations du métabolisme du glucose alors que ces résultats n'ont pas été confirmés par d'autres auteurs. Actuellement, il est reconnu que l'intolérance au glucose n'est pas synonyme de diabète.

En effet, plusieurs études n'ont montré que de faibles prévalences de LPB/LLB dans de grands groupes de sujets diabétiques suggérant que l'association proposée serait une coïncidence ou causée par les médicaments anti-diabétiques ou d'autres médicaments. Toutefois, chez les diabétiques ayant un LPB/LLB, il y aurait une prévalence élevée d'atteinte linguale et de lésions érosives [66].

→ La tension artérielle, lorsqu'elle est évaluée dans le LP apparaît comme une variable indépendante sans qu'aucune corrélation significative ne soit retrouvée [66]. En 1963, Grinspan et al ont décrit sept cas de LPB associé à un diabète et une hypertension artérielle ; cette triade porte le nom de syndrome de Grinspan. Ce syndrome est toujours observé mais serait une combinaison fortuite des trois maladies ou une réaction lichénoïde provoquée par les traitements utilisés pour contrôler le diabète ou l'hypertension artérielle [66, 99].

6.1.12. Néoplasies malignes

Des lésions lichénoïdes ont été observées sur la peau et/ou les muqueuses des patients atteints par différentes néoplasies. La forme clinique du LP associé aux tumeurs malignes semble être le type bulleux, le lichen plan pemphigoïde comme il peut parfois prendre l'aspect du pemphigus paranéoplasique. Le LP a été décrit avec le cancer du sein, l'adénocarcinome métastatique, le sarcome rétropéritonéal, le cancer gastrique [66,100], les lymphomes non hodgkiniens [100] et le thymome [66,100].

6.1.13. Maladies intestinales

L'association entre colite ulcéreuse et LP a été rapportée par plusieurs auteurs [66,101,102]. D'autres maladies intestinales ont occasionnellement été décrites en association avec le LP dont la maladie cœliaque [102] et la maladie de Cröhn mais non retrouvées par d'autres auteurs [66].

6.1.14. Autres associations

6.1.14.1. Syndrome de Good

Le syndrome de Good est caractérisé par l'association d'un thymome à une hypogammaglobulinémie, une lymphopénie circulante, et de manière variable, une lymphopénie T CD4 circulante avec un rapport CD4/CD8 inversé, s'accompagnant d'infections et de maladies auto-immunes. L'association d'une hypogammaglobulinémie à un thymome est décrite dans 1 à 3% des cas. Elle a été rapportée pour la première fois par Robert Good et al. Il s'agit d'une cause rare de déficit immunitaire de l'adulte [103].

Des cas de syndromes de Good associés à un LPB érosif ont été rapportés [103-106]. Moutasim et al. [107] ont rapporté un cas de lichen plan vulvo-vagino-gingival associé à un syndrome de Good.

6.1.14.2. Dysthyroïdies

De manière sporadique, on retrouve une étude effectuée en Finlande où le lichen plan buccal est associé aux maladies de la thyroïde [108].

6.2. Immunopathogénèse [65,67,69]

Le lichen plan semble résulter d'une réponse immune anormale à médiation cellulaire T dans laquelle les cellules épithéliales de la membrane basale sont reconnues comme « étrangers » en raison des modifications (des changements) de l'antigénicité de leur surface cellulaire. La cause de ce dommage à médiation cellulaire est inconnue [31].

6.2.1. Spécificité antigénique dans le lichen plan buccal

6.2.1.1. Lymphocytes CD8+

L'infiltrat lymphocytaire dans le LPB/LLB est composé presque exclusivement de lymphocytes T et la majorité des lymphocytes T dans l'épithélium et adjacents aux kératinocytes de la membrane basale sont des lymphocytes CD8+ activés [109-111].

La majorité des lymphocytes sous-épithéliaux et intraépithéliaux sont CD8+ [112]. Les lymphocytes CD8+ sont « mitoyens » avec des kératinocytes apoptotiques dans les lésions de LPB [67,112,113]. L'analyse de ces données suggère que les lymphocytes CD8+ sont impliqués dans la pathogénie de la maladie et que les CD8+ activés peuvent déclencher l'apoptose des kératinocytes dans le LPB/LLB.

Au début de la formation des lésions dans le LPB/LLB, les lymphocytes T CD8+ lésionnels peuvent reconnaître un antigène associé au complexe majeur d'histocompatibilité (CMH) de classe I sur les kératinocytes lésionnels. Après la reconnaissance de l'antigène et l'activation, les lymphocytes T CD8+ cytotoxiques peuvent déclencher l'apoptose des kératinocytes [69].

6.2.1.2. Rapprochement initial entre lymphocytes T CD8+ et kératinocytes

Des études ont identifié diverses modifications biochimiques associées à l'expression d'antigène de kératinocytes altérés et l'altération de la fonction des kératinocytes au début de la formation des lésions de LP [114, 115]. Les auteurs ont suggéré que les changements épithéliaux étaient les événements initiaux dans la pathogénie de la maladie. Suite à l'expression d'antigène des kératinocytes altérés, un antigène spécifique cellule T CD8+ peut-être (1) en surveillance de routine dans l'épithélium et rencontrer l'antigène de kératinocyte par hasard (hypothèse de la « rencontre fortuite ») ou (2) attiré dans l'épithélium, avec des lymphocytes T non spécifiques (*irrelevant specificity*), par les chimiokines dérivées des kératinocytes (hypothèse de « la migration dirigée »).

L'hypothèse de « la rencontre fortuite » est supportée par la présence de lymphocytes T dans l'épiderme normal et la dégénérescence de la membrane basale en absence d'un dense infiltrat inflammatoire dans les lésions de LP. Inversement, l'hypothèse de la « migration dirigée » est soutenue par les découvertes d'expression de récepteur de chimiokines constitutives sur des lymphocytes T naïfs et l'infiltration dermique de lymphocytes T avant l'apparition des lymphocytes intra-épithéliaux et des modifications épithéliales dans les lésions de LP. L'hypothèse de « la migration dirigée » prédit que les chimiokines dérivées des kératinocytes attirent les lymphocytes T non spécifiques avec les lymphocytes T spécifiques de l'antigène dans la lésion de LPB en développement.

En résumé, l'événement initial dans la formation de la lésion de LPB pourrait être l'expression d'antigène en association avec le CMH de classe I au niveau du site futur de la lésion, avec ou sans hausse de production des chimiokines des kératinocytes.

Les antigènes-spécifiques CD8+ cytotoxiques (pionniers) pour les lymphocytes T peuvent pénétrer dans l'épithélium buccal suite à une surveillance de routine ou ils peuvent être attirés par les chimiokines dérivées des kératinocytes. Puis, les antigènes-spécifiques CD8+ cytotoxiques pour les lymphocytes T déclenchent l'apoptose des kératinocytes de la membrane basale. Dans ce contexte, l'expression d'antigènes des kératinocytes et la production de chimiokines sont les événements primaires dans la formation de lésion de LPB, suivis par l'apoptose des kératinocytes déclenchée par les antigènes-spécifiques CD8+ cytotoxiques pour les lymphocytes T. La formation du dense infiltrat lympho-histiocytaire sous-épithélial et les changements de la membrane basale dans le LPB peuvent résulter des interactions antigènes-spécifiques entre les kératinocytes et les lymphocytes T, ou ils peuvent être un épiphénomène associé au recrutement des lymphocytes T sans spécificité dans le site de lésions de LPB.

6.2.1.3. Identité et emplacement de l'antigène du lichen plan

Le rôle de l'auto-immunité dans la pathogénèse du LPB/LLB est soutenu par plusieurs signes auto-immuns du LPB, incluant sa chronicité, l'apparition chez l'adulte, la prédilection féminine, l'association avec d'autres maladies auto-immunes, les associations occasionnelles tissu-type, la baisse de l'activité suppressive immunitaire chez les patients ayant un LPB la présence de clones de lymphocytes T auto-toxiques dans les lésions de LP [116-118]. Les auteurs ont suggéré que les kératinocytes exprimeraient un antigène du LP mais uniquement au niveau du site de la lésion, c'est-à-dire, la distribution clinique des lésions de LP est déterminée par la distribution de l'antigène du LP.

Par conséquent, un événement précoce dans la formation des lésions de LP pourrait être l'expression d'antigènes des kératinocytes ou l'apparition au niveau du futur site de la lésion induite par les médicaments systémiques (réactions lichénoïdes médicamenteuses), les allergènes de contact présents dans les matériaux de restauration dentaire ou les dentifrices (réaction d'hypersensibilité de contact), le trauma mécanique (phénomène de Köbner), les infections bactériennes ou virales ; ou par un agent non identifié.

Par la suite, les lymphocytes T CD8+ cytotoxiques reconnaissent l'antigène du LP associé au CMH de classe I sur les kératinocytes lésionnels et déclenchent l'apoptose des kératinocytes.

6.2.1.4. Les protéines de stress (anciennement protéines de choc thermique : *Heat-Shock Proteins HSP*)

Plusieurs auteurs ont identifié une hausse de l'expression de *HSP in situ* par les kératinocytes lésionnels du LPB [119,120]. Sugerman et al., en 1995 [120] ont aussi identifié *in vitro* la réactivité-*HSP* des lymphocytes T lésionnels du LPB. L'expression de la *HSP* par les kératinocytes dans le LPB peut être un épiphénomène associé à l'inflammation préexistante. La susceptibilité au LPB peut résulter de l'expression du gène de la *HSP* dérégulée par les kératinocytes buccaux stressés ou de l'incapacité de supprimer une réponse immunitaire après l'auto-reconnaissance par la *HSP*. Ce dernier mécanisme semble probable, compte tenu de la constatation de la baisse de l'activité immuno-suppressive chez les patients ayant un LPB [117].

6.2.1.5. Les mécanismes d'apoptose des kératinocytes

Actuellement, les mécanismes utilisés par les lymphocytes-T CD8+ cytotoxiques pour déclencher l'apoptose des kératinocytes dans le LPB sont inconnus. Les mécanismes possibles comprennent : (1) Le TNF- α sécrété par les lymphocytes T, se fixe au TNF- α récepteur (TNF R1) présent à la surface des kératinocytes. (2) Le CD95 Ligand (CD95L) de surface des lymphocytes T se fixe au CD95 (Fas) à la surface des kératinocytes. (3) Les lymphocytes T sécrètent la granzyme B qui va pénétrer les kératinocytes via les pores de la membrane induits par la perforine. Tous ces mécanismes pourraient activer la cascade de caspases des kératinocytes, résultant en l'apoptose des kératinocytes [67,113]. Par conséquent, les lymphocytes T sécrétant TNF- α peuvent être impliqués dans la pathogénèse du LPB. Les lymphocytes T CD8+ cytotoxiques dans le LPB peuvent sécréter TNF- α qui déclenche l'apoptose des kératinocytes via TNF R1 [67,112,121,122].

6.2.1.6. Lymphocytes T CD4+

Tandis que la majorité des lymphocytes T intra-épithéliaux du LPB/LLB sont des lymphocytes T CD8+ cytotoxiques, la plupart des lymphocytes T dans la *lamina propria* sont CD4+ auxiliaires (*helpers*) [109, 69,123].

Sugerman et al., 1994 [123] ont identifié *in vitro* une activité mixte des clones des lymphocytes T lésionnels auxiliaires (*helpers*) et régulateurs (« *suppressor* » anciennement *suppresseurs*), suggérant que la balance immunologique entre auxiliaires et régulateurs (*help and suppression*) pourrait déterminer le comportement clinique de la maladie [123]. Les auteurs ont aussi isolé *in vitro* des clones de lymphocytes T CD4+ non cytotoxiques à partir de lésions cutanées de LP [116].

6.2.2. Mécanismes non-spécifiques dans le LPB

6.2.2.1. Membrane basale

Les modifications de la membrane basale dans le LPB sont fréquentes. Les kératinocytes contribuent à la structure de la membrane basale par la sécrétion du collagène IV et de laminine V à l'intérieur de celle-ci. Les kératinocytes apoptotiques ne sont plus en mesure d'assurer cette fonction [69]. Par conséquent, l'apoptose des kératinocytes déclenchée par les lymphocytes TCD8+ cytotoxiques intraépithéliaux peut donner des interruptions de la membrane basale dans le LPB. Inversement, des données expérimentales suggèrent que les kératinocytes requièrent un signal de survie dérivé des cellules de la membrane basale pour prévenir l'apparition de l'apoptose. Donc, les interruptions de la membrane basale peuvent déclencher l'apoptose des kératinocytes dans le LPB. Ces deux mécanismes seraient tous deux impliqués dans la pathogénie du LPB [65,69].

6.2.2.2. Métalloprotéases matricielles (MMPs)

Elles font partie de la famille d'endo-protéinases contenant du zinc et sont impliquées dans la dégradation protéolytique de nombreuses protéines de la matrice extracellulaire mais aussi de protéines non matricielles. La famille des MMPs est composée de plus de 20 endopeptidases [126]. La principale fonction des MMPs est la protéolyse de la matrice extracellulaire.

Les MMP2 et MMP3 sont exprimées principalement par l'épithélium dans le LPB. La MMP9 est identifiée dans l'infiltrat inflammatoire dans la *lamina propria*, avec des cellules positives occasionnelles dans l'épithélium. La dégradation de la membrane basale induite par la MMP9 faciliterait le passage de l'antigène spécifique des lymphocytes TCD8+ cytotoxiques à travers l'épithélium où il va provoquer l'apoptose des kératinocytes [65,69].

6.2.2.3. Mastocytes

Des études ont montré une augmentation du taux de mastocytes dans le LPB [127]. Approximativement 60% des mastocytes sont dégranulés dans le LPB comparativement à 20% dans la muqueuse buccale normale [128]. La dégranulation dans le LPB libère une gamme de médiateurs pro-inflammatoires tels que TNF- α , chymase et tryptase [65,69,125, 129-132]. Des amas de mastocytes et de lymphocytes TCD8+ intraépithéliaux ont été identifiés au niveau de sites où la membrane basale est perturbée [69,133].

6.2.2.4. Chimioquinas

Les chimiokines sont une famille de cytokines pro-inflammatoires virtuellement secrétées par toutes les cellules somatiques. La chémokine RANTES (*Regulated on Activation Normal T-cell Expressed and Secreted*) fait partie de la famille des CC-chimioquinas et est produite par différentes cellules incluant les lymphocytes T activés, les cellules épithéliales bronchiques, les fibroblastes de la synoviale (rhumatoïde), les kératinocytes buccaux et les mastocytes. RANTES joue un rôle essentiel dans le recrutement des lymphocytes, des monocytes, des lymphocytes T *natural killer*, des éosinophiles, des basophiles et des mastocytes [69].

L'expression de RANTES par les lymphocytes T est identifiée *in situ* dans le LPB/LLB [65,69,134]. En plus de la stimulation du chimiotactisme des mastocytes et leur dégranulation, RANTES sécrété par les lymphocytes T lésionnels du LPB/LLB permet sans doute de prolonger la survie des cellules inflammatoires dans le LPB/LLB et ainsi contribuer à la chronicité de la maladie [69].

6.2.3. Déficience d'un antigène spécifique de l'immunosuppression : le *Transforming Growth Factor TGF- β 1* : Le TGF- β 1 inhibe la croissance et induit la différenciation et l'apoptose des kératinocytes *in vitro*. Par conséquent, TGF- β 1 dérivé des lymphocytes T peut jouer un rôle dans la pathologie épithéliale associée au lichen plan buccal.

Chapitre 7 : Diagnostic positif.

7. Diagnostic positif

Les aspects cliniques typiques du LPB sont généralement suffisants pour porter le diagnostic [59,135] ; le lichen plan réticulé ne ressemble à aucune lésion [7]. Cependant, la biopsie de la muqueuse buccale avec lecture histopathologique est recommandée afin de confirmer le diagnostic clinique et surtout pour exclure une atypie épithéliale ou des signes de malignité [57,59,136]. Toutefois, l'évaluation histopathologique du LPB et des LLB est un processus plutôt subjectif et insuffisamment reproductible [137] et dans environ 50% des cas de LPB, il existerait un manque de corrélation clinico-pathologique dans l'évaluation diagnostique du LPB et des LLB [59,138]. Pour cela, il est impératif de réaliser un interrogatoire détaillé avec une anamnèse personnelle et familiale, un examen clinique somatique, exobuccal et endobuccal minutieux et des examens complémentaires ciblés.

7.1. Examen clinique : Le patient est confortablement installé sur le fauteuil. Un équipement adapté est également nécessaire (éclairage de bonne qualité, instrumentation spécifique : miroirs plans, abaisse-langue, sonde,...) [139].

7.1.1. L'interrogatoire : c'est le premier temps de l'examen, mais également le premier contact avec le patient, il s'agit d'une étape décisive. Cette étape permet d'orienter le diagnostic dès le départ, grâce à la qualité des informations recueillies, mais elle conditionne les rapports de confiance ultérieurs avec le patient [139]. Un interrogatoire rapide avec anamnèse rigoureuse est mené permettant de recueillir les signes subjectifs de la maladie. Après avoir enregistré les données concernant l'état civil (nom, âge, profession, ...), très rapidement la question touchant au motif de consultation est posée, en effet, le patient peut se plaindre de brûlures, de douleurs, de difficultés à l'alimentation, de sensations rugueuses, et de sécheresse buccale, de douleurs gingivales ou de tout autre signe fonctionnel [7,69].

Il faut rechercher les antécédents personnels et familiaux qu'ils soient médicaux ou chirurgicaux, une maladie générale telle que le diabète ou l'hypertension artérielle ainsi que les traitements médicaux en cours, notamment les psychoactifs et l'existence d'allergie [139]. La présence d'une affection hépatique sera aussi recherchée, notamment une hépatite virale C surtout si la lésion buccale est érosive. Puis il faut poser des questions ciblées concernant les maladies dermatologiques (présence ou non de manifestations exobuccales) pouvant révéler un éventuel lichen plan cutané.

L'interrogatoire se termine par le recueil des données concernant le patient : habitudes de vie et intoxication alcool tabagique éventuelle. A l'issue de cette anamnèse, l'état psychique du patient devra être évalué.

L'histoire de la maladie recherchera un éventuel épisode antérieur similaire, la chronologie des faits (y compris recherche d'un éventuel facteur déclenchant), leur mode évolutif et leur prise en charge éventuelle. L'existence de signes fonctionnels tels qu'une douleur, une gêne à l'élocution ou à l'alimentation, ... Cela permettra d'établir l'ancienneté de la ou des lésion(s) buccale(s) et la sémiologie de la maladie. Les répercussions sur l'état général (asthénie, amaigrissement, fièvre, équilibre psychique,...) sont également analysées. Il faut insister sur l'existence ou non de lésions génitales surtout chez les femmes présentant un lichen plan buccal érosif, à la recherche d'un syndrome vulvo-vagino-gingival. D'où l'intérêt d'un examen urologique ou gynécologique.

Toute symptomatologie associée ou suggestive d'un tableau inflammatoire ou néoplasique sera relevée. Il est important de laisser le malade s'exprimer selon sa propre terminologie en le guidant sans l'influencer [139].

L'examen clinique proprement dit vise à dépister les signes objectifs de l'affection. Il faut se protéger par le port de masque, de lunettes de protection et de gants.

7.1.2. Examen exobuccal

L'examen clinique commencera par l'inspection de l'ensemble des téguments surtout des zones découvertes (visage, cuir chevelu, membres supérieurs notamment les poignets et les avant-bras) : coloration, souplesse, présence d'éventuelles lésions cutanées (macules, papules, lésions violines ou pigmentées, squames, croûtes,...) révélant un lichen plan cutané.

A la palpation, l'exploration des aires ganglionnaires permettra de rechercher des adénopathies pouvant révéler un carcinome épidermoïde [139].

7.1.3. Examen endobuccal : Il doit être réalisé sous un bon éclairage à l'aide de deux miroirs en prenant soin d'examiner toutes les muqueuses sans oublier les replis gingivo-muqueux, la région pelvilinguale et l'oropharynx.

Il faut évaluer l'amplitude de l'ouverture buccale, l'hygiène buccodentaire, et faire un examen dentaire (formule dentaire) complet afin d'apprécier l'état et la qualité des restaurations et des prothèses dentaires.

Il faut préciser d'éventuels liens de proximité avec des restaurations à l'amalgame, des couronnes en or, en argent et/ou des prothèses amovibles ainsi que tout autre facteur irritant local (tels que des dents ou des racines tranchantes, des obturations débordantes,...).

L'examen endobuccal doit apprécier la nature de la lésion élémentaire, l'aspect strié typique, le caractère homogène versus inhomogène, le caractère isolé ou multiple, la topographie, les caractéristiques de surface ainsi que l'aspect évolutif.

La prise de photographies des lésions de LPB/LLB permet de suivre l'évolution de la maladie (documentation photographique).

La palpation sera réalisée avec des doigts gantés à la recherche de rugosité, de douleurs, d'induration ...

Tous les renseignements recueillis devront soigneusement être notés dans le dossier du malade [139].

7.1.4. L'examen général comporte un examen oto-rhino-laryngologique, dermatologique, ophtalmologique, gastro-intestinal, uro-gynécologique...

7.2. Examens complémentaires

7.2.1. La biopsie simple [140]

La biopsie demeure un geste indispensable pour le diagnostic de LPB/LLB. Elle consiste, classiquement, à prélever un fragment de tissu vivant et à en préserver la morphologie par une fixation immédiate en vue de l'étude histologique ultérieure. La biopsie est réalisée à l'aide d'un bistouri froid à lame pointue, une paire de ciseaux et une pince biopsique. Le bistouri électrique et le laser sont contre-indiqués du fait de leur action nocive sur les tissus (coagulation).

Le diagnostic par cytologie exfoliative reste aléatoire dans le LPB/LLB [136] ; il ne trouve son indication que dans la forme de LPB bulleux afin d'éliminer un pemphigus vulgaire dont le signe pathognomonique est la présence de cellules acantholytiques monstrueuses de Tzanck. Par contre, dans la surveillance du LPB/LLB, les frottis peuvent être utiles pour détecter la cancérisation du LPB/LLB. Ils permettent d'orienter la biopsie ultérieure sur la zone suspecte cytologiquement. Le test au bleu de toluidine reste très peu spécifique pour le diagnostic de LPB/LLB [136].

7.2.2. Autres examens complémentaires

L'hémogramme (formule et numération sanguine : FNS) peut montrer une hyperéosinophilie [7]. La vitesse de sédimentation et la C-réactive protéine sont souvent augmentées témoignant du processus inflammatoire.

La demande de la glycémie à jeun et de l'hémoglobine glyquée afin d'éliminer un diabète sous-jacent ou pour contrôler un diabète existant.

Du fait de l'association entre LPB/LLB et maladies hépatiques, un dosage des transaminases (Aspartate aminotransférase ou ASAT, Alanine aminotransférase ou ALAT), des phosphatases alcalines, des gamma-glutamyl-transférases, de la bilirubine, ainsi que la sérologie de l'hépatite C et B, sont demandés surtout s'il s'agit d'une forme érosive.

La sérologie de la syphilis et du HIV sont aussi demandées dans un but diagnostique.

L'intradermo-réaction à la tuberculine et la radiographie pulmonaire sont demandés surtout pour le bilan thérapeutique afin d'éliminer une tuberculose méconnue chez les malades qui doivent être mis sous corticothérapie.

Le bilan préalable à la prescription de la corticothérapie comporte une glycémie à jeun, un bilan biologique lipidique, hépatique, rénal, avec contrôle de la tension artérielle et examen parasitologique des selles [7].

7.2.3. Biologie moléculaire

Depuis quelques années, les techniques de biologie moléculaire permettent de détecter des anomalies du génome ou de son expression, au niveau des tissus non tumoraux ou tumoraux de l'organisme, et, à l'aide des mêmes bases, de détecter la présence d'agents étrangers. Lorsque ces techniques s'adressent à l'acide désoxyribonucléique, elles sont parfois applicables à des prélèvements fixés. Une congélation immédiate ou rapide dans l'azote liquide nécessitant une « programmation » de l'examen est toutefois préférable ; elle est indispensable lorsqu'il s'agit d'une étude portant sur l'acide ribonucléique. Les principales techniques utilisées sont : la *polymerase chain reaction* (PCR) sur tissus frais ou congelés ou sur tissus et cellules déjà fixés (formol) et inclus en paraffine, l'hybridation *in situ* avec des sondes à acide désoxyribonucléique ou acide ribonucléique, la PCR *in situ*.

Des études cytogénétiques peuvent également être réalisées sur biopsies par des techniques d'hybridation *in situ* en fluorescence ou FISH (pour *fluorescence in situ hybridization* en anglais).

Certaines indications sont du domaine du diagnostic, telle la détection d'agents pathogènes (mycobactéries, virus) ; d'autres, du domaine de la recherche approfondie, tentent d'élucider l'expression des oncogènes ou des antioncogènes au cours de la carcinogenèse, et ouvrent ainsi la voie à diverses biothérapies susceptibles de rectifier ou de modifier les désordres engendrés par les tumeurs malignes.

7.3. Critères diagnostiques du LPB et des lésions lichénoïdes

Selon l'OMS en 1997 [20], sur le plan histologique, le LPB est caractérisé par une hyperkératose, de type ortho ou para-kératinisation, une acanthose ou une atrophie épithéliale, une dégénérescence-liquéfaction de la membrane basale, une bande sous-épithéliale éosinophile amorphe et un dense infiltrat bien défini de lymphocytes au niveau de la *lamina propria* superficielle. Les crêtes épithéliales manquent fréquemment ou peuvent avoir une apparence « en dents de scie ». Des changements dysplasiques peuvent parfois être observés.

En 2003, van der Meij et van der Waal [138], ont proposé des critères de diagnostic cliniques et histologiques du LPB et des lésions lichénoïdes buccales. Ces critères sont ceux de l'OMS de 1978 modifiés [138, 141, 142]. Ces critères sont actuellement universellement adoptés.

➔ Les critères cliniques:

- Présence de lésions bilatérales plus ou moins symétriques.
- Présence d'un réseau de lignes blanches ou grises : lacis rappelant la dentelle (forme réticulaire ou réticulée).
- Les lésions érosive, atrophique, bulleuse et en plaque sont acceptées comme « sous-type » en présence de lésions réticulaires ailleurs au niveau de la muqueuse buccale.
- Pour toutes les lésions qui ressemblent au LPB mais ne remplissent pas les critères mentionnés ci-dessus, le terme « cliniquement compatible avec » devrait être employé.

➔ Les critères histopathologiques :

- Présence d'une bande bien définie, correspondant à la zone de l'infiltration cellulaire (infiltrat inflammatoire) confinée à la partie superficielle du tissu conjonctif et qui est constituée principalement de lymphocytes.
- Signes de liquéfaction et de dégénérescence (*liquefaction degeneration*) dans les cellules de la couche basale.
- Absence de dysplasie épithéliale.
- Quand les signes histopathologiques sont moins évidents, le terme « histopathologiquement compatible avec » devrait être employé.

➔ **Diagnostic final de LPB ou de LLB**

- Pour porter un diagnostic final, les critères cliniques et histopathologiques sont impératifs.
- Le diagnostic de LPB requiert que les critères cliniques et histopathologiques soient retrouvés.
- Le terme LLB sera employé dans les conditions suivantes :
 - 1) Cliniquement typique de LPB mais histopathologiquement seulement « compatible avec LPB ».
 - 2) Histopathologiquement typique de LPB mais cliniquement seulement « compatible avec LPB ».
 - 3) Cliniquement « compatible avec LPB » et histopathologiquement « compatible avec LPB ».

Dans les critères de l'OMS modifiés aucune attention n'a été accordée aux réactions lichénoïdes de contact (LCR), qui peuvent être causées par les amalgames en contact direct avec la muqueuse buccale. Aucune distinction ne peut être faite entre ces lésions et le LPB que ce soit sur des bases cliniques ou histopathologiques et, à ce jour, il n'existe toujours pas d'outils de diagnostic supplémentaires pour les distinguer. En appliquant les critères proposés, ces lésions seront probablement classées comme LLB. Bien qu'il n'y ait pas actuellement de données scientifiques suggérant que les LCR ont un potentiel précancéreux ou que les patients atteints de ces lésions soient plus susceptibles de développer une tumeur maligne, Larsson et Warvinge [143] ont déclaré qu'il pourrait y avoir un faible taux de transformation maligne de LCR [141].

Chapitre 8 : Diagnostic différentiel.

8. Diagnostic différentiel

Le terme de lésion blanche sera utilisé au lieu du terme « kératose » qui a plutôt une connotation histopathologique que clinique.

Le diagnostic différentiel du LPB ou des LLB se discutera entre autres avec les leucoplasies, le carcinome épidermoïde, la leucokératose (leucoplasie), la candidose, le lupus érythémateux, l'érythème polymorphe, le pemphigus vulgaire, la pemphigoïde bulleuse, la pemphigoïde cicatricielle, le *white sponge naevus*, la syphilis secondaire, les plaques muqueuses [47], les réactions lichénoïdes médicamenteuses-induites [41].

8.1. Devant des lésions blanches homogènes

Le diagnostic clinique différentiel se discute avec les lésions blanches de la muqueuse buccale [57] :

8.1.1. Les variations anatomiques normales

8.1.1.1. Ligne blanche ou *linea alba* (Fig. 33,34)

La *linea alba* est une ligne en relief de la muqueuse buccale normale, s'étendant de la commissure labiale jusqu'aux troisièmes molaires et située au niveau de la ligne d'occlusion. Cliniquement, elle se présente comme une ligne en relief, bilatérale, de couleur identique à celle de la muqueuse avoisinante ou légèrement blanche. A la palpation, cette ligne est de consistance normale [144,145].

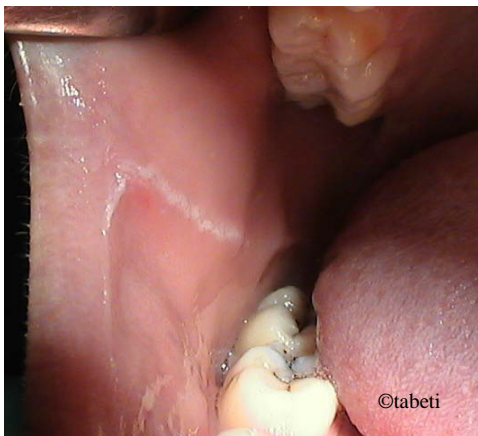


Fig. 33 : *Linea alba* de la joue droite (♀).

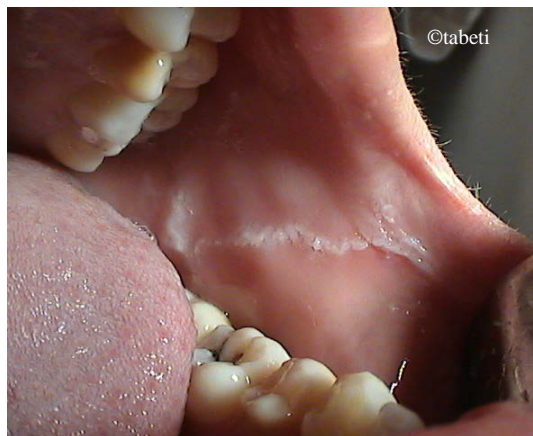

Fig. 34 : *Linea alba* de la joue gauche (♀).

8.1.1.2. Leucœdème ou *leukœdema exfoliativum mucosae oris*

Le leucœdème a été individualisé par Stanstead et Lowe en 1953 ; plus fréquent au sein de l'ethnie Noire, chez les Afro-américains [145] et les jeunes [136].

C'est un aspect particulier, non pathologique de la muqueuse buccale, dû à une augmentation d'épaisseur de l'épithélium et à un œdème intracellulaire de la couche de Malpighi. Le leucœdème atteint généralement la muqueuse buccale dans sa quasi-totalité, mais plus rarement la langue et les lèvres. Cliniquement, la muqueuse présente une teinte opalescente ou blanc-grisâtre, avec un aspect finement plissé au repos que l'on peut faire disparaître en tendant la joue. A la palpation, le leucœdème présente une palpation normale [144-146]. La lésion ne présente aucune modification à long terme [136].

8.1.1.3. Tic de mordillement des joues, des lèvres et de la langue ou *morsicatio buccarum, labiarum et linguarum* (Fig. 35)

Le tic de mordillement de la muqueuse buccale est habituel chez les personnes anxieuses [144], surtout les femmes [145]. Il s'agit d'un traumatisme auto-infligé ; ces patients se mordent ou mâchent [145] la muqueuse jugale, le bord de la langue ou les lèvres et arrachent les couches épithéliales superficielles. Les patients peuvent être conscients de ce tic comme ils peuvent ne pas en être conscients [145]. Cliniquement, la lésion se présente sous l'aspect d'une zone irrégulière diffuse de petits sillons avec desquamation épithéliale. Rarement existent des érosions superficielles ou des ulcérations et des pétéchies [144,145].

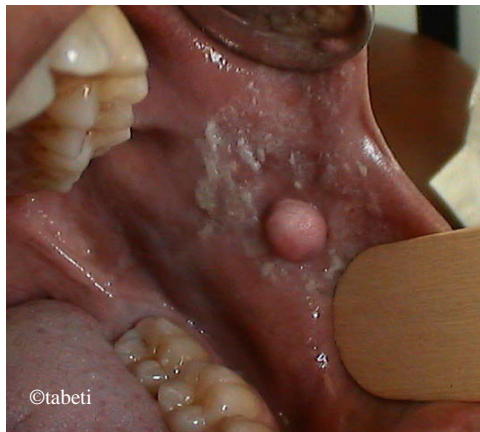


Fig. 35 : *Morsicatio buccarum* avec diapneusie ♂.

8.1.2. Les anomalies de développement

8.1.2.1. Les granulations de Fordyce (Fig. 36) sont une anomalie de développement caractérisée par la présence de glandes sébacées hétérotopiques dans la muqueuse buccale. Cliniquement, il s'agit de multiples petits grains jaunâtres, légèrement saillants, bien circonscrits, rarement coalescents et formant des grappes.

Ils sont situés le plus souvent sur le versant muqueux de la lèvre supérieure, dans les régions rétrocommissurales et sur la face interne des joues en regard des molaires, d'une façon symétrique.

Ces granulations sont asymptomatiques et sont de découverte fortuite. Avec l'âge, elles peuvent devenir plus saillantes mais elles ne doivent pas inquiéter les malades [144].

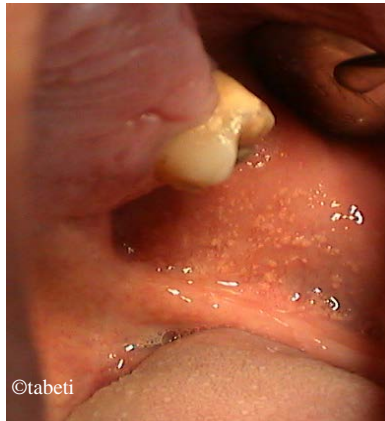

Fig. 36 : Granulations de Fordyce de la joue (♂).

8.1.3. La leucoplasie (Fig. 37,38) : La définition actuelle de la leucoplasie [17-19] est « une lésion blanche à risque discutable de cancérisation après exclusion de toutes les maladies et les désordres qui ne comportent pas de risque accru pour le cancer ». La leucoplasie est un terme purement clinique et la lésion n'a aucune spécificité histologique.

La leucoplasie homogène a un aspect de plaque blanche clairement circonscrite, plane ou légèrement surélevée, lisse ou uniformément rugueuse, légèrement granulaire et ondulée, parfois traversée par de fines crevasses ou fissures qui lui donnent l'apparence de « glaise crevassée » (ou aspect faïencé ou parqueté) sans érythème ou avec un érythème discret et uniforme sans érosions [19,57]. La leucoplasie peut-être idiopathique ou due au tabac.

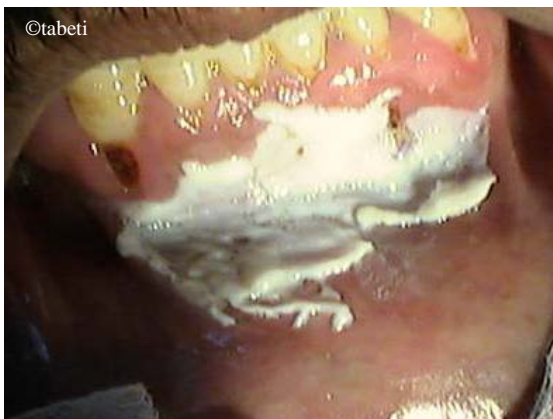

Fig. 37 : Leucoplasie tabagique (tabac à chiquer ♂).

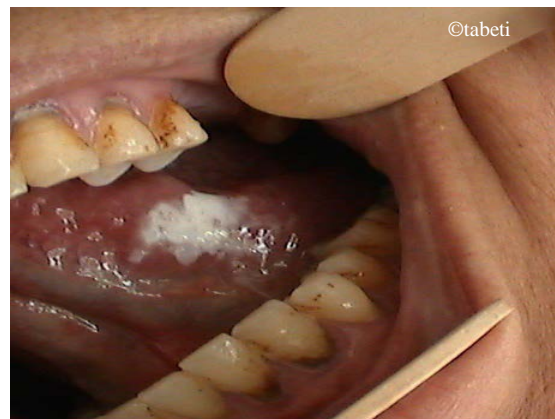

Fig. 38 : Leucoplasie idiopathique pelvilinguale (♀).

8.1.4. Lésions pseudomembraneuses

8.1.4.1. D'origine infectieuse

8.1.4.1.1. Infection fongique

La candidose est l'infection fongique la plus fréquente ; elle est causée par le *Candida albicans*, une levure hôte saprophyte de la cavité buccale, chez 20 à 50% des sujets en bonne santé. Certains facteurs locaux et/ou généraux (diabète, antibiothérapie, corticothérapie, immunosuppresseurs, ...) favorisent le développement de la candidose buccale. La candidose buccale est une affection opportuniste précoce chez 2/3 des malades infectés par le virus de l'immunodéficience humaine. Les nouveau-nés et les jeunes enfants sont particulièrement sensibles au *Candida albicans* [144]. Elle peut se présenter sous la forme pseudomembraneuse (muguet) avec des taches blanc-crèmeux ou jaunâtres, confluent en plaque, adhérent à la muqueuse. Les lésions peuvent prendre une coloration jaunâtre et un aspect pseudomembraneux. Ces pseudomembranes se détachent facilement. La candidose atteint toutes les muqueuses de la cavité buccale, surtout la muqueuse jugale, la langue, le palais et le voile [144]. L'examen mycologique permet de confirmer le diagnostic [146].

8.1.4.1.2. Infection bactérienne

8.1.4.1.2.1. La syphilis est une maladie vénérienne due au tréponème pâle, transmise sexuellement et exceptionnellement, la contamination peut être non vénérienne. Le passage transplacentaire du tréponème pâle de la mère infectée au fœtus est responsable de la syphilis congénitale. Au cours de la syphilis secondaire, on peut observer des plaques muqueuses. Ce sont des lésions papuleuses ovales ou rondes, planes ou légèrement en relief et indolores. Leur aspect est polymorphe : érosions, ulcérations superficielles recouvertes d'un enduit pseudo membraneux blanc-grisâtre. Elles peuvent être entourées d'un halo rouge et leur taille varie de 3 à 10 mm de diamètre, voire plus. L'examen au microscope à fond noir et l'examen en immunofluorescence pour la mise en évidence du tréponème pâle sont utiles au diagnostic ainsi que les tests sérologiques qui sont positifs [144].

8.1.4.1.3. Infection virale

8.1.4.1.3.1. La leucoplasie orale chevelue est causée par le virus d'Epstein-Barr [145]. Elle peut-être un signe clinique précoce et un indicateur fiable d'infection par le VIH, annonçant la survenue de SIDA.

8.1.4.2. Due à une ulcération aigüe par brûlure chimique

La brûlure chimique peut être due à l'aspirine ou à l'alcool (Fig. 39) utilisé par les patients à visée antalgique. Comme elle peut être iatrogène par l'eugénol. La brûlure chimique peut donner une nécrose tissulaire. La muqueuse apparaît blanchâtre et ridée. Ensuite, l'épithélium nécrosé desquame, laissant apparaître une érosion douloureuse qui guérit en une semaine [144].

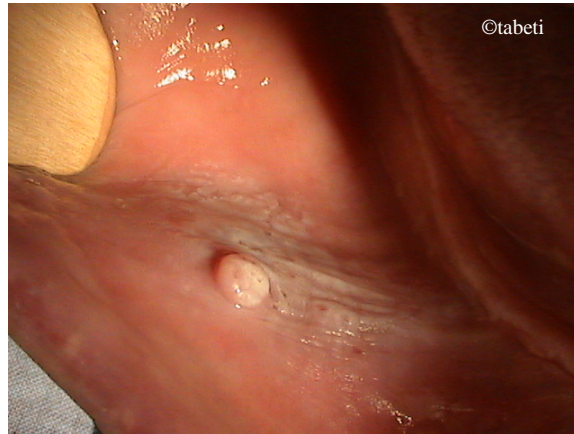

Fig. 39 : Brûlure à l'alcool avec diapneusie jugale ♀.

8.1.4.3. Due à une ulcération traumatique (Fig. 40)

Les ulcérations traumatiques sont fréquentes au niveau de la cavité buccale. Elles peuvent être provoquées par une dent pointue ou cassée, des matériaux d'obturation rugueux, des instruments dentaires, des mordillements, une irritation d'origine prothétique, des corps étrangers,... etc. Leur aspect clinique est varié. Généralement, c'est une lésion unique douloureuse, dont la surface plane est rouge ou blanc-jaunâtre, entourée d'un fin liseré érythémateux.

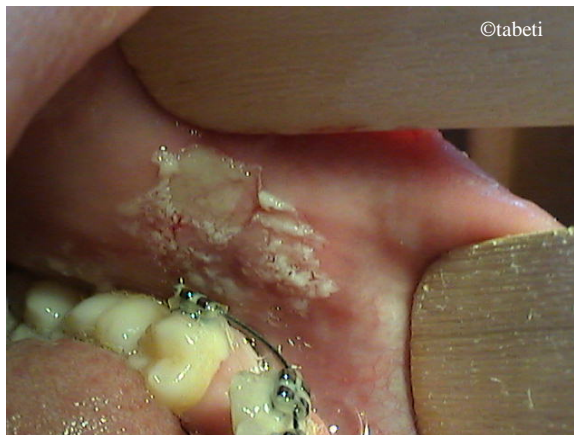

Fig. 40 : Ulcération traumatique par brackett d'orthodontie.

8.1.5. Les lésions blanches congénitales

8.1.5.1. Le nævus blanc spongieux de Cannon ou maladie de Cannon ou « *white sponge naevus syndrome* » (Fig. 41) : Décrit par Cannon en 1935, c'est une condition héréditaire transmise selon un mode autosomique dominant [136]. Le « *white sponge naevus* » affecte l'épithélium stratifié non kératinisé de la muqueuse buccale, du nez, de l'œsophage, du rectum et du vagin [145]. Il n'y a pas d'incidence sexuelle préférentielle et la lésion est le plus souvent diagnostiquée chez l'adolescent et le jeune adulte. Les lésions sont généralement des plaques bilatérales, épaissies, diffuses, ondulées ou spongieuses au niveau de la muqueuse jugale [145], avec un aspect blanc-gris, légèrement plicaturé, semblable à un voile opalescent. Les taches blanches légèrement surélevées, se détachent au grattage, sous forme de squames, laissant apparaître en dessous une sous muqueuse intacte [136]. D'autres sites buccaux peuvent être touchés à un moindre degré : les lèvres, les crêtes alvéolaires et le plancher buccal [145].

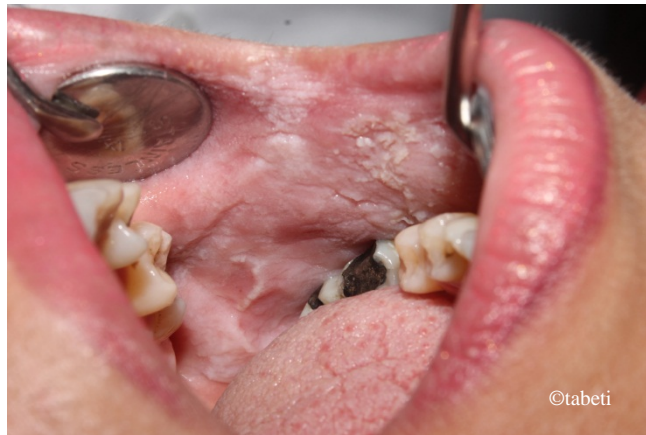

Fig. 41 : *White sponge naevus* (♀).

8.1.6. Lésions blanches des affections dermatologiques

8.1.6.1. Le lupus érythémateux disséminé (LED) (Fig. 42,43) est un syndrome clinique multi systémique caractérisé par la présence d'anticorps sériques dirigés contre des constituants nucléaires. Les lésions muqueuses se présentent sous la forme de petites ulcérations aphtoïdes superficielles, indolores, souvent sur le nez et la bouche. La présence d'une atrophie cernée d'hyperkératose traduit des lésions de lupus discoïde. Sur les lèvres, ces lésions situées près du vermillon sont croûtelleuses, fissuraires et sanguinolentes. Au niveau buccal, elles siègent principalement au niveau labio-jugales (75%), gingivales et près du vermillon des lèvres [136].

Elles peuvent être confondues avec un lichen plan ou des leucoplasies [136].

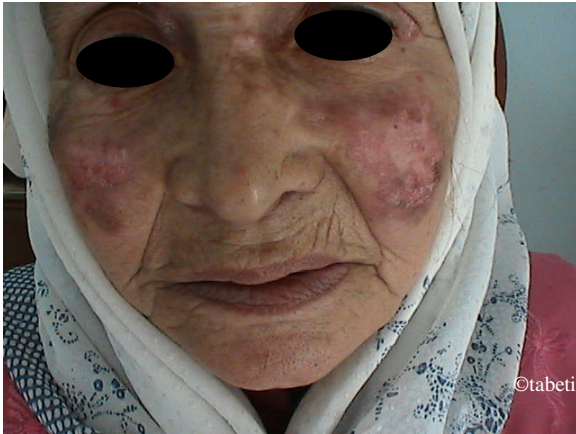

Fig. 42. Lupus érythémateux discoïde.

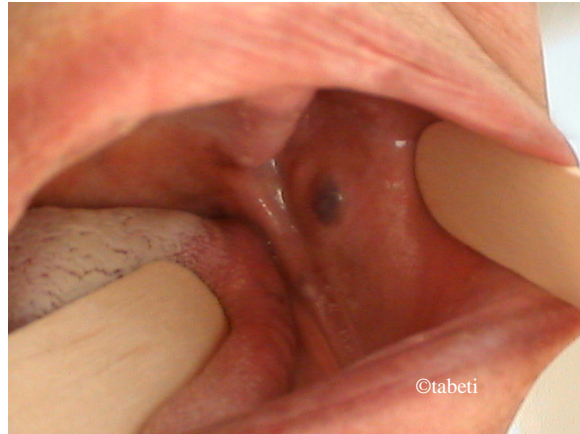


Fig. 43. Bulle hémorragique jugale.

8.1.6.2. Le psoriasis buccal : c'est une dermatose chronique inflammatoire faisant partie des affections érythémato-squameuses, à squames stratifiées nombreuses en rapport avec une kératinisation anormale, parakératosique liée à un « *turn-over* » accéléré [136]. Les lésions buccales sont rares et apparaissent après les manifestations cutanées. Elles sont caractérisées par des plages blanches ou grisâtres, un érythème, et des lésions circulaires ou semi-circulaires identiques à la langue géographique. Les lésions sont principalement localisées à la langue, puis à la gencive, la muqueuse jugale, le plancher de la bouche et les lèvres. [144].

8.2. Devant des lésions érythémateuses et érosives

8.2.1. Les leucoplasies inhomogènes (Fig. 44) peuvent comporter un aspect érythémateux, érosif, verruqueux ou nodulaire sur toute leur surface ou par endroits. La surface est irrégulière aussi en épaisseur. L'aspect peut être une plage érythémateuse mouchetée de kératose (*speckled leucoplakia* des anglosaxons) [19,57].

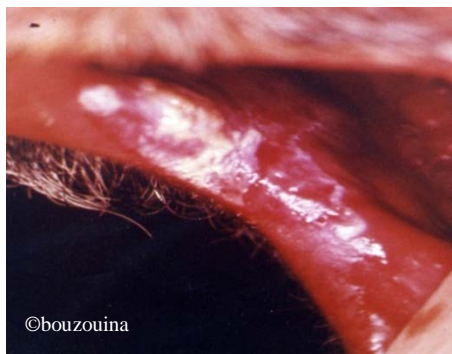

Fig. 44 : Erythroleucoplasie rétrocommissurale.
(Collection du Pr Bouzouina).

8.2.2. L'érythroplasie (Fig. 45) se définit comme « toute lésion de la muqueuse buccale qui se présente comme une plaque rouge, veloutée, brillante qui ne peut être caractérisée cliniquement ou histopathologiquement comme aucune autre maladie reconnaissable » [17-19,147,148].

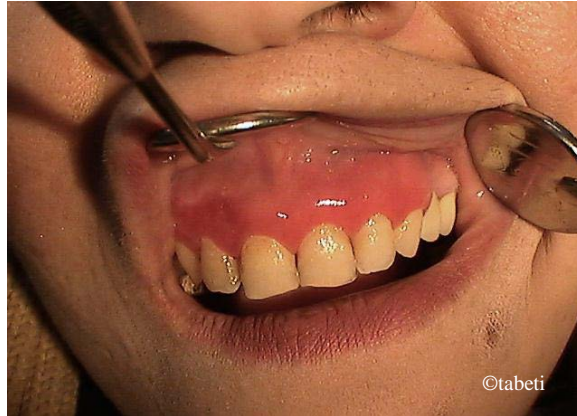

Fig. 45 : Erythroplasie gingivale (♀).

8.2.3. La candidose érythémateuse peut compliquer le traitement par les corticostéroïdes et les antibiotiques et causer un érythème étendu au niveau du palais et de la langue avec des douleurs. Souvent rencontrée chez les patients infectés par le VIH, les diabétiques, les fumeurs et en cas de xérostomie [148].

8.2.4. La glossite losangique (rhomboïde) médiane (Fig. 46) est une anomalie congénitale de la langue qui est attribuée à la persistance du *tuberculum impar*. Elle se présente comme une surface rouge, dépapillée au centre du dos de la langue. Cliniquement, il s'agit d'une lésion de forme losangique ou ovale, son axe suit la ligne médiane et elle est située en avant du V lingual. [144,147,148].

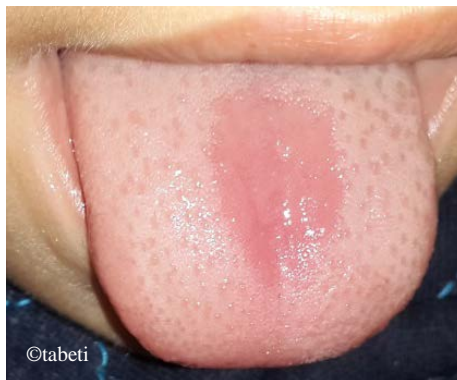

Fig. 46 : Glossite losangique (rhomboïde) médiane (♂).

8.2.5. La glossite atrophique syphilitique : la langue est souvent atteinte dans la syphilis tardive. Cliniquement, il existe une atrophie des papilles filiformes et fongiformes et le dos de la langue devient lisse et atrophique [144].

8.2.6. La langue géographique ou glossite migratrice bénigne ou *exfoliata areata linguae* (Fig. 47) est une affection dont la cause et la pathogénie sont inconnues ; l'origine génotypique est généralement admise. Elle est caractérisée par des aires multiples rougeâtres non douloureuses, à contours circinés, bordées par un liseré blanchâtre et saillant. Ces lésions sont de taille variable allant de quelques millimètres à plusieurs centimètres et elles sont dues à une desquamation des papilles filiformes, tandis que les papilles fongiformes restent intactes et proéminentes [144].

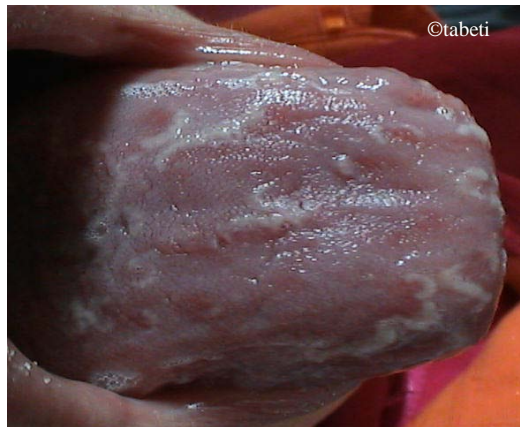

Fig. 47 : Langue géographique (♀).

Des lésions identiques ont été décrites dans d'autres parties de la cavité buccale : lèvres, muqueuse jugale, palais, gencive, et sont appelées stomatite géographique ou *exfoliata areata mucosae oris*. Un lien existerait entre psoriasis et stomatite géographique [144,145,147].

8.3. Devant les lésions érosivo-bulleuses

8.3.1. L'érythème polymorphe (Fig. 48,49) est une maladie inflammatoire aiguë rare, qui affecte la peau et/ou les muqueuses. C'est une maladie qui réagit principalement aux antigènes induits par l'exposition aux médicaments et aux microbes, surtout le virus herpès simplex impliqué dans plus de 70% des cas récurrents. Sur le plan clinique, l'érythème polymorphe varie de la forme exanthémateuse légère, limitée avec atteinte buccale minime (érythème mineur) à la forme sévère, fulminante avec nécrose épithéliale cutanéomuqueuse extensive (syndrome de Stevens Johnson) ; en plus d'une forme de sévérité intermédiaire, l'érythème polymorphe majeur [149].

Les lésions cutanées sont des macules ou des papules rouges disposées symétriquement sur les paumes des mains et les plantes des pieds et plus rarement sur le visage, le cou et le tronc. Ces lésions augmentent de façon centrifuge jusqu'à atteindre un diamètre de 1 à 2 cm en 24 à 48 heures. La lésion à la périphérie reste érythémateuse, tandis que le centre devient cyanotique, voire purpurique, réalisant la lésion caractéristique dite en cocarde [144]. Les lésions endobuccales sont situées au niveau des muqueuses non kératinisées et sont plus prononcées aux régions antérieures de la cavité buccale [44].

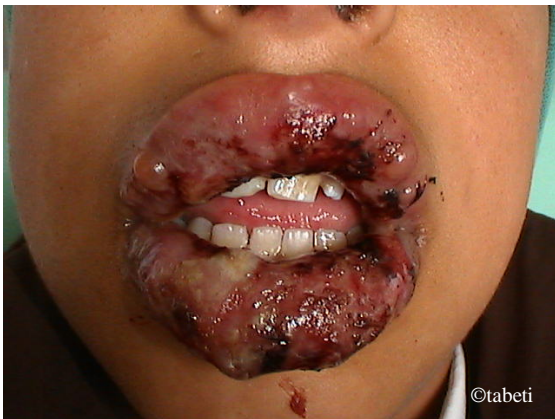

Fig. 48 : Erythème polymorphe labial (enfant ♂).

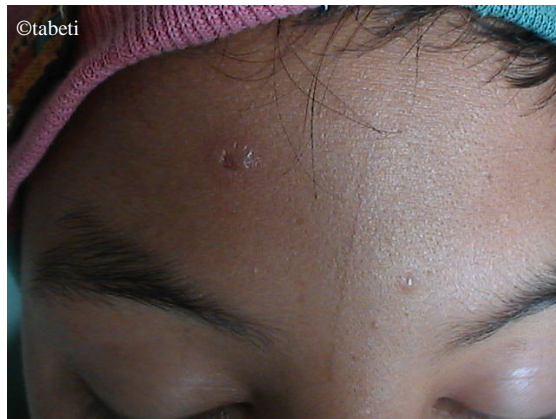

Fig. 49 : Cocardes du front (enfant ♂).

8.3.2. Le pemphigus vulgaire (Fig. 50,51) : c'est une maladie auto-immune avec des anticorps dirigés contre les antigènes intraépithéliaux (desmosomes). Dans 68% des cas la maladie débute par des manifestations buccales qui peuvent persister pendant plusieurs semaines, plusieurs mois, voire plusieurs années avant de s'étendre à d'autres localisations. Cliniquement, il s'agit de bulles qui se rompent rapidement laissant place à des érosions douloureuses. Une caractéristique des lésions buccales du pemphigus vulgaire est la présence de petites franges d'épithélium entourant une érosion active, et résultant de la désintégration épithéliale. Toutes les parties de la cavité buccale peuvent être atteintes avec une prédominance pour le voile du palais, la muqueuse jugale et la lèvre inférieure. La pression appuyée de la peau ou des muqueuses avec le pouce détermine le clivage de l'épiderme : signe de Nikolsky [144].

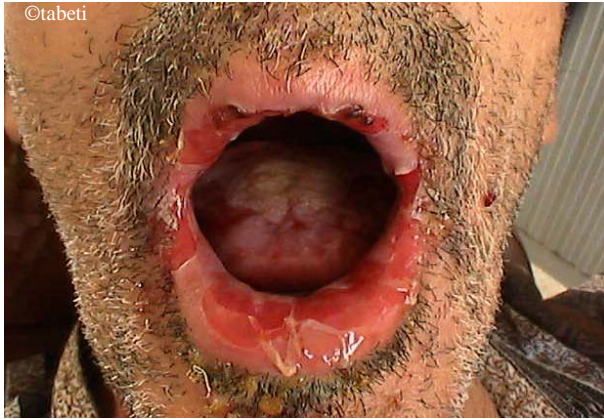

Fig. 50 : Pemphigus vulgaire labial (♂).

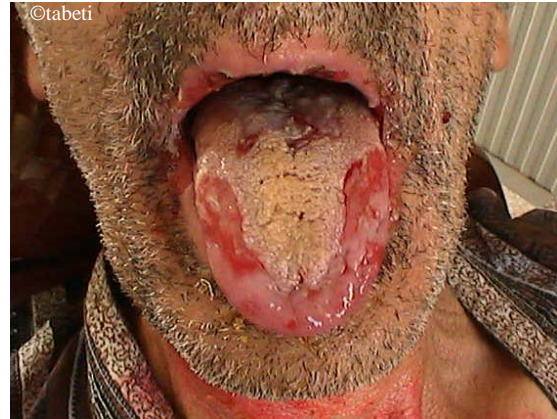

Fig. 51 : Pemphigus vulgaire lingual (♂).

8.3.3. La pemphigoïde cicatricielle ou pemphigoïde muqueuse bénigne (Fig. 52,53)

est une maladie bulleuse chronique d'origine auto-immune qui atteint préférentiellement les muqueuses et entraîne une atrophie épithéliale et des cicatrices. La muqueuse buccale est constamment atteinte et dans 95% des cas, la bouche est la première localisation de la maladie.

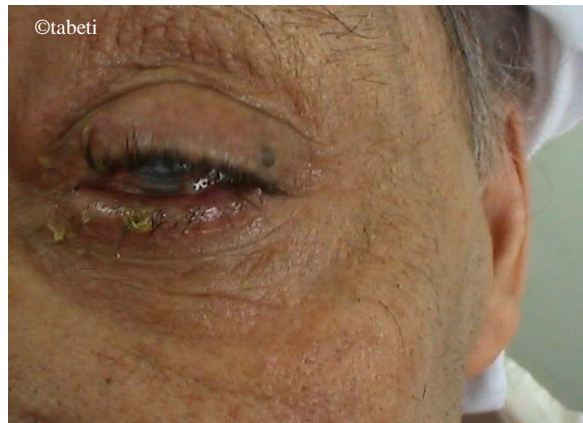
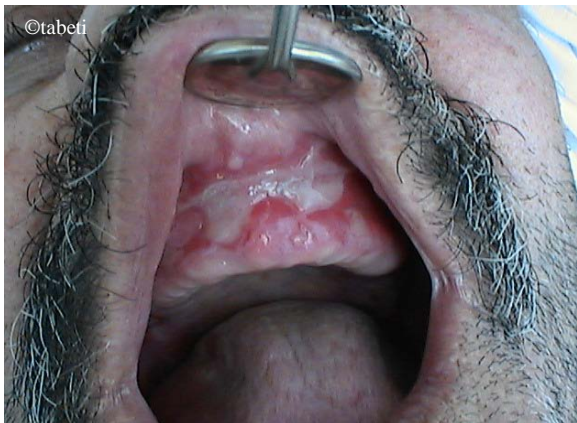
Fig. 52 : Pemphigoïde cicatricielle lésion du fond vestibule. Fig. 53 : Pemphigoïde cicatricielle synéchie oculaire.

Les lésions buccales restent en général localisées qui guérissent en laissant une cicatrice. Les lésions oculaires aboutissent à la cécité [144].

8.3.4. La pemphigoïde bulleuse : c'est une maladie chronique auto-immune bulleuse cutanéomuqueuse qui affecte les femmes avec un âge moyen de début de 65 ans. Mais des cas pédiatriques ont été décrits. La cavité buccale n'est le siège inaugural que dans 6% des cas sous forme de bulles puis d'érosions de la muqueuse jugale, du palais, de langue et de la lèvre inférieure. Une gingivite desquamative est notée dans 16% des cas [144].

8.3.5. La dermatite herpétiforme ou maladie de Duhring-Brocq : c'est une maladie chronique et récidivante caractérisée par un prurit et une éruption symétrique papulovésiculeuse située sur les surfaces cutanées d'extension. Les lésions buccales suivent les lésions cutanées et les précèdent très rarement. Cliniquement, les lésions buccales les plus fréquentes sont des lésions maculo-papuleuses. Des formes érythémateuses, purpuriques, vésiculeuses et érosives peuvent être retrouvées. Les vésicules se rompent rapidement, laissant alors des ulcérations superficielles douloureuses situées le plus souvent au niveau du palais, de la langue et de la muqueuse jugale [144].

8.4. Devant les lésions pigmentées : les lésions pigmentées orales peuvent être dues :

- Soit à une augmentation de la production de mélanine
- Soit à une augmentation du nombre des mélanocytes
- Soit à un dépôt de matériaux exogènes accidentellement introduits [150].

8.4.1. La maladie d'Addison est la forme primaire de l'insuffisance cortico-surrénalienne. Elle peut être la cause d'une hyperpigmentation cutanée et de la muqueuse buccale spécialement située aux zones de frottement. Cette pigmentation, en taches ou diffuse siège bilatéralement sur la muqueuse jugale, le palais, les lèvres et la gencive [144, 150].

8.4.2. Pigmentation ethnique ou congénitale : il s'agit d'une augmentation des dépôts de mélanine au niveau de la muqueuse buccale rencontrée surtout chez les sujets d'ethnie noire mais aussi chez certains sujets de race blanche [144] et les Méditerranéens [150]. Cette pigmentation est plus marquée dans les zones de pression ou de frottement et augmente avec l'âge [144].

8.4.3. Pigmentations iatrogéniques et chimiques :

8.4.3.1. La mélanose du fumeur est une pigmentation située le plus souvent sur la gencive attachée mandibulaire ou au niveau des joues chez les fumeurs de pipe [144,152].

8.4.3.2. Pigmentations iatrogéniques :

L'usage au long cours de certains médicaments tels que les antipaludéens de synthèse (utilisés dans le traitement du paludisme et parfois de la polyarthrite rhumatoïde et du lupus érythémateux), l'azidothymidine (médicament le plus utilisé chez les patients atteints

par le HIV ; Fig. 54) et le kétoconazole (antimycosique) peut occasionner une pigmentation irrégulière marron ou noire de la langue, la muqueuse jugale et du palais mou ou. Ces taches disparaissent en règle générale après l'arrêt du traitement [144].

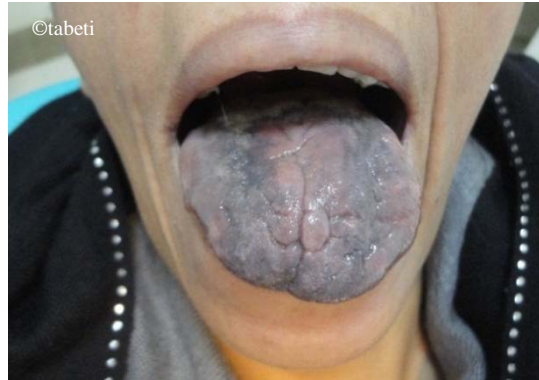

Fig. 54. Coloration linguale noire chez une femme HIV +.

Le busulphan, certains médicaments cytotoxiques, les contraceptifs oraux, les phénothiazines, les anticonvulsivants peuvent aussi occasionnellement provoquer ou augmenter les colorations brunes [152]. L'absorption par voie systémique de métaux peut donner une dyschromie de la muqueuse buccale par accumulation périphérique du métal. L'arsenic, le plomb, le bismuth, le mercure, l'argent et l'or sont les métaux lourds les plus souvent incriminés [150].

8.4.3.3. Tatouage par l'amalgame (Fig. 55) : le dépôt d'amalgame survient soit à la suite d'un contact continu entre l'amalgame et la gencive libre ou attachée ou la muqueuse buccale. Il est dû soit à la pénétration des fragments d'amalgame dans les tissus mous de la cavité buccale après obturation, intervention chirurgicale ou lors d'extractions dentaires. C'est une zone aplatie, bien délimitée, de coloration blanc-bleu ou marron et de taille variable allant de 0,1 à plus de 2 cm ; il peut-être unique ou multiple [144,150].

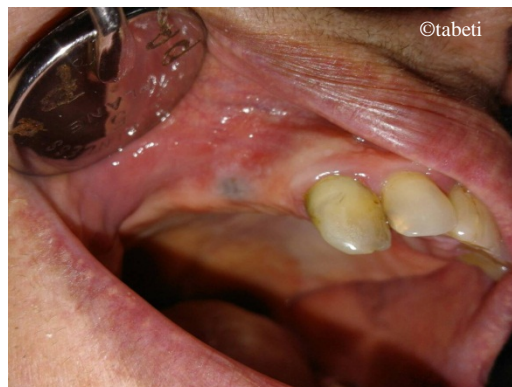

Fig. 55. Tatouage par l'amalgame.

Chapitre 9 : Traitement.

9. Traitement

Diverses thérapies médicales sont utilisées pour le traitement du LPB/LLB. Cependant, le manque de données ne permet pas d'établir des recommandations fondées sur des preuves puisque peu d'essais cliniques randomisés et contrôlés ont été réalisés [34].

Le LPB est une maladie non curable, le traitement est administré pour les symptômes tels que l'inconfort ou la douleur [153]. La prise en charge du LPB/LLB reste un travail de fond pluridisciplinaire associant odontostomatologiste, dermatologue, anatomopathologiste et chirurgien maxillo-facial [5].

En règle générale, le LPB/LLB non érosifs sont asymptomatiques [154,155]. Leur potentiel dégénératif est alors très faible [7]. Le traitement n'est alors pas requis d'autant plus qu'aucune thérapeutique n'est spécifique, universellement efficace et sans effet secondaire. Les mesures adaptées doivent être l'arrêt d'une éventuelle intoxication alcoolo-tabagique avec un soutien anxiolytique, une mise en état buccodentaire avec une parfaite hygiène buccale, le contrôle de la plaque dentaire avec des nettoyages réguliers en cabinet et l'éradication de l'infection et, bien sûr, un contrôle dès l'apparition des symptômes chez un patient informé [5, 156,162].

Les malades présentant des LPB/LLB érosifs et donc un potentiel dégénératif posent des problèmes de prise en charge thérapeutique et le besoin de réduire la morbidité entraîne une recherche continue de nouvelles thérapies. Un large éventail de substances est proposé [154,155]. À ce jour, il n'y a pas de traitement curatif pour les LPB/LLB symptomatique. La corticothérapie locale ou systémique est utilisée très largement [157, 158]. Dernièrement, l'intérêt s'est focalisé sur des macrolides immunosuppresseurs, le tacrolimus et le pimecrolimus [5, 7,159-161].

9.1. Hygiène buccodentaire

L'hygiène buccodentaire doit être enseignée. Le praticien doit expliquer aux malades le rôle nocif de la plaque dentaire, d'où l'importance de son élimination par des méthodes de brossage appropriées avec un dentifrice le plus neutre possible. Un détartrage régulier est également effectué [163]. De même, le contrôle de l'hygiène buccodentaire est effectué par le praticien à l'aide de révélateur de plaque, afin d'éviter le développement d'une mycose secondaire à la mauvaise hygiène ou aux thérapeutiques que le praticien prescrit [7,156].

Lorsque le lichen touche la fibromuqueuse gingivale et qu'il existe une inflammation parodontale due à une poche, à une fausse poche ou à un capuchon muqueux, l'extraction de la dent entraîne une diminution suffisante de l'activité du lichen, évitant d'avoir ainsi recours à un traitement médicamenteux [7,156].

9.2. Suppression des irritations locales

C'est une étape importante dans le traitement du LPB/LLB. Ainsi, il faut éliminer tous les facteurs irritatifs qui sont susceptibles de provoquer le phénomène de Köbner. Il peut s'agir de dents délabrées, de surfaces rugueuses, de prothèses mal adaptées, de phénomènes électro galvaniques, de tabac, d'alcool. Une remise en état de la cavité buccale est donc nécessaire [5,7,163].

9.3. Traitement des maladies générales

Le traitement des maladies générales susceptibles d'être en rapport avec l'apparition de LPB/LLB est nécessaire. Il peut s'agir de diabète, d'hypertension artérielle, de néoplasie ou de maladie hépatique [5, 23].

9.4. Psychothérapie

Ce volet est très important, d'autant plus que le rôle de l'état psychologique des patients dans le développement de LPB/LLB est démontré [7].

En effet, le praticien devrait dépister les patients présentant un terrain anxieux ou déprimé, et leur conseiller d'éviter le stress et d'entamer une vie calme et reposante, et surtout les rassurer en ce qui concerne la bénignité de la lésion [7].

9.5. Les corticoïdes :

9.5.1. Les corticoïdes topiques :

Les corticoïdes topiques représentent le pilier du traitement des LPB/LLB telle que le valérate de bétaméthasone, le fluocinonide et le clobétasol deux ou quatre fois par jour. Les préparations à base de corticoïdes à puissance élevée sont plus efficaces que ceux à puissance moyenne. Ainsi, les recommandations proposent de débiter avec des médicaments puissants et de procéder à la dégression le plus rapidement possible. Bien qu'il n'y ait pas dans la littérature de notion de suppression de l'activité surrénalienne par le traitement à base de puissants corticostéroïdes topiques appliqués à la muqueuse buccale, le potentiel de cette complication et d'autres telle que la candidose oropharyngée doivent être pris en compte lors de la prescription [56].

Il est à l'heure actuelle établi que le corticoïde le plus efficace est le propionate de clobétasone (Dermoval®). Ce corticoïde est plus efficace dans une pâte adhésive qu'isolément. Il faut donc employer le Dermoval® dans l'Orobase® ou le Corega® (mélange en quantité égale), ou dans une autre pâte adhésive. Celui-ci doit être employé au moins deux fois par jour. La durée du traitement doit être autour de 6 mois au minimum [7]. Cette association de corticoïdes (Diprosone®, Dermoval®, Topsyne® gras) et d'un adhésif (Orobase®) est indiquée notamment en cas d'atteinte gingivale. Cette préparation est appliquée le soir au coucher. Elle peut être également mise en place dans une gouttière moulée en polyuréthane. La décroissance thérapeutique est réalisée sur plusieurs mois (de 1 à 3 mois) afin de limiter le nombre de récives [7,163]. D'autres alternatives sont proposées mais sont moins efficaces, telles que le recours à la prednisolone (Solupred®) à 20 mg en bain de bouche ; ce sont des comprimés effervescents ou orodispersibles qui sont dissouts soit dans un demi-verre d'eau tiède (la fréquence de rinçage est alors de trois fois par jour, à distance des repas, surtout le soir au coucher), soit dans une préparation composée de Fungizone®, d'Eludril® et de solution de bicarbonate à 14 ‰ [7,164]. Sur la demi-muqueuse des lèvres, on peut administrer un corticoïde niveau II (Diprosone®, Betneval®, Nérisonne®, Efficort®) ou I (Dermoval®, Diprolène®) en pommade ou en crème [7]. La corticothérapie locale est indiquée pour le traitement des LPB/LLB récents et peu actifs [7]. Devant des lésions anciennes, actives et diffuses (lichen érosif, érythémateux), des corticoïdes locaux en bain de bouche (Solupred® 20 mg effervescent trois fois par jour en bain de bouche) ou en crème (Betneval® en glossettes cinq fois par jour) sont prescrits en première intention [7]. Le problème qui se pose avec l'utilisation des corticoïdes locaux est la survenue de candidoses qui peut compliquer le traitement [7, 23, 56].

9.5.2. Les corticostéroïdes systémiques

Pour les formes érosives sévères ou ne répondant pas aux thérapeutiques locales, s'il s'agit de LPB/LLB aigus, la corticothérapie générale ou mixte est indiquée. La corticothérapie générale à base de Prednisone (Cortancyl® à 1mg/kg) est utilisée, rapidement dégressive sur 1 mois ou de Prednisolone à la dose quotidienne de 40 à 60 mg par jour pendant une période relativement courte n'excédant pas les deux semaines, toutes deux suivies par des applications topiques de corticostéroïdes [7,156,164] puis à une dose d'entretien correspondant au seuil efficace en thérapeutique alternée [7].

La dexaméthasone est également utilisée à une dose de 4 à 12 mg/j par voie intraveineuse ou intramusculaire (Soludécadron®) [7]. En cas de persistance des lésions, le choix se fait également pour un corticoïde retard comme l'acétonide de triamcinolone (Kénacort retard®), en injection intramusculaire de 80 mg [164]. Il faut réserver la corticothérapie en bolus, c'est-à-dire par perfusion intraveineuse de 1 g de méthylprednisolone répétée 3 jours de suite pendant 3 mois, aux formes diffuses [163,165]. La surveillance pour ce type de lésion doit être particulièrement attentive : il faut revoir les patients au moins tous les 3 mois [7, 156,163].

La corticothérapie générale peut être administrée par voie buccale, intraveineuse ou intramusculaire. Les contre-indications en sont : l'hypertension artérielle sévère, l'ulcère gastroduodéal évolutif, le diabète insulino-dépendant, l'insuffisance rénale ou hépatique, la goutte, une infection évolutive, l'âge et les états psychotiques [23]. Lorsque les LPB/LLB sont associés à une hépatite virale B ou C, on doit d'abord envisager le traitement de l'hépatite virale. L'hépatite virale contre-indiquant une corticothérapie systémique, on prescrit un traitement à base de Betneval buccal® car le 17-valérate de bétaméthasone n'est pas absorbé par voie digestive [7, 17, 56, 166].

9.5.3. La corticothérapie mixte

La corticothérapie mixte consiste en des injections sous-lésionnelles d'une suspension de microcristaux de corticoïdes à effet retard, telle la préaméthasone (Dilar®) ou la triamcinolone (Kénacort retard® à raison de 10 à 20 mg/ml). L'injection se fait une fois par mois pendant 3 mois entre les deux joues [7,163]. L'hydrocortisone, la dexaméthasone ou la méthylprednisolone peuvent également être utilisées [7]. La corticothérapie mixte est uniquement réservée aux formes qui sont localisées, notamment aux joues, et qui sont résistantes à la corticothérapie locale, mais aussi aux lésions érosives récalcitrantes.

Les injections intralésionnelles peuvent être extrêmement efficaces et induire la guérison. Cependant, leur action est locale et nécessite l'association à une médication par voie systémique [163].

9.6. Les rétinoïdes : Les rétinoïdes topiques ou *per os* ont été utilisés pour le traitement du LPB et semblent avoir un certain bénéfice mais moins que les corticoïdes locaux et devraient être considérés comme des traitements de seconde ligne [34].

Ils sont essentiellement utilisés dans les formes cliniques hyperkératosiques de LPB, et n'ont pas d'intérêt dans les formes érosives [163, 167].

9.6.1. La trétinoïne est un dérivé de la vitamine A. Cette dernière agit sur la prolifération et la différenciation cellulaire, et possède un effet anti-inflammatoire et immunomodulateur [7,164]. Il s'agit d'un traitement suspensif [7,167]. La trétinoïne s'utilise uniquement par voie topique à raison de deux fois par jour et pendant plusieurs mois. Une solution de trétinoïne à 0,1 % diluée 10 fois (Locacid® solution 0,1 %), à laquelle est associé un corticoïde local (Betneval buccal®) est utilisée. L'application se fait à l'aide d'une porte-coton [7,167]. Les effets secondaires consistent en l'apparition de sensations de brûlures immédiates au moment de l'application et d'épisodes de sécheresse buccale.

9.6.2. L'étrétinate (Tigason®) s'emploie uniquement par voie générale. Son utilisation l'étrétinate est malheureusement très limitée par l'importance des effets secondaires. L'utilisation de l'étrétinate exige une surveillance biologique régulière des fonctions hépatiques et des constantes lipidiques (cholestérol et triglycérides). L'étrétinate est formellement contre-indiqué chez la femme enceinte [7,167]. La prescription de ce produit chez la femme en période d'activité génitale suppose que toute grossesse soit exclue jusqu'au moins 1 an après l'arrêt du traitement, en raison de la tératogénicité des rétinoïdes [7,69,167].

L'étrétinate est contre-indiqué mais de manière plus relative dans l'hypertriglycémie, les insuffisances hépatiques sévères, le diabète, l'obésité et l'alcoolisme [7,167]. La posologie habituelle est de 75 mg/j (trois fois 25 mg) pendant 2 mois, avec diminution progressive pour atteindre une dose d'entretien variable selon le patient [7,167]. Les rémissions sont toutefois partielles et les récurrences fréquentes [7,69].

9.6.3. L'isotrétinoïne (Roaccutane®) est le dernier des rétinoïdes. Il s'administre par voie générale et possède une action certaine sur les lichens plans buccaux érosifs [7,167]. Mais, là encore, les effets secondaires, à peu près identiques à ceux de l'étrétinate, sont très importants et en limitent l'utilisation. Toutefois, l'isotrétinoïne s'élimine plus vite de l'organisme que l'étrétinate (4 semaines contre 140 jours) et la contraception peut être réduite à 2 mois après la dernière prise, ce qui le rend préférable chez la femme en âge de procréer [7,167].

La fonction hépatique est habituellement préservée, mais des complications osseuses ont été constatées lors de traitement de longue durée (ostéoporose et hyperostose idiopathique diffuse). Enfin, l'association aux tétracyclines doit être évitée car il peut y avoir un risque d'hypertension intracrânienne [7,167].

D'autre part, une forme topique d'isotrétinoïne a été testée avec des résultats très encourageants, puisque le gel à 0,1 % appliqué deux fois par jour pendant 2 mois permet l'amélioration totale ou partielle sans autres effets secondaires qu'une sensation transitoire de brûlure et parfois une desquamation avec érythème [7].

Un autre type de rétinoïde avec des effets secondaires minimes a été bénéfique dans le traitement du LPB : c'est la fenrétinide (4HPR) [7,167].

9.7. Les immunosuppresseurs

9.7.1. Les inhibiteurs de la calcineurine

Récemment, l'attention s'est focalisée sur les inhibiteurs de la calcineurine en topique qui semblent être un traitement efficace. Bien que les inhibiteurs de la calcineurine semblent être des modalités thérapeutiques prometteuses, l'avertissement par la « boîte noire » (« *black box* ») de la *Food and Drug administration* concernant leur utilisation et le théorique risque accru de transformation maligne doit être envisagé avant l'instauration du traitement [34].

Les inhibiteurs de la calcineurine ont des propriétés oncogéniques largement liées à la production de cytokines qui aident la croissance tumorale, les métastases et l'angiogénèse. Les formes systémiques sont connues pour augmenter le risque de tumeurs malignes ; cependant, à ce jour, il n'y a pas de preuve solide que les applications topiques peuvent être associées à un risque élevé de tumeurs [168].

9.7.1.1. La ciclosporine

La ciclosporine A possède des effets immunosuppresseurs. Elle a une action spécifique sur les lymphocytes T. Ses nouvelles indications sont les maladies dont l'étiologie est auto-immune et qui sont résistantes aux thérapeutiques classiques.

La ciclosporine A est réservée aux patients atteints de LPB graves évoluant depuis plus de 6 mois, corticodépendants ou résistants aux autres thérapeutiques. Elle n'est prescrite que lorsque le traitement n'est pas efficace ou est contre-indiqué [7,169].

Dans le traitement du LPB, le mécanisme d'action de la ciclosporine est basé sur l'inhibition des lymphocytes T *helpers*, la production de l'interleukine qui est un médiateur

dans l'activation des lymphocytes T cytotoxiques, l'inhibition d'autres médiateurs tels que l'interleukine 1 et l'interféron gamma [7,169,170].

La ciclosporine utilisée en application topique produit un effet local sur les cellules T médiatrices locales et permet de prévenir l'action irritante des agents locaux qui tendent à aggraver la réaction inflammatoire [7,170].

La dose utilisée est de 500 mg une à trois fois par jour [34]. La solution à 100 mg/ml est appliquée sur les lésions avec rinçage un quart d'heure après, ou en bain de bouche, soit l'équivalent d'une dose de 0,25 ml à 1,25 ml quatre fois par jour pendant 2 mois. La ciclosporine est également utilisée sous forme de pâte bioadhésive [7]. La ciclosporine possède un taux de passage systémique qui est faible (inférieur à 150-160 mg/ml), et n'a pas d'effet néphrotoxique, ce qui encourage son utilisation à long terme et permet une excellente tolérance du traitement [7,170]. Ses effets secondaires sont minimes, et se limitent à un goût désagréable et à une sensation très faible de brûlures au début de l'application. Cependant, elle ne peut être considérée comme un traitement de premier choix étant donné son coût élevé, et l'incertitude des résultats à long terme, du fait de la récurrence des LPB/LLB qui peut survenir de 2 mois à 1 an après l'arrêt de la ciclosporine A, ce qui signifie que son effet est suspensif plutôt que curatif [7,169,170].

9.7.1.2. Le tacrolimus : c'est un macrolide immunosuppresseur ayant une activité 10 à 100 fois plus grande que celle de la ciclosporine *in vitro* [171]. Corrocher et al. , ont réalisé un essai clinique randomisé, en double aveugle, comparatif du tacrolimus à 0,1% onguent et du clobétasol à 0,05% onguent ayant intéressé 32 patients présentant un LPB symptomatique traités pendant 4 semaines. Les résultats ont suggéré que le tacrolimus à 0,1% était plus efficace que le propionate de clobétasol à 0,05% [33]. Kaliakatsou et al., en 2002 ont réalisé une étude ouverte sur dix-sept patients ayant un LPB réfractaire ou dépendant d'agents immunosuppresseurs systémiques sur une période de 8 semaines avec un suivi de 22 semaines après arrêt du traitement. Du tacrolimus à 0,1% était administré et l'évaluation s'est faite à 1, 3, 5, 7 et 8 semaines après le début du traitement. Une réduction de 73.3% a été obtenue dans la zone de l'ulcération durant la période de 8 semaines de l'étude. Cependant, 13 des 17 patients ont souffert de rechute de LPB en 2 à 15 semaines après arrêt du tacrolimus [171].

9.7.1.3. Le pimécrolimus

Passeron et al. en 2007 ont réalisé un essai clinique randomisé, en double aveugle, contrôlé avec placebo sur 12 malades présentant un LPB érosif traités par pimécrolimus 1% en crème appliqué sur la lésion ulcérée à raison de deux fois par jour pendant 4 semaines (Les patients ne devaient ni manger ni boire ni mâcher du chewing-gum pendant les 30 minutes qui suivaient l'application de la crème) [161]. Le pimécrolimus à 1% semblait être un traitement efficace et bien toléré pour le lichen plan érosif. Pakfetrat et al., en 2015 quant à eux ont réalisé un essai clinique comparatif en simple aveugle. Vingt-huit patients ont été inclus et traités soit par pimécrolimus 1% en crème soit par acétonide de triamcinolone en crème. Le pimécrolimus était aussi efficace que l'acétonide de triamcinolone. Le pimécrolimus était bien toléré sans aucun effet indésirable [172]. Arduino et al., en 2014 ont réalisé un essai thérapeutique contrôlé, randomisé, en double aveugle afin d'évaluer l'efficacité et la sécurité des inhibiteurs de la calcineurine en topiques sur les LBP récalcitrants. L'essai a duré 8 semaines, suivi par une période de 6 mois de suivi. Les patients ont été traités soit par du pimécrolimus crème à 1% ou du tacrolimus en onguent à 0,1%, les deux produits ont été mélangés en quantité équivalente à de l'hydroxyéthylcellulose en gel à 4% et appliqués deux fois par jour pendant deux mois. Les auteurs ont conclu que les deux médicaments semblaient être un traitement de choix pour les patients ayant un LPB atrophique-érosif récalcitrant. Le pimécrolimus donnerait une plus longue période de rémission des signes et des symptômes [168].

9.7.2. Autres immunosuppresseurs : L'azathioprine et le mycophénolate mofétil peuvent être utilisés en première intention dans les cas sévères de LPB récalcitrants où des doses élevées de corticostéroïdes sont requises [34,156].

9.8. La photophérèse, ou photochimiothérapie extracorporelle qui consiste en une irradiation *ex vivo* des cellules mononucléées sanguines, suivie par leur réinjection, induit une apoptose des lymphocytes ainsi traités. Elle est principalement utilisée dans le traitement des lymphomes T érythrodermiques et de la réaction du greffon contre l'hôte à la phase aiguë, c'est-à-dire à un stade où les similitudes avec le lichen érosif sont grandes, tant cliniques qu'immunohistochimiques. Les protocoles de photophérèse suivis étaient assez proches, comportant une phase d'attaque avec une ou deux séances par semaine pendant trois à cinq semaines, puis un espacement progressif sur plusieurs mois au gré de l'amélioration clinique [173].

9.9. Autres traitements : L'eau thermale d'Avène [7,8,23], la PUVA-thérapie, l'aloé vera en gel, la thalidomide (immunomodulateur), l'etanercept (inhibiteur du TNF- α), l'efalizumab (anticorps monoclonal, agent immunosuppresseur sélectif) et les faibles doses de laser-excimer ont été utilisés avec des résultats variés [34].

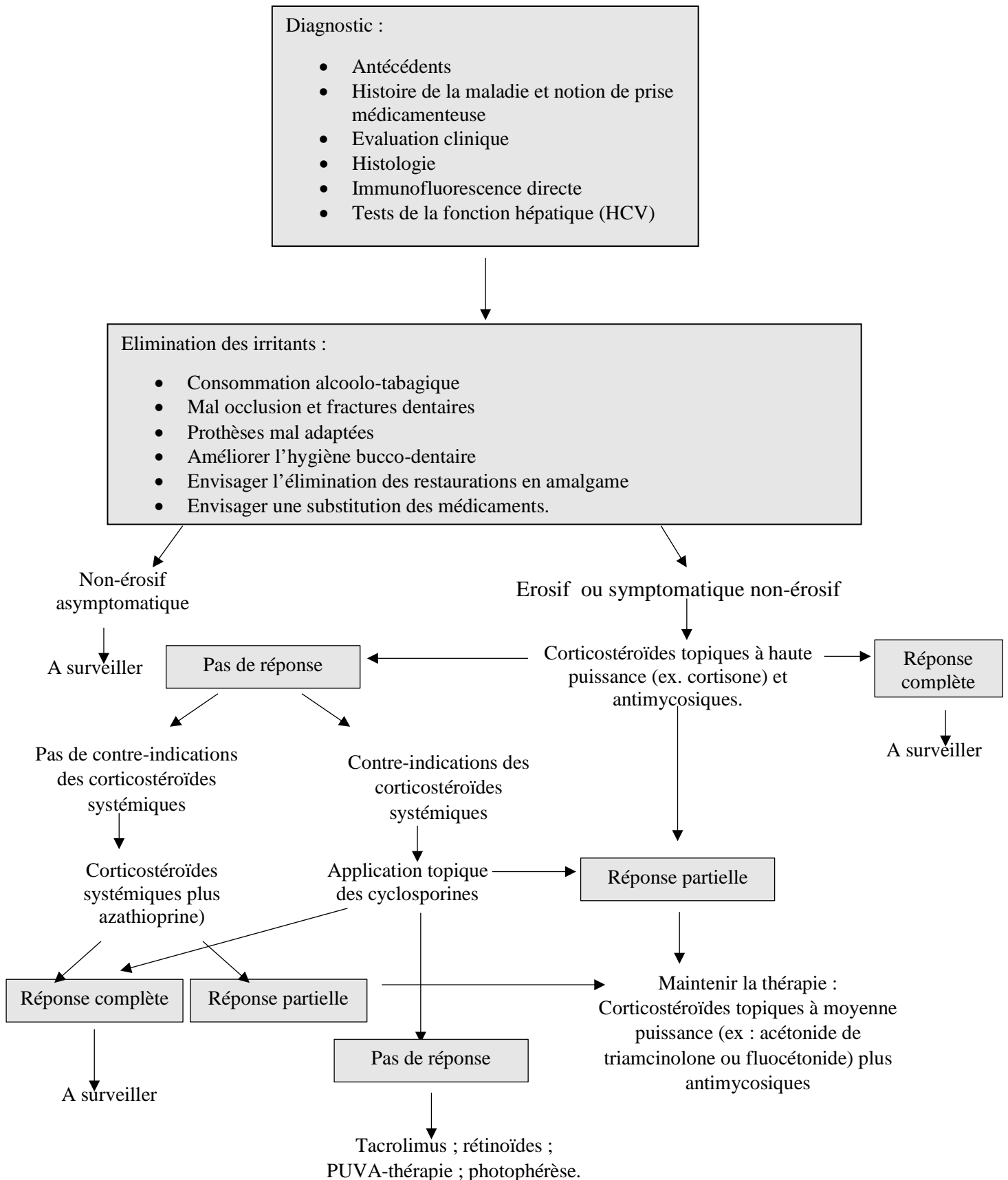


Fig. 56 : Conduite à tenir devant un lichen plan buccal et/ou des lésions lichénoïdes buccales. HCV : hépatite C virale. PUVA : Psoralène plus rayons ultraviolets A [154].

Chapitre 10 : Suivi des patients et transformation maligne.

10. Suivi des patients et transformation maligne

10.1. Surveillance et suivi des patients

La majorité des auteurs estiment que le suivi régulier des patients avec LPB/LLB peut être effectué 3 fois par an et plus. Des contrôles plus fréquents devraient être faits pour les patients atteints de LPB/LLB avec dysplasie. Cependant, les patients avec LPB/LLB stable, principalement sous la forme kératosique, peuvent être contrôlés une fois par an. Un examen attentif et approfondi à chaque rendez-vous est nécessaire afin d'évaluer les signes qui peuvent être indicatifs de la transformation maligne. Le signe clinique indicateur de transformation le plus important n'est pas le degré ou l'étendue des symptômes, mais la perte d'homogénéité de la lésion. Lorsque les signes cliniques suggèrent des modifications dans la lésion, les périodes de suivi devraient être raccourcies, et la biopsie supplémentaire avec analyse histologique attentive doivent être effectuées [175].

Les patients ayant un LPB/LLB doivent être surveillés à des intervalles de 3 à 6 mois ; et les changements cliniques de la taille ou l'aspect de la lésion, en particulier l'ulcération, nécessitent des biopsies répétées [175].

La corticothérapie locale est indiquée pour le traitement de lésions de LPB/LLB récentes et peu actives [7]. Devant des lésions anciennes, actives et diffuses (lichen érosif, érythémateux), des corticoïdes locaux en bain de bouche (Solupred® 20 mg effervescent trois fois par jour en bain de bouche) ou en crème (Betneval® en glossettes cinq fois par jour) sont prescrits en première intention [7]. Si la régression des lésions est inférieure à 50 % après 15 jours de traitement ou si la symptomatologie douloureuse est trop importante, une corticothérapie générale (Cortancyl, 1 mg/kg) est utilisée, rapidement dégressive sur 1 mois avec un relais par la corticothérapie locale [7]. La surveillance pour ce type de lésion doit être particulièrement attentive : il faut revoir les patients au moins tous les 3 mois [7,163].

10.2. Transformation maligne

La transformation maligne du LPB et des LLB demeure un sujet de controverse malgré les nombreuses études qui lui ont été consacrées. Le taux de transformation maligne du/des LPB/LLB varie de 0 à 5,3% selon les études [28].

En 1910, Hallopeau a rapporté le premier cas de carcinome développé au voisinage d'un LPB. La première revue de la littérature sur la transformation maligne du LPB a été faite par Krutchkoff et al., en 1978 [176].

Depuis, plusieurs études ont été publiées à travers le monde sur la transformation maligne du LPB ou des LLB. En Asie : en Inde [177,178], en Arabie Saoudite [181], en Israël [156] et en Chine [182,]. En Europe : au Pays de Galles [182], en Grande Bretagne [12,183], en Suisse [5,184,185], en Italie [24,53,186,187], en Espagne [54,188], en France [189,190] et aux Pays Bas [36,141, 191,192] ainsi qu'aux Etats-Unis d'Amérique [27,193].

En 1997, l'Organisation mondiale de la santé a classé le LPB dans les états précancéreux (*precancerous conditions*) et la transformation maligne a été observée dans plus de 2 à 3% des patients dans de nombreuses études. Les patientes de sexe féminin ayant un lichen plan ont 50 fois plus de risque de développer un cancer buccal comparé avec le taux attendu de cancer oral dans un échantillon de la population générale comparable en genre et en distribution d'âge [18]. La transformation maligne survient, le plus souvent, sur des lésions lichéniennes atrophiques et/ou érosives [5,7] ; les variations du taux de transformation maligne sont probablement, au moins en partie, liées aux différents types de LPB/LLB inclus dans ces études ; aucune d'entre elles ne précise le stade évolutif ou simplement la durée d'évolution du LPB/LLB.

10.2.1. Hypothèses explicatives de la transformation maligne :

Pour expliquer la transformation maligne, plusieurs hypothèses ont été avancées :

1 – L'inflammation chronique semble être le facteur essentiel pour le développement du carcinome épidermoïde buccal. Les cellules inflammatoires et leurs cytokines entraîneraient des altérations cellulaires et stimuleraient la synthèse de l'*epidermal growth factor* [186]. Des études récentes ont mis en évidence, dans les lésions de LPB/LLB, une diminution de l'expression de hMSH2, gène appartenant au système *human DNA mismatch repair* (hMMR). La fonction principale du hMMR est d'identifier et de réparer les bases mal alignées dans la répllication de l'ADN spécifique de base, afin d'assurer la haute-fidélité de la répllication de l'ADN, contrôler l'apparition de mutations et maintenir la stabilité génomique. L'expression réduite de la protéine hMSH2 dans le LPB suggère que cette lésion est plus susceptible de mutation et donc favorise le développement du carcinome épidermoïde de la cavité buccale [194,195].

Dans le LPB/LLB, la réponse à l'inflammation chronique et le processus de la cicatrisation pourraient augmenter le nombre de mutations des gènes. Cette hypothèse semble confirmée par des études récentes qui illustrent la relation entre les médiateurs chimiques des lymphocytes T de l'inflammation et le processus de la cancérogenèse [186].

2 – Le tabac et l'alcool, facteurs carcinogènes bien connus, peuvent contribuer à la transformation maligne observée dans le LPB, mais cette dernière touche surtout des femmes qui ne présentent aucune intoxication éthylotabagique [174].

3 – L'infection candidosique, pourrait être impliquée dans la carcinogénèse dans le LPB et les LLB. Elle est fréquente et récidivante dans le LPB/LLB et il a été démontré que *Candida albicans* participe à la catalyse de N-nitrosobenzylméthylamine et à une éventuelle transformation maligne [7,69]. Ce carcinogène, combiné à une synthèse élevée d'acide ribonucléique dans l'épithélium pendant le processus de dégradation-cicatrisation caractéristique de LPB/LLB, constitue peut-être un environnement favorable pour le développement d'un clone néoplasique. L'inflammation liée à la candidose buccale pourrait également participer au processus de la transformation maligne [198].

4 – L'hétérozygotie : Plusieurs études ont recherché la perte d'hétérozygotie dans le LPB sur les chromosomes 3p, 9p et 17p car ces altérations, qui sont fréquemment retrouvées dans les carcinomes épidermoïdes de la cavité buccale, jouent un rôle dans le processus de transformation maligne [5,7,13,174].

5 – L'alimentation : il a été suggéré que la transformation maligne du LPB pourrait être associée aux changements de l'alimentation conditionnés par les symptômes de la maladie [54].

Néanmoins, quelques auteurs contestent le potentiel de transformation maligne du LPB. Ils mettent en doute le diagnostic de LPB et considèrent que les lésions observées au voisinage du carcinome épidermoïde sont des lésions dysplasiques d'aspect lichénoïde [174]. Krutchkoff et al., ont procédé à une revue de la littérature sur la transformation maligne du LPB de 1950 à 1977 ; ils concluent que seulement 16 cas sur 223 sont suffisamment documentés [176]. Dans leurs conclusions, ils avancent trois arguments :

→ Les éléments cliniques et histologiques pour confirmer le diagnostic de LPB sont souvent insuffisants ;

→ Le carcinome épidermoïde se développe bien après l'apparition des lésions du LPB ;

→ L'anamnèse comporte des notions insuffisantes sur l'exposition aux carcinogènes, en particulier au tabac [197].

Van der Meij et al. ont réalisé une autre revue de la littérature sur une période allant de 1977 à 1999 avec les mêmes critères que Krutchkoff et al., parmi les 98 cas de transformation maligne du LPB publiés pendant cette période, 33 seulement, soit 34 % de cas publiés, ont été considérés comme suffisamment bien documentés [198].

10.2.2. Mécanisme de carcinogénèse

Hanahan & Weinberg en 2000 [199,201] ont émis la thèse (aujourd'hui admise) que tous les cancers partagent six caractéristiques (anomalies) fondamentales qui régissent la transformation d'une cellule normale en cellule cancéreuse (Fig. 57).

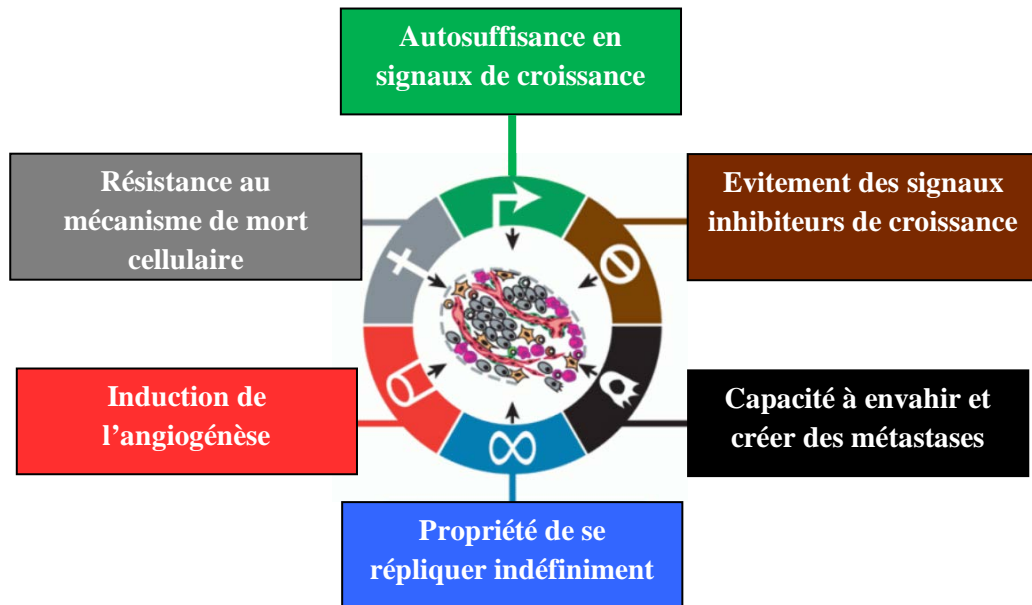


Fig. 57 : Les six caractéristiques fondamentales du cancer (*hallmarks*) [199,201].

- 1 – Autosuffisance en signaux de croissance : Dans le tissu normal, une régulation précise et minutieuse de la production et de la sécrétion des facteurs de croissance préside à la destinée des cellules. Ces signaux sont littéralement des instructions données aux cellules d'entrer et progresser dans le cycle cellulaire. Cette régulation contribue à l'intégrité architecturale et fonctionnelle du tissu. Les cellules cancéreuses se caractérisent par leur capacité à soutenir une prolifération chronique. Elles parviennent en quelque sorte à s'affranchir de ces signaux.
- 2 – L'acquisition de la propriété de se répliquer indéfiniment : Les cellules cancéreuses sont immortelles. Elles ont en effet la capacité de se diviser indéfiniment.

- 3 – L'évitement des signaux inhibiteurs de croissance (insensibilité aux signaux inhibiteurs de la croissance) : les cellules cancéreuses ont la capacité d'échapper à l'action des protéines qui régulent négativement la prolifération cellulaire.
Les gènes suppresseurs de tumeurs sont capables de diriger de telles actions. La protéine du rétinoblastome (RBp) et la protéine p53 sont deux protéines codées par deux gènes suppresseurs de tumeurs prototypes.
- 4 – La résistance au mécanisme de mort cellulaire (capacité à éviter l'apoptose) : les cellules tumorales ont mis en place de nombreuses stratégies pour échapper à l'apoptose. La plus commune est la perte de fonction du suppresseur de tumeur Tp53, éliminant ainsi un « capteur de dommage » du circuit inducteur de l'apoptose.
- 5 – L'induction de l'angiogenèse, c'est-à-dire la croissance de vaisseaux sanguins détournés pour nourrir la tumeur : les cellules tumorales, comme les cellules normales, ont besoin de se nourrir (apport de nutriments) et de respirer (apport d'oxygène) tout en nécessitant l'élimination des déchets métaboliques et le gaz carbonique. La néovascularisation (angiogenèse) associée à la tumeur, remplit cette fonction.
- 6 – La capacité d'envahir le corps humain et de créer des métastases : la tumeur va croître et des cellules tumorales commenceront par envahir les tissus adjacents et éventuellement, coloniseront des sites distants où de nouvelles colonies se formeront.

En 2011, les auteurs ont réactualisé leur article et ont ajouté quatre autres *hallmarks* [200,201] (Fig. 58).

Il y a d'une part des *hallmarks* dits émergents que sont :

1. La dérégulation de la gestion énergétique des cellules tumorales afin de mieux soutenir la prolifération. C'est un phénomène connu depuis 60 ans mais il n'est toujours pas clair s'il est indispensable à la conversion d'une cellule tumorale en cancer.
2. L'échappement des cellules tumorales au système immunitaire. Comme le point précédent, le phénomène est connu de longue date mais il n'est pas clair s'il est indispensable.

Et enfin, deux autres caractéristiques dites permissives :

3. L'instabilité génomique. Celle-ci peut déboucher sur des mutations pouvant altérer l'intégrité génétique des cellules tumorales et conduire à une progression de la maladie.
4. L'inflammation promotrice de tumeur. De manière paradoxale, en effet, le système immunitaire reconnaît dans certains cas les tumeurs et les combat efficacement, tandis que dans d'autres il apporte de manière involontaire une aide à leur survie par le renforcement de certains de leurs *hallmarks*.

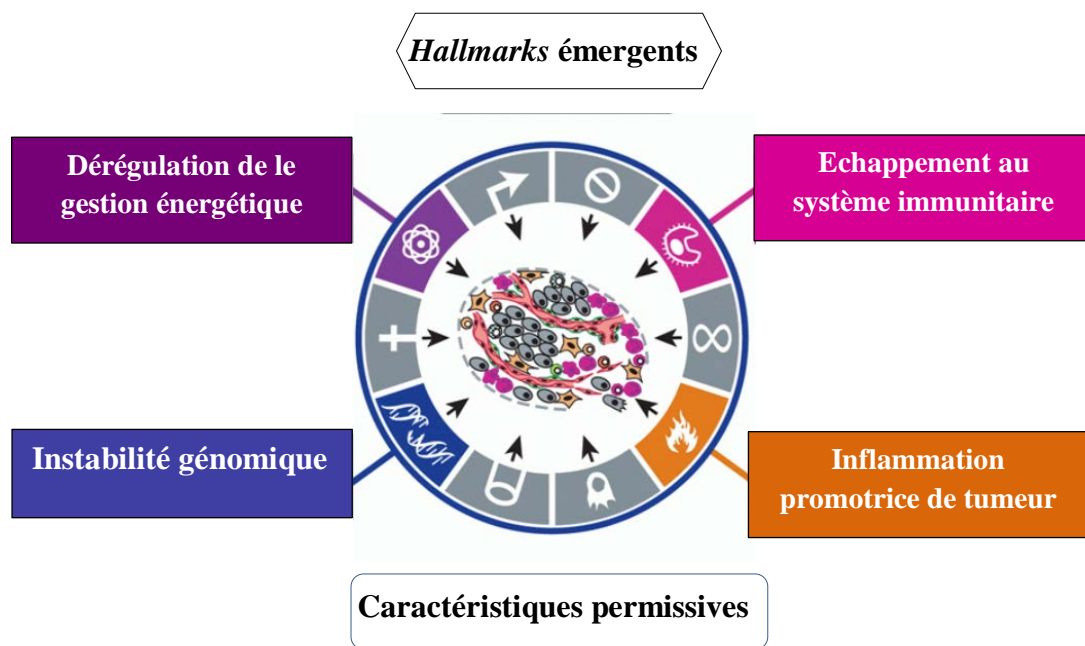


Fig. 58 : *Hallmarks* émergents et caractéristiques permissives [200,201].

10.2.3. Notion de champ de cancérisation

Il est important de noter que dans les deux ans qui suivent le diagnostic de CE, environ 10% des patients développent une nouvelle néoplasie dans les voies aéro-digestives [46]. C'est la notion de champ de cancérisation, concept introduit par Slaughter et al., en 1953. Ceci signifie que le LPB constituerait une prédisposition intrinsèque pour la transformation maligne. La fréquence élevée de localisations multiples fait aussi suspecter un champ de cancérisation [8,187].

10.2.4. Formes cliniques de LPB/LLB, âge, sexe des patients et transformation maligne

Ce sont les formes érosives et en plaque du LPB/LLB qui sont considérées comme les plus susceptibles de se transformer en cancer, bien que les preuves d'une telle hypothèse soient faibles. Il semble y avoir un accord que le risque soit plus élevé chez les femmes mais aussi entre les sixième et septième décennies [54].

10.2.5. Sièges de la transformation maligne

Pour Bermejo-Fenoll et al., c'est la langue qui apparaît être le site préférentiel pour la transformation maligne [54]. Mignogna et al. [202] ont rapporté une fréquence accrue de carcinomes sur la ligne médiane du palais, des gencives et des lèvres.

Pour Rajentheran et al 1999 [203] c'est la muqueuse de la face interne des joues qui est le site le plus touché.

Selon Bermejo Fenoll et al. 2009, [54] l'intervalle de temps entre le diagnostic de LPB/LLB et l'identification du cancer varie de 20,8 mois à 10,1 ans. Le risque maximal rapporté varie de 3 à 6 ans après le diagnostic de LPB dans leur série, l'intervalle était de $24 \pm 20,83$ mois.

10.3. Taux de survie des patients ayant un carcinome épidermoïde de la cavité buccale

Le taux de survie à cinq ans pour le cancer buccal est resté inférieur à 50% au cours des 50 dernières années pour les raisons suivantes : (1) la plupart des cancers buccaux (60%) sont diagnostiqués à un stade avancé (III et IV) ; et (2) le cancer de la cavité buccale est soumis au « phénomène de champ de cancérisation », ayant le plus haut risque de développement de tumeurs secondaires primaires de toute forme de cancer [204].

Quelques études préliminaires ont suggéré que certains patients atteints de CE buccal lié au LPB/LLB ont un mauvais pronostic en raison, au moins en partie, à une tendance à développer des cancers secondaires oraux métachrones primaires [187].

Deuxième partie : Partie pratique.

Protocole de l'étude.

Rappel des objectifs de l'étude :

L'objectif principal de l'étude était de décrire les facteurs pronostiques liés à la survenue d'un carcinome épidermoïde sur une lésion muqueuse de lichen plan buccal ou de lésion lichénoïde buccale dans une population de l'Ouest Algérien (les patients sont aussi orientés des CHU de Tlemcen, de Sidi-Bel-Abbès et du Sud-Ouest : Béchar, Adrar, El Bayadh...).

L'objectif secondaire était d'établir une cartographie des aspects cliniques et histopathologiques du lichen plan buccal et des lésions lichénoïdes buccales.

1. Patients et méthodes

Il s'agit d'une étude prospective, descriptive réalisée au service de Pathologie et de Chirurgie Buccales au CHU d'Oran de février 2003 à fin juillet 2015.

1.1. Région de l'étude :

La région de l'Ouest et du Sud-Ouest Algériens s'étend sur une superficie d'environ 928.465 km² et comporte seize wilayas (Oran, Chlef, Mostaganem, Relizane, Tissemsilt, Ain Temouchent, Mascara, Tlemcen, Sidi-Bel-Abbès, Saïda, Tiaret, Naama, El BAYadh, Béchar, Tindouf et Adrar). Au recensement de 2008, cette région comptait environ 10 millions d'habitants [Fig. 59] (Office national de statistiques).

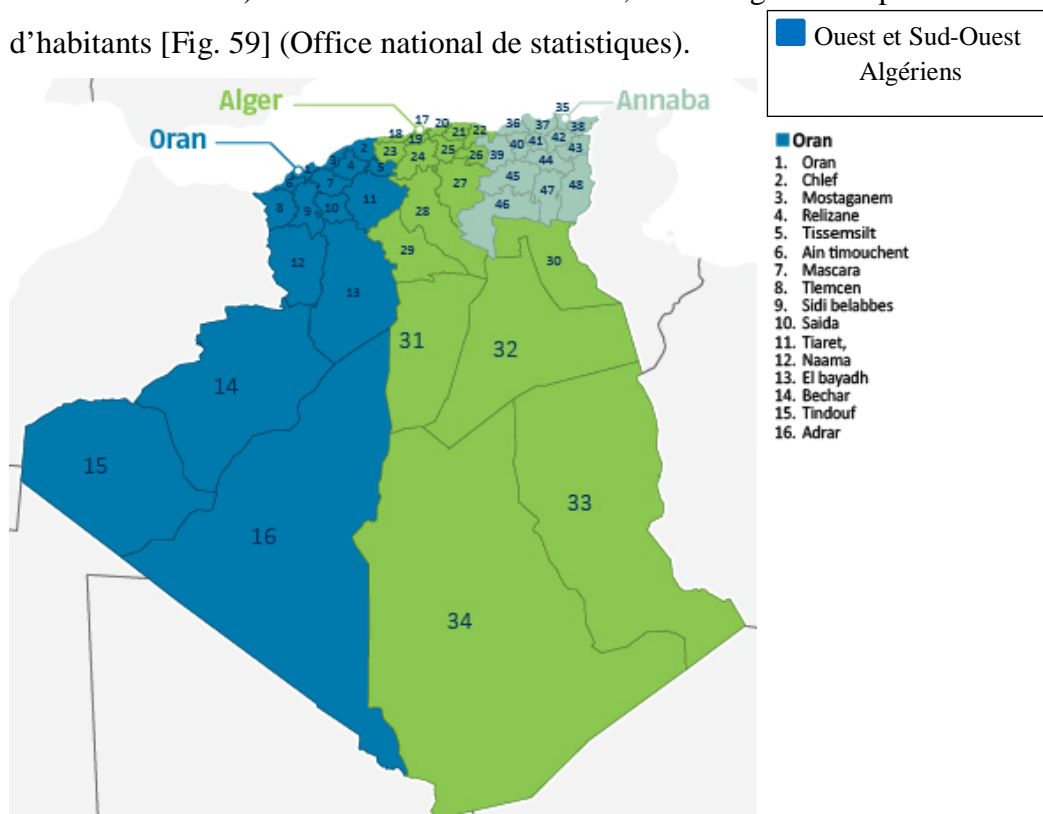


Fig. 59 : Ouest et sud-ouest Algériens. https://static.tlscontact.com/media/dz/alg/country_map_dz_2fr.gif consulté le 28/08/2017.

1.2. Recrutement des patients et prise en charge thérapeutique

La population étudiée était composée de patients présentant un lichen plan buccal ou une lésion lichénoïde buccale. L'ensemble des patients provenait de l'Ouest et du Sud-Ouest Algériens.

Le recrutement des patients s'est fait au sein du Service de Pathologie et de Chirurgie Buccales au CHU d'Oran via la consultation (orientés par un confrère privé, par un praticien de santé publique ou consultant spontanément) ainsi que des patients orientés par les Services de Dermatologie du CHU d'Oran et de l'EHU d'Oran ou orientés par des dermatologues privés. Ces patients étaient soit reçus pour la première fois soit pour un contrôle dont deux patients (un homme et une femme) qui étaient suivis au sein du service de Pathologie et Chirurgie Buccales pour lichen plan buccal depuis plusieurs années.

Critères d'inclusion :

Tous les patients présentant un lichen plan buccal ou une lésion lichénoïde buccale diagnostiqués cliniquement et confirmés histologiquement après biopsie.

Critères de non inclusion :

- Les patients présentant un carcinome épidermoïde localement avancé et/ou avec métastase(s) à la première consultation.
- Les patients refusant la biopsie.

Tous les patients ont été examinés par le même praticien et la lecture anatomopathologique des pièces opératoires prélevées s'est faite dans la majorité des cas par la même anatomopathologiste afin d'éviter les biais d'appréciation. Des photographies étaient prises aussi souvent que possible lors des visites du patient afin de juger l'évolution des lésions.

Pour les patients présentant deux ou plusieurs types cliniques de LPB, la forme la plus sévère a servi à la classification [13,27].

1.3. Diagnostic du lichen plan buccal et des lésions lichénoïdes buccales

Pour la définition exacte du lichen plan buccal et des lésions lichénoïdes buccales, ce sont les critères de l'OMS modifiés par un groupe d'experts qui ont été utilisés [138].

→ *Critères cliniques :*

- *Présence de lésions bilatérales, plus ou moins symétriques*
 - *Présence de stries (forme réticulée)*
 - *Les formes érosive, bulleuse et en plaque sont acceptées comme « sous-type » en présence de lésions réticulées sur un autre site de la cavité buccale.*
- Pour toutes les lésions qui ressemblent au LPB mais ne remplissent pas les critères mentionnés ci-dessus, le terme « cliniquement compatible avec » devrait être employé.*

→ *Critères histopathologiques :*

- *Présence d'un infiltrat inflammatoire en bande dans le chorion, constitué principalement de lymphocytes.*
- *Liquéfaction et transformation de la couche basale.*
- *Absence de dysplasie.*

Quand les signes histopathologiques sont moins évidents, le terme « histopathologiquement compatible avec » devrait être employé.

Diagnostic final de LPB ou LLB :

LPB : critères cliniques et histopathologiques.

LLB : le terme LLB sera utilisé dans les conditions suivantes :

- 1) cliniquement typique de LPB mais histopathologiquement seulement « compatible avec » LPB.*
- 2) histopathologiquement typique de LPB mais cliniquement seulement « compatible avec » LPB.*
- 3) cliniquement « compatible avec » LPB et histopathologiquement « compatible avec » LPB.*

1.4. Biopsie

La biopsie a été effectuée par prélèvement de la muqueuse buccale à l'aide d'une lame de bistouri N°15. Le prélèvement a été fixé dans du formol.

Chez les patients présentant des lésions réticulaires associées à des lésions ulcérées (Fig. 60), le prélèvement biopsique a été effectué au niveau de deux sites. Le premier site a centré une lésion blanche et le second site a centré l'ulcération (Fig. 61), afin d'infirmier ou de confirmer une transformation maligne.

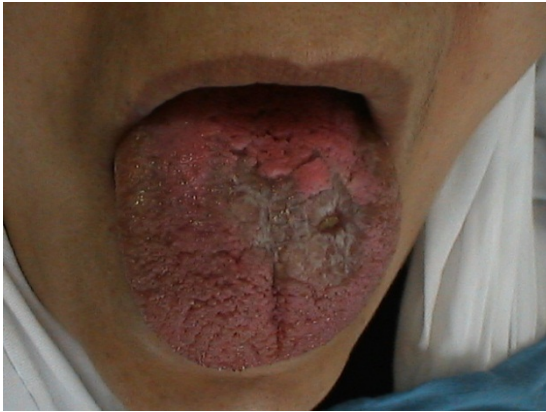

Fig. 60 : Lésions réticulaires & ulcération linguale ♀.

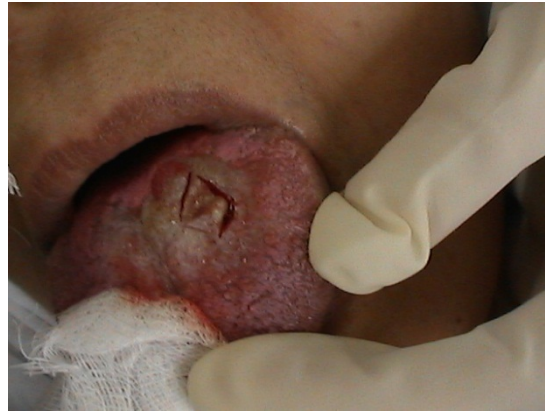

Fig. 61 : Prélèvement biopsique centré sur l'ulcération linguale ♀.

1.5. Critères de jugement

Les critères de jugement de l'évolution de la maladie c'est-à-dire, la transformation maligne (apparition du carcinome épidermoïde) du LPB et/ou des LLB est la perte de l'homogénéité et la survenue d'une lésion suspecte. Cette dernière peut être une lésion ulcéreuse, ulcéro-infiltrante ou ulcéro-végétante, indurée à sa base, saignant au moindre contact et douloureuse. La biopsie permet la confirmation histopathologique ; elle est réalisée dès suspicion de la survenue d'un carcinome épidermoïde. L'apparition d'adénopathies doit aussi être recherchée.

Nous avons adopté la classification TNM des cancers de la lèvre et de la cavité buccale selon l'*American Joint Committee on Cancer* pour classer les carcinomes épidermoïdes [19].

T : Tumeur primitive

Tx tumeur primitive non évaluable

T0 tumeur non décelable

Tis carcinome in situ

T1 tumeur ≤ 2 cm dans sa plus grande dimension

T2 tumeur > 2 cm et / ou ≤ 4 cm dans sa plus grande dimension

T3 tumeur dont la dimension > 4 cm dans sa plus grande dimension.

T4a (lèvre) : tumeur envahissant la corticale osseuse, le nerf alvéolaire inférieur, le plancher buccal, ou la peau (menton ou nez).

T4a (cavité buccale) : tumeur envahissant la corticale osseuse, les muscles profonds/extrinsèques de la langue (génioglosse, hyoglosse, palatoglosse et styloglosse), sinus maxillaire ou la peau de la face.

T4b (lèvre et cavité buccale) : tumeur envahit l'espace masticateur, le plateau ptérygoïde, la base du crâne ; ou engaine l'artère carotide interne.

Remarque : une érosion osseuse superficielle isolée/alvéole dentaire par une tumeur primaire gingivale ne suffit pas pour classer la tumeur T4.

N : (Nodes) Ganglions lymphatiques régionaux (cervicaux)

Nx atteinte des ganglions lymphatiques régionaux non évaluable

N0 pas de signe d'atteinte des ganglions lymphatiques régionaux

N1 métastase dans un seul ganglion lymphatique homolatéral ≤ 3 cm dans sa plus grande dimension

N2 métastase unique dans un seul ganglion lymphatique homolatéral > 3 cm et ≤ 6 cm dans sa plus grande dimension, ou métastases ganglionnaires multiples, toutes ≤ 6 cm

N2a métastase dans 1 seul ganglion lymphatique > 3 cm mais ≤ 6 cm

N2b métastases homolatérales multiples toutes ≤ 6 cm

N2c métastases bilatérales ou controlatérales toutes ≤ 6 cm

N3 métastases dans 1 ganglion lymphatique > 6 cm dans sa plus grande dimension.

Remarque : les ganglions médians sont considérés homolatéraux.

M : Métastases

Mx métastase non évaluable.

M0 pas de métastase à distance

M1 présence de métastase(s) à distance.

Au terme de la classification TNM, le stade du carcinome épidermoïde est déterminé (Tableau II).

Tableau II : Stades du carcinome [19] :

<i>Stage</i>	<i>Tumeur</i>	<i>Node</i>	<i>Metastasis</i>
<i>Stage 0</i>	<i>Tis</i>	<i>N0</i>	<i>M0</i>
<i>Stage I</i>	<i>T1</i>	<i>N0</i>	<i>M0</i>
<i>Stage II</i>	<i>T2</i>	<i>N0</i>	<i>M0</i>
<i>Stage III</i>	<i>T1, T2, T3</i>	<i>N1</i>	<i>M0</i>
<i>Stage IV A</i>	<i>T1, T2, T3, T4a</i>	<i>N0, N1, N2</i>	<i>M0</i>
<i>Stage IV B</i>	<i>Tous T, T4b</i>	<i>Tous N</i>	<i>M0</i>
<i>Stage IV C</i>	<i>Tous T</i>	<i>Tous N</i>	<i>M1</i>

Sur le plan histo-pathologique, la différenciation épidermoïde se caractérise par la kératinisation (avec formation variable de « perles de kératine »), et la croissance invasive. La production de kératine définit la maturation du carcinome épidermoïde. Plusieurs types de kératinisation sont possibles :

- maturation orthokératosique proche de la kératinisation normale mais plus abondante et formant des globes cornés dans la profondeur du tissu tumoral.

- maturation parakératosique où les noyaux cellulaires persistent dans les lamelles cornées. Elle réalise aussi des globes cornés dans les massifs tumoraux.

- maturation dyskératosique où la kératinisation se fait sous forme d'éléments isolés, sans formation de globes cornés.

- les carcinomes épidermoïdes non matures se caractérisent par l'absence de kératine.

L'invasion du carcinome épidermoïde se caractérise par le franchissement de la membrane basale et l'envahissement du tissu sous-jacent, souvent accompagnés de réaction du stroma.

L'invasion angiolymphatique et périneurale sont d'autres signes de malignité.

Le carcinome épidermoïde bien différencié ressemble étroitement à l'épithélium malpighien normal (plus de 75% des cellules sont différenciées). Le carcinome épidermoïde moyennement différencié se caractérise par un polymorphisme nucléaire (éléments à gros noyaux et/ou gros nucléoles), une activité mitotique avec des mitoses anormales et il y a en général peu de kératinisation (25 à 75% des cellules sont différenciées). Dans le carcinome épidermoïde peu différencié, les cellules immatures prédominent avec de nombreuses mitoses typiques et atypiques et une kératinisation minimale (moins de 25% des cellules sont différenciées).

Le carcinome verruqueux est une variante du carcinome épidermoïde c'est une tumeur exophytique, présentant des végétations, d'évolution lente. Au début, il est bien délimité sous forme d'une plaque fine, kératosique laquelle s'épaissit rapidement avec en surface la formation de végétations papillaires (à bouts émoussés) ou verruciformes (à bouts pointus). Parfois, le carcinome verruqueux peut se présenter sous forme d'une masse papuleuse érythémateuse ou rose. La couleur dépend du degré de kératinisation et de la réaction inflammatoire de l'hôte à la tumeur. Sur le plan histopathologique, il se présente sous forme d'un carcinome épidermoïde bien différencié avec une kératinisation marquée avec des papilles en forme de « clubs » et des invaginations émoussées du stroma [19].

Chez tous les patients, les examens complémentaires suivants ont été effectués :

- Examens sanguins (formule de numération sanguine détaillée, vitesse de sédimentation, glycémie à jeun, hémostase, transaminases : ASAT et ALAT, Sérologie HIV, sérologie de l'hépatite B et C, sérologie de la syphilis et intradermoréaction à la tuberculine) ;
- Examens dermatologique, oto-rhino-laryngologique, ophtalmologique, gastro-entérologique et uro-génital.
- Radiographie panoramique.
- Téléthorax.

Le consentement verbal des patients a été obtenu, en insistant notamment sur la prise de photographies et leur utilisation. Pour la fillette âgée de 7 ans, c'est le père qui a donné son consentement.

Les renseignements recueillis ont été notés sur des fiches analytiques. Tous les patients ont bénéficié d'une fiche analytique clinique et histopathologique ainsi que d'une fiche tabac s'ils étaient consommateurs de tabac (cf. Annexes).

1.6. Facteurs pronostiques étudiés

Les facteurs pronostiques étudiés étaient :

- Les facteurs pronostiques liés à l'individu (âge, sexe, existence de comorbidité).
- Les facteurs pronostiques liés au lichen plan buccal ou aux lésions lichénoïdes buccales : ce sont les facteurs cliniques (localisation, aspect clinique) et histopathologiques du lichen plan buccal ou des lésions lichénoïdes buccales.

1.7. Statut du patient à la fin de l'étude

A la fin de l'étude, le statut du patient a été apprécié. Le patient était soit vivant, soit décédé ou perdu de vue.

2. Méthodes statistiques

La saisie des données s'est faite sur logiciel Excel. Le calcul des moyennes s'est fait en utilisant les fonctions du logiciel Excel. Les graphiques utilisés ont été réalisés par logiciel Excel.

Les variables étudiées sont :

- L'âge,
- Le sexe,
- La notion de lichen plan familial,
- L'intoxication alcool-tabagique,
- L'existence de comorbidités,
- L'existence de lichen plan cutané ou génital (vulvaire ou pénien).
- Le siège du LPB/LLB,
- L'aspect clinique du LPB/LLB,
- Le traitement du LPB/LLB,
- L'évolution du LPB/LLB,
- La durée de suivi,
- Le siège du carcinome épidermoïde,
- La classification TNM,
- Le statut du malade à la date de fin de l'étude.

Résultats.

1. Résultats

3.1. Données épidémiologiques

3.1.1. Recrutement des patients

De février 2003 à juillet 2015, au total, soixante et onze patients ont été répertoriés.

Les patients recrutés via la consultation du Service de Pathologie et Chirurgie Buccales du CHU d'Oran sont au nombre de 52 (73,24%). Les 19 autres patients (26,76%) ont été orientés : des Services de Dermatologie du CHU, de l'EHU d'Oran et par des confrères dermatologues privés (Fig. 62).

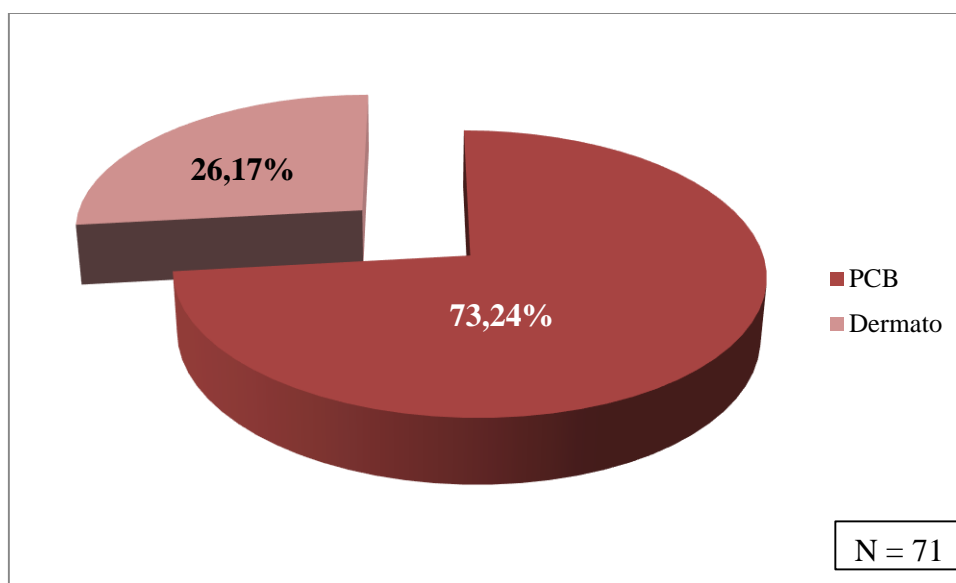


Fig. 62 : Recrutement des patients.

PCB : Pathologie et Chirurgie Buccales ; Dermato : Dermatologie.

3.1.2. Facteurs liés au patient

3.1.2.1. L'âge

L'âge moyen au moment du diagnostic de LPB/LLB était de $54,58 \pm 15,72$ ans avec des extrêmes de 07 à 80 ans (Tableau III, Fig. 63). L'âge moyen était de $54,66 \pm 16,64$ ans pour les femmes et de $54,33 \pm 12,45$ ans pour les hommes.

Tableau III : Répartition de la population d'étude selon le sexe et l'âge.

Age	<20 ans	20–30[30–40[40–50[50–60[60–70[70–80]	Total
Femme	01	04	05	09	11	10	13	53
Homme	00	01	00	02	08	06	01	18
Total	01	05	05	11	19	16	14	71

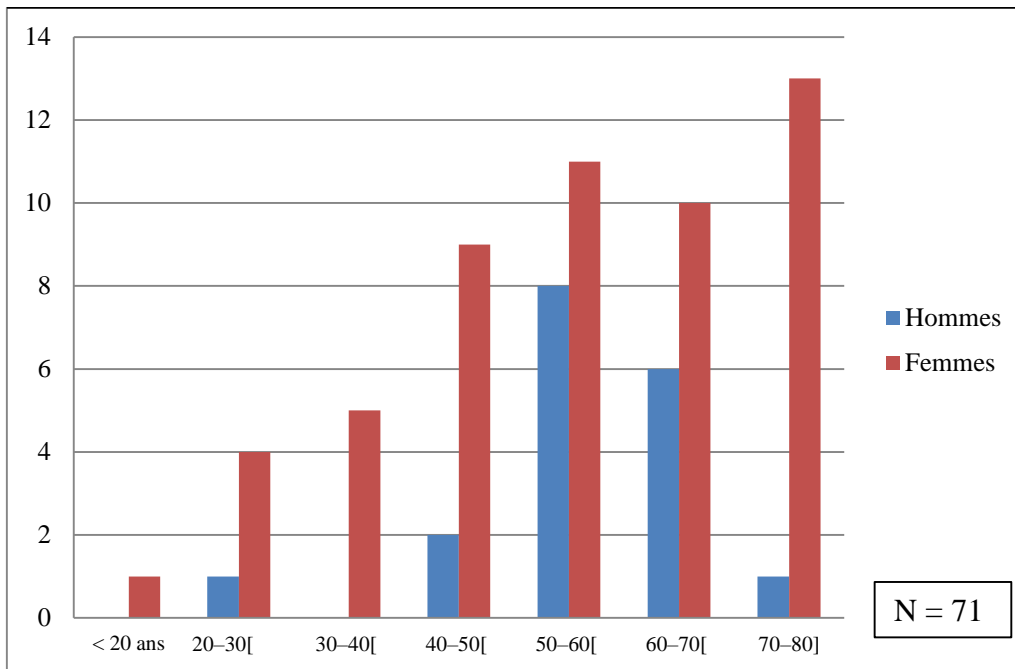


Fig. 63 : Répartition de la population d'étude selon le sexe et l'âge.

3.1.2.2. Répartition de la population d'étude selon le sexe

Parmi les 71 patients, 53 (74,65%) des femmes et 18 étaient des hommes (25,35%) soit un *sex ratio* de 2,94 femmes pour 1 homme (Fig. 64).

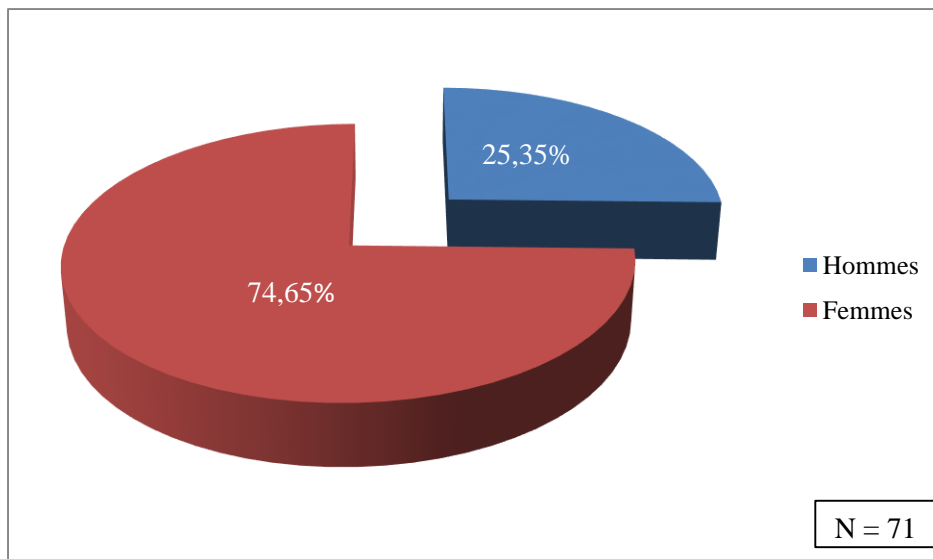


Fig. 64 : Répartition de la population d'étude selon le sexe.

3.1.2.3. Hygiène bucco-dentaire et état bucco-dentaire

3.1.2.3.1. Hygiène bucco-dentaire : L'hygiène bucco-dentaire était absente chez un patient (1,41%), mauvaise chez 18 patients (10 femmes et 8 hommes) soit 25,35 %,

moyenne chez 17 patients (14 femmes et 3 hommes) soit 23,95 % et bonne chez 4 femmes soit 5,63% (Fig. 65). Trente et un patients étaient édentés totaux (43,66%).

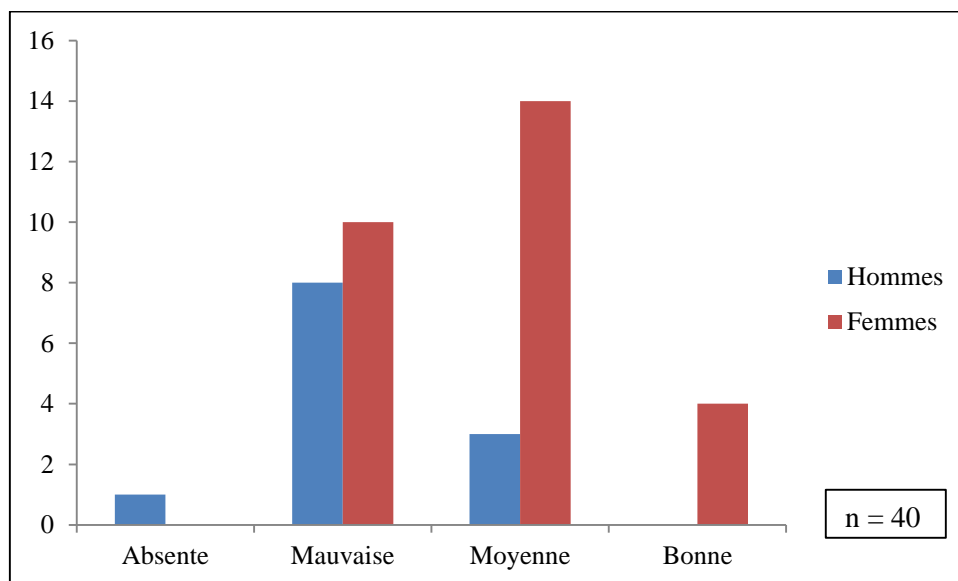


Fig. 65 : Hygiène bucco-dentaire des patients dentés.

3.1.2.3.2. Edentement total

Trente et un patients (43,66%) étaient édentés totaux dont 25 femmes et 6 hommes (Fig. 66).

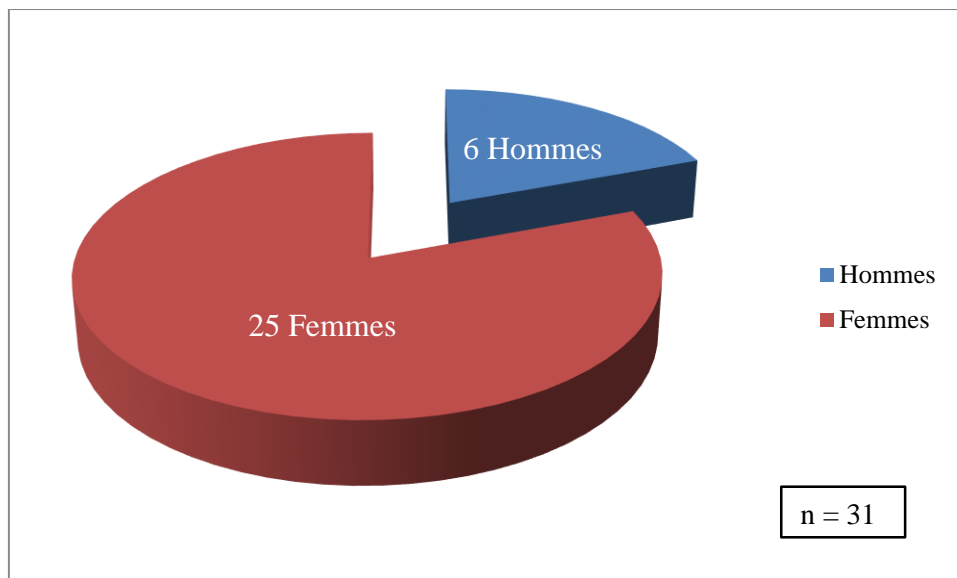


Fig. 66 : Répartition des patients édentés totaux selon le sexe.

3.1.2.3.3. Obturations à l'amalgame, couronnes métalliques et bridges

Six femmes et un homme avaient des obturations à l'amalgame (Fig. 67,68). Une femme était porteuse de couronnes métalliques sur dents naturelles. Un homme et une femme avaient des couronnes métalliques sur prothèse totale acrylique (Fig. 69).

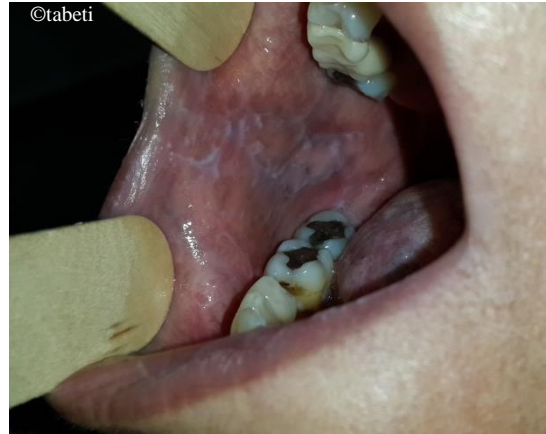
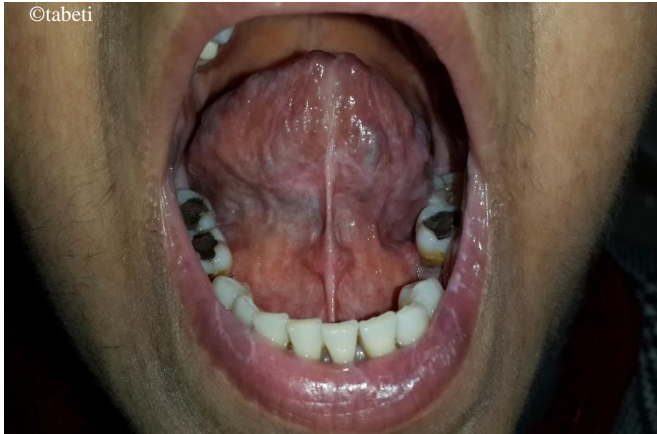
Fig. 67 : Obturations à l'amalgame. LPB pelvilingual ♀. Fig. 68 : Amalgames et bridge > + LPB jugal droit.

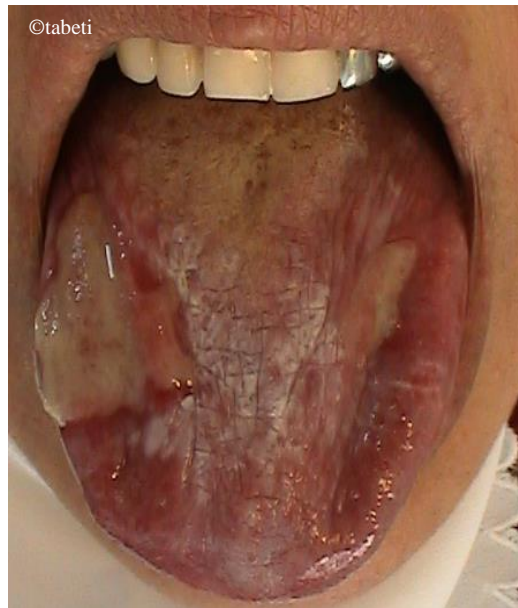

Fig. 69 : LPB bulleux lingual et dents métalliques sur prothèse totale acrylique.

3.1.2.4. Notion de lichen familial

Dans notre étude, deux cas de lichens familiaux ont été retrouvés chez deux femmes dont une atteinte chez deux sœurs et une chez une fille (lichen pédiatrique) et sa mère.

3.1.2.5. Existence d'un lichen plan extrabuccal

Douze patients (16,9%) présentaient un lichen plan buccal associé répartis comme suit (Fig. 70) :

- Dix patients (14,08 %) présentaient un lichen plan buccal associé à un lichen plan cutané : 3 hommes (4,22%) et 7 femmes (9,86%) (Dont une fillette de 07 ans Fig. 71,72).
- Une patiente (1,41%) présentait un lichen muqueux (lichen plan buccal associé à un lichen vaginal).

- Une patiente (1,41 %) présentait un lichen cutanéomuqueux (lichen plan buccal et lichen vaginal associés à un lichen cutané).

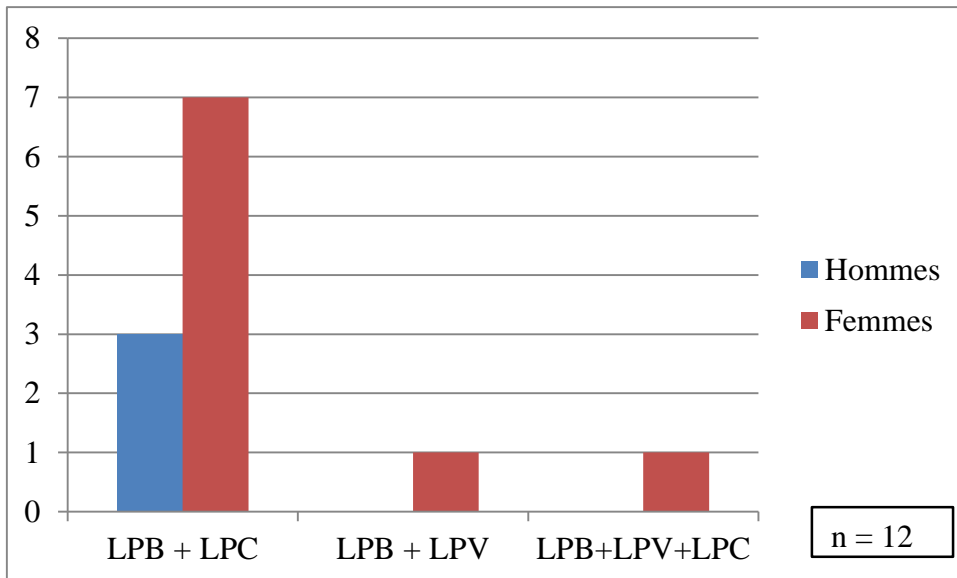


Fig. 70 : Association du LPB/LLB et lichen plan extrabuccal.
 LPB : lichen plan buccal. LPC : lichen plan cutané. LPV : lichen plan vulvaire.

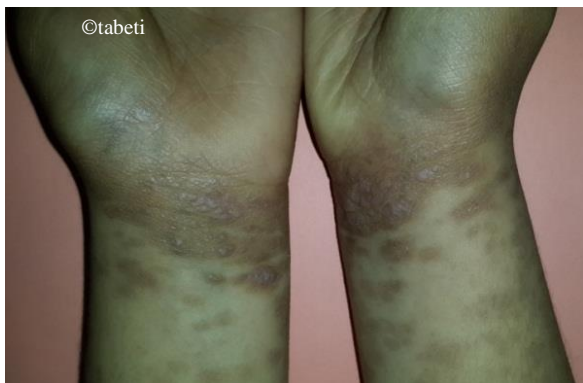


Fig. 71 : Lichen plan cutané des poignets & des avant-bras. Fillette âgée de 07 ans.

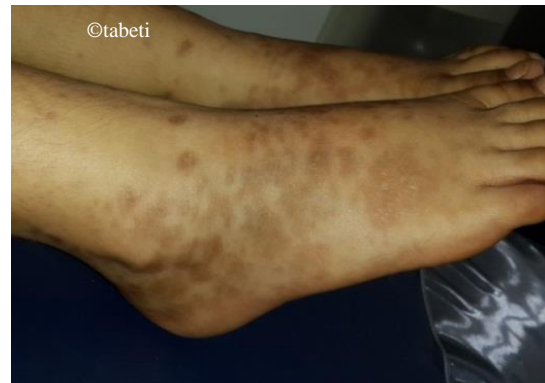

Fig. 72 : Lichen plan cutané des pieds. Fillette âgée de 07 ans.

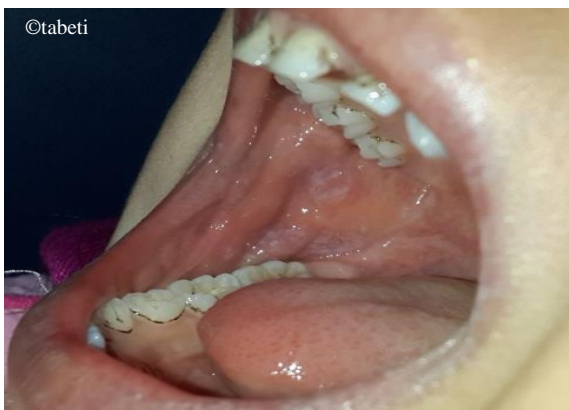

Fig. 73 : LBP joue droite. Fillette âgée de 07 ans.

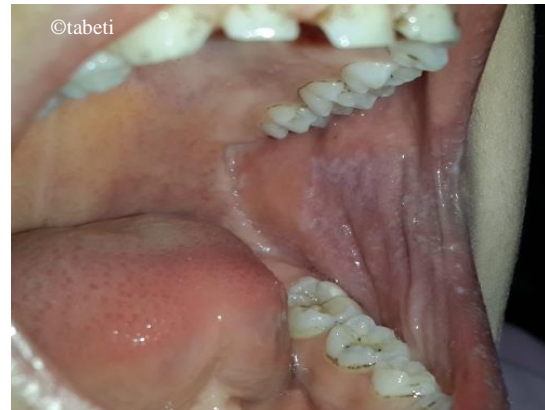

Fig. 74 : LBP joue gauche. Fillette âgée de 07 ans.

3.1.2.6. Existence de co-morbidité

Une comorbidité était retrouvée chez 40 patients (56,33% des 71) dont 09 hommes (12,67%) et 31 femmes (43,66%) (Fig. 75). L'âge moyen des patients ayant une comorbidité est de $60,57 \pm 10,98$ ans. L'âge moyen des femmes est de $61,32 \pm 11,87$ ans et celui des hommes est de $58 \pm 7,03$ ans.

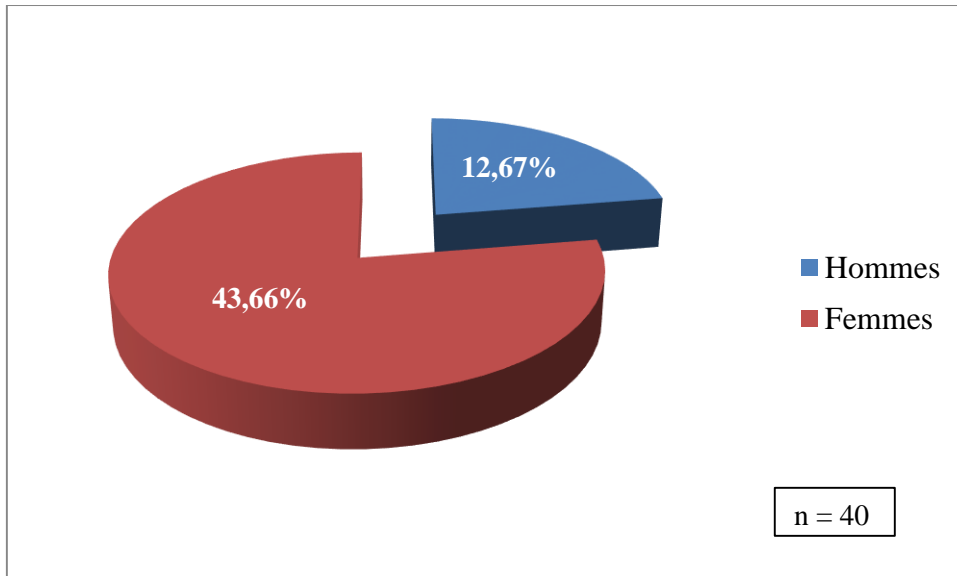


Fig. 75 : Répartition des comorbidités associées au LPB selon le sexe.

Les comorbidités associées aux LPB/LLB étaient réparties comme suit :

➔ LPB et hépatite C (Fig 76-79)

L'hépatite C a été retrouvée chez 3 patients (4,22%) avec 1 homme et 2 femmes (dont une femme diagnostiquée au cours du bilan pour la biopsie du LPB et qui présentait une maladie de Parkinson et une HTA).

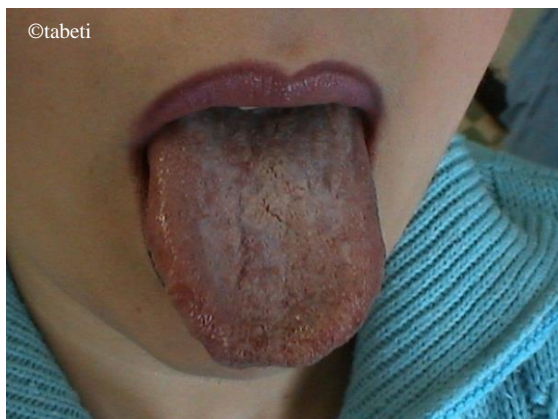

Fig. 76 : LPB lingual ♀ HCV +.

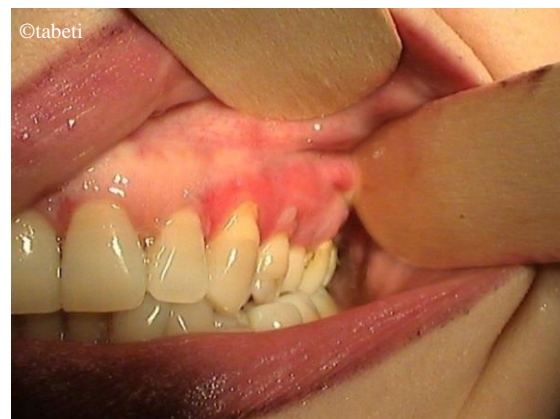

Fig. 77 : LPB gingival ♀ HCV+.

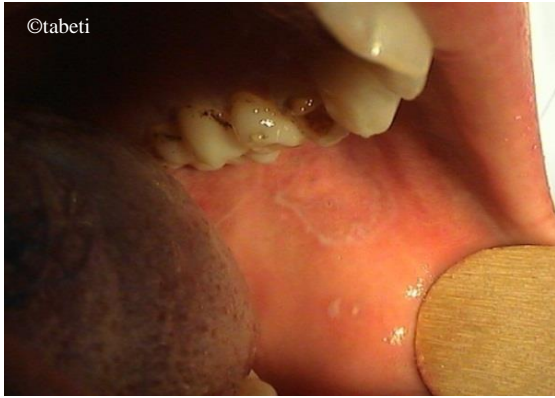


Fig. 78 : LPB jugal gauche ♀ HCV+.

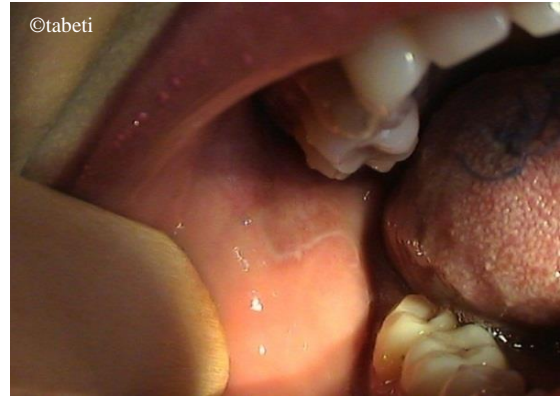


Fig. 79 : LPB jugal droit ♀ HCV+.

➔ LPB et diabète et/ou hypertension artérielle :

Le diabète et l'hypertension artérielle étaient soit isolés soit associés entre eux ou à au moins une autre comorbidité.

- L'hypertension artérielle a été retrouvée chez treize patientes dont deux HTA isolées.
- Le diabète isolé (de type 1 ou 2) a été retrouvé chez 04 patients (Fig. 80-83) ;
- L'association LPB/LLB, diabète et hypertension artérielle (syndrome de Grinspan) a été retrouvée chez quatre patients (deux hommes et deux femmes).
- Le diabète associé à une comorbidité autre que l'HTA a été retrouvé chez un patient (rétinopathie et infiltration athéromateuse des deux membres inférieurs) (Fig. 84-85).

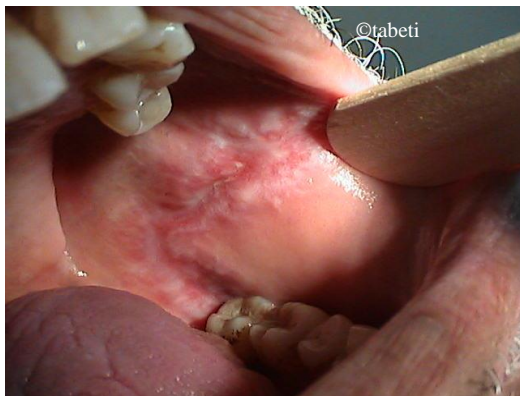


Fig. 80 : LPB érosif jugal ♂ diabétique de type 1.

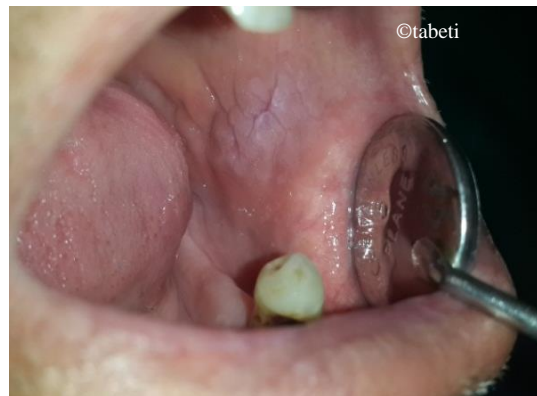

Fig. 81 : LPB en plaque jugal ♂ diabétique type 2.

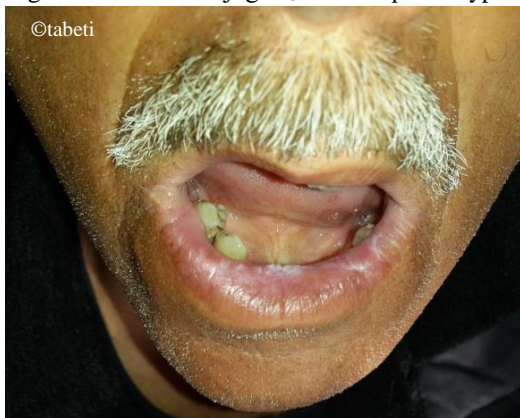


Fig. 82 : LPB lèvre inférieure ♂ diabétique type 2.

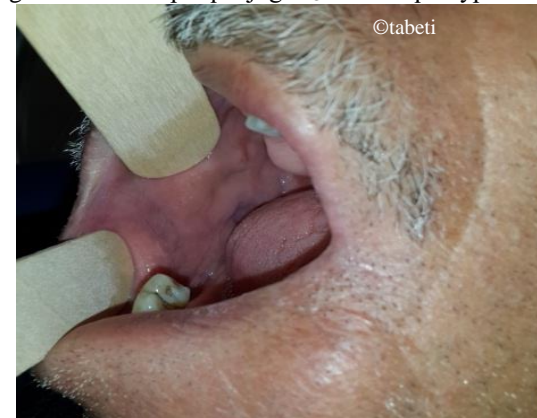

Fig. 83 : LPB *nigricans* joue droite ♂ diabétique type 2.

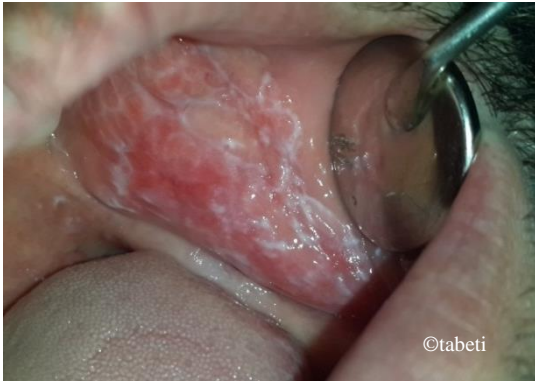

Fig. 84 : Lichen érosif jugal ♂.

Diabétique type 1 + rétinopathie + athéromes des membres inférieurs.

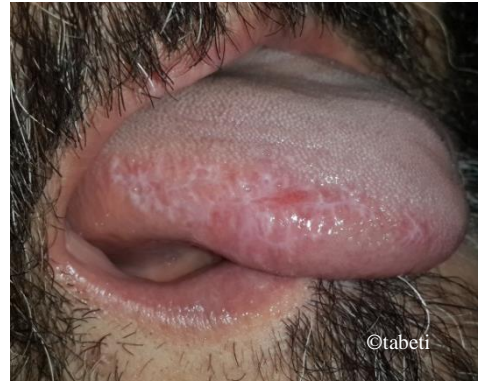

Fig. 85 : Lichen érosif lingual ♂.

➔ LPB et cardiopathies :

- Deux patientes présentaient une insuffisance mitrale associée à une insuffisance tricuspидienne pour l'une et à une cardiomyopathie pour l'autre.
- Une patiente présentait une arythmie complète par fibrillation auriculaire et de l'asthme.
- Un patient avait des antécédents de tétralogie de Fallot, d'endocardite infectieuse et de tuberculose pulmonaire (Fig. 86-89).

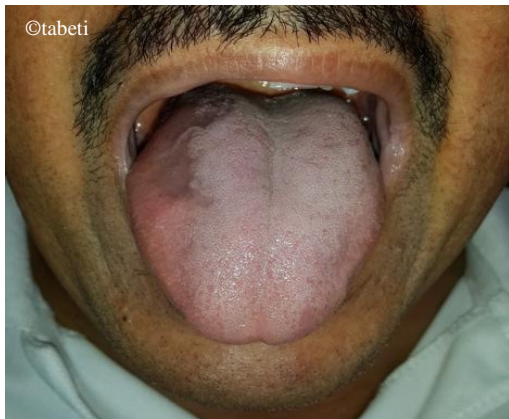

Fig. 86 : LPB pigmenté lingual ♂.

LPB & tétralogie de Fallot

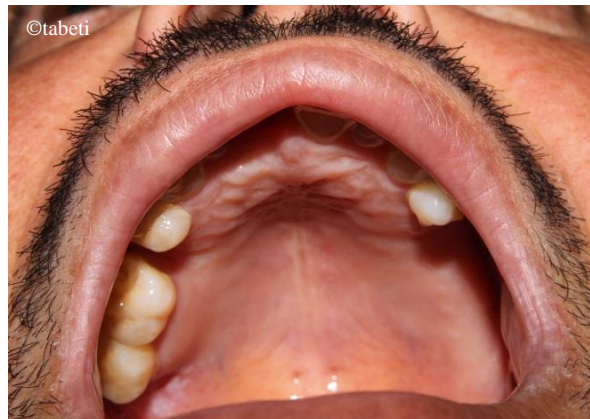

Fig. 87 : LPB labial et palatin ♂.

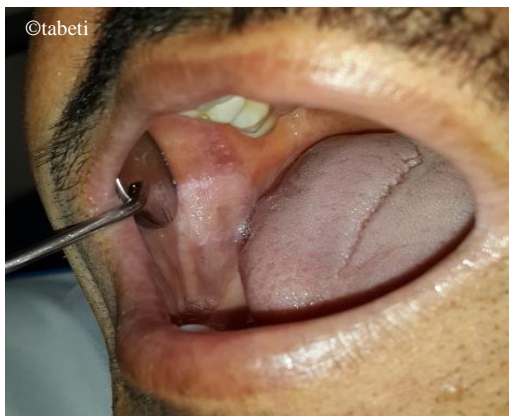


Fig. 88 : LPB en plaque et pigmenté de la joue droite ♂.

LPB & tétralogie de Fallot.

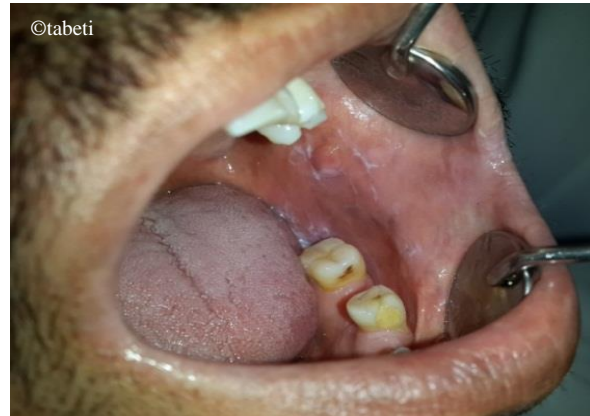

Fig. 89 : LPB jugal gauche et rétromolaire ♂.

- ➔ LPB et néoplasies malignes extrabuccales : 3 femmes présentaient une néoplasie maligne en dehors de la cavité buccale réparties comme suit : une môle hydatiforme à évolution défavorable (au niveau utérin) (Fig. 90-93), un carcinome épidermoïde à cellules géantes du col utérin classé T1 (Fig. 94-97) et une patiente avec un carcinome canalaire du sein droit.
- ➔ LPB et pathologies immunologiques :
- Les désordres thyroïdiens ont été retrouvés chez cinq patients dont quatre femmes et un homme.
 - LPB et pathologie digestive : une patiente présentait une maladie de Crohn associée à une stéatose hépatique (Fig. 98-99).

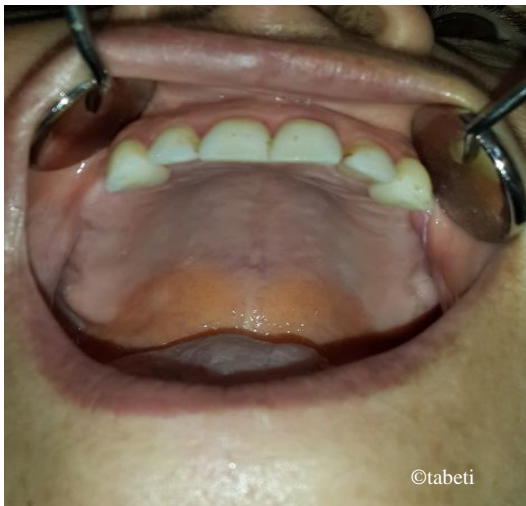

Fig. 90 : LPB du palais ♀.

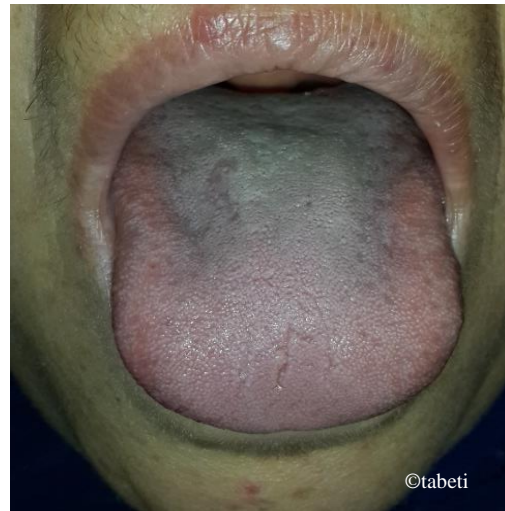

Fig. 91 : LPB lingual ♀.

Môle hydatiforme à évolution défavorable.

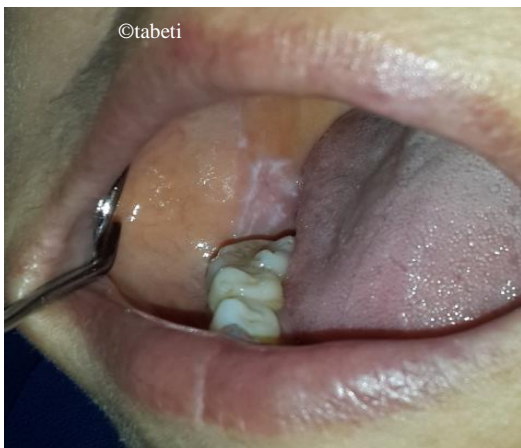

Fig. 92 : LPB trigone rétromolaire ♀.

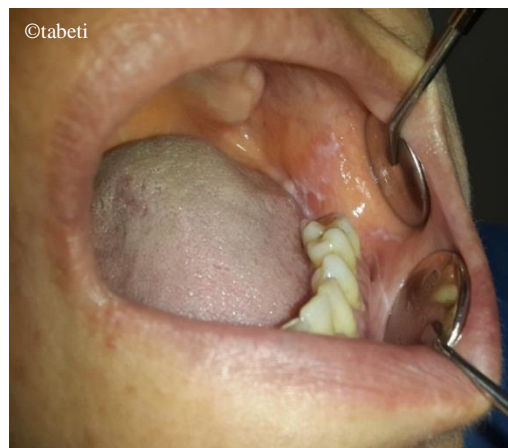

Fig. 93 : LPB lingual et jugal gauche ♀.

Môle hydatiforme à évolution défavorable.

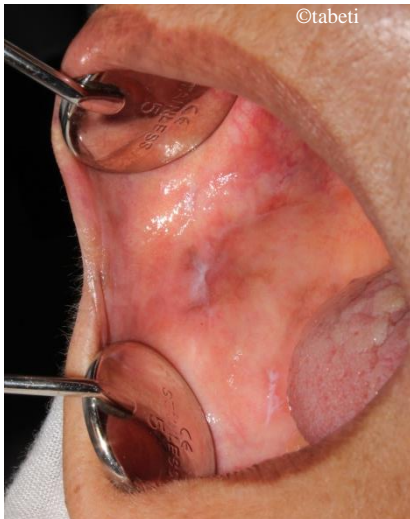


Fig. 94 : LBP pigmenté jugal droit ♀.

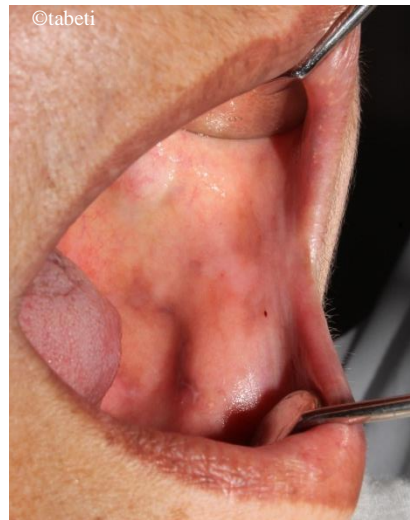

Fig. 95 : LPB *nigricans* jugal gauche ♀.

Carcinome épidermoïde à cellules géantes du col utérin.

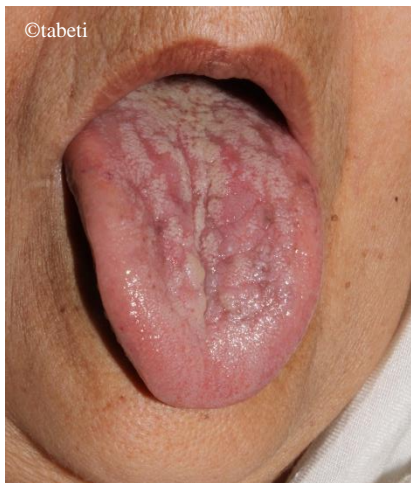

Fig. 96 : LLB de la langue ♀.

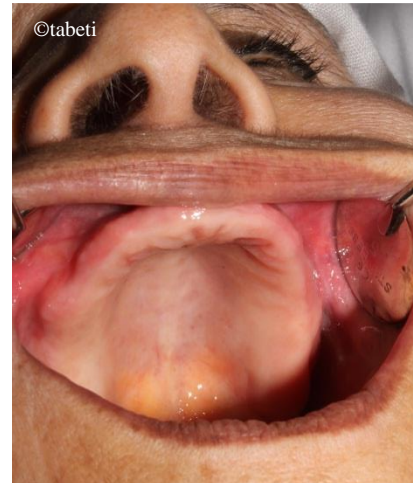


Fig. 97 : LPB palais et vestibule ♀.

Carcinome épidermoïde à cellules géantes du col utérin.

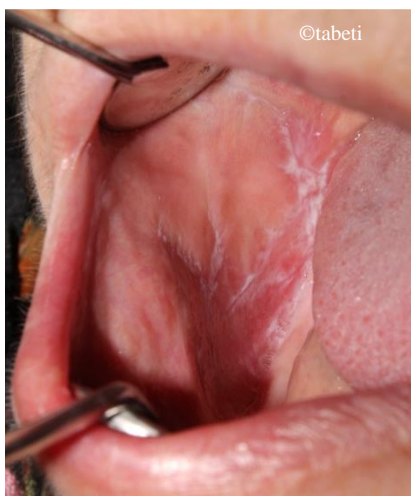

Fig. 98 : LPB érosif joue droite ♀.

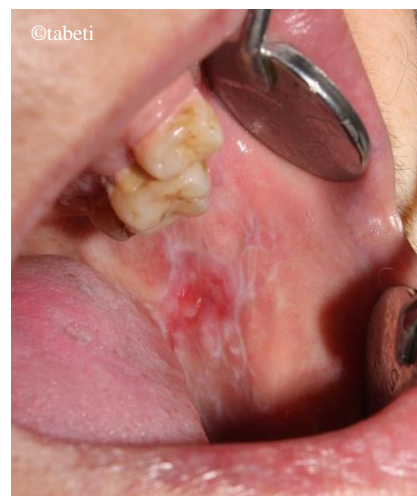

Fig. 99 : LPB érosivo-bulleux joue gauche ♀.

Maladie de Crohn & stéatose hépatique.

- Deux patients (une femme et un homme) présentaient un syndrome de Gougerot-Sjögren associé à d'autres comorbidités (Fig. 100-103).

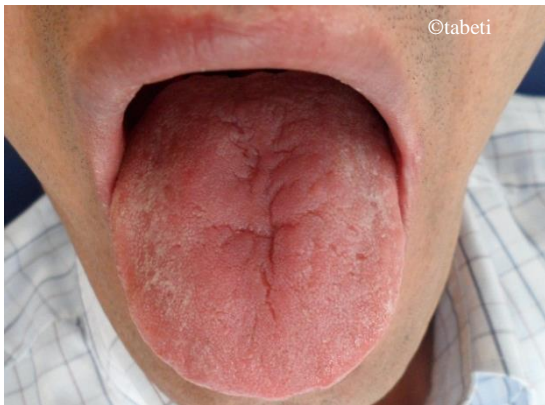

Fig. 100 : LPB lingual ♂.

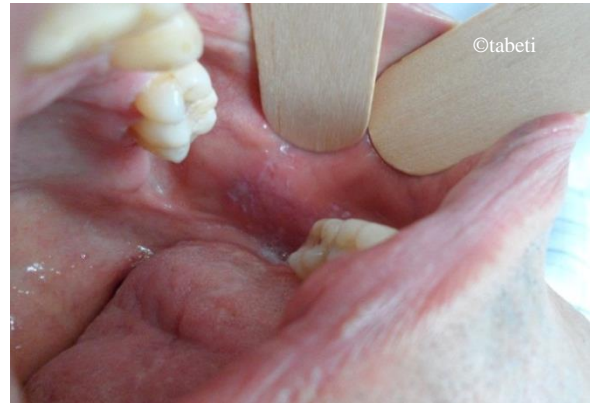

Fig. 101 : LPB jugal gauche ♂.

Syndrome sec + hypothyroïdie.

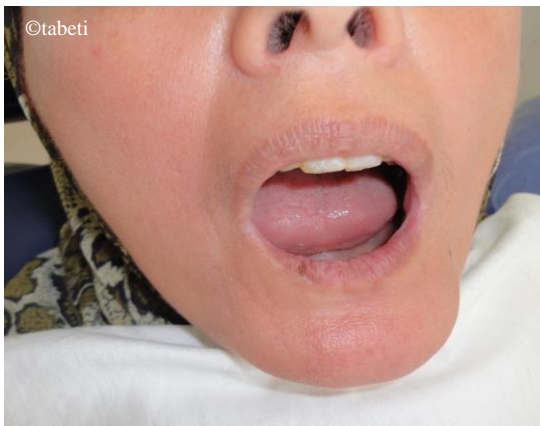

Fig. 102 : Sécheresse labiale ♀.

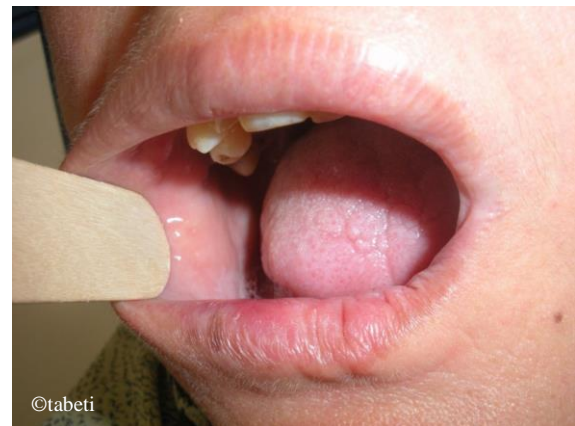


Fig. 103 : LPB lingual et jugal droit ♀.

L'ensemble des comorbidités est résumé dans la figure 104 (p 105).

3.1.2.7. Prise de médicaments

Dans notre étude : les 40 patients (56,33%) présentant des comorbidités étaient sous traitement : anti-hypertenseurs, anti-diabétiques oraux, insuline (2 patients), lévothyroxine (Lévothyrox®), acénocoumarol (Sintrom®), Mésalazine (pentasa®), antiparkinsonien L-Dopa (Modopar®), corticoïdes, méthotrexate, biothérapie ...

Deux patients un homme et une femme étaient sous ribavirine et interféron (traitement de l'hépatite C virale).

3.1.2.8. Intoxication alcoolo-tabagique

- La majorité des patients : 91,55% (65 patients) dont 53 femmes et 12 hommes n'avaient aucune notion d'intoxication alcoolo-tabagique.

- Deux hommes (2,82%) étaient alcoolo-tabagiques ; avec une consommation de 20 à 40 cigarettes/jour et une consommation d'alcool quotidienne pendant 35 ans pour l'un et à ce jour pour l'autre.

- Quatre hommes (5,63%) étaient d'anciens fumeurs ; leur consommation était :

→ De 10 à 20 cigarettes par jour avec une durée de l'intoxication tabagique de 8 ans, 18 ans et 28 ans pour trois d'entre eux.

→ De 70 cigarettes par jour pendant une durée de 16 ans pour le dernier patient (Fig. 105).

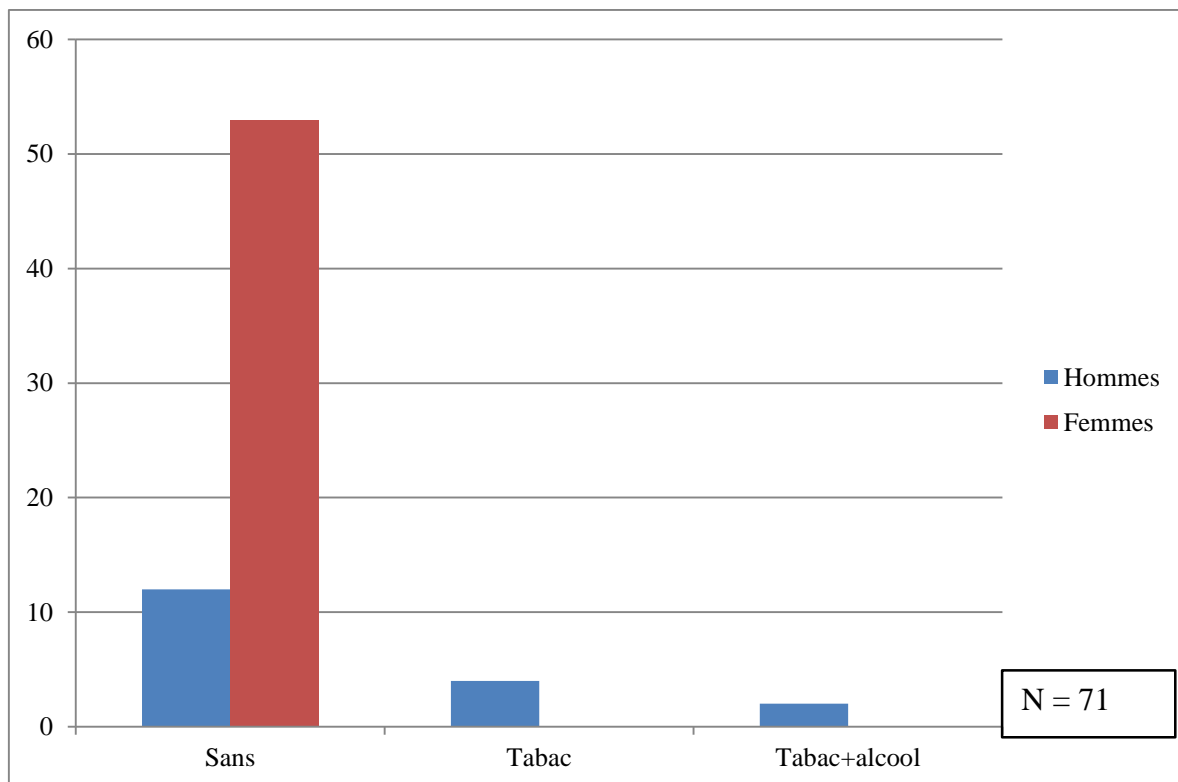


Fig. 105 : Intoxication alcoolo-tabagique de la population étudiée.

3.2. Facteurs liés au lichen plan buccal et aux lésions lichénoïdes buccales

3.2.1. Répartition du LPB et des LLB selon le sexe

Cinquante-neuf patients (83,1%) présentaient un lichen plan buccal isolé dont 15 hommes (21,13%) et 44 femmes (61,97%) (Fig. 106).

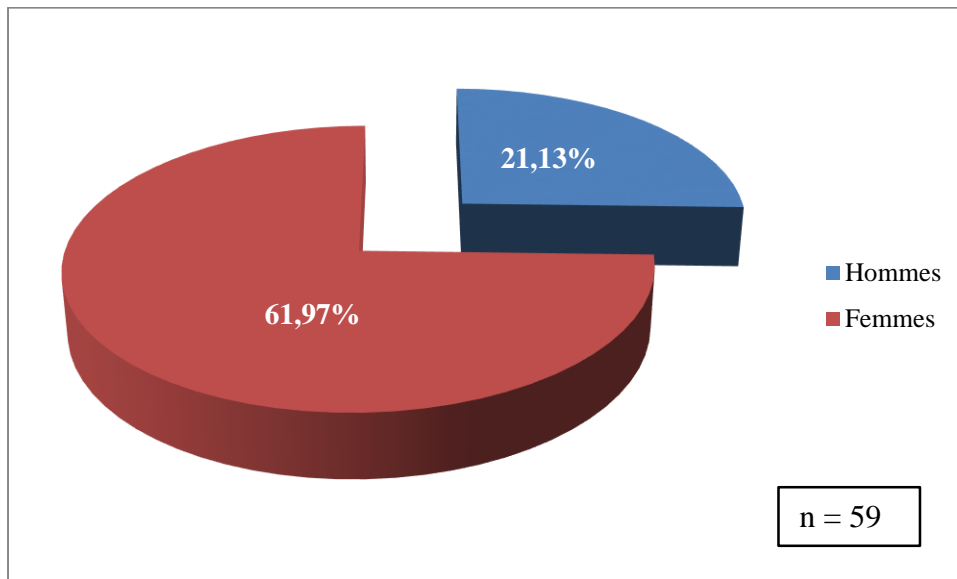


Fig. 106 : Répartition du LPB et des LLB isolés selon le sexe.

3.2.2. Siège du lichen plan buccal et des lésions lichénoïdes buccales

En ce qui concerne le siège de LPB/LLB (Tableau IV, Fig. 107), la majorité des patients présentaient deux sites atteints et plus de la muqueuse buccale. Le siège buccal le plus fréquent était la face interne des joues (Fig. 108-110) avec 67 patients suivie de la langue avec 52 patients (Fig. 111-115) puis des lèvres avec 35 patients (Fig. 116-119) suivies par les crêtes (Fig. 120), la gencive (Fig. 121) et le palais (Fig. 122) avec respectivement 24, 21 et 20 patients. L'atteinte du fond du vestibule (Fig. 123) et de la région rétrocommissurale ont été retrouvées chez 6 patients chacune. L'atteinte du trigone rétromolaire a été retrouvée chez 04 patients et celle du plancher buccal chez un patient.

Tableau IV : Siège du lichen plan buccal et des lésions lichénoïdes.

Siège	Nombre
Face interne des joues	67
Langue	52
Lèvre	35
Crêtes	24
Gencive	21
Palais	20
Fond du vestibule	06
Région rétrocommissurale	06
Trigone	04
Plancher	01

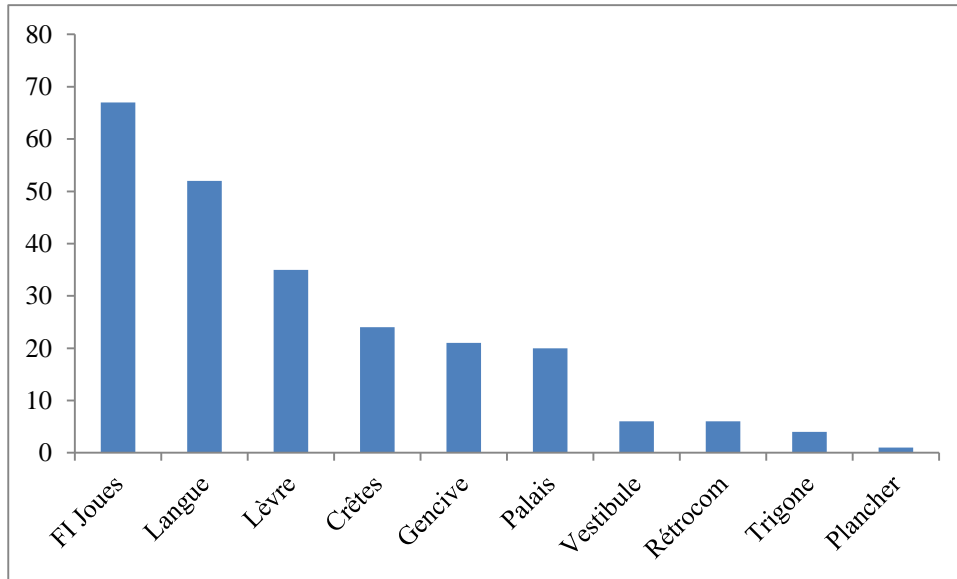


Fig. 107 : Siège du LPB ou des LLB.
 FI : face interne ; rétrocom : rétrocommissurale.

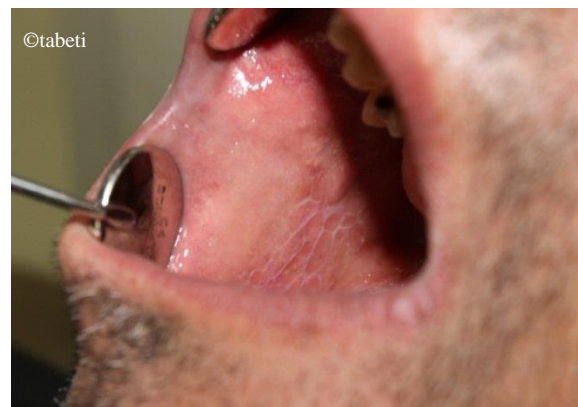

Fig. 108 : LPB en réseaux dendritiques joue droite (♂).

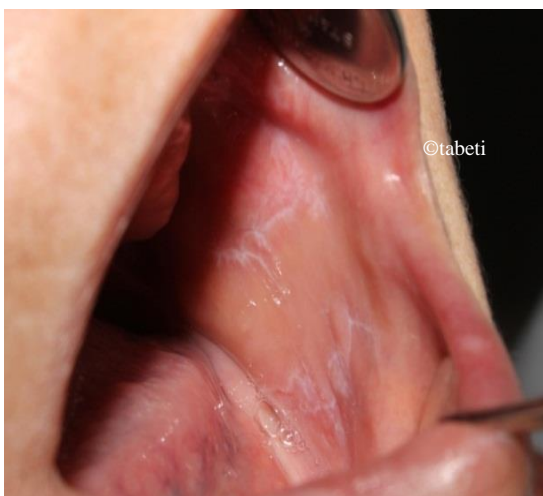

Fig. 109 : LPB en réseaux de la joue gauche (♀).

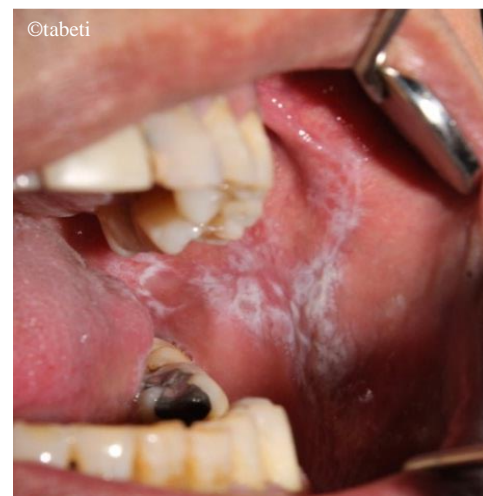

Fig. 110 : LPB en réseaux de la joue gauche (♀)
 en « feuille de fougère ».

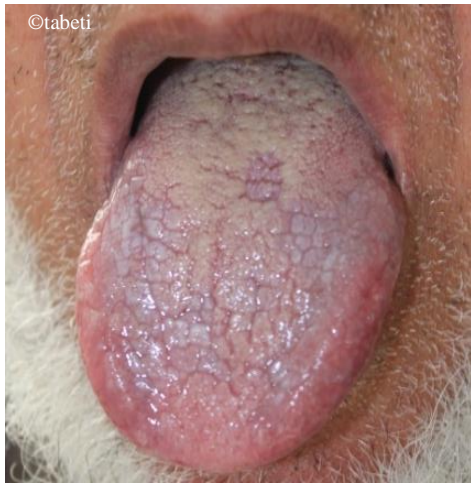


Fig. 111 : LPB dos de la langue (♂).

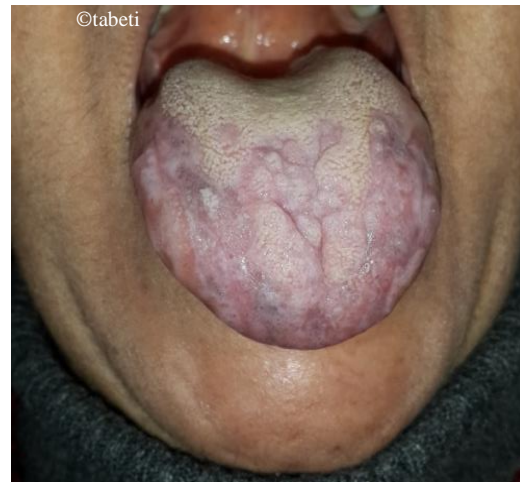

Fig. 112 : LPB pigmenté du dos de la langue (♀).

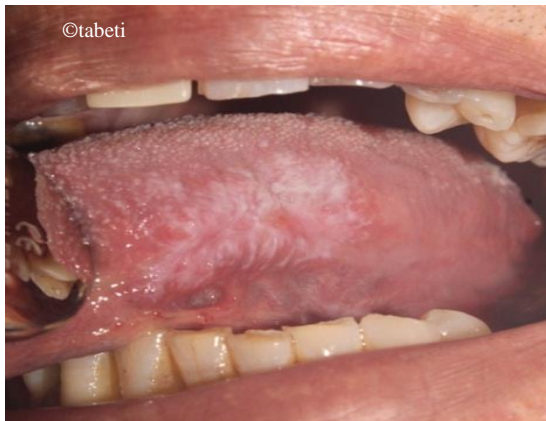

Fig. 113 : LPB en nappe bord de la langue (♂).

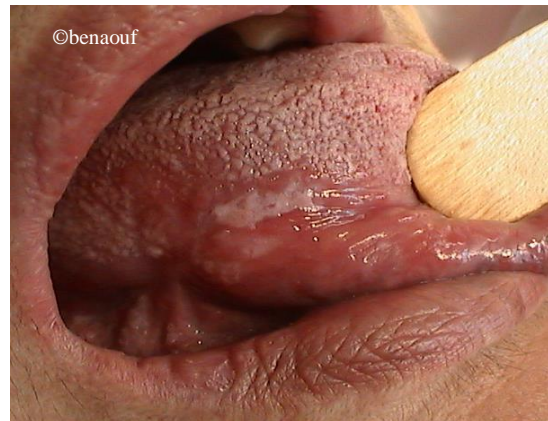


Fig. 114 : LPB en nappe du bord de la langue (♀).

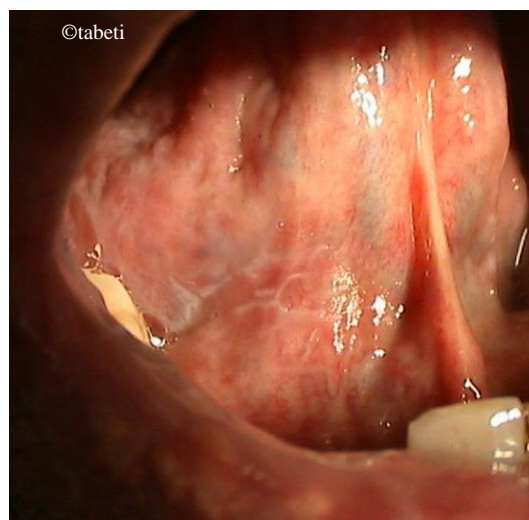


Fig. 115 : LPB réticulaire pelvilingual (♂).

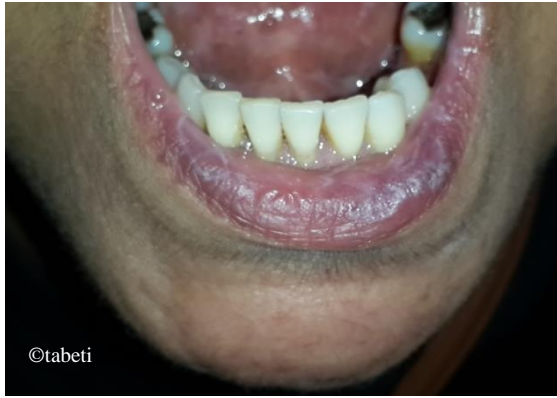

Fig. 116 : LPB en réseaux de la lèvre inférieure (♀).

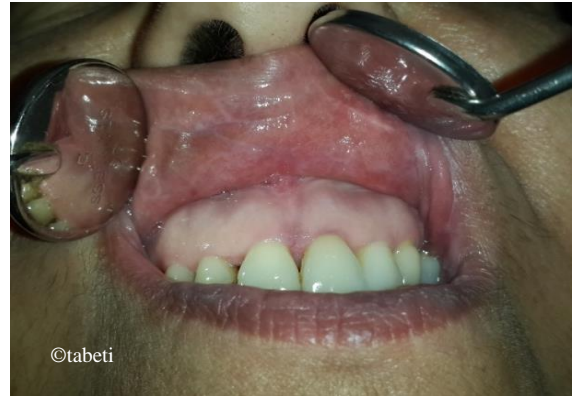

Fig. 117 : LPB en réseaux de la lèvre supérieure (♀).

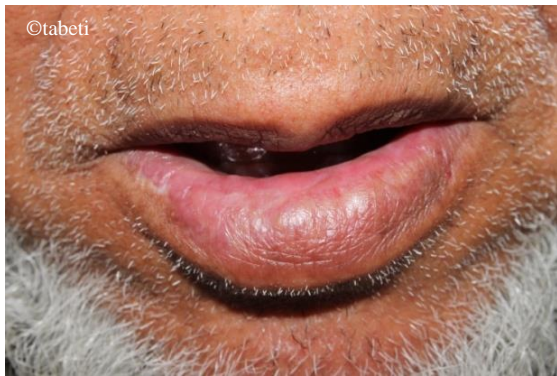


Fig. 118 : LPB lèvre inférieure (♂).

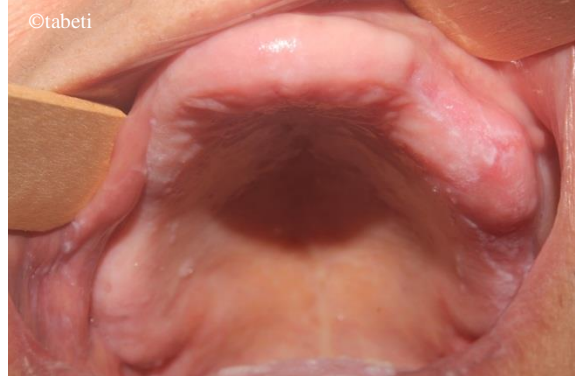

Fig. 119 : LPB des crêtes maxillaires.

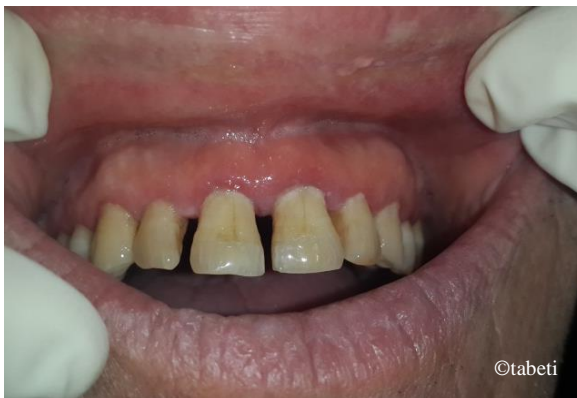

Fig. 120 : LPB gencive et lèvre supérieures (♂).

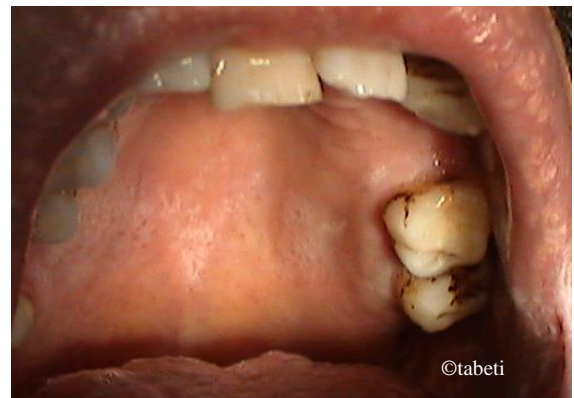

Fig. 121 : LPB réticulaire du palais (♂).

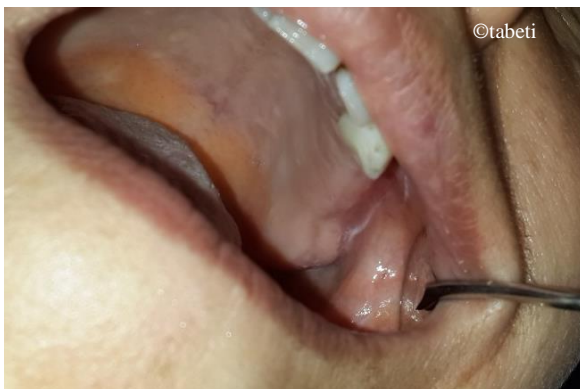

Fig. 122 : LPB fond vestibule supérieur et palais ♀.

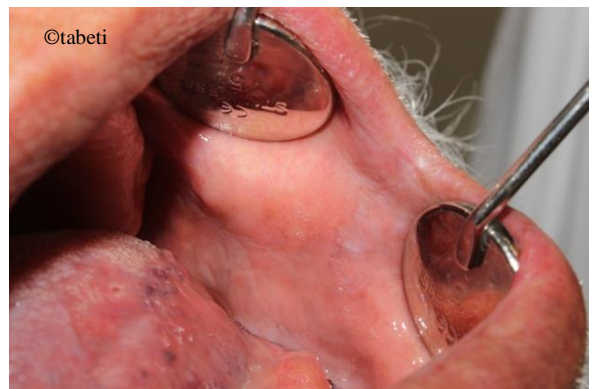


Fig. 123 : LPB rétrocommissural (♂).

3.2.3. Aspect clinique du lichen plan buccal et des lésions lichénoïdes buccales :

(Tableau V ; Fig. 124).

La forme clinique de LPB/LLB la plus fréquente était la forme érosive (Fig. 125-127) avec 36 patients (27 femmes et 09 hommes) soit 50,70%. La deuxième forme la plus fréquente est la forme bulleuse (Fig. 128,129) avec 20 patients (15 femmes et 5 hommes) soit 28,17 %. La forme réticulée (Fig. 130,131) ne vient qu'en troisième position avec 09 patients (07 femmes et 2 hommes) soit 12,68 % suivie de la forme en plaque (Fig. 132) avec 05 patients (4 femmes et 1 homme) soit 7,04% et enfin la forme scléroatrophique avec un patient soit 1,41% de l'ensemble des patients.

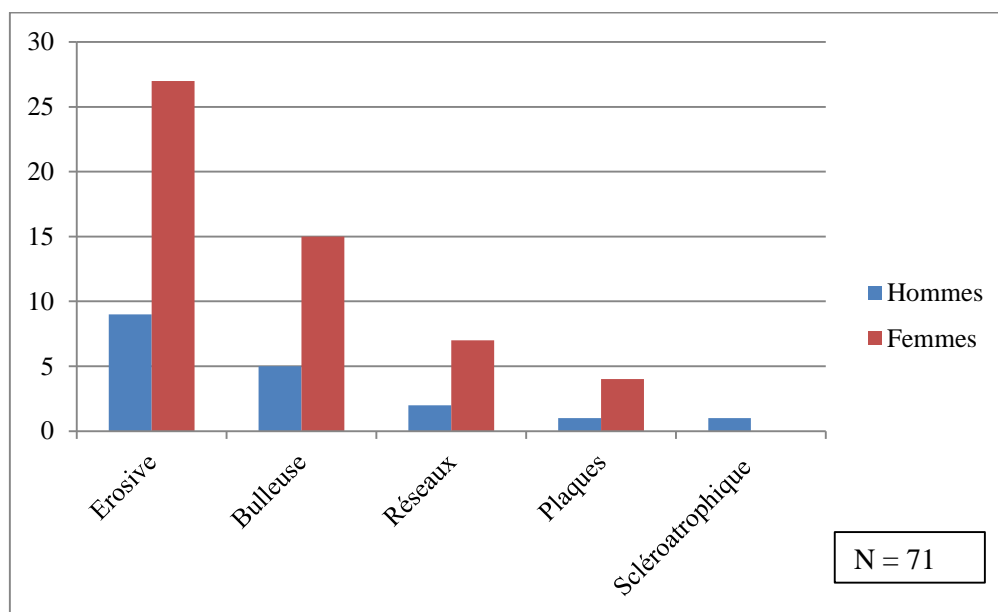


Fig. 124 : Distribution des patients en fonction de la forme clinique de LPB/LLB et le sexe.

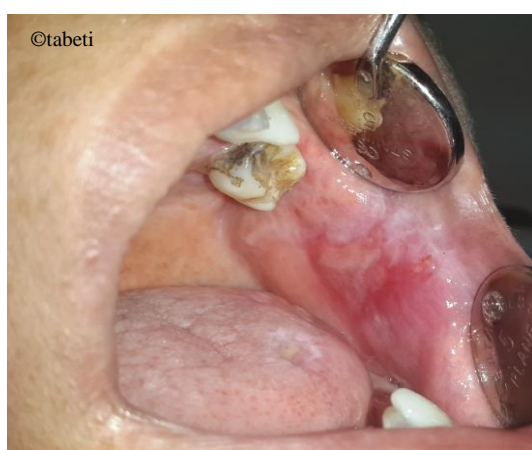

Fig. 125 : LPB érosif jugal gauche (♀).

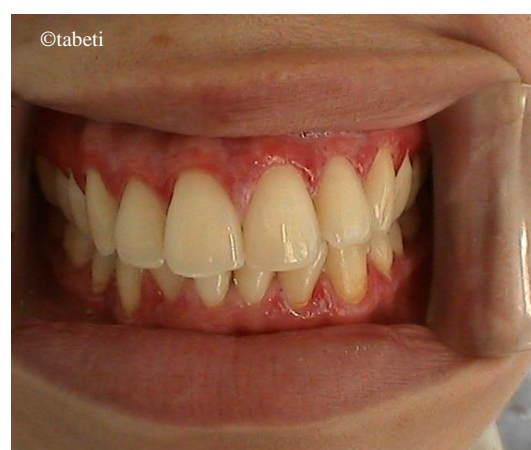

Fig. 126 : LPB érosif gingival (♀).

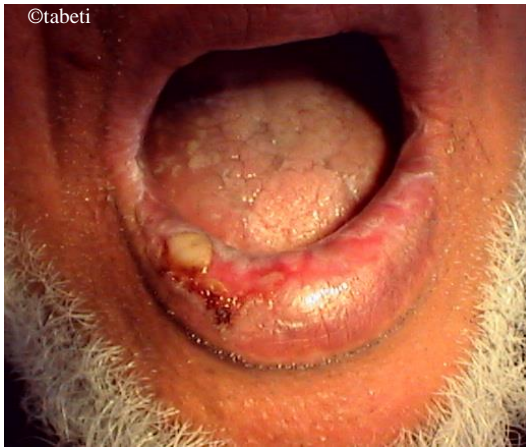

Fig. 127. LPB érosivo-bulleux labial (♂).

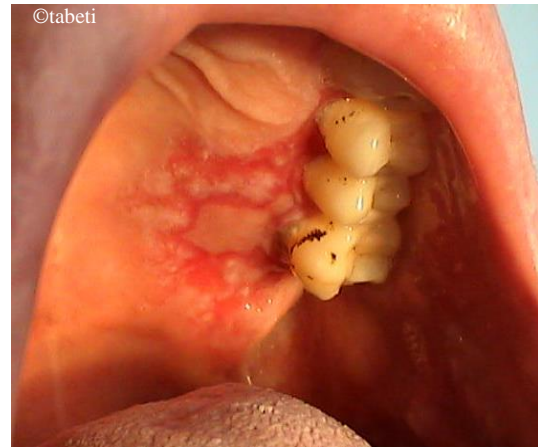


Fig. 128 : LPB érosivo-bulleux du palais (♀).

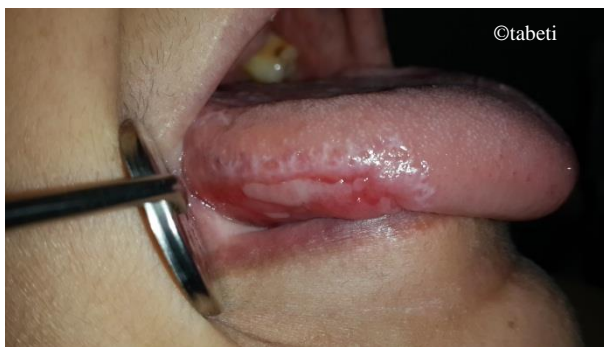

Fig. 129 : Lichen bulleux lingual (♀).

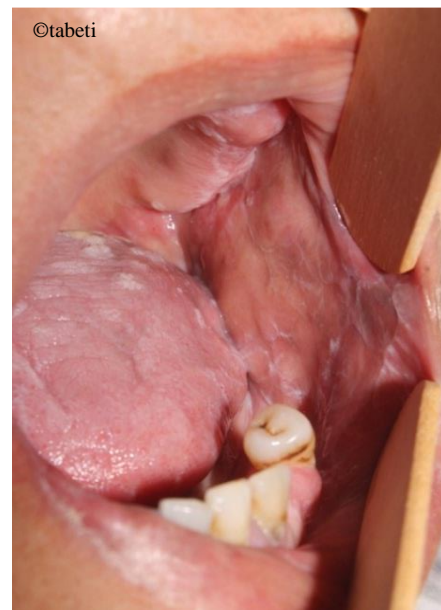

Fig. 130 : Lichen réticulé : joue, langue et crête maxillaire (♀).

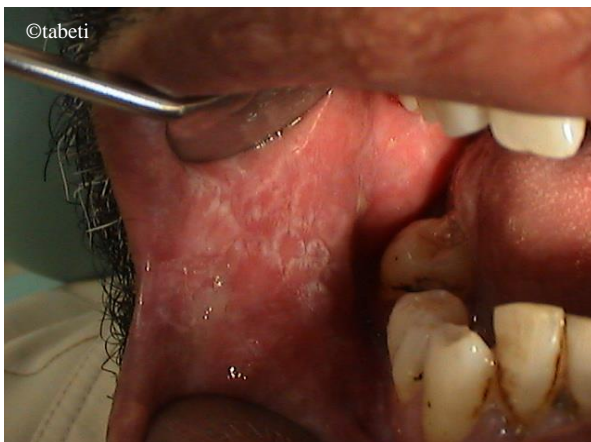

Fig. 131 : LPB circiné : joue droite (♂).

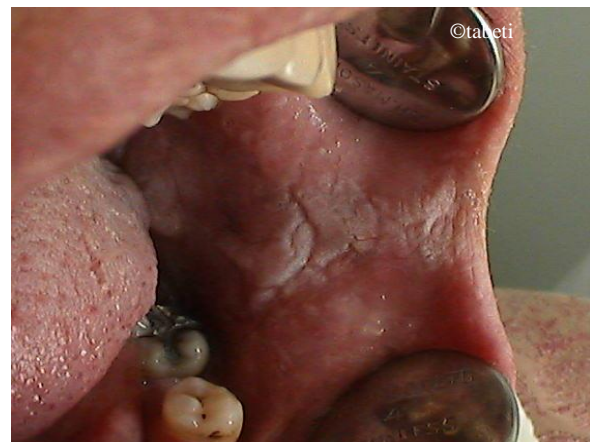

Fig. 132 : LPB en plaque rétrocommissural (♀).

Tableau V : Distribution des patients en fonction de la forme clinique de LPB/LLB et du sexe.

Forme clinique	Homme (%)	Femme (%)	Total (%)
Erosive	09 (12,68)	27 (38,02)	36 (50,70)
Bulleuse	5 (7,04)	15 (21,13)	20 (28,17)
En réseaux	2 (2,82)	7 (9,86)	9 (12,68)
En plaque	1 (1,41)	4 (5,64)	5 (7,04)
Scléroatrophique	1 (1,41)	0	1 (1,41)

3.2.4 : Biopsie

Les 71 patients (100%) ont été biopsiés.

Cinquante-deux patients (73,24%) ont eu un seul site de biopsie et dix-neuf patients (26,76%) ont eu deux sites de biopsie (Fig.133).

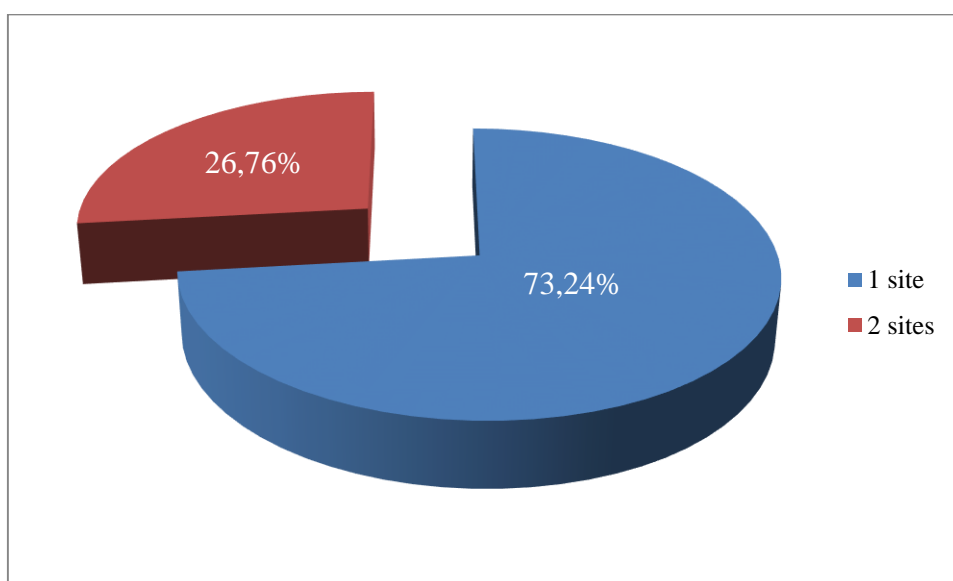


Fig. 133 : Nombre de sites de biopsie.

3.2.5. Diagnostic final

Les résultats des biopsies ont montré un diagnostic final (Fig. 134).

- De LPB dans 67,60 % des cas (48 patients dont 37 femmes et 11 hommes).
- De lésions lichénoïdes buccales dans 22,53 % des cas (16 patients dont 12 femmes et 4 hommes).

- Des associations de LPB et LLB chez 3 patients soit 4,22% (une femme et 2 hommes).
- Une patiente (1,41%) a présenté un LPB de la joue droite et un CE synchrone de la joue gauche.
- Un patient (1,41%) a présenté une LLB jugale et un carcinome *in situ* lingual synchrone (en même temps) (Fig. 135,136).
- Une patiente (1,41%) a présenté un CE synchrone sur LLB gingivale (Fig. 137,138).
- Une patiente (1,41%) a présenté un lichen plan jugal droit avec un carcinome verruqueux synchrone de la joue gauche (Fig. 139,140).

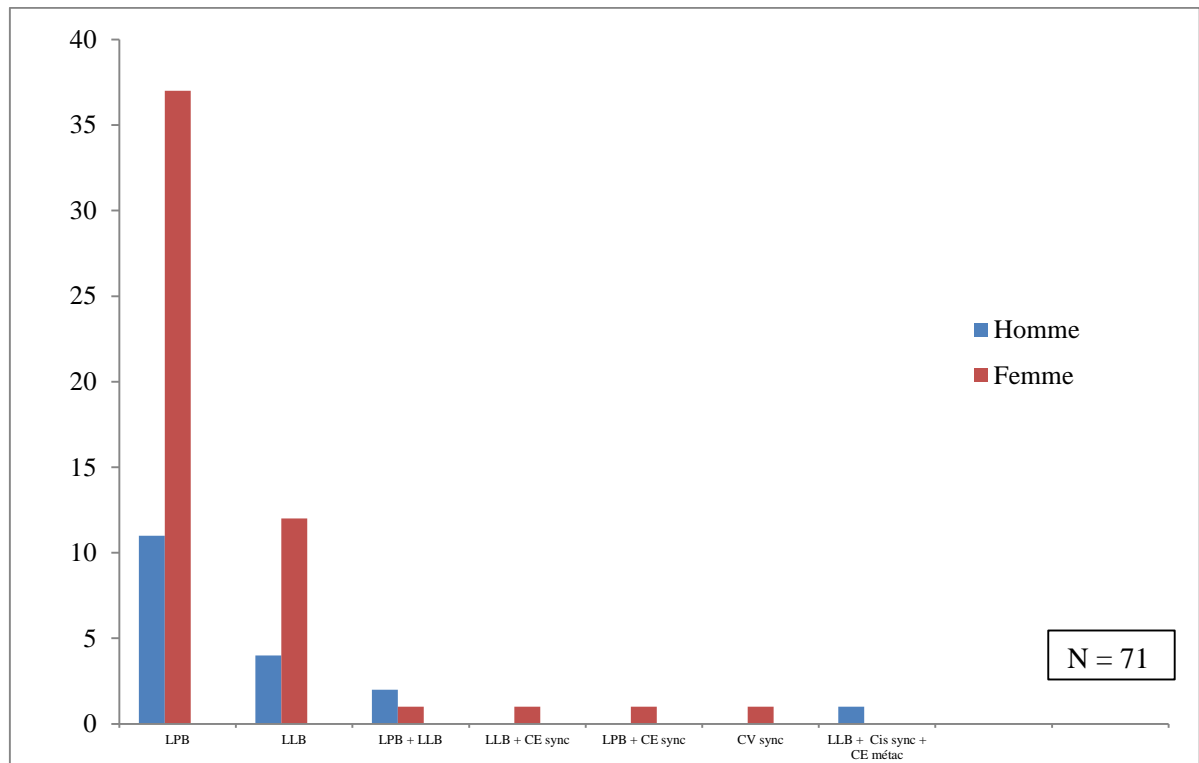


Fig. 134 : Diagnostic final.

LPB : lichen plan buccal ; LLB : lésion lichénoïde buccale ; CE : carcinome épidermoïde ; sync : synchrone ; CV : carcinome verruqueux ; Cis : carcinome *in situ* ; métac : métachrone.

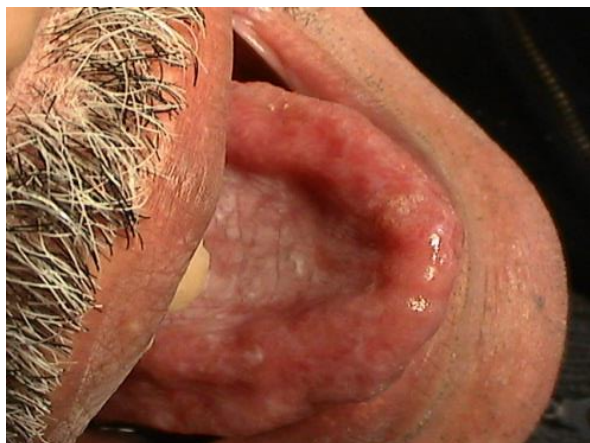

Fig. 135 : Lichen scléroatrophique de la langue ♂ 57 ans.

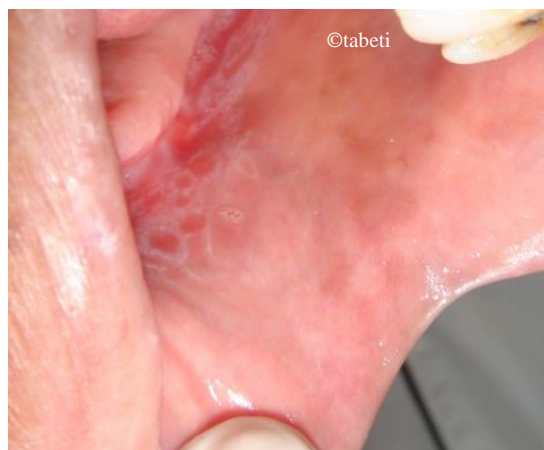

Fig. 136 : Lichen érosif jugal et du fond du vestibule ♂ 57 ans.

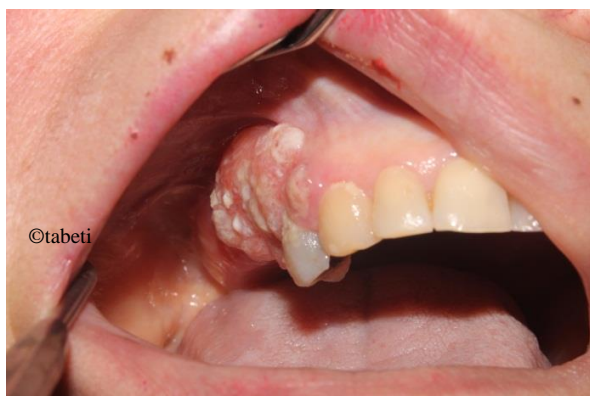

Fig. 137 : Carcinome épidermoïde gingival sur LLB ♀ 53 ans.

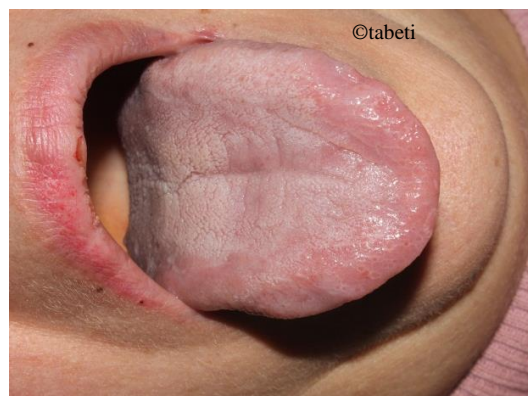


Fig. 138 : LPB lingual ♀ 53 ans.

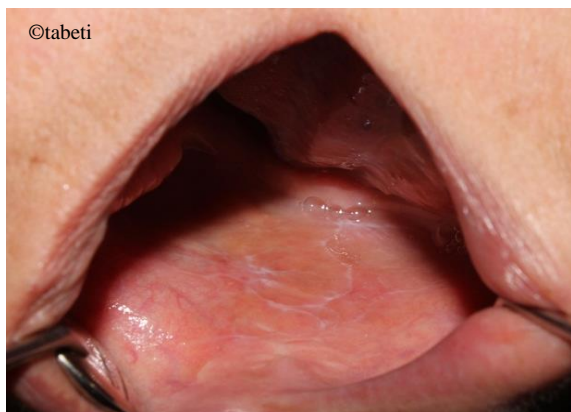

Fig. 139 : LPB jugal droit ♀ 80 ans.

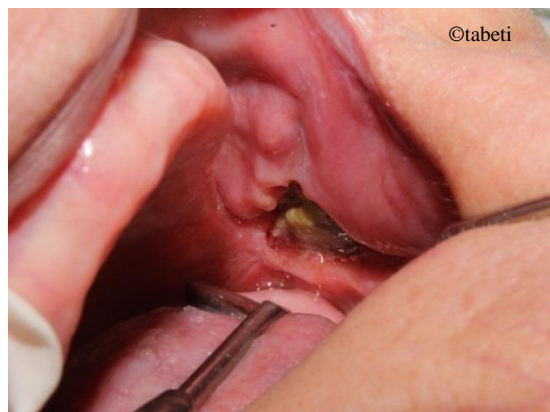

Fig. 140 : Carcinome verruqueux sur LPB jugal gauche ♀ 80 ans.

3.2.6. Traitement du LPB/LLB

Dans notre étude, les patients présentant un LPB érosif (36 patients) étaient traités par des corticoïdes en bains de bouche ; la molécule utilisée était la prednisolone en comprimés dispersibles à dissoudre dans ½ verre d'eau (Solupred® 20 mg en comprimés

oro-dispersibles) associés à des bains de bouche d'amphotéricine B à distance des corticoïdes. L'usage de l'amphotéricine permet d'éviter la surinfection candidosique.

Pour les patients présentant un LPB bulleux (20 patients), un traitement à base de corticoïdes locaux était tenté mais le relais par corticothérapie systémique était fait au bout de dix jours si aucune amélioration n'était observée ainsi que chez les patients présentant un LPB érosif réfractaire aux corticoïdes locaux (8 patients) et ceci en collaboration avec les confrères du Service de Dermatologie. La molécule utilisée était la prednisone à 5mg (Precortyl®) à raison d'1mg/kg/jr puis une dégression des doses était entreprise jusqu'à atteindre 5mg par jour ou la suppression complète de la corticothérapie.

Vingt-huit patients ont été mis sous corticothérapie par voie générale (5 hommes et 23 femmes).

Deux patientes ont bénéficié d'injections de corticoïdes retard (La molécule utilisée était la bétaméthasone : Diprostène® 7mg en injection) en intralésionnel à raison de 1cc/semaine pendant un mois. Une de ces patientes avait été sous corticoïde en comprimés (Buccobet®) à raison de 5 comprimés/jour pendant 3 mois, sans résultat.

3.2.7. Evolution du LPB/LLB

Aucun patient n'a eu d'exacerbation des lésions. Chez les patients présentant un LPB/LLB en réseaux ou en plaque, respectivement 9 et 5 patients, il y a eu extension des lésions et apparition de nouveaux sites atteints.

Pour les 28 patients mis sous corticothérapie systémique, une rémission complète à l'arrêt de la corticothérapie par voie générale a été observée chez 12 patients ; la rechute à l'arrêt du traitement a été observée chez 15 patients. Chez 04 patients, il y a eu régression des lésions à la dose de 5mg qui a été maintenue entre 6 et 12 mois car l'arrêt de la corticothérapie chez ces patients entraînait la réapparition des lésions érosivo-bulleuses.

3.2.8. Durée de suivi de la population étudiée

La durée de suivi moyenne de la population étudiée était de 57,97 mois. La durée de suivi globale variait de 5 mois à 146 mois chez les femmes avec une moyenne de 56,29 mois (Fig. 141). Pour les hommes, la durée de suivi globale variait de 3,5 mois à 330 mois avec une moyenne de 63,23 mois (Fig. 142).

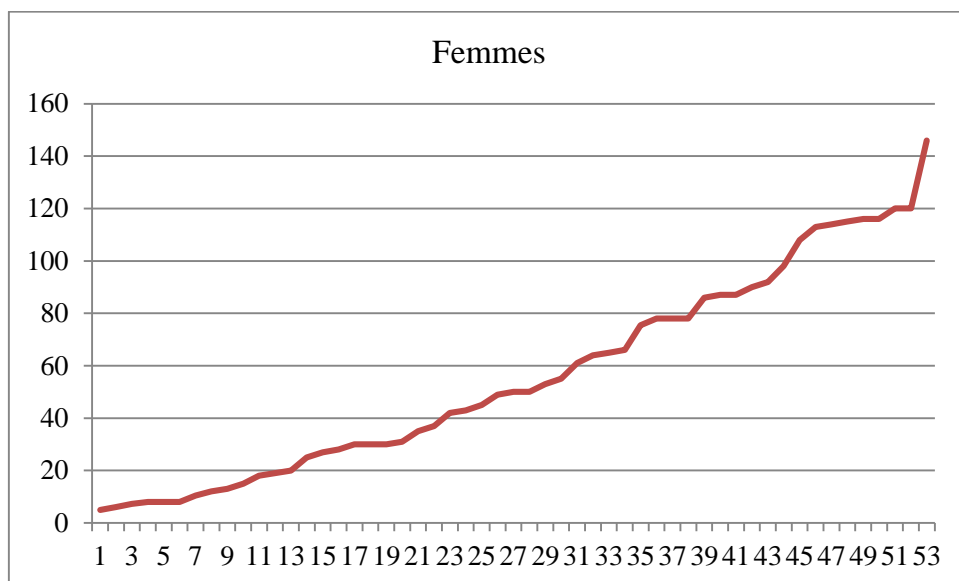


Fig. 141 : Durée de suivi des femmes (en mois).

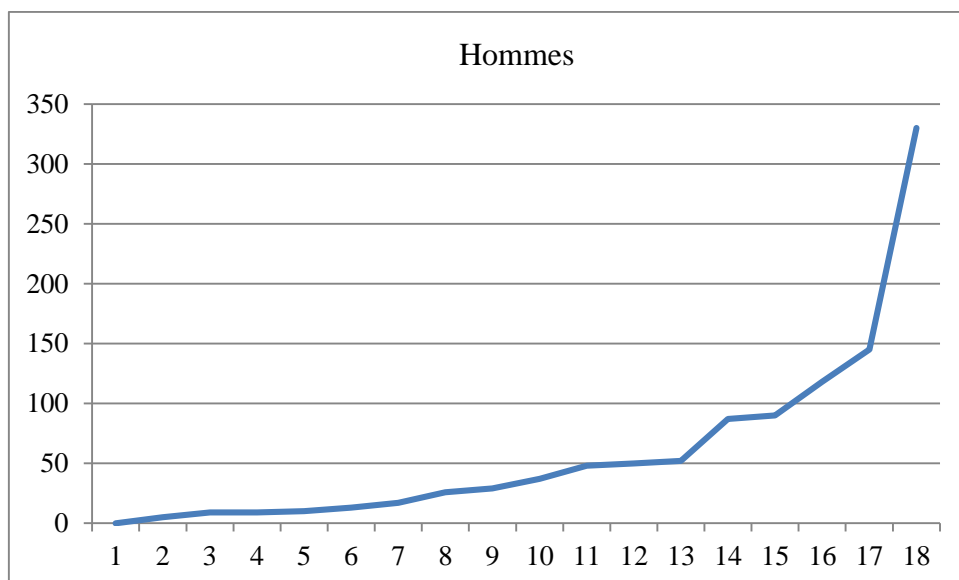


Fig. 142 : Durée de suivi des hommes (en mois).

3.3. Facteurs liés à la tumeur maligne

3.3.1. Description du sous-groupe ayant présenté une transformation maligne

Sept patients (9,86%) parmi les 71 ont développé une dégénérescence maligne sur site de LPB ou de LLB.

3.3.1.1. Répartition du sous-groupe ayant présenté une transformation maligne selon le sexe

Cinq femmes et deux hommes ont présenté une transformation maligne durant la période de suivi soit un *sex ratio* de 2,5 : 1 (Fig. 143).

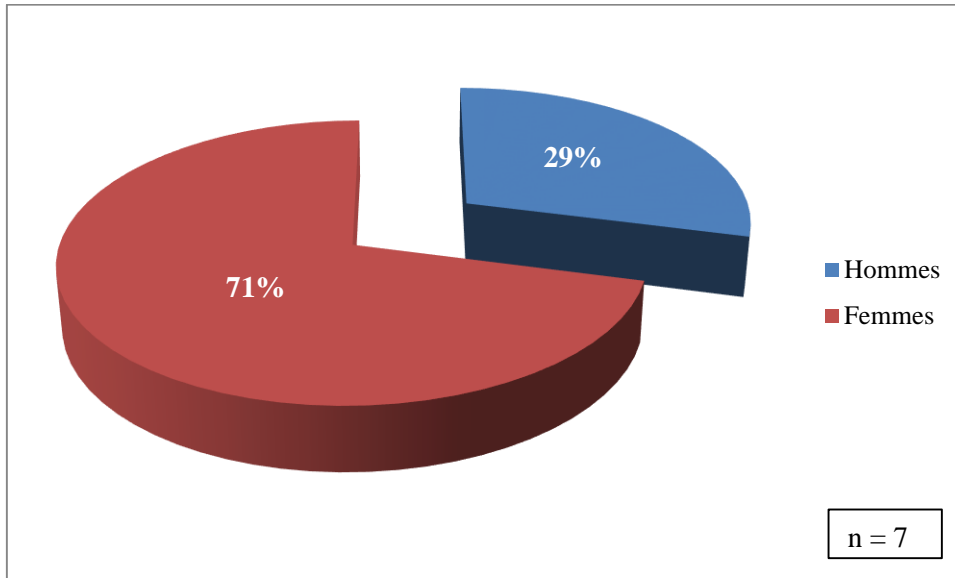


Fig. 143 : Répartition du sous-groupe ayant présenté une transformation maligne selon le sexe.

3.3.1.2. Répartition du sous-groupe ayant présenté une transformation maligne selon l'âge (Tableau VI)

La moyenne d'âge au moment de la survenue de la tumeur maligne des sept patients était de $64,71 \pm 11,07$ ans avec des âges allant de 52 ans à 80 ans.

La moyenne d'âge était de $54,5 \pm 2,12$ ans chez les hommes et de $68,8 \pm 10,47$ ans chez les femmes.

Tableau VI : Age et sexe du sous-groupe ayant présenté une transformation maligne.

Sexe	Femme	Homme
Age	52 ans	
	67 ans	53 ans
	72 ans	56 ans
	73 ans	
	80 ans	
Moyenne d'âge	$68,8 \pm 10,47$ ans	$54,5 \pm 2,12$ ans

3.3.2. Transformation maligne sur lichen plan buccal ou lésion lichénoïde buccale ou carcinome épidermoïde synchrone

Au total, la transformation maligne a été retrouvée chez sept patients.

- Deux patients ont présenté une transformation maligne sur un site de LPB dont une femme et un homme.
- Une patiente a présenté une transformation maligne sur un site de LLB.
- Quatre patients ont présenté un CE synchrones à la découverte de LPB ou de LLB dont trois femmes et un homme (ce dernier a présenté un CE métachrone sur LLB au bout de 12 mois) (Fig. 144).

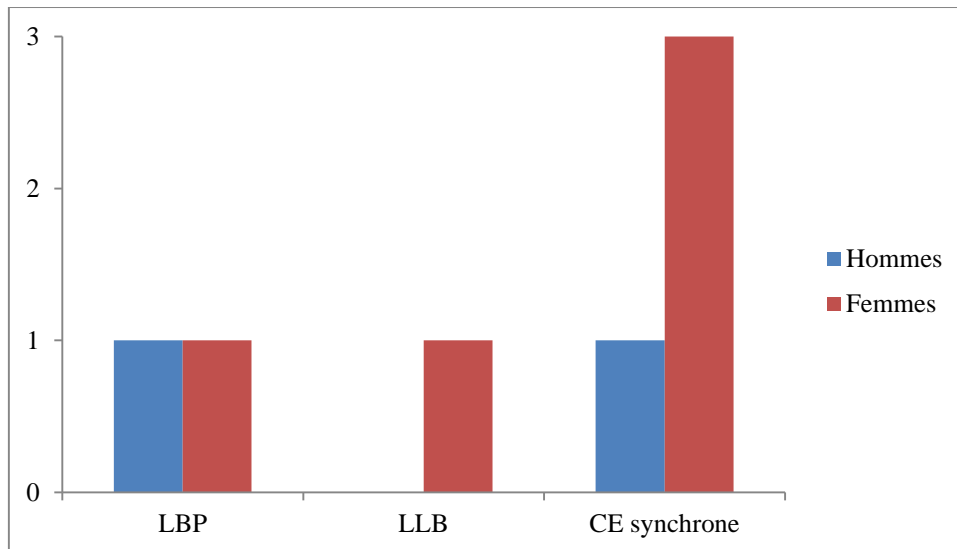


Fig. 144 : Transformation maligne sur LPB/LLB et CE synchrones.

3.3.3. Siège du carcinome épidermoïde (Fig. 145).

Un patient a présenté deux sites de transformation maligne. La première a été relevée au niveau de la langue (face dorsale) sur une lésion scléroatrophique de LPB et la seconde au niveau du fond du vestibule maxillaire gauche (LLB).

Pour les six autres patients, la localisation de la transformation maligne est retrouvée

→ Au niveau de la joue gauche chez trois patients ; deux femmes (CE synchrones) et l'homme alcool-tabagique sur un LPB érosif.

→ Au niveau de la langue chez deux patientes au niveau du bord droit chez l'une sur une LLB en plaque et du dos de la langue chez l'autre sur un LPB érosif.

→ Au niveau gingival chez une femme sur une LLB au niveau de la gencive maxillaire droite.

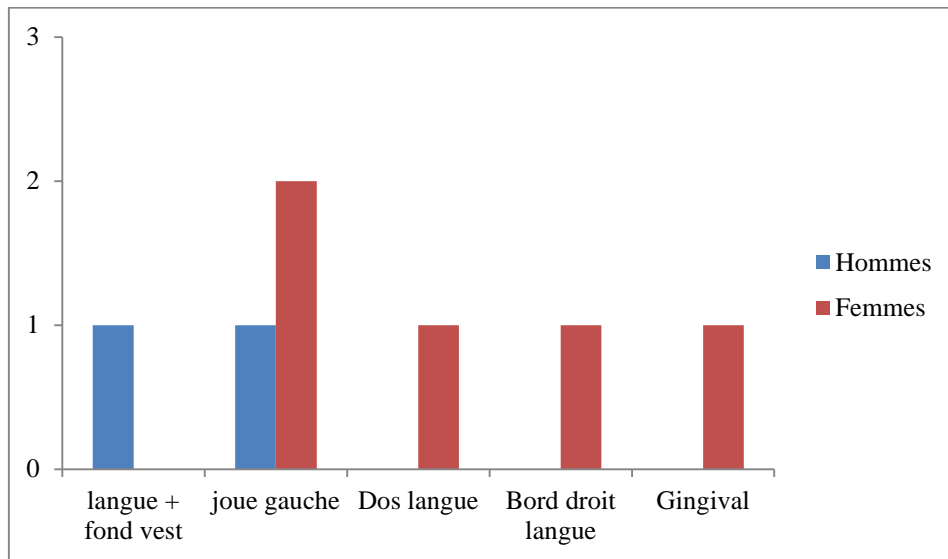


Fig. 145 : Siège du carcinome épidermoïde. vest : vestibule.

3.3.4. Durée de suivi entre la découverte du LPB/LLB et l'apparition du carcinome du sous-groupe ayant eu une transformation maligne

La durée de suivi moyenne entre la découverte du LPB ou de LLB et la transformation maligne était de 42,14 mois, répartie comme suit (Fig. 146) :

- ➔ De 0 mois pour les carcinomes synchrones à la découverte du LPB ou de LLB chez 4 patients dont 3 femmes et un homme, chez ce dernier, un carcinome épidermoïde métachrone (diagnostiqué après le traitement du cancer primitif) est apparu après 12 mois de suivi.
- ➔ De 05 mois pour une patiente.
- ➔ De 49 mois pour une patiente.
- ➔ De 241 mois (20 ans) pour le malade fumeur/buveur.

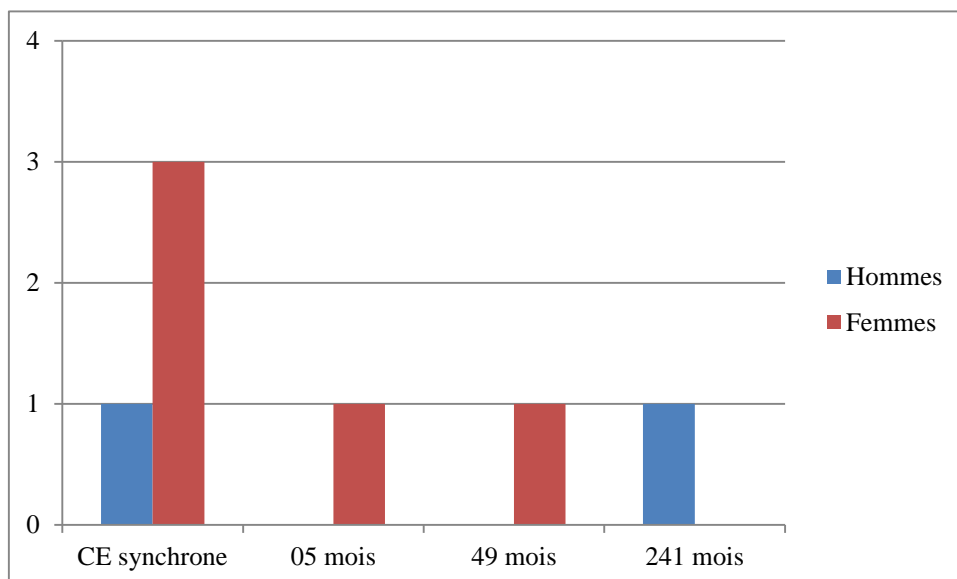


Fig. 146 : Durée de suivi entre la découverte du LPB/LLB et la transformation maligne.

3.3.5. Intoxication alcoolo-tabagique du sous-groupe ayant présenté une transformation maligne

Un seul patient (1,41%) était alcoolo-tabagique avec 20 à 40 cigarettes / jour et consommation quotidienne d'alcool ; il était suivi depuis 1988 pour lichen plan buccal et a présenté un CE de la joue gauche en 2008.

3.3.6. Comorbidités associées du sous-groupe ayant présenté une transformation maligne

Parmi les sept patients ayant cancérisé, six dont cinq femmes et un homme, avaient une ou plusieurs comorbidités. Ces comorbidités étaient réparties comme suit :

- Chez les femmes de l'asthme, une tuberculose pulmonaire associée à un carcinome canalaire du sein droit et une cholécystectomie, colopathie associée à une cholécystectomie et des arthralgies, de l'hypertension artérielle associée à une hépatite virale C et une maladie de Parkinson, de l'hypertension artérielle associée à une dépression.
- L'homme, présentait de l'hypertension artérielle associée à un diabète de type 2 et un lichen plan cutané (Syndrome de Grinspan).

Ces comorbidités figurent dans le Tableau VII, et la figure 147.

Tableau VII : Comorbidité du sous-groupe ayant présenté une transformation maligne de LPB ou de LLB.

Comorbidités	F	H
Asthme	1	0
TBC pulmonaire + carcinome canalaire du sein droit + cholécystectomie	1	0
Cholécystectomie + arthralgies + colopathie	1	0
HTA + HCV + Parkinson	1	0
HTA + dépression	1	0
HTA + diabète 2	0	1

TBC : tuberculose; HTA : hypertension artérielle ; HCV : hépatite virale C ; F : femme ; H : homme.

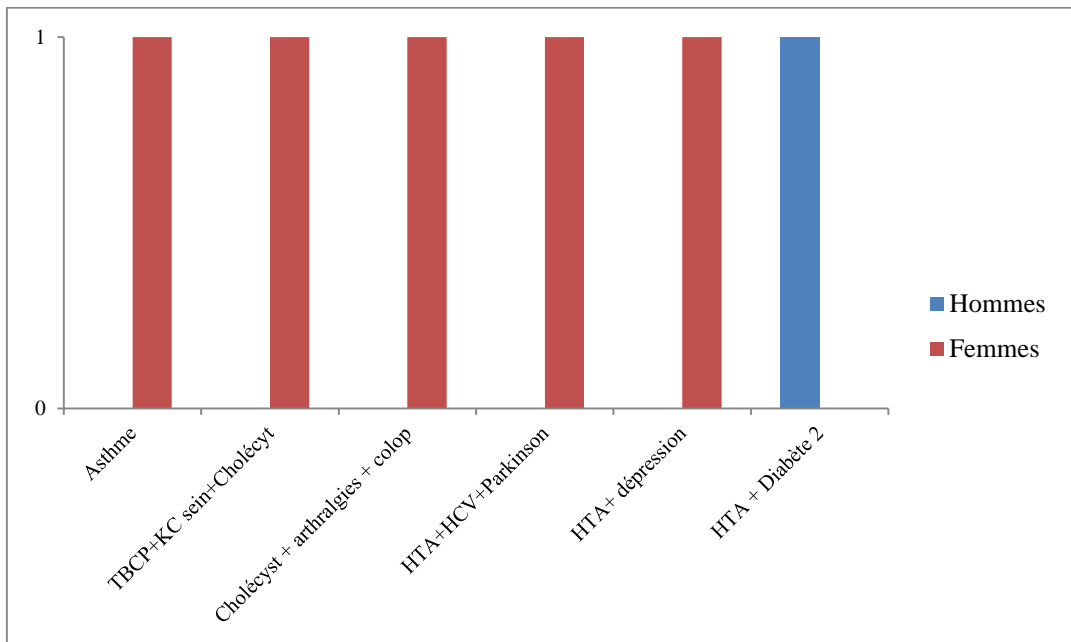


Fig. 147 : Comorbidité du sous-groupe ayant présenté une transformation maligne.

TBCP : tuberculose pulmonaire, Kc : cancer, Cholécyst : cholécystectomie, colop : colopathie, HTA : hypertension artérielle, HCV : hépatite C virale

3.3.7. Association à un lichen plan extrabuccal chez le sous-groupe ayant présenté une transformation maligne

Un patient a présenté un lichen plan cutané associé au lichen plan buccal.

3.3.8. Sièges du LPB/LLB chez le sous-groupe ayant présenté une transformation maligne

Les sept patients présentaient au moins deux sites atteints par le LPB ou les LLB (Fig. 148).

La répartition de ces sièges était comme suit :

- Chez les 5 femmes :
 - Face interne des deux joues, crêtes alvéolaires, fond du vestibule, palais et langue.
 - Joue droite, langue.
 - Face interne des deux joues et langue.
 - Face interne des deux joues, crêtes et langue.
 - Langue et gencive.
- Chez les 2 hommes :
 - Face interne des deux joues, langue, palais droit, crêtes supérieures et inférieures.
 - Face interne des deux joues, langue, gencive antérieure supérieure et crêtes molaires supérieures et inférieures.

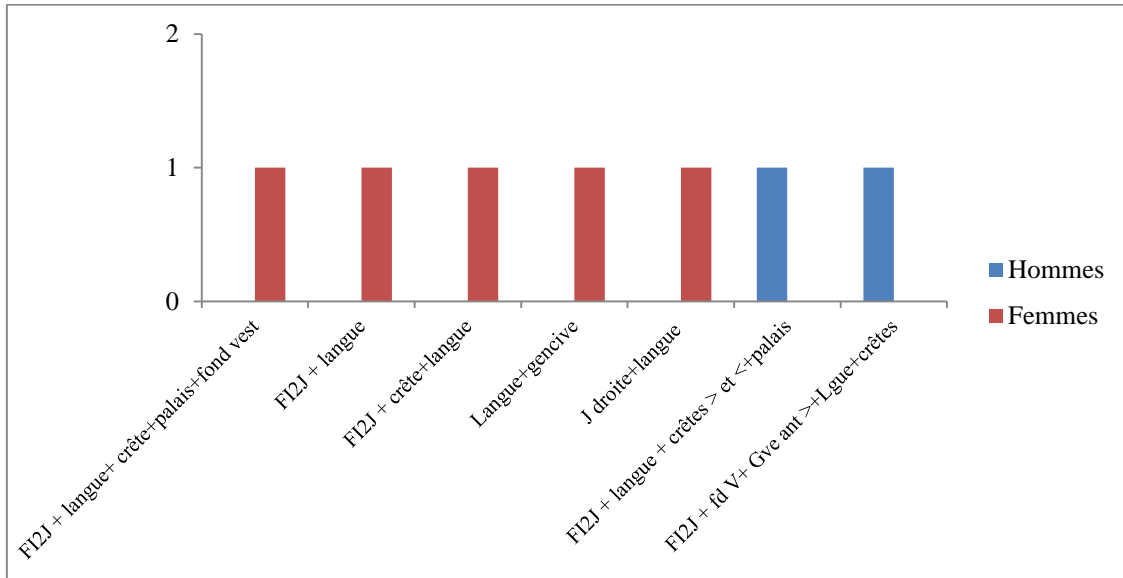


Fig. 148 : Sièges de LPB/LLB chez le sous-groupe ayant présenté une transformation maligne.

FI2J : face interne des deux joues ; J : joue ; > : supérieure ; < : inférieure ; fd : fond ; V : vestibule ; Gve : gencive ; ant : antérieure ; Lgue : langue.

3.3.8. Classification TNM (Tableau VIII)

- Une patiente a présenté un carcinome *in situ* au niveau du dos de la langue ; puis une extension locale classée T2N1M0 (Fig. 149-157).

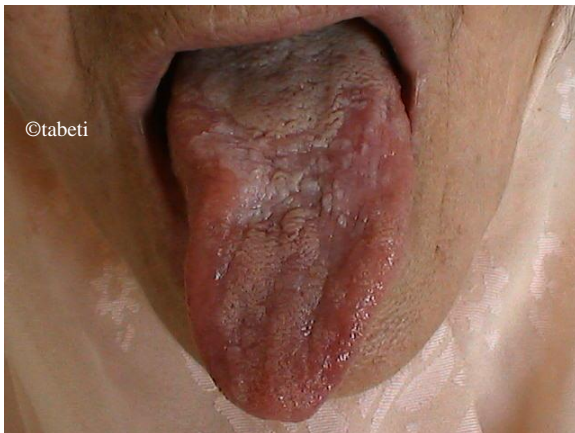


Fig. 149 : Erosion linguale. 26/07/2003

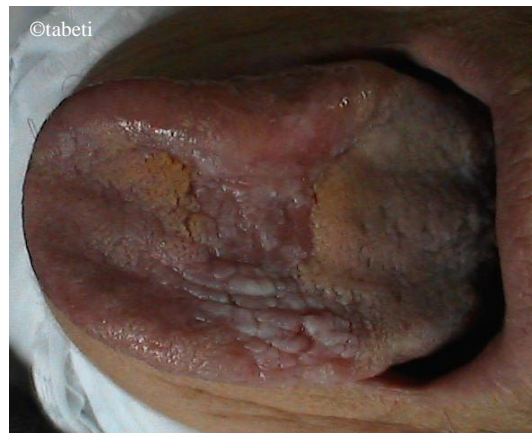

Fig. 150 : Erosions linguales 29/01/2006

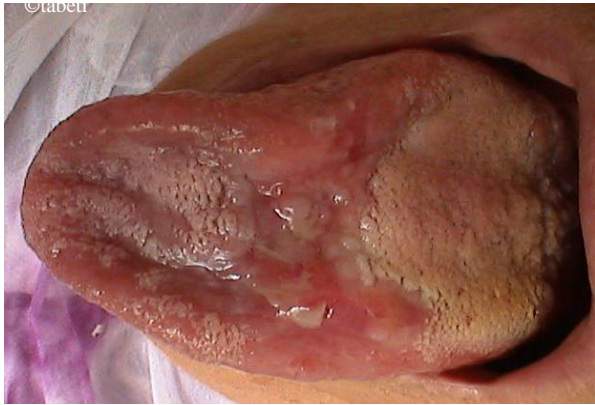

Fig. 151 : Ulcérations linguales gauches.
Mars 2006.

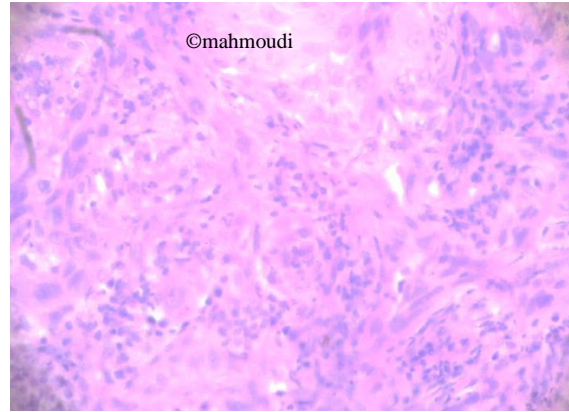


Fig. 152 : Aspect histopathologique :
carcinome épidermoïde.

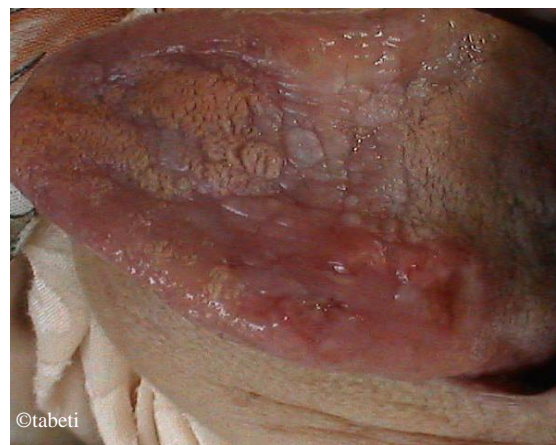
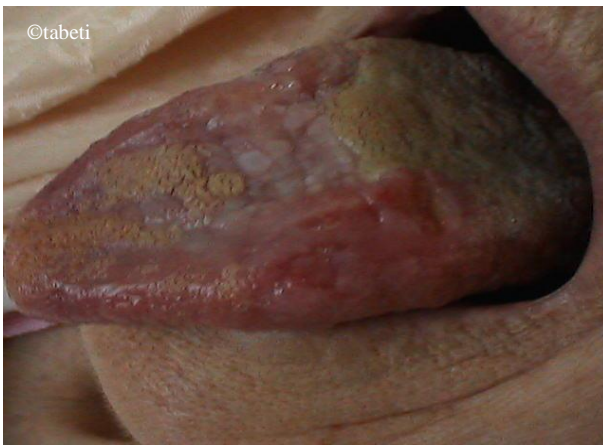
Fig. 153 et 154 : lésion ulcéro-infiltrante de la face dorsale de la langue côté gauche. 14/11/ 2006.

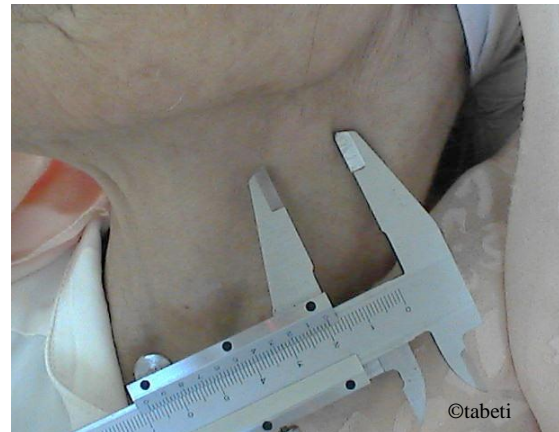
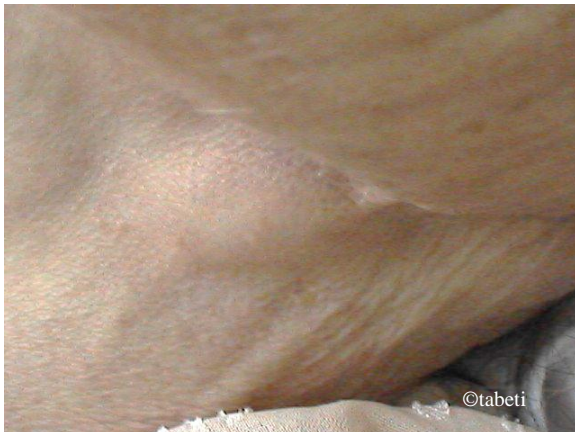

Fig. 155 et 156 : Adénopathie jugulaire gauche. 14/11/ 2006.

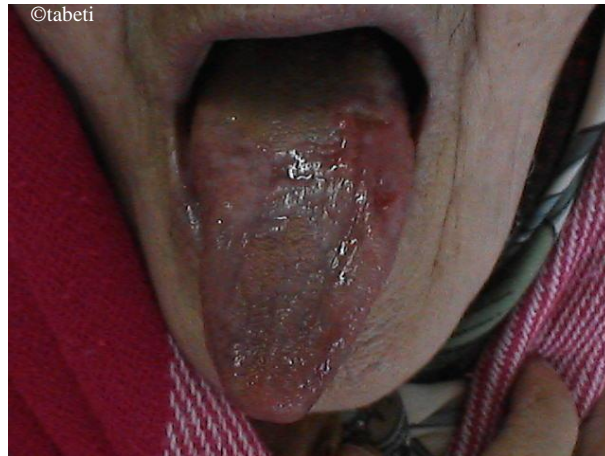

Fig. 157 : Aspect érosif du dos de la langue. Décembre 2006.

- Un carcinome *in situ* a été diagnostiqué chez un homme au niveau du dos de la langue (Fig. 147). Ce patient a présenté un carcinome épidermoïde métachrone classé T4N0M0 après 12 mois au niveau du fond du vestibule maxillaire gauche (Fig. 158,160).

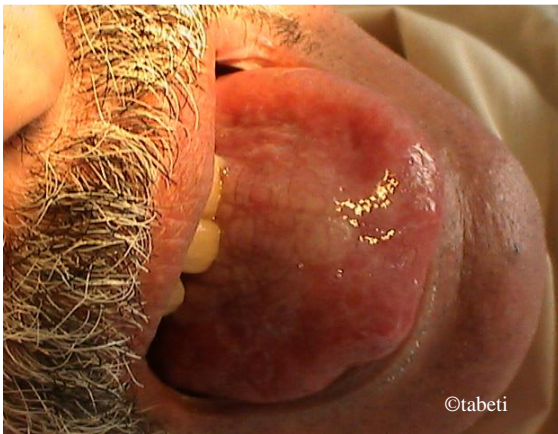

Fig. 158 : Carcinome *in situ* synchrone avec LPB scléroatrophique ♂.

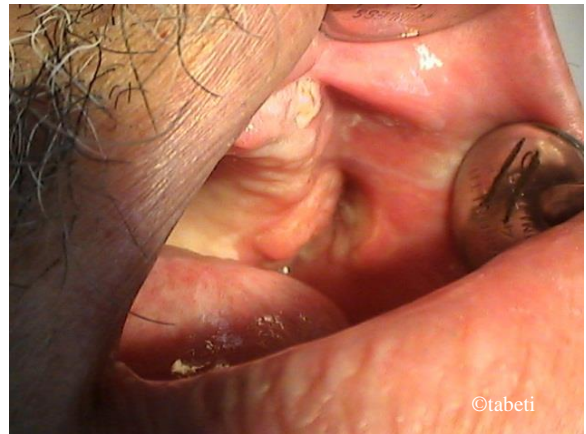

Fig. 159 : Carcinome métachrone du fond du vestibule ♂.

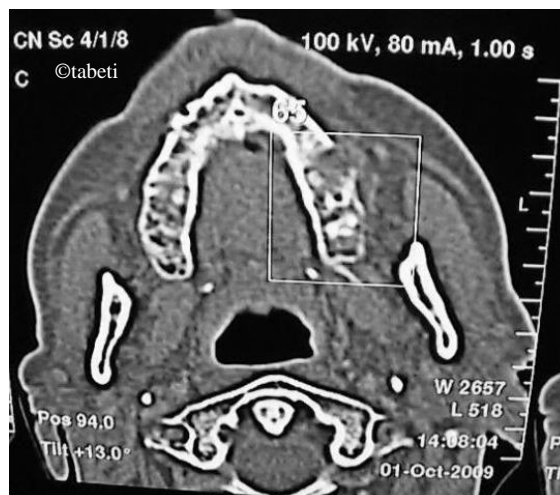


Fig. 160 : Tomodensitométrie révélant l'extension osseuse du carcinome du fond du vestibule ♂.

- Un patient a présenté un carcinome jugal gauche bien différencié mature classé T2N0M0 (Fig. 161).

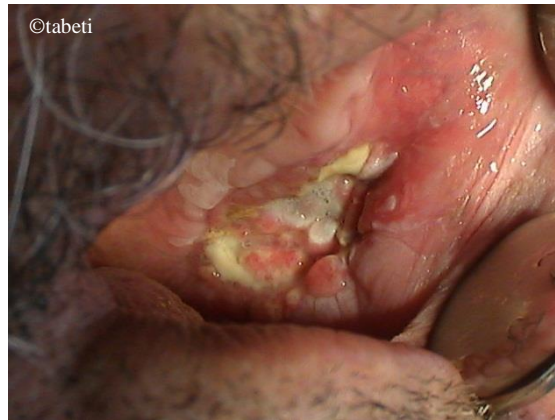

Fig. 161 : Carcinome jugal gauche T2N0M0 ♂.

- Une patiente a présenté un CE bien différencié kératinisant du bord droit de la langue classé T2N1M0 (Fig. 162).

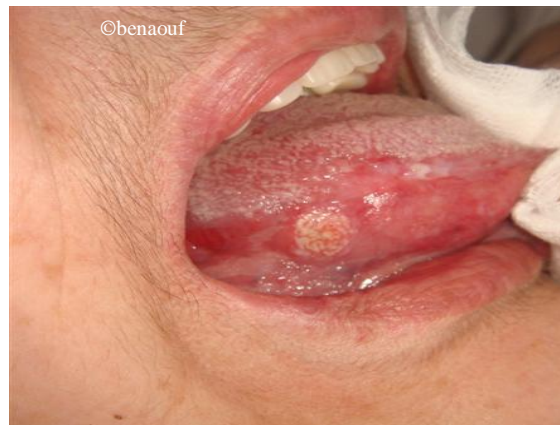

Fig. 162 : Lésion d'aspect verruqueux du bord droit de la langue ♀. ©benaouf

- Une patiente a présenté un carcinome jugal gauche bien différencié mature classé T3N1M0.
- Une patiente a présenté un carcinome épidermoïde jugal gauche moyennement différencié classé T4N2aM0.
- Et une patiente a présenté un carcinome épidermoïde gingival au niveau du maxillaire droit CE moyennement différencié kératinisant classé T4N0M0.

3.4. Prise en charge thérapeutique du carcinome épidermoïde

Ces patients ont été opérés dans différents services de chirurgie maxillo-faciale : au CHU Mustapha Pacha Alger, à l'EHU Oran, à l'HCA Aïn Naaja, Centre Pierre et Marie Curie.

→ Chirurgie exclusive : 3 femmes (CE du dos de la langue, et les deux ayant un CE de la joue gauche).

- La patiente ayant un CE du dos de la langue a subi une glossectomie partielle et un curage ganglionnaire radical gauche avec curage supra hyoïdien droit (Fig. 163-165).

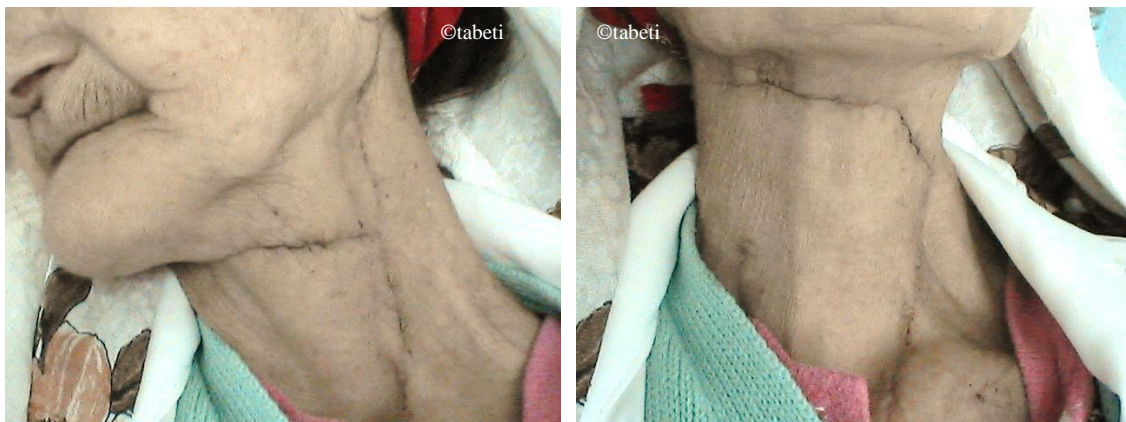


Fig. 163 et 164 : Cicatrices du curage ganglionnaire.

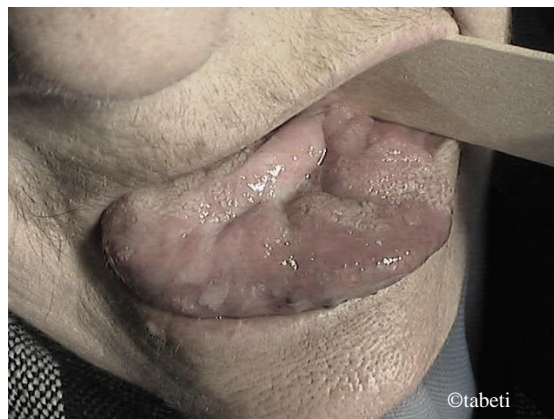

Fig. 165 : Contrôle de la glossectomie partielle.

→ Chirurgie associée à la chimiothérapie : une femme ayant un CE gingival (Chirurgie CHU Mustapha Pacha Alger, chimiothérapie : CHU Oran). La patiente a bénéficié d'une exérèse tumorale sous anesthésie générale avec sacrifice gingival allant de la tubérosité du maxillaire droit à l'incisive latérale supérieure droite emportant d'autre part la table externe du maxillaire droit. Chez cette patiente, une radiothérapie a été préconisée mais l'absence de cicatrisation (Fig. 166) de la muqueuse palatine l'a rendue impossible

et une extension tumorale locale est survenue raison pour laquelle une chimiothérapie de rattrapage a été instaurée.

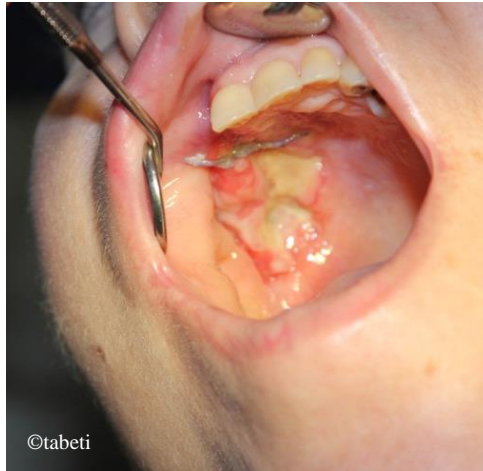


Fig. 166 : Retard de cicatrisation du site opératoire.

→ Chirurgie associée à la radiothérapie :

- Patiente ayant un CE du bord droit de la langue ayant subi une glossectomie partielle avec radiothérapie par accélérateurs linéaires.
- Patient ayant présenté deux localisations (dos de la langue et vestibule maxillaire gauche). Traitement fait en clinique privée à Tunis.

→ Chirurgie associée à la chimiothérapie et à la radiothérapie : un patient (alcoolo-tabagique) (Chirurgie CHU Mustapha Pacha Alger, chimiothérapie et radiothérapie : CHU Oran). CE de la joue gauche. Le patient a eu une exérèse tumorale avec réparation de la perte de substance par une greffe de peau libre, prélevée à la face interne du bras gauche (Fig. 167).

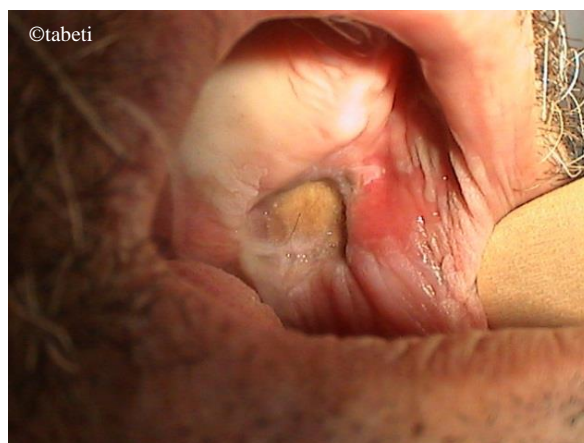


Fig. 167 : Exérèse et greffe jugale cicatrisée.

Tableau VIII : Particularités des patients ayant présenté une transformation maligne.

Sexe	Age	Site du cancer	Nature histopathologique	Classification TNM	Stade tumoral
H	56 ans	Dos de la langue synchrone à une LLB du vestibule maxillaire gauche.	Carcinome épidermoïde intraépithélial	<i>Cis</i>	Stade I
		Tumeur métachrone (apparue 12 mois plus tard au niveau de la LLB).	Carcinome épidermoïde	T4N0M0	Stade IV
F	73 ans	Bord droit langue	Carcinome épidermoïde intraépithélial	<i>Cis</i>	Stade I
H	53 ans	Joue gauche	CE bien différencié mature Récidive du CE sur la greffe octobre 2014 CE moyennement différencié, puis en février 2015	T2N0M0 T4N1M0	Stade II Stade IV
F	67 ans	Dos de la langue	CE bien différencié kératinisant (03/2006), Extension (10/2006) Récidive en 2009	<i>Cis</i> T2N1M0	Stade I Stade III
F	72 ans	Joue gauche	CE bien différencié mature	T3N1M0	Stade III
F	80 ans	Joue gauche	CE moyennement différencié	T4N2aM0	Stade IV
F	52 ans	CE gingival > droit	CE moyennement différencié kératinisant	T4N0M0	Stade IV

H : homme ; F : femme ; CE : carcinome épidermoïde ; CV : carcinome verruqueux ; *Cis* : Carcinome *in situ* ; *TNM* : *Tumor Node Metastasis*.

3.5. Evolution

➔ La récurrence locale est survenue chez quatre patients.

- Un homme (ayant présenté deux localisations) a eu une extension de la lésion au niveau du fond du vestibule supérieur gauche au bout de douze mois avec atteinte osseuse.
- Une femme ayant un CE du dos de la langue (en 2006) ayant subi une tumorectomie par glossectomie partielle a eu une récurrence locale et extension vers la base de la langue (en 2009) (Fig. 168,169).

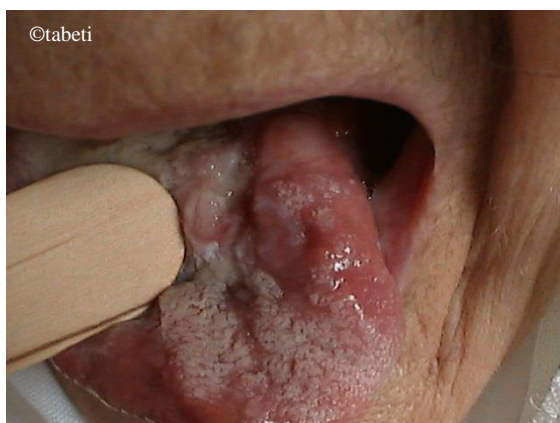

Fig. 168 : Récurrence : Fin mars 2009

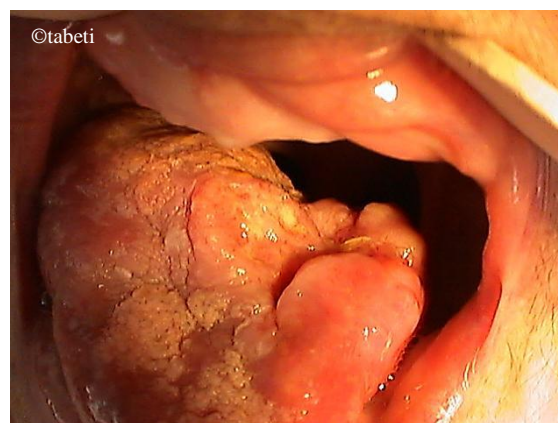


Fig. 169 : Récurrence et extension controlatérale. Avril.

- Une femme ayant un CE au niveau du bord latéral droit de la langue a eu une récurrence après 35 mois et a subi une glossectomie élargie.
- Un homme ayant un CE au niveau de la joue gauche en 2008 classé T2N0M0 sous forme de lésion ulcéro-infiltrante de la joue, le type histologique était un CE bien différencié mature. Le patient a présenté une récurrence après 6 ans (octobre 2014) d'un carcinome épidermoïde moyennement différencié classé T4N1M0 (Fig. 170). Le patient a bénéficié d'une seconde intervention avec curage ganglionnaire sus omohyoïdien gauche prenant les aires I, II, III avec 1N+/23N au niveau du groupe ganglionnaire postérieur (Fig. 171). Puis en janvier 2015 ce même malade a présenté une seconde récurrence sous forme de carcinome épidermoïde moyennement différencié (Fig. 172). Il a subi une chirurgie avec résection interromptrice de branche horizontale de la mandibule, et réparation de la perte de substance par lambeau temporal et dépose de l'arcade zygomatique.

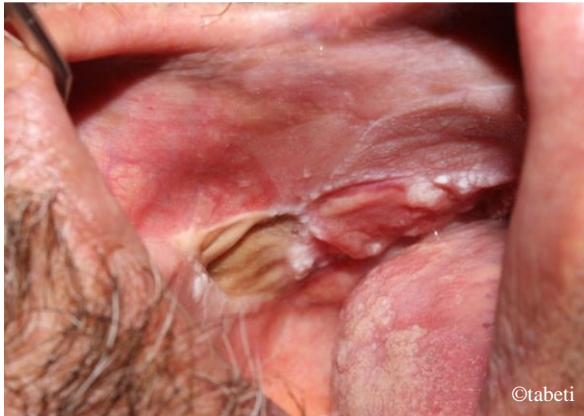

Fig. 170 : Récidive du CE jugal octobre 2014 ♂.

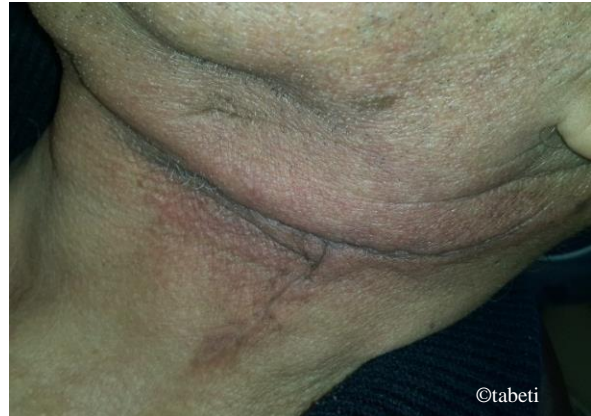

Fig. 171 : Cicatrice du curage ganglionnaire ♂.

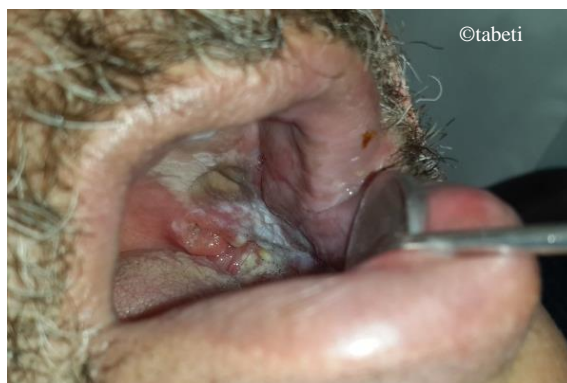

Fig. 172 : Seconde récurrence ♂ janvier 2015.

- ➔ Des métastases cutanées faciales sont apparues début septembre 2014 chez la patiente ayant présenté un CE gingival.

3.6. Statut de la population étudiée à la fin de l'étude (Fig. 173)

A la date de fin de l'étude (31 juillet 2015) parmi les 71 patients, 62 patients étaient toujours vivants ; 3 étaient perdus de vue (dont deux hommes et une femme) et 6 étaient décédés.

- Parmi les patients décédés :

→ Cinq patients dont 4 femmes et 1 homme ont présenté une transformation maligne.

- Pour quatre d'entre eux, le décès est survenu suite aux complications de leur cancer.
- La cinquième patiente est décédée suite aux complications de l'hépatite virale C.

→ Le 6^{ème} patient est décédé suite à une insuffisance rénale aigüe avec tuberculose miliaire.

Le sexe, l'âge au moment du décès, la date de la première consultation, la date de la cancérisation et la date du décès ainsi que la durée de suivi sont résumés dans le tableau IX.

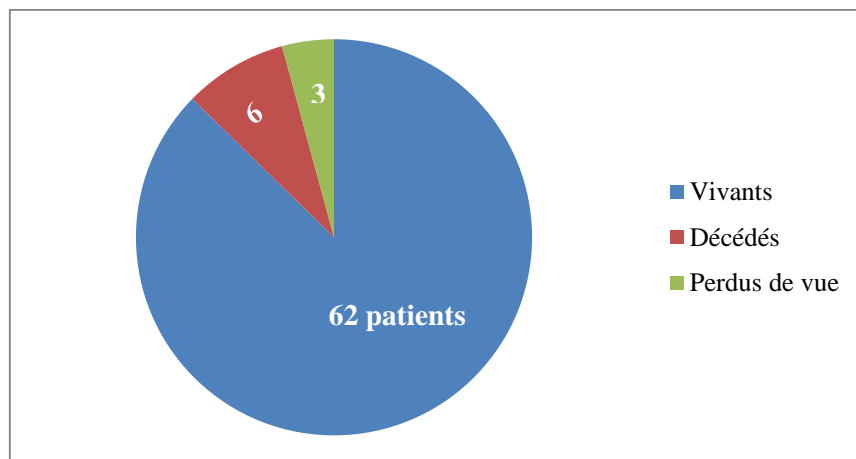


Fig. 173 : Statut des patients à la fin de l'étude.

Tableau IX : Caractéristiques des patients décédés.

Sexe	Age DC	1 ^{ère} consultation	Cancérisation	Date du décès	Durée du suivi
F	71 ans	01/03/2000	Mars 2006 extension vers base langue 1 ^{er} Avril 2009	27 février 2010	120 mois
H	57 ans	03/02/2009	Cis Synchrones + CE métachrone après 12 mois	1 ^{er} Mars 2010	13 mois
H	64 ans	12/09/2012	Non	27 décembre 2012	3,5 mois
F	81 ans	21/11/2012	CV synchrone	04 juillet 2013	7,3 mois
F	79 ans	03/11/2007	Avril 2008	18 février 2014	75,5 mois
F	53 ans	26/11/2013	CE synchrone	10 octobre 2014	10,5 mois

F : femme ; H : homme ; DC : décès ; Cis : carcinome *in situ* ; CE : carcinome épidermoïde ; CV : carcinome verruqueux.

Discussion.

4. Discussion : Des similitudes existent entre les résultats de notre étude et ceux des études publiées telles que la prédominance féminine, la survenue du lichen plan buccal et des lésions lichénoïdes chez des patients d'âge mûr et la transformation maligne notées par la majorité des auteurs aussi bien dans les études prospectives que dans les études rétrospectives.

4.1. Nature de l'étude

Notre étude est une étude prospective telle que certaines retrouvées dans la littérature [22,53,58,141,153,179,186,202,206,208,209,210]. D'autres études retrouvées dans la littérature sont rétrospectives [13,27,36,54,156,175,180,181,184,191, 205,207].

4.1.1. Recrutement des patients

Dans notre étude, les patients recrutés via la consultation du Service de Pathologie et de Chirurgie Buccales du CHU d'Oran étaient au nombre de 52 (73,24%). Ces patients étaient soit orientés par un confrère soit qu'ils consultaient d'eux-mêmes (« spontanément ») et étaient soit reçus pour la première fois ou pour un contrôle. Les 19 autres patients (26,76%) ont été orientés des Services de Dermatologie du CHU, de l'EHU d'Oran et par des confrères dermatologues privés.

Dans la majorité des études, le recrutement des malades s'est fait au niveau d'une structure spécialisée ; en effet, Silverman et al., en 1985 et en 1991, ont réalisé deux études prospectives ayant intéressé respectivement 570 et 214 patients à la Clinique de Médecine Buccale de l'Université de Californie à San Francisco, aux Etats Unis d'Amérique [58,153]. Au niveau de la même structure, une étude rétrospective a été réalisée en 2001 par Chainani-Wu et al., sur 229 patients [27].

Markopoulos et al., en 1997 ont suivi 326 patients avec LPB à la Clinique de Médecine Orale de l'Université de Tessaloniki en Grèce [22].

Lo Muzio et al. en 1998 ont suivi 263 patients, ayant un LPB à la Division de Médecine et de Pathologie Orales à l'Université de Naples « Federico II », Italie et à l'Institut de Dentisterie et Chirurgie Maxillo-faciale, à l'Université de Bari, Italie [186]. Puis Mignogna et al. 2001 ont suivi 502 patients au niveau de la même structure [202]. Gandolfo et al., en 2004 ont mené une étude prospective sur 402 patients diagnostiqués avec LPB à la Section de Médecine Bucco-dentaire du Département de Sciences Biomédicales et d'Oncologie Humaine de l'Hôpital principal de la ville de Turin, en Italie [53].

Bermejo-Fenoll et al., en 2009 ont réalisé une étude rétrospective observationnelle sur 550 patients présentant un LPB au Département de Médecine Orale de l'Université de Murcia, et dans le cadre de la pratique privée d'un des auteurs (Bermejo-Fenoll) à Elche, Alicante (dans deux centres) du Sud-Ouest de l'Espagne durant la période de 1991 à 2007 [54].

Fang et al., en 2009 ont mené une étude rétrospective sur 2119 patients avec LPB au Collège de Stomatologie à l'Université du Sichuan à l'Ouest de la Chine, de 1951 à 2006 [181].

Quant à Hietanen et al., en 1999, ils ont mené au Département de Chirurgie Buccale et Maxillo-Faciale, à l'Institut de Dentisterie de l'Université de Helsinki, une étude rétrospective afin d'évaluer une série finlandaise de huit patients ayant un LPB avec développement simultané ou ultérieur de tumeurs malignes orales de 1984 à 1993 [175].

4.1.2. Prise de photographies

Dans notre étude, des photographies numériques en couleur étaient prises à chaque fois que cela était possible lorsque le malade était reçu pour la première consultation ou lors de visites de contrôle.

Dans l'étude de Silverman et al., 1985, la prise de photographies était réalisée chez tous les patients [58]. Dans l'étude de Murti et al., 1986, toutes les lésions retrouvées lors de l'enquête ou du suivi étaient photographiées en couleur. Les lésions ayant subi un changement clinique au cours de la période de l'étude étaient photographiées une autre fois [177].

Dans l'étude de Markopoulos et al., 1997, tous les patients ont été évalués avec l'aide de prise des de photographies [22]. Dans l'étude de Lo Muzio et al., 1998, des photographies des lésions étaient prises [186]. Dans les études de Thorn et al., en 1988 & Holmstrup et al., en 1988 toutes les lésions ont été photographiées à l'admission et, en cas de modifications, pendant la période de suivi [208,209].

Dans certaines études, les iconographies retrouvées dans les articles confirment la prise de photographies telles que l'étude de de van der Meij et al., en 2007, de Bornstein et al., en 2006 et de Lo Muzio et al., en 1998 de van der Meij et al., en 2003 [141,184,186,210].

4.2. Données démographiques de la population étudiée

4.2.1. L'âge au moment du diagnostic de LPB/LLB

Dans notre étude, l'âge moyen au moment du diagnostic de LPB était de $54,58 \pm 15,72$ ans avec des extrêmes allant de 07 à 80 ans. L'âge moyen était de $54,66 \pm 16,64$ ans pour les femmes et de $54,33 \pm 12,45$ ans pour les hommes. Ce qui se rapproche de l'âge moyen retrouvé dans la majorité des études.

En effet, dans l'étude de Silverman et al., en 1985, l'âge moyen était de 52 ans avec des âges extrêmes allant de 16 à 86 ans [58]. Dans l'étude de Silverman et al., en 1991, l'âge moyen était de 54 ans avec des extrêmes allant de 21 à 83 ans [153]. L'âge moyen des femmes était de 55 ans (extrêmes de 21 à 83 ans) et celui des hommes était de 51 ans (25 à 76 ans).

Dans l'étude de Markopoulos et al., en 1997, l'âge moyen du groupe d'étude au début de la maladie était de 54,8 ans [22].

Dans l'étude de Bornstein et al., en 2006, l'âge des patients au moment du diagnostic variait de 30 à 80 ans et l'âge moyen était de 56,3 ans avec 57,4 ans pour les femmes et 55,1 ans pour les hommes [184].

Dans certaines études, l'âge moyen était plus bas que celui de notre étude telle que celle de Xue et al., en 2005, dans laquelle l'âge moyen à la consultation était de 49 ans pour les femmes et 52 ans pour les hommes ; avec des âges extrêmes allant de 10 à 78 ans. Le LPB était rare chez les enfants et a été retrouvé chez 4 patients âgés de 10 à 13 ans [180]. Celle de Salem en 1989, les patients étaient âgés de 18 à 73 ans [179]. L'âge moyen était de 49 ans. Et celle de Fang et al., en 2009 dans laquelle l'âge moyen était de 45 ans [181].

Dans notre étude, le lichen pédiatrique était cutanéomuqueux et a été retrouvé chez une fillette âgée de 07 ans. Dans les études d'Eisen en 1991 et en 2002, cinq patients âgés de 13 à 15 ans ont été répertoriés [13,205]. Patel et al., ont décrit trois cas de lichen plan buccal chez trois patients dont deux filles et un garçon âgés respectivement de 15 ans, 9 ans et 6 ans [35]. Woo et al., en 2007 ont décrit deux cas de lichen plan buccal pédiatrique chez deux fillettes âgées de 9 et 11 ans [38]. Nnoruka a rapporté une série de treize cas de lichen plan pédiatrique âgés de 3 à 15 ans (8 garçons et 5 filles) et a retrouvé une localisation buccale chez trois d'entre eux (2 filles et un garçon) [37]. Comme pour le lichen plan adulte, le lichen plan pédiatrique semble être plus méconnu qu'exceptionnel.

4.2.2. Le *sex ratio*

Dans notre étude, parmi les 71 patients inclus, 18 étaient des hommes (25,35%) et 53 (74,65%) étaient des femmes ; soit un *sex ratio* de 1 : 2,94.

Ce qui est concordant avec la majorité des études : aux Etats-Unis d'Amérique, dans l'étude de Silverman et al., en 1985, sur 570 patients suivis, 384 étaient des femmes (67%) et 186 des hommes (33%) soit un *sex ratio* de 1 : 2,06 [58]. Dans une autre étude de Silverman et al., en 1991, menée sur 214 patients, 152 étaient des femmes (71%) et 62 des hommes (29%) soit un *sex ratio* de 1 : 2,45 [153]. Chainani-Wu et al., en 2001 ont mené une étude sur 229 patients inclus dont 154 étaient des femmes (67%) et 75 des hommes (33%) soit un *sex ratio* de 1 : 2,05 [27]. Dans l'étude d'Eisen en 1999, parmi les 584 patients présentant un LPB, 410 étaient des femmes (70%) et 174 étaient des hommes (30%) soit un *sex ratio* de 1 : 2,35 [205]. Dans la seconde étude d'Eisen en 2002, menée sur 723 patients, 544 étaient des femmes (75%) et 179 des hommes (25%) soit un *sex ratio* de 1 : 3,03 [13].

Dans l'étude de Markopoulos et al., en 1997 en Grèce, dans une étude sur 326 patients présentant un LPB, 240 étaient des femmes (73,62%) et 86 des hommes (26,38%) soit un *sex ratio* de 1 : 3,25 [22].

Nos résultats sont discordants avec ceux de l'étude prospective de Salem en 1989, qui retrouve une majorité d'hommes. En effet, sur 4277 patients, âgés de 18 à 73 ans, recrutés entre 1982 et 1987, 63% étaient des hommes. Soixante-douze patients présentaient un LPB, 40 étaient des hommes (55,56%) et 32 des femmes (44,44%); soit un *sex ratio* homme/femme de 1,25 [179]. Ainsi que l'étude de Fang et al., en 2009, sur un total de 2119 patients dont 992 hommes (46,81%) et 1127 femmes (53,19%) soit un *sex ratio* de 1 : 1,13 [181]. Et ceux de l'étude de Murti et al., en 1986 [177], dans laquelle le *sex ratio* était de 1 : 1,01 ; en effet, parmi 722 patients ayant un LPB, 364 étaient des femmes (50,42%) et 358 des hommes (49,58%).

4.2.3. Hygiène bucco-dentaire et état bucco-dentaire

4.2.3.1. Hygiène bucco-dentaire

Dans notre étude, trente et un patients (43,66%) étaient édentés totaux dont 25 femmes et 6 hommes. Ceci s'explique par l'âge avancé des patients. L'hygiène bucco-dentaire était absente chez un patient, mauvaise chez 25,35 % des patients, moyenne chez 23,94 %

des patients et bonne chez 5,63% des patients. Ceci pourrait s'expliquer par la fréquence des lésions érosives de LPB/LLB dans notre étude, ce qui rend l'hygiène bucco-dentaire pratiquement impossible à pratiquer. En effet, les lésions érosives ou bulleuses sont symptomatiques et s'accompagnent de douleurs et de sensations de brûlures ; elles entraînent aussi une gêne à l'alimentation et à la phonation.

Il est à noter que les réactions allergiques aux substances aromatiques dans les produits d'hygiène bucco-dentaire sont fréquentes chez les patients présentant un LPB symptomatique, une LLB ou une stomatite [211].

4.2.3.2. Etat bucco-dentaire

Chez les onze patients qui avaient des obturations à l'amalgame, des couronnes métalliques et/ou des bridges, nous avons opté pour leur suppression à chaque fois que cela était possible. Les amalgames ont été remplacé par des composites et leur suppression s'est faite sous digue. Une amélioration ou une régression des lésions buccales ont été notées chez l'ensemble des patients à qui nous avons supprimé les matériaux métalliques.

Rares sont les auteurs qui évoquent l'hygiène et l'état bucco-dentaire dans leurs études. Eisen en 2002 a retrouvé une mauvaise hygiène bucco-dentaire, mise en évidence par l'accumulation de plaque et de tartre chez les patients atteints de lichen plan gingival [13]. Des restaurations dentaires irrégulières ou irritantes et des prothèses dentaires rugueuses ont également été fréquemment observées et les auteurs pensent qu'elles contribuent à la gravité de la maladie. Les tics de morsure des joues ou des lèvres et d'autres habitudes orales ont parfois été notés [13,36].

Certains auteurs sont contre le changement systématique des matériaux métalliques au niveau buccal. Pour Ben Slama et Boisnic, il est exceptionnel de recourir au changement de prothèses en absence de nécessité due à un foyer infectieux dentaire ou parodontal sévère. Les tests allergologiques ne sont demandés qu'en fonction du terrain et de l'évolution. L'expérience montre que l'évolution de la maladie est très rarement modifiée par le changement de matériau des couronnes. Pour Francès, si le lichen est situé ou prédomine nettement en regard de ces couronnes, elles devront être changées. Dans le cas contraire, elles seront gardées à condition naturellement qu'il n'existe pas de foyer infectieux sous-jacent d'où la nécessité d'une consultation avec un dentiste.

Des couronnes dentaires en or bien adaptées et parfaitement polies constituent tout au plus un facteur favorisant mineur, pour ne pas dire négligeable, ayant une action probablement limitée à la zone de contact [163].

4.2.3.3. Notion de lichen familial

Dans notre étude, deux cas de lichens familiaux ont été retrouvés chez deux femmes dont une atteinte chez deux sœurs et une chez une fillette et sa mère.

Peu d'auteurs ont recherché ce paramètre dans leurs études. Silverman et al., en 1985 ont retrouvé un lichen familial dans 1% des cas [58]. Dans la seconde étude de 1991, ils ont retrouvé 3 cas de lichen familial chez deux femmes et un homme [153].

Dans l'étude de Chainani-Wu et al., en 2001, les antécédents familiaux étaient connus pour 80 malades (35%) ; parmi lesquels 10 avaient des parents proches avec un lichen connu. Le reste des patients ne savaient pas si des proches avaient un LPB [27]. Dans l'étude d'Eisen, en 2002 un lichen familial a été retrouvé chez 3 hommes [13].

4.2.4. Existence d'une localisation extrabuccale

Dans notre étude environ 1/6^{ème} des patients présentait un lichen plan buccal associé à un lichen cutané ou à un lichen génital. Ce qui se rapproche des résultats retrouvés dans la littérature. Douze patients (16,9%) présentaient un lichen plan buccal associé : dix patients (14,08 %) présentaient un lichen plan buccal associé à un lichen plan cutané : 3 hommes (4,22%) et 7 femmes (9,86%) dont une fillette de 7 ans. Une patiente (1,41%) présentait un lichen muqueux (lichen plan buccal associé à un lichen vaginal). Une patiente (1,41 %) présentait un lichen cutanéomuqueux (lichen plan buccal et lichen vaginal associés à un lichen plan cutané). Chez tous ces patients, le lichen plan buccal était inaugural sauf chez la fillette de 7 ans.

Dans l'étude d'Eisen en 1999, parmi les 584 patients, un lichen plan cutané a été retrouvé chez 93 patients (environ 1/6^{ème}) soit 16% des patients [205]. L'examen génital a été réalisé à la visite initiale chez l'ensemble des 174 hommes et chez 399 des 410 femmes (11 ont refusé). Un lichen plan génital a été retrouvé chez 19% (77) sur 399 femmes et 4,6% (8 patients) sur 174 hommes.

Le lichen plan de l'œsophage a été diagnostiqué chez 6 patients et un lichen plan conjonctival chez 1 patient. Trente-trois patients ont développé un lichen plan au niveau de 3 sites ou plus. Dans l'étude de Gorsky et al., en 1996 21,65% des patients (environ 1/5^{ème}) avaient des lésions de lichen plan cutané ou un antécédent (documenté) d'atteinte cutanée soit trente-quatre patients répartis en 22 femmes et 12 hommes [156].

Dans l'étude de Bornstein et al., en 2006, les lésions cutanées ont été observées chez 16 patients (11% soit environ 1/9^{ème}), des lésions génitales ont été rapportées chez 2 femmes et aucune atteinte pharyngée, œsophagienne ou oculaire n'a été signalée [184]. Certains auteurs ne précisent la localisation extra-orale que pour les patients présentant une transformation maligne. Dans les études de van der Meij et al., en 2003 et en 2007, un lichen plan cutané a été retrouvé chez un homme [210,141]. Dans l'étude de Bombeccari et al., en 2011, un lichen plan de l'œsophage a été retrouvé chez une femme. Chez trois hommes, une localisation extra orale a été retrouvée : un lichen plan cutané ; un lichen plan génital associé à un lichen plan cutané et un lichen plan génital associé à un lichen plan cutané avec atteinte du cuir chevelu et des ongles [206].

4.2.5. Association du LPB/LLB à une comorbidité

Dans notre étude, parmi soixante et onze patients, quarante, ce qui représente plus de la moitié des patients (56,33%) présentaient au moins une comorbidité.

Le diabète et l'hypertension artérielle étaient soit isolés soit associés entre eux ou à au moins une autre comorbidité. L'association de cardiopathies, de maladies immunologiques aux LPB/LLB ont aussi été retrouvées ; ce qui pourrait s'expliquer par l'âge des patients.

L'âge moyen des patients ayant une comorbidité était de $60,57 \pm 10,98$ ans ; cet âge est nettement supérieur à l'âge moyen au moment du diagnostic de LPB/LLB. L'âge moyen des femmes était de $61,32 \pm 11,87$ ans et celui des hommes était de $58 \pm 7,03$ ans. L'âge moyen des femmes ayant une comorbidité était nettement supérieur de l'âge moyen des femmes au moment du diagnostic de de LPB/LLB alors que l'âge moyen des hommes se rapprochait de l'âge moyen des hommes au moment du diagnostic de LPB/LLB.

L'hépatite C a été retrouvée chez 3 patients (4,22%) dont un en rémission ; cela pourrait s'expliquer par la faible prévalence de l'hépatite C en région africaine qui est de 1% de la population [213]. Nos chiffres sont discordants avec la majorité des études et notamment ceux de l'étude de Hakkou et al., 2012 réalisée au Maroc sur 149 patients présentant une hépatite virale C du Service d'Hépatologie de l'Hôpital Universitaire Ibn Sina de Rabat et

ayant des signes de LPB ont été orientés vers le Service de Chirurgie Orale au Centre de Consultation et de Traitement Dentaire à Rabat pour confirmation. Parmi ces 149 patients, deux patients avaient un LP cutané (1,34%) et 35 (23,5%) avaient un LPB dont 57% étaient des femmes ; l'âge variait de 33 à 80 ans. Le diagnostic de LPB a été confirmé par l'histopathologie chez 27 patients et était clinique chez 8 patients [214].

Dans l'étude de Silverman et al., en 1985, chez 33 patients (5,8%) le diabète avait été diagnostiqué par leur médecin ce qui ne différait pas du taux retrouvé dans la population générale. Donc leurs résultats ne peuvent pas soutenir l'association entre LP et diabète [58]. Dans l'étude de Silverman et al., en 1991, le diabète a été retrouvé chez 29 patients dont 13 femmes et 16 hommes [153].

Dans l'étude de Markopoulos et al., en 1997, chez 14 patients (4,3%) le diagnostic de diabète a été établi par leur médecin traitant. Dix-huit patients (5,6%) ont rapporté une notion d'allergie chimique ou à des médicaments [22].

Dans l'étude de Chainani-Wu et al., en 2001, les comorbidités à la première visite étaient comme suit : 10 patients présentaient un diabète (4,4%) dont 2 patients de type 1 et 8 patients de type 2 ; 43 patients (19%) présentaient une hypertension artérielle ; 8 patients (3,5%) présentaient une maladie immunologique (lupus discoïde, colite ulcéreuse, psoriasis ou polyarthrite rhumatoïde). L'hépatite virale C était retrouvée chez 31 patients (13,5%). Quarante-deux patients (42%) rapportaient une notion d'allergie dont des intolérances (alimentaires, médicamenteuses, chats, poussière, or, latex, iode, parfums, nickel, plastique, moules, savons et eau de javel) mais ceci n'a pas pu être vérifié comme étant des allergies réelles [27].

Dans l'étude de Lauritano et al., en 2016, soixante-sept patients (77 %) présentaient une comorbidité ou plus. Les pathologies les plus fréquentes étaient l'hypertension (44.8 %, 39 sujets), le diabète (24.1%, 21sujets), l'hépatite C (maladie active et/ou patients recevant un traitement : 18,4 %, 16 sujets), les thyroïdites (15 %, 13 sujets), les troubles psychiatriques tels que la dépression et l'anxiété, (10,3 %, 9 sujets), d'autres maladies systémiques telles que les cardiopathies, les maladies de la prostate, l'hypercholestérolémie (31 %, 27 sujets). Seize patients présentaient une association diabète et hypertension artérielle (syndrome de Grinspan) [207].

Dans l'étude de Salem en 1989, 10 patients avaient des comorbidités ; 4 (5,6%) avaient un diabète ; 2 une maladie cardiaque avec athérosclérose (2,8%) ; 2 une insuffisance rénale chronique (2,8%) et 2 une hépatite B virale (2,8%) [179].

Dans l'étude de Gandolfo et al., en 2004, seule l'association à l'hépatite C était spécifiée : 69 patients (17,16%) avaient une hépatite C virale et les données manquaient pour 45 patients (11,20%) [53].

Dans les études de Thorn et al., en 1988 [208] & Holmstrup et al., en 1988 [209], 22% des patients avaient des comorbidités.

4.2.6. Prise de médicaments

Dans notre étude : les 40 patients (56,33%) présentant des comorbidités étaient sous traitement : anti-hypertenseurs, anti-diabétiques oraux, insuline (2 patients), lévothyroxine (Lévothyrox®), acénocoumarol (Sintrom®), Mésalazine (pentasa®), antiparkinsonien : L-Dopa (Modopar®), corticoïdes, méthotrexate, biothérapie, antidépresseurs ... Deux patients un homme et une femme étaient sous ribavirine et interféron (traitement de l'hépatite C virale). La majorité de nos patients avaient deux comorbidités et plus et étaient donc polymédiqués, ce qui favoriserait l'apparition de réactions lichénoïdes dues aux médicaments.

Dans l'étude de Silverman 1985, au moment de l'apparition de la maladie, 52% ne prenaient aucun médicament quel qu'il soit ; cela indique que les réactions lichénoïdes induites par les médicaments n'étaient pas un facteur étiologique majeur. En outre, chez les patients qui ont soit temporairement supprimé soit modifié les traitements dans le cadre de la prise en charge thérapeutique du lichen plan, l'aspect clinique des lésions est resté inchangé [58].

Dans l'étude de Lauritano et al., en 2016, les médicaments antihypertenseurs et antidiabétiques étaient les médicaments les plus utilisés dans la cohorte de patients, pris seuls ou en association. Antihypertenseurs : 39 patients (44.8 %) ; cardioaspirine : 25 patients (28.7 %) ; agents antidiabétiques : 21 patients (24.1 %) ; hormones : 15 patients (17.2 %) ; interféron : 14 patients (16 %) ; ribavirine : 12 patients (14 %) ; anxiolytiques : 12 patients (14 %) ; antidépresseurs : 10 patients (11.5 %) ; antiagrégants : 5 patients (6 %) ; autres traitements : 6 patients (7 %) [207].

4.2.7. Intoxication alcoolo-tabagique

Dans notre étude, deux hommes étaient alcoolo-tabagiques ; avec une consommation de 20 à 40 cigarettes/jour et une consommation d'alcool quotidienne pendant 35 ans pour l'un et à ce jour pour l'autre. Quatre hommes étaient d'anciens fumeurs ; leur consommation variait de 10 à 20 cigarettes/jour avec une durée de l'intoxication tabagique de 8 ans, 18 ans et 28 ans et le dernier patient atteignait 70 cigarettes par jour pendant 16 ans.

La majorité des patients (91,55%) n'avaient aucune notion d'intoxication alcoolo-tabagique.

Dans une étude antérieure faite au service de Pathologie et Chirurgie Buccales, sur un total de 4928 patients, la population tabagique était constituée de 884 individus (soit un taux de 17,9%) composée de fumeurs de cigarettes, de chiqueurs de chemma (tabac par apposition au niveau de la muqueuse buccale) et de fumeurs/chiqueurs. L'âge de la population étudiée variait de 01 à 90 ans. La moyenne d'âge de la population tabagique, était de 33,6 ans ; âge nettement inférieur à la moyenne d'âge de notre population.

La population tabagique était répartie comme suit :

- Parmi les fumeurs de cigarettes, 723 hommes et 14 femmes.
- Parmi les chiqueurs, 56 hommes et 2 femmes.
- Parmi les fumeurs/chiqueurs 89 hommes [212].

En comparant ces résultats, il semblerait que l'intoxication tabagique soit en nette régression ces dernières années sous nos latitudes.

Dans l'étude de Silverman et al., 1985, le sevrage tabagique n'a pas entraîné de diminution des signes ou des symptômes [58]. Dans l'étude de 1991, 11 femmes et 16 hommes étaient fumeurs et les auteurs n'ont trouvé aucune association avec le tabagisme et les lésions de LPB [153].

Dans l'étude de Murti et al., en 1986, les patients tabagiques étaient 672 répartis comme suit : 89 hommes et 2 femmes étaient fumeurs ; 120 hommes et 312 femmes étaient mâcheurs et 144 hommes et 5 femmes étaient fumeurs et mâcheurs de tabac [177].

Dans l'étude de Bornstein et al., en 2006, douze femmes (8% du total et 12% des femmes) et 6 hommes (4% du total et 13% des hommes) étaient fumeurs ; 52 patients (29 femmes et 23 hommes) ont rapporté une consommation régulière (quotidienne) d'alcool [184].

Dans les études de Thorn et al., en 1988 & Holmstrup et al., en 1988, 45% des patients étaient non-fumeurs donc 55% étaient fumeurs [208,209].

Nos résultats sont inférieurs à ceux retrouvés dans la littérature.

4.3. Facteurs liés au lichen plan buccal et aux lésions lichénoïdes buccales

4.3.1. Répartition des patients ayant un LPB/LLB isolés selon le sexe

Dans notre étude, cinquante-neuf patients (84,51%) présentaient un lichen plan buccal ou une lésion lichénoïde buccal(e) isolé(e) dont 15 hommes et 44 femmes. Ces résultats se rapprochent de ceux retrouvés dans la littérature.

Dans l'étude de Gorsky et al., en 1996, 123 patients soit 80% présentaient un lichen plan buccal isolé (78%)[156]. Dans l'étude d'Eisen en 1999, environ 64 % des patients présentaient un lichen plan buccal isolé [205]. Dans l'étude de Chainani-Wu et al., en 2001, 88,6% des patients présentaient un LPB/LLB isolées [27]. Dans l'étude de Bornstein et al., en 2006, environ 88% des patients présentaient un lichen plan buccal isolé [184]. Dans l'étude de Lauritano et al., en 2016, 95% des patients présentaient un lichen plan buccal isolé [207].

4.3.2. Siège du lichen plan buccal et des lésions lichénoïdes buccales

Dans notre étude, en ce qui concerne le siège des LPB/LLB, la majorité des patients présentaient deux sièges et plus. Par ordre décroissant, les muqueuses buccales atteintes étaient : la face interne des joues, la langue, les lèvres, les crêtes alvéolaires, la gencive, le palais dur, le fond du vestibule, la région rétro-commissurale, le trigone rétromolaire et le plancher buccal. Ces résultats étaient concordants à ceux retrouvés dans la littérature.

Dans l'étude de Markopoulos et al., en 1997, le site le plus touché par la maladie dans toutes ses formes cliniques était la face interne des joues (78,3%). La langue était le deuxième site le plus atteint (30,7%) suivie par tous les autres sites (28,3%) [22].

Dans l'étude de Lauritano et al., en 2016, la muqueuse de la face interne des joues était le site plus fréquemment touché par le LPB avec 56 patients (64,4%). Alors que les bords et la région dorsale de la langue étaient atteints chez 31 patients (35,6%). Les lésions de LPB sur la muqueuse gingivale ont été notées chez 20 patients (23%), tandis que l'atteinte du palais dur (7 patients, 8%), le fond de vestibule (6 patients : 6,9%), la muqueuse des lèvres (6 patients : 6,9%) et le palais mou (3 patients : 3,5%) a été observée moins fréquemment [207].

Dans certaines études, l'atteinte gingivale était retrouvée en deuxième position après la face interne des joues. Telle que dans l'étude de Gorsky et al., en 1996, la majorité des patients avaient plusieurs sites buccaux atteints. La face interne des joues était le site le plus touché chez 123 patients (78%), suivie par la gencive 45 patients (29%) ; la langue chez 41 patients (26%) ; le palais chez 10 patients (6%) ; le plancher buccal chez 6 patients (4%) et les lèvres chez 4 patients (3%) [156]. Dans l'étude de Bornstein et al., en 2006, les lésions étaient localisées principalement sur la face interne des joues, la gencive du maxillaire et de la mandibule, et les bords (gauche et droit) de la langue. Le plancher buccal n'a été affecté que dans 5 cas [184].

4.3.3. Aspect clinique du lichen plan buccal et des lésions lichénoïdes buccales

Dans notre étude, La description clinique s'est basée sur la classification d'Andreasen avec les six formes cliniques. La forme clinique de LPB/LLB la plus fréquente était la forme érosive avec 36 patients (27 femmes et 09 hommes) soit 50,70% ; la deuxième forme la plus fréquente était la forme bulleuse avec 20 patients (15 femmes et 5 hommes) soit 28,17 %. Ceci est la preuve que nos patients consultent à un stade tardif de la maladie. La forme réticulée ne vient qu'en troisième position avec 09 patients (07 femmes et 2 hommes) soit 12,68 % suivie de la forme en plaque avec 05 patients (4 femmes et 1 homme) soit 7,04% et enfin la forme scléroatrophique avec un patient soit 1,41% de l'ensemble des patients ; il est à rappeler que cette forme est un état avancé de la maladie.

Dans certaines études, la forme érosive était la plus fréquente telle que celle de Silverman et al., en 1985 [58] et 1991 [153] ; de Chainani-Wu et al., en 2001 [27] ; d'Eisen [13,205] ; de Salem [179] ; de Gandolfo et al., 2004 [53] ; de Bermejo Fenoll et al., en 2009 [54] ; de Fang et al., en 2009 [181], tel que retrouvé dans notre étude.

Dans certaines études, la forme réticulaire était la plus fréquente, contrairement aux résultats de notre étude ; en effet, dans l'étude de Markopoulos et al., en 1997, la classification clinique était basée sur celle rapportée par Andreasen qui décrivait 6 formes cliniques de LPB. La forme la plus fréquente était la forme réticulaire avec 151 femmes et 54 hommes, suivie de la forme érosive avec 88 patients dont 69 femmes et 19 hommes puis la forme atrophique avec 23 patients dont 14 femmes et 9 hommes ; la forme bulleuse avec 4 patients (2 hommes

et 2 femmes), et enfin les formes en plaque avec 3 patients (1 homme et 2 femmes) et papulaire avec 3 patients (2 hommes et une femme) chacune [22]. Dans l'étude de Laeijendecker et al., en 2005, la variante hyperkératosique de LPB a été observée principalement chez 92 (46%) patients (61 Femmes et 31 hommes), la variante érosive ou ulcéralive dans 67 (33,5%) patients (41 femmes et 26 hommes) et la variante atrophique ou érythémateuse chez 41 patients (20,5%) (30 femmes et 11 hommes) [36].

4.3.4. Biopsie

Dans notre étude, l'ensemble des 71 patients (100%) a été biopsié pour confirmation des lésions de lichen plan buccal ou de lichénoïdes buccales. Cinquante-deux patients ont eu un seul site de biopsie et dix-neuf patients ont eu deux sites de biopsie. Lors des contrôles réguliers, si une transformation maligne était suspectée, une biopsie est refaite afin de confirmer la présence d'un carcinome. L'ensemble de nos patients a été biopsé afin d'être conforme aux critères de diagnostic de l'OMS, modifiés par van der Meij et al., en 2003 du lichen plan buccal et des lésions lichénoïdes buccales actuellement universellement admis [210]. Ceci explique la non inclusion des patients ayant refusé le geste biopsique.

Dans la majorité des études, tous les patients ont été biopsiés [22,36,53,54,141,156, 179-181,184,202,206,207,210]. Dans les études de Silverman et al., en 1985 et en 1991, tous les patients ont été biopsiés et de nombreux patients ont eu plusieurs sites de biopsies et quelques spécimens ont en plus été évalués par immunofluorescence [58,153]. Dans l'étude de Lo Muzio et al., en 1998 tous les patients ont été biopsiés. Dans les cas suspects, une nouvelle biopsie était réalisée [186]. Dans les études d'Eisen en 1999 et en 2002 tous les patients ont été biopsiés et respectivement 63 et 68 patients ont eu une autre biopsie en vue d'une immunofluorescence directe de la muqueuse périlésionnelle pour confirmer le diagnostic [205,13]. Dans les études de Thorn et al., & Holmstrup et al., en 1988, les 611 malades ont été biopsiés [208,209].

Dans certaines études, la biopsie pour confirmation du lichen plan buccal n'a pas été réalisée chez tous les patients telle que dans l'étude de Chainani-Wu et al., en 2001, parmi les 229 patients, seuls 171 patients (75%) ont été biopsiés [27]. Et dans l'étude de Rödström et al., en 2004 (62% : 635), environ 2/3 des patients ont été biopsiés. Pour le 1/3 restant, le diagnostic de LPB était clinique [191]. Dans l'étude de Murti et al., en 1986 le LPB a été diagnostiqué en se basant sur la clinique en présence de stries de Wickham. Des biopsies de certaines lésions

étaient faites lorsque les patients étaient consentants. En cas de suspicion de malignité, la biopsie était refaite [177].

4.3.5. Diagnostic final

Dans notre étude, les résultats des biopsies ont montré un diagnostic final de :

- Lichen plan buccal chez 48 patients dont 37 femmes et 11 hommes.
- Lésions lichénoïdes buccales chez 16 patients dont 4 hommes et 12 femmes.
- Des associations de LPB et LLB ont été retrouvées chez 3 patients (deux hommes et une femme).
- Une patiente a présenté un LPB de la joue droite et un CE synchrone de la joue gauche.
- Un patient a présenté une LLB jugale et un carcinome *in situ* lingual synchrone.
- Une patiente a présenté un CE synchrone sur LLB gingivale.
- Une patiente a présenté un carcinome verruqueux sur une lésion clinique de lichen jugal.

Dans les études de Bornstein, de van der Meij et de Laijendecker, les auteurs ont inclus aussi bien les patients ayant des lésions de lichen plan buccal que des lésions lichénoïdes buccales. En effet, Dans l'étude de Bornstein et al., trois des 145 patients avaient une dysplasie à l'examen initial ; il s'agit donc de lésions lichénoïdes buccales. Un LPB était retrouvé chez 142 patients [184]. Dans l'étude de van der Meij et al., 2003, 62 patients diagnostiqués ayant un LPB et 111 patients ayant une LLB, selon, les critères de diagnostic de l'Organisation mondiale de la Santé révisés et modifiés [210]. Dans l'étude de van der Meij et al., en 2007, 67 étaient diagnostiqués LPB et 125 ont été diagnostiqués ayant une LLB [141]. Dans l'étude de Laijendecker et al., en 2005, parmi les 200 patients, l'examen histopathologique a révélé un « LPB évident » chez 89 patients, « compatible avec un LPB » chez 88 patients [donc LLB] et des « changements non spécifiques » [donc LLB] chez 23 patients, sans différence significative entre hommes et femmes [36].

Dans l'étude de Chainani-Wu et al., en 2001, parmi les 171 patients biopsiés, 116 (68%) présentaient un lichen plan buccal et 43 (25%) une LLB. Chez douze patients chez qui l'histopathologiste a retrouvé une stomatite non spécifique, les lésions cliniques étaient pathognomoniques du lichen plan buccal ; il s'agit donc de lésions lichénoïdes buccales. Les 54 patients n'ayant pas été biopsiés avaient des signes cliniques classiques de LPB et les données manquaient pour 4 d'entre eux [27].

Dans la majorité des études, les patients inclus présentaient tous des lichens plans buccaux [22,53,58,153,156,180,181,186,202,205,207-209]. Dans certaines études, la présence de lésions lichénoïdes buccales ou des réactions lichénoïdes buccales entraînait l'exclusion du patient de l'étude telle que dans les études d'Eisen en 2002 [13], de Bermejo-Fenoll et al., en 2009 [54], et de Bombeccari et al., en 2011 [206].

4.3.6. Traitement du LPB/LLB

Dans notre étude, les patients présentant un LPB érosif (36 patients) étaient traités par des corticoïdes en bains de bouche ; la molécule utilisée était la prednisolone en comprimés dispersibles à dissoudre dans ½ verre d'eau (Solupred® 20 mg en comprimés oro-dispersibles) associés à des bains de bouche d'amphotéricine B à distance des corticoïdes. L'usage de l'amphotéricine permet d'éviter la surinfection candidosique.

Pour les patients présentant un LPB bulleux (20 patients), un traitement à base de corticoïdes locaux était tenté mais le relais par corticothérapie systémique était fait au bout de dix jours si aucune amélioration n'était observée ainsi que chez les patients présentant un LPB érosif réfractaire aux corticoïdes locaux (8 patients) et ceci en collaboration avec les confrères du Service de Dermatologie. La molécule utilisée était la prednisone à 5mg (Precortyl®) à raison d'1mg/kg/jr puis une dégression des doses était entreprise jusqu'à atteindre 5mg par jour ou la suppression complète de la corticothérapie.

Vingt-huit patients ont été mis sous corticothérapie par voie générale (5 hommes et 23 femmes).

Deux patientes ont bénéficié d'injections de corticoïdes retard (La molécule utilisée était la bétaméthasone : Diprostène® 7mg en injection) en intralésionnel à raison de 1cc/semaine pendant un mois. Une de ces patientes avait été sous corticoïde en comprimés (Buccobet®) à raison de 5 comprimés/jour pendant 3 mois, sans résultat.

Aucun patient présentant des lésions réticulaires n'a nécessité de traitement.

Pour Silverman et al., en 1985, le traitement était optionnel, et dépendait du degré d'inconfort ressenti par le malade et sa volonté à être traité. Trois-quarts des patients étaient traités pour inconfort associé à la maladie. La majorité des patients utilisaient des corticostéroïdes topiques (principalement fluocinonide [Lidex®] dans Orabase®, et ce traitement a été complété dans 38% des cas par une corticothérapie systémique à base de prednisone de courte durée ou intermittente [58]. Dans la seconde étude de Silverman et al. 1991,

tous les patients ont eu soit une corticothérapie systémique et/ou locale. Le traitement initial incluait l'utilisation quotidienne de 0,05% de fluocinonide (Lidex®) pommade mélangée avec de la pâte Orabase® à parts égales (appliquée 5 à 10 fois par jour) ou prednisone par voie orale (20 mg 2 à 3 fois par jour). Le traitement était considéré initial si immédiatement après confirmation du diagnostic, le patient est sélectionné et a commencé la corticothérapie systémique ou topique et qu'il revenait pour contrôle dans les deux semaines. En plus de ces modalités thérapeutiques, utilisées en traitement initial, les patients ont soit 1) : continué la corticothérapie systémique ou topique (prednisone systémique pendant moins de 2 semaines et fluocinonide en pâte en usage quotidien) ou 2) : quand les lésions et les douleurs étaient importantes, l'utilisation de prednisone à raison de 40 ou 60 mg avec 50 à 100 mg d'azathioprine (Imuran) par jour sans dépasser une durée de 14 jours de traitement [153].

Dans l'étude de Chainani-Wu et al., en 2001, à la 1^{ère} visite, les patients symptomatiques ont été traités le plus souvent avec des corticostéroïdes systémiques de courte durée (c'est-à-dire pas plus d'une semaine dans la plupart des cas) à savoir 117 (51%) de l'ensemble de la population étudiée, suivi d'un traitement d'entretien avec des corticoïdes topiques. Ceci inclut 69 (72%) des 96 patients ayant un LPB érosif, 36 (47%) des 77 patients ayant un LPB atrophique et 12 (21%) des 56 patients avec un LPB réticulaire. L'azathioprine avec la prednisone a été prescrite à 19 (8%) des 229 patients à la 1^{ère} consultation pour diminuer l'infiltrat lymphocytaire sans avoir à utiliser de fortes doses de prednisone, qui provoque plus d'effets secondaires indésirables. Ceci inclut 15 patients (16%) avec un LPB érosif, 3 patients (4%) avec un LPB atrophique et un patient (2%) avec un LPB réticulaire. Le traitement a été efficace sur la réduction des symptômes de LPB. Des corticoïdes topiques seuls ont été prescrits chez 69 (30%) des 229 patients à la 1^{ère} consultation. Les 43 patients restants (19%) n'ont pas été traités (peu ou pas de symptômes), mais ont été suivis par des contrôles périodiques. Le choix du traitement dépendait de la sévérité des symptômes, de l'accord du médecin traitant du patient et de la préférence du patient. La prednisone a été utilisée principalement pour les patients ayant des symptômes modérés à sévères. Dans de rares cas, la prednisone n'a pas été utilisée en raison de conditions médicales telles que les ulcères gastriques ou en raison de la réticence des patients à prendre des corticostéroïdes systémiques. Durant le suivi, 33% des patients ont eu besoin de traitements de courte durée par prednisone systémique pendant les périodes de poussées [27].

Dans l'étude de Gorsky et al., en 1996, 71 patients ont été initialement traités avec des corticostéroïdes topiques ou systémiques. La réponse au traitement a été mesurée dans les 2 semaines suivant l'initiation du traitement. Dans cette étude, seulement 13% des patients ont été traités avec des corticostéroïdes systémiques et 56% se sont améliorés. Les corticostéroïdes topiques contrôlaient la maladie, fournissant au patient une qualité de vie générale satisfaisante chez 68% des patients traités. En raison des effets secondaires extrêmes, l'utilisation de corticostéroïdes systémiques était à court terme et limitée aux lésions les plus compliquées. La posologie recommandée pour la lutte contre les LPB graves se situe entre 40 mg et 60 mg de Prednisolone par jour pendant une période relativement courte pendant 2 semaines, suivie d'une application topique de corticostéroïdes sous forme de bains de bouche de Dexaméthasone Elixir® 0,1 mg / 1 ml, 5 ml quatre fois par jour ou d'applications topiques de 0,1% d'acétonide de Triamcinolone en pommade ou de pommade à la Betaméthasone à 0,1% après les repas et au coucher, l'Orabase® étant utilisée comme véhicule. Dans les cas tenaces et sévères où des doses élevées de corticostéroïdes systémiques sont obligatoires, une combinaison de doses plus faibles de corticostéroïdes avec d'autres médicaments immunosuppresseurs tels que l'Azathioprine (Imuran®) ou cyclosporine peut être envisagée. Cependant, le petit nombre de patients qui ont été traités avec le traitement systémique ne permet pas aux auteurs des conclusions fondées pour l'efficacité de ce médicament systémique [156].

Dans l'étude de Gandolfo et al., en 2004, pour les patients présentant des LPB symptomatiques, un protocole de traitement à base de corticostéroïdes topiques ou systémiques en association avec une thérapie antimycotique a été instauré tel que clobétasol plus antimycosiques topiques, prednisone, voire la cyclosporine [53].

Dans l'étude de Bombeccari et al., en 2011, en cas d'exacerbation des lésions de LPB, les patients ont reçu une corticothérapie topique avec des applications intra-buccales topiques de propionate de clobétasol à 0,05%, deux fois par jour pendant 2 semaines et une fois par jour pendant 2 semaines associées à une prophylaxie antimycotique avec du gel de miconazole [206].

Dans l'étude de Lauritano et al., en 2016, le propionate de clobétasol en Orabase®, les corticostéroïdes systémiques et les inhibiteurs topiques de la calcineurine ont été utilisés seuls ou en association pour traiter les signes et les symptômes de LPB [207].

Dans l'étude de Bornstein et al., en 2006, environ les deux tiers des patients (n = 87; 60%) ont été classés comme présentant un lichen plan buccal symptomatique. Outre la prescription

régulière de corticostéroïdes topiques (Kenacort® A Orabase® ou Topsyn®) à appliquer 3 fois par jour pendant 2 à 3 semaines pendant les phases aiguës, 65 de ces patients ont régulièrement fait contrôler leur hygiène bucco-dentaire et l'ont ajustée par un hygiéniste dentaire. Dans 2 cas exceptionnellement sévères (2 femmes avec des lésions symptomatiques du lichen plan orogénital), le traitement avec des corticostéroïdes systémiques (*Prednison Streuli*®) a été lancé en collaboration avec le Département de Dermatologie de l'Hôpital Universitaire de Berne [184].

Dans les études de Thorn et al., en 1988 & Holmstrup et al., en 1988, trente-huit pour cent de tous les patients ont été traités pour leurs affections de la muqueuse buccale ; 10% ont eu des périodes de traitement antimycosique, les 28% restants ont eu un traitement antimycotique/topique par stéroïdes pendant de courtes périodes. Un traitement antimycosique a été réalisé dans les cas où des hyphes ont été trouvés dans les frottis des lésions. Le traitement a eu un effet améliorant sur les symptômes chez la plupart des patients, mais beaucoup de récurrences ont été observées. Après plusieurs périodes de traitement, certains patients ont accepté leurs symptômes, tandis que d'autres ont voulu un traitement périodique lorsque leurs symptômes ont augmenté. Certains patients avec des symptômes légers ne voulaient pas de traitement. Seulement 10% des patients traités ont connu une rémission totale [208, 209].

Dans l'étude de Salem en 1989 [179], des corticoïdes topiques ont été utilisés (Bétaméthasone 1%) associés à de la xylocaïne en gel à 2%. Aucun traitement par corticothérapie systémique n'a été utilisé.

4.3.7. Evolution du LPB/des LLB

Dans notre étude, aucun patient n'a eu d'exacerbation des lésions. Chez les patients présentant un LPB/LLB en réseaux ou en plaque, respectivement 9 et 5 patients, il y a eu extension des lésions et apparition de nouveaux sites atteints.

Pour les 28 patients mis sous corticothérapie systémique, une rémission complète à l'arrêt de la corticothérapie par voie générale a été observée chez 12 patients ; la rechute à l'arrêt du traitement a été observée chez 15 patients. Chez 04 patients, il y a eu régression des lésions à la dose de 5mg qui a été maintenue entre 6 et 12 mois car l'arrêt de la corticothérapie chez ces patients entraînait la réapparition des lésions érosivo-bulleuses.

Dans l'étude de Silverman et al., en 1985 moins de 5% des patients avaient soit des extensions des lésions muqueuses importantes soit l'évolution vers des formes

plus sévères durant le suivi. Alors qu'ils étaient maintenus sous traitement, il y a eu amélioration chez 63% des malades et 29% ont eu une rémission complète. Après l'arrêt des corticostéroïdes, les patients ayant des rémissions complètes rechutaient. Les rémissions spontanées étaient rares, survenues chez moins de 3% de l'ensemble du groupe [58].

Dans l'étude de Silverman et al., en 1991, chez les 155 patients traités avec les différentes formes de traitement, 26 n'avaient plus de symptômes, 127 ont terminé le traitement avec une douleur acceptable. Cinquante-neuf patients ont choisi de ne pas traiter leur LPB. Soixante-neuf patients avec des douleurs modérées à sévères ont été initialement traités par corticostéroïdes systémiques ou topiques. L'intensité de leur douleur a été évaluée au bout de deux semaines du début du traitement à l'aide d'une échelle visuelle analogique. Presque tous les patients ont montré au moins 50% d'amélioration. Aucun patient n'a vu son traitement interrompu par la survenue d'effet indésirable. La plupart des patients ont nécessité de continuer une corticothérapie intermittente pour contrôler l'inconfort. Seuls 19 patients ont évolué vers des formes plus sévères : neuf formes réticulaires en atrophiques, trois formes réticulaires en érosives et sept d'atrophique à érosive. Quatorze patients (6,5%) ont eu une rémission spontanée partielle et un a eu une rémission spontanée complète [153].

Dans l'étude de Chainani-Wu et al., en 2001, parmi les 163 patients, 85 (52%) avaient la même forme de LPB à la dernière visite de contrôle que celui qu'ils avaient initialement, 21 (13%) il y a eu progression vers une forme plus sévère. La rémission complète spontanée sans traitement est survenue chez 8 (5%) des 163 patients. 8 autres patients (5%) n'avaient aucune évidence clinique de maladie ni aucun symptôme mais ils utilisaient occasionnellement des stéroïdes topiques [27].

Dans l'étude d'Eisen en 2002, la surveillance à long terme des patients atteints de lichen plan a révélé que les exacerbations de la maladie étaient fréquentes, tout comme les changements morphologiques des lésions. Les lésions réticulaires se transformaient en érosions par des poussées aiguës. Les patients ont identifié les facteurs favorisants qui ont entraîné une exacerbation de la maladie, y compris le stress, les aliments (le plus souvent les tomates, les agrumes et les épices), les procédures dentaires, les maladies systémiques, la consommation excessive d'alcool et le tabagisme sous toutes ses formes. Au moins un de ces facteurs a été signalé par 50% des patients avec un stress identifié le plus fréquemment par 17% des patients [13].

Dans l'étude de Gorsky et al., en 1996, les auteurs ont constaté que les corticostéroïdes topiques contrôlaient la maladie, fournissant au patient une qualité de vie générale satisfaisante chez 68% de nos patients traités. Dans cette étude, seulement 13% des patients ont été traités par des corticostéroïdes systémiques et 56% se sont améliorés [156].

4.3.8. Durée de suivi de la population étudiée

Dans notre étude, la durée moyenne de suivi des 71 patients était de 57,97 mois. Les patients qui présentaient des lésions réticulaires étaient contrôlés tous les 06 mois (deux fois par an). Quant aux patients présentant des lésions érosives et/ou bulleuses et/ou symptomatiques, ils étaient contrôlés une fois par semaine jusqu'à régression des lésions.

La durée de suivi dans la littérature est variable ; nos résultats se rapprochent des résultats de certaines études telles que celle de van der Meij et al., en 2007, dans laquelle les patients ont été suivis pendant des périodes allant de 7,6 à 96,9 mois avec une moyenne de 55,9 mois pour le groupe LPB et 53,8 mois pour le groupe LLB [141]. Et l'étude de Markopoulos et al., 1997, dans laquelle la période de suivi allait de 0,5 à 10 ans avec une moyenne de 57,6 mois (4,8 ans). En général, les patients étaient contrôlés une fois par an. Cependant, dans les cas de formes érosives et atrophiques, ils étaient contrôlés plus fréquemment, au moins deux fois par an. En cas d'apparition de changements durant la période de suivi, les lésions étaient photographiées une autre fois et, selon le cas, une biopsie était réalisée [22]. Ainsi que l'étude de Gandolfo et al., en 2004, dans laquelle les patients ont été suivis de janvier 1988 à juillet 1999. Puis le suivi s'est prolongé jusqu'à la fin février 2001 (13,1 ans) avec une moyenne de 58,8 mois (4,9 ans) [53].

Dans d'autres études, la durée de suivi de la population étudiée était supérieure à celle de notre étude telle que l'étude de Bombeccari et al., en 2011, les patients ont eu un suivi variant de 9 à 108 mois (moyenne de $81,7 \pm 11,9$ mois) [206]. Ainsi que les études de Thorn et al., 1988 & Holmstrup et al. 1988, les patients ont été suivis durant des périodes allant de 1 à 26 ans avec une moyenne de 90 mois (7,5 ans). En général, les patients ont été contrôlés une fois par an. Cependant, dans les cas de lésions atrophiques et/ou ulcératives, les patients ont été contrôlés au moins deux fois par an [208,209].

Dans l'étude de Laeijendecker et al., en 2005, la période de suivi variait de 7 à 13 ans avec une moyenne de 120 mois (10 ans) [36].

Des résultats inférieurs à ceux de notre étude sont retrouvés dans certaines études telle que ceux de l'étude de Gorsky et al., en 1996, les patients ont été suivis pendant un minimum de 3 mois jusqu'à 15 ans avec un temps moyen de 18 mois (1,5 an). Quarante - huit patients ont été suivis pendant environ 6 mois. Seulement 3% ont été suivis pendant plus de 7 ans [156]. Ainsi que de ceux de l'étude de van der Meij et al., en 2003, les patients ont été suivis pendant 6,6 à 72,0 mois avec une moyenne de 31.9 mois [210]. Dans l'étude de Salem en 1989, les patients ont été suivis pendant cinq ans de 1982 à 1987 avec une moyenne de 38,4 mois (3,2 ans) [179]. Et dans l'étude de Bornstein et al., en 2006, les patients ont été suivis de 1995 à 2003 soit pendant une durée moyenne de 44,4 mois (3,7 ans) (de 2,1 à 8,8 ans) [184].

4.4. Facteurs liés à la tumeur maligne

4.4.1. Transformation maligne

Dans notre étude, sept patients soit 9,86 % de la population étudiée ont développé une transformation maligne. Ce qui se rapproche des publications européennes parues en 1999 [215].

4.4.1.1. Répartition des patients ayant présenté une transformation maligne selon le sexe

Dans notre étude, parmi les 7 patients ayant présenté une transformation maligne, le carcinome épidermoïde est apparu sur un site de LPB chez deux patients dont une femme et un homme. Une patiente a présenté une transformation maligne sur un site de LLB. Quatre patients ont présenté un CE synchrone à la découverte de LPB ou de LLB dont trois femmes et un homme (ce dernier a présenté un CE métachrone sur LLB au bout de 12 mois).

Dans l'étude de Markopoulos et al., en 1997, la transformation maligne de LPB pendant la période de l'étude des 326 patients était observée chez 4 patients dont trois hommes et une femme. Trois patients (2 hommes et 1 femme) avaient une forme érosive, le dernier patient avait les caractéristiques de la forme papulaire/atrophique. Les signes cliniques ayant fait suspecter la transformation maligne étaient la présence de lésions ayant un comportement clinique agressif, comme l'expansion rapide [22].

Dans l'étude de Lo Muzio et al., 1998, sur 263 patients, 14 (5,32%) ont développé un CE dont 10 (3,80%) au niveau de sites de LPB préexistants avec une évidence claire de progression en CE dans les lésions de LPB et dont 3 (1,14%) sont apparus au niveau de sites muqueux non affectés. Neuf patients étaient des hommes (64,28%) et 5 femmes (35,71%). Dans un cas (0,38%) le diagnostic de LPB et de CE étaient synchrones. Plusieurs CE étaient sur des sites de LPB réticulaire/en plaque. Trois patients ont eu de multiples sites simultanés de localisation buccale (21,42%) ; cinq patients ont développé un CE de la cavité buccale dans différents sites durant la durée de suivi [186].

Dans l'étude de Mignogna et al., en 2001, 502 patients ont été suivis sur une période minimum de 4 mois et maximum de 12 ans. Durant les 5 dernières années, 24 cas de CE sont apparus, tous sur site de LPB préexistants ; 20 étaient des femmes et 4 étaient des hommes. Durant le suivi, qui impliquait un examen clinique tous les 4 mois avec analyse de la morphologie, la localisation, l'extension et l'homogénéité des lésions. Quand des signes suspects de transformation maligne étaient retrouvés, la fréquence des consultations de contrôle était augmentée si nécessaire ou alors une biopsie de la muqueuse buccale était d'emblée réalisée [202].

Dans l'étude d'Eisen en 2002, parmi les 723 patients, six (0,8%) ont développé un CE sur site préexistant de LPB érosif (4 patients) ou érythémateux (2 patients) [aucun cas sur LPB réticulaire]. Aucun d'entre eux n'avait d'antécédent alcoolo-tabagique. Deux hommes ont développé un CE respectivement au niveau de la langue et du plancher buccal après 1 an et 4 ans de suivi pour LPB. Quatre femmes ont développé un CE respectivement au niveau de la langue, de la muqueuse buccale et de la gencive pour les deux dernières patientes et ceci après 6 mois, 7 ans, 2 ans et 6 ans de suivi. Aucun des carcinomes n'est apparu sur site de biopsie antérieure pour LPB [13].

Dans l'étude de Gandolfo et al., en 2004, une cohorte de 402 patients présentant un LPB, suivis pendant 4,9 ans en moyenne. Durant le suivi, 9 patients (2 hommes et 7 femmes) ont développé un cancer buccal. Le taux d'incidence standardisé était de 44,9 (l'intervalle de confiance (IC) à 95% : [20,5-85,2]). Parmi les 9 tumeurs malignes, 8 étaient des carcinomes épidermoïdes invasifs ; une patiente a présenté un carcinome verruqueux. Seuls 3 patients ont développé leur carcinome sur un site initial de biopsie de LPB [53].

Dans l'étude de Xue et al., en 2005, parmi les 674 patients, 4 patients suivis pour LPB érosif ou atrophique ont développé une transformation maligne. Trois hommes et une femme [180].

Dans l'étude de Fang et al., en 2009, parmi les 2119 malades, 23 ont développé un CE au même site de biopsie du LPB. Douze étaient des femmes et onze hommes [181].

Dans l'étude de Bombeccari et al., en 2011, parmi les 327 patients, huit ont développé un CE sur site de LPB (0,36%/an). Cinq femmes et trois hommes [206].

Dans l'étude de Bornstein et al., en 2006, parmi les 145 patients, quatre patients (2 femmes et 2 hommes) ont développé une transformation maligne sur le site de la biopsie du LPB [184].

Dans les études de Thorn et al., en 1988 & Holmstrup et al., en 1988, au cours du suivi, 9 patients (1,5%), 8 femmes (1,9%), 1 homme (0,5%) ont développé un CE de la muqueuse buccale [208,209]

Dans l'étude de van der Meij en 2003, trois des 173 patients (1.7%), 2 hommes et 1 femme, ont développé un CE de la muqueuse buccale durant le suivi [210]. Dans la seconde étude de 2007, parmi les 192 patients, 04 dont deux femmes et deux hommes ont développé un CE de la muqueuse buccale durant la période de suivi [141].

Dans l'étude de Laeijendecker et al. 2005, un carcinome épidermoïde buccal a été retrouvé au même site de LPB chez 3 des 200 patients avec LPB. Il s'agissait de deux femmes (67 et 78 ans) et un homme (59 ans). Chez les 3 patients, le CE est survenu sur site de LPB évident sur le plan histopathologique [36].

4.4.1.2. Age au moment du diagnostic de CE

Dans notre étude, La moyenne d'âge au moment de la survenue du carcinome épidermoïde des 7 patients était de $64,71 \pm 11,07$ ans (de 52 à 80 ans) ; ce qui est supérieur à l'âge moyen de la population étudiée. La moyenne d'âge était de $54,5 \pm 2,12$ ans chez les hommes, se rapprochant de l'âge moyen des hommes de la population étudiée. Par contre, chez les femmes, la moyenne d'âge au moment du diagnostic de carcinome épidermoïde était de $68,8 \pm 10,47$ ans, âge nettement supérieur à l'âge moyen des femmes de la population étudiée.

Ces résultats se rapprochent de ceux retrouvés dans certaines études dont l'étude de Bermejo-Fenoll et al., en 2009, l'âge moyen du sous-groupe affecté était de $67,60 \pm 13,75$ ans [54].

Dans l'étude de Hietanen et al., en 1999 l'âge variait de 49 à 80 ans, avec une moyenne de $67,37$ ans [175].

Dans l'étude de Mignogna et al., en 2001, l'âge variait de 35 à 74 ans pour les femmes avec un âge moyen de 52,05 ans et de 48 à 78 ans pour les hommes avec une moyenne de 66,75 ans [202].

Dans l'étude de Chainani-Wu et al., en 2001, l'âge au moment du diagnostic du carcinome épidermoïde variait de 52 à 79 ans avec une moyenne de 63,75 ans [27].

Dans l'étude de Bornstein et al., en 2006, les âges variaient de 52 à 69 ans avec une moyenne de 62,5 ans [184].

Dans l'étude de Murti et al., en 1986, l'âge moyen au moment du diagnostic du carcinome épidermoïde était très nettement inférieur à celui retrouvé dans notre étude ; en effet, la moyenne d'âge au moment du diagnostic de CE était de 39 ans [177].

Dans certaines études, l'âge moyen au moment du diagnostic de CE était légèrement inférieur à celui de notre étude telle que l'étude de Markopoulos 1997, dans laquelle l'âge variait de 26 à 74 ans avec un âge moyen de 52,5 ans [22], l'étude d'Eisen en 2002 où l'âge au moment du diagnostic de CE variait de 40 à 63 ans avec une moyenne de 52,33 ans [13] et l'étude de Fang et al., en 2009, où l'âge moyen était de 52 ans (de 30 à 68 ans) ; la majorité des malades était âgée de plus de 40 ans [181].

4.4.1.3. Transformation maligne sur LPB ou LLB ou carcinome épidermoïde synchrone

Dans notre étude : parmi les sept patients ayant cancérisé, deux patients ont présenté une transformation maligne sur un site de LPB dont une femme et un homme. Une patiente a présenté une transformation maligne sur un site de LLB. Quatre patients ont présenté un CE synchrone à la découverte de LPB ou de LLB dont trois femmes et un homme. Ce dernier a présenté un CE métachrone sur LLB après 12 mois.

Certains auteurs ont retrouvé des carcinomes synchrones au diagnostic de LPB/LLB tel que retrouvé dans notre étude. En effet, dans l'étude de Hietanen et al., en 1999, chez un patient, il y avait présence de dysplasie à la 1^{ère} biopsie ; il s'agissait donc d'une LLB ; les 7 autres présentaient des LPB et les auteurs ont retrouvé chez deux patients un carcinome épidermoïde synchrone au lichen plan buccal [175]. Dans l'étude de Lo Muzio et al., en 1998, 14 cas de transformation maligne ont été observés dont 10 sur site de LPB préexistant et 3 au niveau de sites non atteints par le LPB et dans 1 cas, le diagnostic de LPB et de carcinome épidermoïde était synchrone. Aucun patient ne présentait une LLB ; tous avaient des LPB [186].

Dans certaines études, la transformation maligne est survenue aussi bien sur des lésions de lichen plan buccal que sur des lésions lichénoïdes buccales. En effet, dans l'étude de Bornstein et al., en 2006, une transformation maligne est survenue sur 3 LLB et 1 LPB [184].

Dans certaines études, les patients ayant présenté une transformation maligne avaient tous des lichens plans buccaux [13,22,36,53,54,58,153,156,180,181,202,206-209]. Par contre dans les deux études de van der Meij et al., de 2003 et 2007, tous les patients ayant présenté une transformation maligne étaient du groupe lésions lichénoïdes buccales [141,210]. De même que dans l'étude de Murti et al., en 1986 un patient avait une dysplasie épithéliale à la 1^{ère} biopsie et les deux autres avaient une atrophie épithéliale ; donc la transformation maligne est survenue sur des LLB pour les 3 patients [177].

4.4.1.4. Sièges du carcinome épidermoïde

Dans notre étude :

→ Un patient a présenté deux sites de transformation maligne à savoir la langue (face dorsale) sur une lésion scléroatrophique et le fond du vestibule gauche (LLB).

Pour les autres patients, la localisation de la transformation maligne est retrouvée :

→ Au niveau de la joue gauche chez trois patients (deux femmes et un homme : une patiente âgée de 80 ans, une patiente âgée de 72 ans et un patient âgé de 53 ans).

→ Au niveau de la langue chez deux patientes ; au niveau du bord droit chez une femme de 73 ans et du dos de la langue chez une femme de 67 ans. Chez ces deux patientes, le carcinome est apparu sur site de biopsie de LBP.

→ Au niveau gingival chez une femme de 52 ans au niveau de la gencive maxillaire droite.

Dans l'étude de Silverman et al., en 1985, le carcinome épidermoïde est apparu au niveau de la face interne de la joue chez trois patients dont un homme et deux femmes ; au niveau de la langue chez deux patients (2 hommes) ; au niveau de la lèvre chez une femme et au niveau de la gencive chez une femme [58]. Dans la seconde étude de Silverman et al., en 1991, le carcinome épidermoïde est apparu au niveau de la langue chez deux patients ; au niveau de la gencive chez 2 patients et au niveau de la face interne de la joue chez 1 patient [153].

Dans l'étude d'Eisen en 2002, le site de transformation maligne était la langue chez deux patients 1 homme et 1 femme ; la gencive chez 2 femmes ; la face interne de la joue

chez 1 femme et le plancher buccal chez 1 homme. Aucun des carcinomes n'est apparu sur site de biopsie antérieure pour LPB [13].

Dans l'étude de Xue et al., en 2005, le LPB était jugal chez les 3 hommes et situé sur la face dorsale de la langue chez la femme [180].

Dans l'étude de Fang et al., en 2009, le site le plus commun était la langue (16 patients) ; puis la face interne de la joue (4 patients) ; labial (supérieure 1 et inférieure 1) et gingival (1 patient) [181].

Dans l'étude de Markopoulos et al., en 1997, le carcinome épidermoïde était situé au niveau de la langue chez 2 patients (2 hommes) ; au niveau de la lèvre chez un homme et au niveau de la face interne de la joue chez une femme [22].

Dans l'étude de Gandolfo et al., en 2004, le carcinome épidermoïde était situé au niveau de la face interne de la joue gauche chez 2 hommes ; au niveau de la face interne de la joue droite chez 4 femmes et au niveau du bord droit de la langue chez 3 femmes [53].

Dans l'étude de Bombeccari et al., en 2011, chez 5 patients, la localisation était linguale (3 femmes et 2 hommes) et chez les 3 autres, la face interne de la joue (2 femmes et 1 homme) [206].

Dans l'étude de Mignogna et al., en 2001, trois patients dont deux femmes et un homme ont eu deux localisations de tumeurs malignes : l'une au niveau de la gencive et de la tubérosité gauches; les deux autres au niveau des faces internes des joues droite et gauche. Les autres localisations sont le bord gauche de la langue chez une femme ; la langue chez 8 patients (7 femmes et 1 homme) ; la gencive chez 3 patientes ; la tubérosité chez 2 patientes (gauche, droite) ; la face interne de la joue chez 06 patients à droite (4) et gauche (2) et le palais chez un patient [202].

Dans l'étude de Bornstein et al., en 2006, le carcinome était situé sur le bord de la langue chez une femme ; au niveau de la face interne de la joue chez un homme et une femme et chez un patient 3 localisations ont été retrouvées : la face interne de la joue droite et gauche et le dos droit de la langue [184].

Dans l'étude de Bermejo-Fenoll et al., 2009, le site du carcinome était la langue dans 3 cas (le bord droit de la langue chez un homme ; la face ventrale de la langue chez un homme ; le dos de la langue chez un homme) et la face interne de la joue dans les deux autres cas (joue gauche chez 2 femmes) [54].

Dans les études de Thorn et al., en 1988 & Holmstrup et al., en 1988 quatre carcinomes étaient situés à la face ventrale ou au niveau du bord de la langue, 3 à la gencive, 1 au niveau

du dos de la langue et 1 au niveau de la face interne de la joue. Chez 6 patients, le site des carcinomes différait de celui de la biopsie initiale [208,209].

Dans l'étude de Hietanen et al., en 1999, le carcinome s'est développé sur la crête alvéolaire chez trois patients, au niveau de la langue chez deux, au niveau de la face interne de la joue chez deux et au niveau du plancher de la bouche chez un patient [175].

Dans l'étude de Laeijendecker et al., en 2005, deux patients (une femme et un homme) ont présenté un carcinome épidermoïde au niveau du bord latéral de la langue. Une femme a présenté un carcinome épidermoïde au niveau de la face interne de la joue [36].

4.4.1.5. Durée de suivi (Intervalle de temps entre le diagnostic de LPB et la transformation maligne)

Dans notre étude : la durée de suivi entre la découverte du LPB ou de LLB et la transformation maligne variait de 0 à 241 mois avec une moyenne de 42,14 mois et était comme suit :

- De 0 mois pour les carcinomes synchrones à la découverte du LPB ou de LLB chez 4 patients dont 3 femmes et un homme, chez ce dernier, un carcinome épidermoïde métachrone est apparu après 12 mois de suivi.
- De 05 mois pour une patiente.
- De 49 mois pour une patiente.
- De 241 mois pour le malade alcoolo-tabagique.

Nos résultats se rapprochent des résultats de certaines études :

Dans la première étude de Silverman 1985, la durée moyenne de suivi entre le début du LPB et l'apparition du cancer était de 3,4 ans (40,8 mois) [58].

Dans l'étude de Hietanen et al., en 1999, l'intervalle entre la première détection de la lésion de LPB et le carcinome, variait de 0 à 14,1 ans (moyenne de 3,4 ans : 40,8 mois) [175].

Dans l'étude d'Eisen en 2002, l'intervalle de temps entre le diagnostic de LPB et la transformation maligne variait de 6 mois à 7 ans soit une moyenne de 40,08 mois (6 mois pour une femme ; 1 an pour un homme ; 2 ans pour une femme ; 4 ans pour un homme ; 6 ans pour une femme et 7 ans pour une femme) [13].

Dans l'étude de Bombeccari et al., 2011, l'intervalle de temps entre le diagnostic de LPB et la transformation maligne variait de 23 à 62 mois (moyenne $39,3 \pm 12,40$ mois) [206].

Nos résultats sont inférieurs à ceux de certaines études :

Dans l'étude de Murti et al., en 1986 l'intervalle de temps entre diagnostic de LPB et la transformation maligne variait de 3 à 10 ans avec une moyenne de 7,66 ans soit 91,92 mois [177].

Dans les études Thorn et al. 1988 & Holmstrup et al. 1988, la durée de suivi avant le développement des CE variait entre 4,9 et 24 ans avec une moyenne de 121,2 mois (10,1ans) [208,209].

Dans l'étude de Markopoulos et al., en 1997, la transformation maligne de LPB pendant la période de l'étude des 326 patients était observée en un temps moyen de 78 mois (6,5 ans) après le diagnostic [22].

Dans l'étude de Laeijendecker et al., 2005 , l'intervalle de temps entre le diagnostic de LPB et la transformation maligne variait de 03 à 06 ans avec une moyenne de 4,33 ans soit 51,96 mois [36].

Dans l'étude de Xue et al. en 2005, la durée de suivi variait de 3 ans à 21 ans avec une durée moyenne de 9 ans (108 mois) [180].

Dans l'étude de van der Meij et al 2007, la durée de suivi moyenne avant la transformation maligne était de 53,8 mois [141].

Nos résultats sont supérieurs à ceux de certaines études :

Dans l'étude de Salem en 1989, la durée de suivi avant la transformation maligne était en moyenne de 38,4 mois (3,2 ans) [179].

Dans l'étude de Bornstein et al., en 2006, la durée de suivi avant la transformation maligne variait d'un mois à 5 ans avec une moyenne de 25,75 mois [184].

Dans l'étude de van der Meij et al., en 2003, la durée du suivi avant la transformation maligne était en moyenne de 33 mois et variait de 11 à 70 mois [210].

Dans l'étude de Fang et al., en 2009, la durée moyenne de la première visite avec LPB à la transformation maligne était de 16 mois (allant de 1 à 41 mois) [181].

4.4.2. Association à un lichen plan cutané

Dans notre étude, un patient a présenté un lichen plan cutané associé au lichen plan buccal.

Dans l'étude de Gorsky et al., [156], un homme présentait un lichen plan cutané. Dans l'étude de de Lo Muzio et al., une femme présentait un lichen plan cutané [186]. Dans les études de

van der Meij et al., 2003 [210] et 2007 [141], un homme avait un lichen plan cutané. Dans les études de Thorn et al., en 1988 & Holmstrup et al., en 1988, trois patients présentaient des manifestations cutanées du lichen plan, initialement ou pendant le suivi dont deux femmes et un homme [208,209].

4.4.3. Intoxication alcoolo-tabagique des patients ayant présenté une transformation maligne

Dans notre étude, un patient était alcoolo-tabagique avec 20 à 40 cigarettes / jour et une consommation quotidienne d'alcool ; il était suivi depuis 1988 pour lichen plan buccal et a présenté un carcinome épidermoïde de la joue gauche en 2008.

Dans certaines études, aucune notion d'intoxication alcoolo-tabagique n'était retrouvée chez les patients ayant présenté une transformation maligne telle que l'étude d'Eisen en 2002 [13] ; l'étude de Bermejo-Fenoll et al., en 2009 [54] ; l'étude de Gorsky et al., en 1996 [156] ; l'étude de Bombeccari et al., 2011 [206] et l'étude de van der Meij et al., en 2003 [210].

Dans l'étude de Lauritano et al., en 2016 [207] et celle de Markopoulos et al., en 1997 [22], les patients étaient non-fumeurs.

Par contre, l'intoxication tabagique était retrouvée dans certaines études :

Dans l'étude de Silverman et al., en 1985, une femme et un homme étaient fumeurs [58]. Dans l'étude de 1991, une femme était fumeuse [153]. Dans l'étude de Murti et al., en 1986, un patient était fumeur ; un patient était chiqueur ; le dernier patient était fumeur et chiqueur [177]. Dans l'étude de Lo Muzio et al., en 1998, 3 hommes et 1 femme étaient tabagiques et aucun des 14 patients n'était consommateur d'alcool [186]. Dans l'étude de Mignogna et al., en 2001, trois patients étaient fumeurs [202]. Dans les études de Thorn et al., en 1988 & Holmstrup et al., en 1988, quatre patients étaient des fumeurs quotidiens et aucun patient n'était consommateur d'alcool par jour [208,209]. Dans l'étude de Bornstein et al., en 2006 un patient était fumeur [184].

Dans l'étude de Laeijendecker et al., 2005, le patient de sexe masculin avait fumé environ 25 cigarettes par jour pendant 20 ans et a arrêté de fumer 0,5 ans après le diagnostic de LPB. Les deux patientes étaient non fumeuses. Aucun des trois patients ne consommait de l'alcool en excès (*alcohol abuse*) [36].

L'intoxication alcoolo-tabagique était aussi retrouvée dans certaines études :

Dans l'étude de Xue et al., en 2005, les 3 hommes étaient alcoolo-tabagiques ; mais la femme ne rapportait ni consommation de tabac ni d'alcool [180].

Dans l'étude de Fang et al., en 2009, environ la moitié des patients consommaient de l'alcool entre 250 et 500 ml/jour (12 ; 52,17%) (les données étaient manquantes pour 2 patients) et du tabac (13 ; 56,52%) (les données étaient manquantes pour 2 patients). Dix patients (43,48%) étaient alcoolo-tabagiques [181].

Dans l'étude de Gandolfo et al., en 2004, parmi les 9 patients un homme était alcoolo-tabagique (> 500 ml/jour et 25 cigarettes/jour) et l'autre patient était alcoolique (> 500 ml/jour). Trois femmes étaient tabagiques (3 à 4 cigarettes/jour ; 20 et 25 cigarettes/jour) [53].

Dans l'étude de Hietanen et al., en 1999, deux patients dont une femme et un homme étaient des fumeurs et de grands consommateurs d'alcool [175].

Dans l'étude de van der Meij et al., 2007, une femme était alcoolo-tabagique et consommait 50 paquets/an et 3 à 4 unités /jour d'alcool [141].

4.4.4. Comorbidités associées chez le sous-groupe de patients ayant présenté une transformation maligne

Dans notre étude, parmi le sous-groupe de sept patients ayant présenté une transformation maligne, six dont cinq femmes et un homme, présentaient une ou plusieurs comorbidités. Ces comorbidités étaient réparties comme suit : chez les femmes de l'asthme ; une tuberculose pulmonaire associée à un carcinome canalaire du sein droit et une cholécystectomie ; une colopathie associée à une cholécystectomie et des arthralgies ; de l'hypertension artérielle associée à une hépatite virale C et une maladie de Parkinson ; de l'hypertension artérielle associée à une dépression. L'homme, présentait de l'hypertension artérielle associée à un diabète de type 2 (syndrome de Grinspan).

Dans l'étude de Bombeccari et al., en 2011, trois parmi les huit patients étaient hypertendus (1 femme et 2 hommes) et deux étaient diabétiques (2 femmes) [206].

Dans l'étude de Xue et al., en 2005, une femme présentait une maladie digestive. Un homme avait un carcinome de l'œsophage (antérieur à la transformation du LPB mais n'ayant pas été mentionné avant) [180].

Dans l'étude de Lo Muzio et al., en 1998, le diabète était retrouvé chez une femme et un homme. Un homme et une femme avaient une hépatite B. Un homme et une femme

avaient une hépatite B associée à une hépatite C. Une femme avait un syndrome de Gougerot-Sjögren [186].

Dans l'étude de Gandolfo et al., 2004, sept patients avaient au moins une comorbidité. Une patiente avait un diabète, une hypertension artérielle et une hépatite virale C. Deux patients présentaient une hypertension artérielle associée à une hépatite virale C : un homme et une femme. Un homme présentait une bronchite chronique. Une femme avait une hépatite virale C. Une patiente avait une hypertension artérielle associée à un glaucome et une femme avait une polyarthrite [53].

Dans l'étude de Bornstein et al., en 2006, un patient était connu pour avoir une hépatite virale C, un diabète de type 2 et une hypertension artérielle. Un homme présentait une polyarthrite et une femme avait un rhabdomyosarcome du muscle quadriceps gauche [184].

Dans l'étude de Bermejo-Fenoll et al., 2009, un homme et une femme présentaient une association hypertension artérielle et diabète ; une femme était hypertendue et deux hommes étaient diabétiques [54].

Dans les études de Thorn et al., en 1988 & Holmstrup et al., en 1988, une patiente souffrait d'hypertension artérielle sous méthyldopa et une autre souffrait de myxœdème et était sous thyroxine [208,209].

Dans l'étude de van der Meij et al., en 2003, chez un homme, le lichen plan cutané était associé à une colite ulcéraire, une maladie de Hashimoto, un syndrome néphrotique, une pancréatite et une anémie hémolytique sous traitement systémique (Prednisone, Thyroxine et Oméprazole) et traitement topique (fluocinonide) plusieurs années avant l'apparition du cancer [210].

Dans l'étude de Laeijendecker et al., en 2005, une patiente avait de l'ostéoporose ; la seconde patiente avait un diabète de type 2 associé à une hypothyroïdie. Le patient était hypertendu [36].

Dans l'étude de Lo Muzio et al., en 1998, le diabète a été retrouvé chez une femme et un homme ; l'hépatite virale B chez un homme ; l'hépatite virale C chez une femme et l'association hépatites B et C chez un homme et une femme [186].

Dans l'étude de Bermejo-Fenoll et al., en 2009 un homme et une femme avaient un diabète associé à une hypertension artérielle ; deux hommes étaient diabétiques et une femme avait une hypertension artérielle [54].

4.4.5. Classification TNM et histopathologie du carcinome épidermoïde

Dans notre étude, un carcinome *in situ* synchrone a été diagnostiqué chez un patient au niveau de la langue ; ce patient a présenté un carcinome épidermoïde métachrone classé T4N0M0 après 12 mois au niveau du fond du vestibule maxillaire gauche.

Une patiente a présenté carcinome épidermoïde bien différencié mature (kératinisant) du dos de la langue classé *Cis* puis T1N0M0 puis une extension locale après 09 mois classée T2N1M0.

Un patient a présenté un carcinome jugal gauche bien différencié mature classé T2N0M0 avec récurrence au niveau de la greffe après 6 ans d'un carcinome épidermoïde moyennement différencié classé T4N1M0.

Une patiente a présenté un CE bien différencié kératinisant du dos de la langue classé T2N1M0 avec récurrence après 35 mois.

Une patiente a présenté un CE classé T3N1M0 de la joue gauche bien différencié mature ; une patiente a présenté un carcinome épidermoïde moyennement différencié de la joue gauche classée T4N2aM0 et une patiente a présenté un carcinome épidermoïde gingival au niveau du maxillaire droit moyennement différencié kératinisant classé T4N0M0.

Dans l'étude de Lo Muzio et al., en 1998, sur le plan histopathologique, le CE était bien différencié dans 7 cas (70%), moyennement différencié dans un cas (10%) et peu différencié dans 2 cas (20%). Trois patients (2 hommes et 1 femme) ont présenté des carcinomes épidermoïdes classés T2N0M0. Deux hommes ont présenté des carcinomes épidermoïdes classés T1N0M0. Un homme a présenté un carcinome épidermoïde classé T2N1M0. Un homme a présenté 3 sites synchrones tous T2N0M0. Un homme a présenté 3 sites synchrones tous T1N0M0. Une femme a présenté 4 sites synchrones tous T2N1M0. Une femme a présenté 3 sites métachrones dont deux classés T1N0M0 et un classé T2N1M0. Un homme a présenté 5 sites métachrones, tous T2N0M0. Une femme a présenté 5 sites métachrones, tous T1N0M0. Une femme a présenté 2 sites métachrones T2N0M0 et T1N0M0. Un homme a présenté 2 sites métachrones T2N1M0 + T1N0M0 [186].

Dans l'étude de Mignogna et al., en 2001, un carcinome épidermoïde *in situ* a été diagnostiqué chez 6 femmes ; un carcinome épidermoïde microinvasif chez 4 hommes et 4 femmes ; T1N0M0 : chez 6 femmes ; T2N0M0 chez une femme et T2N2M0 chez 3 femmes [202].

Gandolfo et al., en 2004, parmi les neuf patients, 8 (deux hommes et 6 femmes) ont présenté un carcinome épidermoïde invasif et une patiente a présenté un carcinome verruqueux. Quatre patients (1 homme buveur et 3 femmes) avaient des tumeurs T1N0M0 ; 4 avaient des tumeurs T2N0M0 (1 homme alcool-tabagique et 3 femmes dont 2 fumeuses) et une patiente avait une tumeur T4N1M0 [202].

Dans l'étude de Bombeccari et al., en 2011, 6 patients avaient une tumeur classée T1N0M0, stade I (5 femmes et 1 homme) et 2 patients, des hommes étaient T2N0M0, stade II. Sur le plan histopathologique, 6 des 8 cas de CE étaient bien différenciés microinvasifs. Les 2 autres cas étaient moyennement différenciés [206].

Bornstein et al., en 2006, à la première visite, une dysplasie était présente chez 3 des 145 patients biopsiés : 2 légères et 1 modérée. Ces trois malades ont développé un CE (2 *Cis* un homme et une femme et un CE invasif moyennement différencié classé T1 chez une femme) durant la période de suivi. Un autre patient classé cliniquement comme ayant un LPB, une hépatite virale C, un diabète et sans signe de dysplasie (à l'histopathologie) a développé un CE peu à moyennement différencié sur 3 sites simultanément, un au niveau de la face interne de la joue /trigone rétromolaire gauche (site de la biopsie initiale classé T4), un à droite au niveau de la face interne de la joue (T1) et un au niveau du dos de la langue côté gauche (classé T1) [184].

Dans les études de Thorn et al., en 1988 & Holmstrup et al., en 1988, les tumeurs étaient moyennement différenciées dans 8 cas et bien différenciée chez 1 patient [208,209].

Dans l'étude de van der Meij et al., 2003, le carcinome épidermoïde était classé T1N0M0 chez 2 hommes et T4N2bM0 chez une 1 femme [210].

Dans l'étude de van der Meij et al., 2007, le carcinome épidermoïde était classé T1N0M0 chez 2 hommes et T4N2bM0 chez une 1 femme et T4N0M0 chez 1 femme [141].

Dans l'étude de Laeijendecker et al., en 2005, deux patients dont un homme et une femme ont présenté un carcinome épidermoïde bien différencié classé respectivement T1N0M0 (stade I) et T2N0M0 stade II) ; la troisième malade a présenté un carcinome épidermoïde moyennement différencié classé T2N1M0 (Stade III) [36].

Dans certaines études, les auteurs ne précisent ni la classification TNM ni le stade du carcinome épidermoïde.

Dans l'étude de Murti et al., en 1986, un CE était bien différencié, un CE était moyennement différencié et il n'y avait aucune précision sur la différenciation pour le 3^{ème} carcinome épidermoïde [177].

Dans l'étude de Markopoulos et al., en 1997, le diagnostic histologique des nouvelles biopsies montrait l'existence d'un carcinome épidermoïde invasif bien différencié dans tous les cas. Aucun des 326 patients n'a eu de cancer à un autre site [22].

Dans l'étude de Hietanen et al., en 1999, toutes les tumeurs étaient des carcinomes épidermoïdes, dont six modérément différenciés et deux bien différenciés [175].

Dans l'étude de Fang et al., en 2009, les auteurs précisent les dimensions de la tumeur maligne mais ne rapportent ni la classification TNM ni la stadification des cancers [181].

4.4.6. Prise en charge thérapeutique du carcinome épidermoïde

Dans notre étude, la prise en charge thérapeutique des carcinomes épidermoïdes s'est basée sur les thérapeutiques classiques des cancers de la cavité buccale avec recours à la chirurgie et/ou la chimiothérapie, et/ou la radiothérapie.

4.4.7. Survenue de récurrence

Dans notre étude, la récurrence locale est survenue chez quatre patients (Langue chez deux femmes ; joue gauche chez un homme et fond du vestibule chez un patient) et des métastases cutanées faciales sont apparues chez la patiente présentant un CE gingival.

Dans l'étude de Murti et al., en 1986, il y a eu une extension et perforation de la face interne de la joue chez un patient [177].

Dans l'étude de Lo Muzio et al., en 1998, la récurrence est survenue chez 5 patients dont 3 hommes et 2 femmes [186].

Dans l'étude de Mignogna et al., en 2001, chez les 3 patients ayant deux localisations une femme a eu une récurrence en CE après un an au niveau de la face interne de la joue gauche ; chez la seconde femme au niveau gingival le carcinome microinvasif s'est transformé en CE après 4 mois avec invasion ganglionnaire. Chez l'homme, après 7 mois, au niveau de la face interne de la joue gauche, la tumeur microinvasive s'est transformée en CE. Une invasion ganglionnaire a été retrouvée chez deux femmes et chez deux hommes (après 3, 4 et 6 mois). Après 9 mois, chez un homme, une tumeur microinvasive s'est transformée en CE. Chez une femme, le carcinome *in situ* s'est transformé en CE après un an [202].

Dans l'étude de Bombeccari et al., en 2011, trois des huit patients ont développé de multiples tumeurs métachrones (3 sites pour un malade et 2 sites pour les 2 autres) ; tous ces CE étaient T1N0M0, stade I. Ces tumeurs sont apparues entre 11 et 22 mois après le début du diagnostic initial de CE [206].

Certains auteurs n'ont pas retrouvé de récurrences durant le suivi. Dans l'étude de Lauritano et al., en 2016, aucune récurrence n'a été notée après 5 ans. Aucun des 86 patients restants n'a développé un carcinome épidermoïde [207]. Dans l'étude de Laeijendecker et al., en 2005, au cours de la période de suivi de 3 à 5 ans aucune récurrence tumorale ou métastase n'a été observée [36].

4.5. Statut des patients à la fin de l'étude

Dans notre étude : Parmi les 71 patients, trois patients ont été perdus de vue au cours du suivi dont deux hommes et une femme. Le décès est survenu chez six patients (4 femmes et 2 hommes) dont cinq (4 femmes et 1 homme) ayant présenté une transformation maligne. Pour quatre d'entre eux, le décès est survenu suite aux complications de leur cancer buccal. Parmi ces patients, deux patientes avaient une localisation linguale de CE, une patiente un CE gingival et un patient ayant présenté deux localisations de CE (linguale et fond du vestibule). Une patiente est décédée suite à des complications de son hépatite virale C (diagnostiquée au cours du bilan préopératoire pour biopsie). Le patient n'ayant pas présenté de transformation maligne est décédé suite à une insuffisance rénale aiguë avec tuberculose miliaire.

Peu d'auteurs rapportent le statut des patients à la fin de l'étude dans la littérature. Dans l'étude de Bornstein et al., en 2006, parmi les 145 patients, quatre n'ont pas répondu aux visites prévues (patients perdus de vue); un homme (HCV+) est décédé deux mois après le diagnostic de carcinome [184].

Dans l'étude de Lo Muzio et al., en 1998, le décès est survenu chez une femme (présentant 4 sites synchrones de carcinomes) [186]. Dans l'étude de Mignogna et al. 2001, trois patientes sont décédées au cours du suivi (2 CE au niveau de la langue et une CE au niveau de la tubérosité, tous les trois classés T2N2M0) [202]. Dans l'étude d'Eisen en 2002, sur 723 patients deux patients sont décédés de métastases de leur cancer deux ans après le diagnostic de transformation maligne [13]. Dans l'étude de van der Meij et al., 2003, un homme et une

femme sont décédés des suites de leur cancer buccal [210]. Dans l'étude de van der Meij et al., 2007, deux hommes et une femme sont décédés des suites de leur cancer buccal : ce sont les trois patients ayant une transformation maligne sur la langue [141]. Dans l'étude de Bombeccari et al. 2011, à la date de fin de l'étude, tous les patients étaient en vie [206].

4.6. Limite de l'étude

Notre étude a plusieurs limites notamment la taille relativement réduite de la population étudiée par rapport aux populations étudiées dans la littérature [13,22,27,53,58,153,157,180,181,184,186,202,205,206]. Hietanen et al., en 1999 ont mené au Département de Chirurgie Buccale et Maxillo-Faciale, à l'Institut de Dentisterie, Université de Helsinki, une étude rétrospective afin d'évaluer une série finlandaise de huit patients ayant un LPB avec développement simultané ou ultérieur de tumeurs malignes orales de 1984 à 1993 [175].

Et Lauritano et al., en 2016, ont réalisé une étude rétrospective sur des patients atteints de LPB référés à la Clinique Dentaire de l'Université de Bari, en Italie entre janvier 2011 et juin 2014. Ils ont colligé quatre-vingt-sept patients.

La population de notre étude était constituée par des patients orientés vers un service spécialisé, de surcroît hospitalo-universitaire ; cela peut constituer un biais de sélection. Il est donc difficile d'extrapoler les résultats obtenus dans notre étude à la population générale. Ce problème a été soulevé par certains auteurs [27,193,205].

**Recommandations générales
Perspectives
& Conclusion.**

Recommandations générales

- ➔ Devant toute lésion buccale réticulée, érosive, bulleuse ou atrophique ; quel que soit l'âge du patient, il est impératif :
 - De réaliser un examen clinique minutieux de l'ensemble des muqueuses buccales et un examen somatique à la recherche d'autres localisations (au niveau d'autres muqueuses, au niveau cutané et des phanères).
 - De demander :
 - ✓ Un bilan sanguin complet avec formule et numération sanguines afin d'éliminer entre autres, une anémie sous-jacente.
 - ✓ Une sérologie complète de l'infection par le VIH, des hépatites virales B et C, de la syphilis et l'intradermo-réaction à la tuberculine.
 - ✓ Un examen somatique à la recherche de localisations extra-buccales cutanées, génitales, oculaires, ...
- ➔ Les auteurs contrôlaient leurs patients à raison d'une fois par an, et deux fois par an en cas de lésions atrophiques et/ou ulcéreuses, rythme qui nous semble insuffisant.
- ➔ Les patients présentant LPB/LLB devraient être surveillés à des intervalles de 3 ou 4 mois, et toute modification clinique telle que la perte de l'homogénéité, la modification de l'aspect, de la consistance de la lésion de LPB/LLB, en particulier l'apparition d'une ulcération plus ou moins indurée, nécessitent une biopsie répétée.
- ➔ Une surveillance étroite doit être réalisée ; si les lésions de LPB/LLB sont érosives, bulleuses ou atrophiques ; les contrôles doivent se faire tous les mois et seront espacés dès régression ou amélioration des lésions.
- ➔ La prescription de corticoïdes topiques doit être impérativement accompagnée d'un antimycosique topique afin d'éviter les surinfections fongiques et notamment par le *candida albicans*.
- ➔ Avant d'instaurer une corticothérapie systémique, il faut réaliser un bilan complet afin d'éliminer une hypertension artérielle, un diabète ignoré, une tuberculose (téléthorax), une hépatite virale, ...

- ➔ Il est impératif d'expliquer aux patients que le maintien d'une hygiène bucco-dentaire rigoureuse est primordial afin d'accélérer la cicatrisation des lésions.
- ➔ Conseiller aux patients l'utilisation de brosses à dents souples ou extra souples voire post chirurgicales en cas de lésions érosives ou bulleuses.
- ➔ Conseiller aux patients l'utilisation de pâtes dentifrice exemptes d'arômes et d'additifs.
- ➔ Conseiller aux patients d'éviter toute alimentation acide ou épicée susceptible d'aggraver les lésions érosives et/ou bulleuses.

Perspectives

Il serait judicieux de réaliser des études à une plus grande échelle, voire une étude nationale afin d'estimer l'incidence et la prévalence du LPPB/LLB sous nos latitudes car il faut rappeler que les lésions réticulaires sont asymptomatiques, qu'elles restent longtemps quiescentes et qu'elles sont souvent de découverte fortuite. Ce qui permettrait aussi d'estimer l'incidence et la prévalence des hépatites virales associées au LPB/LLB ; de l'hypertension artérielle, du diabète et des maladies immunes.

Les études récentes sont tournées vers la biologie moléculaire ; il serait intéressant de faire des études dans ce sens afin de rechercher notamment les protéines en rapport avec le LPB/LLB telle que la protéine p53, les cyclo-oxygénases, le Ki-67,... car les anomalies de l'expression de protéines en relation avec la prolifération cellulaire et l'apoptose seraient un bon indicateur du potentiel de transformation maligne du LPB/LLB. Des études en immunologie sont aussi souhaitables afin de contribuer à élucider l'étiopathogénie du LPB/des LLB. Ainsi que des études métabolomiques et de spectroscopie de masse telle que celles réalisées par Kragelund [216], Yan [217], Li [218] et Yang [219].

Dans notre étude, la population étudiée était constituée de soixante et onze patients et il y a eu le développement d'un carcinome épidermoïde synchrone ou métachrone au lichen plan buccal et/ou à la lésion lichénoïde buccale chez sept patients ; ce qui est un taux très élevé au regard de notre population. Il est donc important d'inclure la dermatologie buccale et spécialement le lichen plan buccal dans les programmes de formation continue ; il faudra impliquer et intéresser l'ensemble des confrères médecins-dentistes à identifier ces lésions. Il faut aussi Informer et sensibiliser les différents confrères médecins généralistes, oto-rhinolaryngologues, gastro-entérologues, pédiatres, ... à la reconnaissance, au diagnostic clinique et à l'étiquetage histopathologique du lichen plan buccal et/ou des lésions lichénoïdes buccales par simple prélèvement biopsique ou d'orienter les patients vers un service spécialisé.

Conclusion

Le lichen plan buccal et les lésions lichénoïdes buccales sont des lésions communes de la muqueuse buccale dont l'aspect clinique est particulier mais non pathognomonique. Ils peuvent donc souvent être confondus avec d'autres entités nosologiques ce qui a pour conséquence directe un retard de diagnostic et de prise en charge thérapeutique. Contrairement aux lésions cutanées de lichen plan qui sont rapidement involutives et peuvent régresser spontanément, les lésions buccales durent plusieurs années et peuvent être réfractaires aux différentes thérapeutiques. Un interrogatoire ciblé, un examen clinique minutieux et complet, ainsi que des examens complémentaires réfléchis, sont les seuls garants d'un diagnostic précoce et d'une prise en charge thérapeutique efficace qui doit être pluridisciplinaire. Le rôle du soutien psychologique et de la psychothérapie est indiscutable chez les patients présentant un lichen plan buccal et/ou des lésions lichénoïdes buccales. Ces patients requièrent une attention particulière ; en premier lieu, il faut les soulager, ce qui permet au praticien de gagner leur confiance et de les « fidéliser » aux contrôles qui peuvent parfois être contraignant pour eux. En second lieu, il faut les traiter et leur assurer un suivi régulier. Il nous incombe de leur expliquer qu'il s'agit d'une maladie chronique avec des épisodes de rémissions et de poussées d'où l'intérêt d'un suivi régulier.

Les facteurs pronostiques que nous avons retrouvés sont le sexe féminin, l'âge avancé, l'existence de co-morbidité et l'aspect clinique du lichen plan buccal ou des lésions lichénoïdes buccales. En effet, la majorité de nos patients présentaient une forme érosive et/ou bulleuse, ce qui témoigne d'un stade avancé de la maladie. Ceci est dû à la méconnaissance et le peu d'intérêt des praticiens vis-à-vis de ces lésions.

Notre étude a été menée sur plus d'une décennie et nos résultats suggèrent que le lichen plan buccal et les lésions lichénoïdes buccales sont de réels désordres potentiellement malins dont la surveillance clinique et histopathologique doit être régulière et étroite permettant le diagnostic précoce du carcinome épidermoïde afin d'instaurer un traitement adéquat, ce qui garantit un meilleur pronostic et une amélioration de la survie des patients.

Références bibliographiques.

1. Fox CT. Note on the neurotic origin of lichen planus. *Br Med J* 1880;1(1002):398-99.
2. Schifter M, Fernando SL, Li J. Oral lichen planus. In *Skin Biopsy – Diagnosis and treatment. In Tech Open minds/open science 2013; Chapter 6: 149–175.* <http://dx.doi.org/10.5772:56482> consulté le 07/08/2014.
3. Wilson E. On lichen planus: the lichen ruber of Hebra. *Br Med J* 1866;13:399–402.
4. Shklar G. Lichen planus as an ulcerative disease. *Oral Surg* 1972;33(3):376–388.
5. Lysitsa S, Abi Najm S, Lombardi T, Samson J. Lichen plan buccal : histoire naturelle et transformation maligne. *Med Buccale Chir Buccale* 2007;13:19–29.
6. Anuradha C, Ramana Reddy BV, Nandan SRK, Ravikumar S. Oral lichen planus. An overview. *NYSDJ* 2008;74(4):66–68.
7. Chbicheb S, El Wady W. Lichen plan buccal. *Encycl Méd Chir (Elsevier Masson SAS, Paris), Stomatologie 22-050-O-10,2008.*
8. Seintou A, Gaydarov N, Lombardi T, Samson J. Histoire naturelle et transformation maligne du lichen plan buccal. 1^{ère} partie : mise au point. *Med Buccale Chir Buccale* 2012;18:89–107.
9. Farhi D, Dupin N. Pathophysiology, etiologic factors, and clinical management of oral lichen planus, part I: facts and controversies. *Clin Dermatol* 2010;28:100–108.
10. Chrismawaty B. Remarkable responses of multiple clinical presentations of oral lichen planus to short course of minimal doses of systemic corticosteroid. A case report. *Proceeding of the International Symposium on Oral and Dental Sciences. Indonesian J Dental Res* 2013:161–172.
11. Steffen C, Dupree ML. Louis-Frédéric Wickham and the Wickham’s striae of lichen planus. *Historical Vignettes Skinmed* 2004;3(5):287–289 www.lejacq.com ID : 2647.
12. Barnard NA, Scully C, Eveson JW, Cunningham S, Porter SR. Oral cancer development in patients with oral lichen planus. *J Oral Pathol Med* 1993;22:421–4.
13. Eisen D. The clinical features, malignant potential, and systemic associations of oral lichen planus: A study of 723 patients. *J Am Acad Dermatol* 2002;46:207–14.
14. Grosshans E. Histopathologie cutanée. Lichen. *Ann Dermatol Venereol* 2003;130: 799–802.
15. Warnakulasuriya S, Johnson NW, van der Waal I. Nomenclature and classification of potentially malignant disorders of the oral mucosa. *J Oral Pathol Med* 2007;36:575–80.
16. van der Waal I. Potentially malignant disorders of the oral and oropharyngeal mucosa; terminology, classification and present concepts of management. *Oral Oncology* 2009; 45:317–323.
17. Ben Slama L. Affections potentiellement malignes de la muqueuse buccale : nomenclature et classification. *Rev Stomatol Chir Maxillofac* 2010;111:208–212.
18. Pindborg JJ, Reichart PA, Smith CJ, van der Waal I. Histological typing of cancer and precancer of the oral mucosa. In : *World Health Organization international histological classification of tumours, 2nd edition. Berlin, Germany: Springer, 1997:29–30.*

19. Barnes L, Eveson JW, Reichart P, Sidransky D. World Health Organization classification of tumours. Pathology and Genetics. Head and Neck Tumours. IARC, Press Lyon, 2005.
20. Winning TA and Townsend GC. Oral mucosal embryology and histology. *Clinics in Dermatology* 2000;18:499–511.
21. Auriol MM, Le Charpentier Y. Histologie de la muqueuse buccale et des maxillaires. EMC (Elsevier Masson SAS, Paris), Stomatologie, 22-007-M-10,1998 ; Médecine buccale, 28-120-M-10,2008.
22. Markopoulos AK, Antoniadis D, Papanayotou P, Trigonidis G. Malignant potential of oral lichen planus: A follow-up study of 326 patients. *Oral Oncol* 1997;33(4):263–269.
23. Levy A, Le Cleach L. Lichen plan et dermatoses lichénoïdes. EMC (Elsevier SAS, Paris), Dermatologie, 98-525-A-10,2005.
24. Mignogna MD, Lo Russo L, Fedele S, Ruoppo E, Califano L, Lo Muzio L. Clinical behaviour of malignant transforming oral lichen planus. *EJSO* 2002;28:838–843.
25. Al Hashimi I, Schifter M, Lockhart PB, Wray D, Brennan M, Migliorati CA, and al. Oral lichen planus and oral lichenoid lesions: diagnostic and therapeutic considerations. *Oral Surg Oral Med Oral Pathol Oral Radiol Endod* 2007;103(suppl 1):S25.e1–S25.e12.
26. Shirasuna K. Oral lichen planus: Malignant potential and diagnosis. *Int J Oral Sci* 2014;11:1–7.
27. Chainani-Wu N, Silverman SJr, Lozada-Nur F, Mayer P, Watson JJ. Oral lichen planus. Patient profile, disease progression and treatment responses. *J Am Dent Assoc* 2001;132(7):901–909.
28. Ismail S, Kumar SKS, Zain RB. Oral lichen planus and lichenoid reactions etiopathogenesis, diagnosis, management and malignant transformation. *J Oral Sci* 2007;49(2):89–106.
29. Renju J, Seema K, Mareena LC, Mathew OM, Nithin AK. A case report of neoplasia induced recalcitrant lichen planus. *Amrita J Med* 2013;9(2):38–40.
30. Kuffer R, Lombardi T, Husson-Bui C, Courrier B, Samson J. La muqueuse buccale : de la clinique au traitement. Editions MED'COM, 2009. ISBN : 978-2-3-35403-042-1.
31. Edwards PC, Kelsch R. Oral lichen planus. Clinical presentation and management. *J Can Dent Assoc* 2002;68(8):494–9.
32. Dissemmond J. Oral lichen planus : an overview. *J Dermatol Treat* 2004;15:136–140.
33. Corrocher G, Di Lorenzo G, Martinelli N, Mansueto P, Biasi D, Nocini PF, and al. Comparative effect of tacrolimus 0.1% ointment and clobetasol 0.05% ointment in patients with oral lichen planus *J Clin Periodontol* 2008;35:244–249.
34. Lehman JS, Tollefson MM, Gibson LE. Lichen planus. *Int J Dermatol* 2009;48:682–694.
35. Patel S, Yeoman CM, Murphy R. Oral lichen planus in childhood: a report of three cases. *Int J Paediatr Dent* 2005;15(2):118–122.

36. Laeijendecker R, Van Joost T, Kuizinga MC, Tank B, Neumann HAM. Premalignant nature of oral lichen planus. *Acta Derm Venereol* 2005;85:516–520.
37. Nnoruka EN. Oral lichen planus in african children : A study of 13 patients. *Paediatr Dermatol* 2007;24(5):495–498.
38. Woo VL, Manchanda-Gera A, Park DS, Yoon AJ, Zegarelli D. Juvenile Oral Lichen Planus : A Report of 2 Cases. *Paediatr Dent* 2007;29(6):525–530.
39. Ebrahimi M, Wahlin YB, Coates PJ, Sjöström B, Nylander K. Decreased expression of p63 in oral lichen planus and graft-vs.-host disease associated with oral inflammation. *J Oral Pathol Med* 2006;35:46–50.
40. Sugerman PB, Savage NW. Oral lichen planus: Causes, diagnosis and management. *Aust Dent J* 2002;47:(4):290–297.
41. Mollaoglu N. Oral lichen planus: a review. *Br J Oral Maxillofac Surg* 2000;38:370–377.
42. Sharma A, Bialinycki-Birula R, Schwartz RA, Janniger CK. Lichen planus : an update and review. *Ped Dermatol* 2012;90:17–23.
43. Parihar A, Sharma S, Bhattasharya SN, Singh UR. A clinicopathological study of cutaneous lichen planus. *JDDS* 2015;19:21–26.
44. Scully C, Carrozzo M. Oral mucosal disease: Lichen planus. *Br J Oral Maxillofac Surg* 2008;46:15–21.
45. Fox LP, Lightdale CJ and Grossman SE. Lichen planus of the esophagus: what dermatologists need to know. *J Am Acad Dermatol* 2011;65(1):175–83.
46. Bombeccari GP, Pallotti F, Guzzi G, Spadari F. Oral-oesophageal lichen planus associated with oral squamous cell carcinoma. *Indian J Dermatol Venereol Leprol* 2008;74(5):509–511. *Letters to Editor*.
47. Jacques CMC, Cardozo Pereira AL, Grillo Cabral M, Cardoso AS, and Ramos-e-Silva M. Oral lichen planus Part I: Epidemiology, clinics, etiology, immunopathogeny, and diagnosis. *SKINmed*. 2003;2:342–349.
48. Ramos-e-Silva M, Ferreira A, Jacques CMC. Oral involvement in autoimmune bullous diseases. *Clin Dermatol* 2011;29:443–454.
49. Andreasen JO. Oral lichen planus. A clinical evaluation of 115 cases. *Oral Surg Oral Med Oral Pathol* 1968;25(1):31–42.
50. do Prado RF, Marocchio LS, Callestini Felipini R. Oral lichen planus versus oral lichenoid reaction : Difficulties in the diagnosis. *Indian J Dent Res* 2009;20(3):361–4.
51. Payeras MR, Cherubini K, Figueiredo MA, Salum FG. Oral lichen planus: focus on etiopathogenesis. *Arch Oral Biol* 2013;58:1057–1069.
52. Piboonniyom S, Treister N, Pitiphat W, Woo SB et al. Scoring system for monitoring oral lichenoid lesions : A preliminary study. *Oral Surg Oral Med Oral Pathol Oral Radiol Endod* 2005;99:696–703.
53. Gandolfo S, Richiardi L, Carrozzo M, Broccoletti R, Carbone M, Pagano M, and al. Risk of oral squamous cell carcinoma in 402 patients with oral lichen planus: a follow-up study in an Italian population. *Oral Oncol* 2004;40:77–83.

54. Bermejo-Fenoll A, Sanchez-Siles M, López-Jornet P, Camacho-Alonso F, Salazar-Sanchez N. Premalignant nature of oral lichen planus. A retrospective study of 550 oral lichen planus patients from south-eastern Spain. *Oral Oncology* 45;2009:e54–e56.
55. Torrente-Castells E, Figueiredo R, Berini-Aytés L, Gay-Escoda C. Clinical features of oral lichen planus. A retrospective study of 65 cases. *Med Oral Patol Oral Cir Bucal* 2010;15(5):e685–90.
56. Samson J, Carrel JP, Gabiod F. Le lichen plan buccal. *Rev Med Suisse Romande* 1998;118:57–60.
57. Ben Slama L. Lésions précancéreuses de la muqueuse buccale. *Rev Stomatol Chir Maxillofac*, 2001;102(2):77–108.
58. Silverman S, Gorsky M, Lozada-Nur F. A prospective follow-up study of 570 patients with oral lichen planus. Persistence, remission and malignant association. *Oral Surg Oral Med Oral Pathol* 1985;60:30–34.
59. Eisen D, Carrozzo M, Bagan Sebastian JV, Thongprasom K. Mucosl diseases series. Number V. Oral lichen planus: clinical features and management. *Oral Dis* 2005;11:338–349.
60. Scrobota I, Mocan T, Catoi C, Bolfa P, Muresan A, Baciut G. Histopathological aspects and local implications of oxidative stress in patients with oral lichen planus. *Rom J Morphol Embryol* 2011;52(4):1305–1309.
61. Lewis FM & Bogliatto F. Erosive vulval lichen planus –a diagnosis not to be missed: a clinical review. *Eur J Obstet Gynecol Reprod Biol* 2013;171:214–219.
62. Bindhu PR, Krishnapillai R, Thomas P, Jayanthi P. Facts in artifacts. *J Oral Maxillofac Pathol* 2013;17:397–401.
63. Ellis FA. Histopathology of lichen planus based on analysis of one hundred biopsy specimens. *J Invest Dermatol* 1967;48(2):143–148.
64. Jahanshahi G and Aminzadeh A. A histochemical and immunohistochemical study of mast cells in differentiating oral lichen planus from oral lichenoid reactions. *Quintessence Int* 2010;41:221–227.
65. Roopashree MR, Gondhalekar RV, Shashikhanth MC, George J, Thippeswamy SH, Shukla A. Pathogenesis of oral lichen planus – a review. *J Oral Pathol Med* 2010;39:729–734.
66. Scully C, Beyli M, Ferreira MC, Ficarra G, Gill Y, Griffiths M, et al. Update on oral lichen planus: Etiopathogenesis and management. *Crit Rev Oral Biol Med* 1998;9(1):86–122.
67. Lodi G, Scully C, Carrozzo M, Griffiths M, Sugarman P-B, Thongprasom K. Current controversies in oral lichen planus: Report of an international consensus meeting. Part 1. Viral infections and etiopathogenesis. *Oral Surg Oral Med Oral Pathol Oral Radiol and Endod* 2005;100(1):40–51.
68. Scully C, El Kom M. Lichen planus review and update on pathogenesis. *J Oral Pathol* 1985;14:431–458.

69. Sugarman PB, Savage NW, Walsh LJ, Zhao ZZ, Zhou XJ, Khan A, Seymour GJ, Bigby M. The pathogenesis of oral lichen planus. *Crit Rev Oral Biol Med* 2002;13(4):350–365.
70. Carrozzo M, Ubaldi de Capei M, Dametto E, Fasano ME, Arduino P et al. Tumor Necrosis Factor- α and Interferon- γ Polymorphisms Contribute to Susceptibility to Oral Lichen Planus. *J Invest Dermatol* 2004;122:87–94.
71. Porter SR, Kirby A, Olsen I, Barrett W. Immunologic aspects of dermal and oral lichen planus. *Oral Surg Oral Med Oral Pathol Oral Radiol Endod* 1997;83:358–66.
72. Karatsaidis A, Schreurs O, Axéll T, Helgeland K, Schenck K. Inhibition of the Transforming Growth Factor- β /Smad signaling pathway in the epithelium of oral lichen. *J Invest Dermatol* 2003;121(6):1283–90.
73. Lind PO, Hurle B, Lyberg T, Aas E. Amalgam-related oral lichenoid reaction. *Scand J Dent Res* 1986;94:448–51.
74. Thornhill MH, Pemberton MN, Simmons RK, Theaker ED. Amalgam-contact sensitivity lesions and oral lichen planus. *Oral Surg Oral Med Oral Pathol* 2003;95(3):291–9.
75. Issa Y, Brunton P.A, Glenny A.M and Duxbury A.J. Healing of oral lichenoid lesions after replacing amalgam restorations: A systematic review. *Oral Surg Oral Med Oral Pathol Oral Radiol Endod* 2004;98:553–65.
76. Issa Y, Duxbury A.J, Macfarlane T.V, Brunton P.A. Oral lichenoid lesions related to dental restorative materials. *British Dental Journal* 2005;198:361–366.
77. Lundström IMC. Allergy and corrosion of dental materials in patients with oral lichen planus. *Int J Oral Surg* 1984;13:16–24.
78. Bolewska J, Hansen HJ, Holmstrup P, Pindborg JJ, Stangerup M. Oral mucosal lesions related to silver amalgam restorations. *Oral Surg Oral Med Oral Pathol* 1990a;70:55–8.
79. Bolewska J, Holmstrup P, Moller-Madsen B, Kenrad B, Danscher G. Amalgam associated mercury accumulations in normal oral mucosa, oral mucosal lesions of lichen planus and contact lesions associated with amalgam. *J Oral Pathol Med* 1990b;19:39–42.
80. Finne K, Goransson K, Winckler L. Oral lichen planus and contact allergy to mercury. *Int J Oral Surg* 1982;11:236–239.
81. Skoglund A, Egelrud T. Hypersensitivity reactions to dental materials in patients with lichenoid oral mucosal lesions and in patients with burning mouth syndrome. *Scand J Dent Res* 1991;99:320–8.
82. Torresani C, Nannini R, Bondi A, Guadagni M, Manara GC. Oral lichen planus due to sensitization to cobalt chloride. *Letter to the Editor. Clin Exp Dermatol* 1994;19:535–536.
83. Lamey PJ, McCartan BE, McDonald DG, McKie RM. Basal cell cytoplasmic autoantibodies in oral lichenoid reactions. *Oral Surg Oral Med Oral Pathol Oral Radiol Endod* 1995;79:44–9.

84. Sand LP, Jalouli J, Larsson PA, Hirsch J. Prevalence of Epstein-Barr virus in oral squamous cell carcinoma, oral lichen planus, and normal oral mucosa. *Oral Surg Oral Med Oral Pathol Oral Radiol Endod* 2002;93:586–92.
85. Delaporte E, Piette F. Manifestations cutanéomuqueuses des affections hépatobiliaires et pancréatiques. *EMC (Elsevier SAS, Paris), Dermatologie-Cosmétologie, 98-877-A-10,2004.*
86. El Kabir M, Scully C, Porter S, Porter K, Macnamara E. Liver function in UK patients with oral lichen planus. *Clin Exp Dermatol* 1993;18:12–16.
87. van der Meij EH, van der Waal I. Hepatitis C virus infection and oral lichen planus: a report from the Netherlands. *J Oral Pathol Med* 2000;29:255–8.
88. Cunha KSG, Manso AC, Cardoso AS, Bittencourt Althof Paixao J, Coelho KSM, Torres SR. Prevalence of oral lichen planus in Brazilian patients with HCV infection. *Oral Surg Oral Med Oral Pathol Oral Radiol Endod* 2005;100:330–3.
89. Bokor-Bratic M. Lack of evidence of hepatic disease in patients with oral lichen planus in Serbia. *Oral Diseases* 2004;10:283–286.
90. Daramola OOM, Ogunbiyi AO, George AO. Evaluation of clinical types of cutaneous lichen planus in anti-hepatitis C virus seronegative and seropositive Nigerian patients. *Int J Dermatol* 2003;42,933 –935.
91. Ibrahim HA, Baddour MM, Morsi MG, Abdelkader AA. Should we routinely check for hepatitis B and C in patients with lichen planus or cutaneous vasculitis? *Eastern Mediterranean Health Journal* 1999;(5),1:71–78.
92. Lodi G, Pellicano R, Carrozzo M. Hepatitis C virus infection and lichen planus: a systematic review with meta-analysis. *Oral Diseases* 2010;16:601–612.
93. Reborá A. Skin diseases associated with hepatitis C: facts and controversies. *Clin Dermatol* 2010;28:489–496.
94. Conrotto D, Bugianesi E, Chiusa L, Carrozzo M. Non-alcoholic steatohepatitis (NASH) and oral lichen planus: a rare occurrence. *Int J Oral Maxillofac Surg* 2011;40:552–555.
95. Boisramé-Gastrin S, Pascal F, Gluckmann E, Deboise A, Berthou C, Predine-Hug F. Le lichen plan dans la réaction du greffon contre l'hôte. *Med Buccale Chir Buccale* 2006;12:47–56.
96. Gastaldi G, Ruiz J. Dysfonction métabolique et stress chronique : un nouveau regard sur la pandémie « dibésité ». *Rev Med Suisse* 2009;5:1273–1277.
97. Burkhart NW. Oral lichen planus and coping with stress. *RDH* 2013;33(1):53–55.
98. Girardi C, Luz C, Cherubini K, de Figueiredo MA, Nunes ML, Salum FG. Salivary cortisol and dehydroepiandrosterone (DHEA) levels, psychological factors in patients with oral lichen planus. *Arch Oral Biol* 2011;56(9):864–8.
99. Lamey PJ, Barclay SC, Miller S. Grinspan's syndrome : A drug induced phenomenon? *Oral Surg Oral Med Oral Pathol* 1990;70:184–5.
100. Helm TN, Camisa C, Liu AY, Venezuela R, Bergfeld W. Lichen planus associated with neoplasia: A cell-mediated immune response to tumor antigens? *J Am Acad Dermatol* 1994;30:219–24

101. Cox NH, Finlay AY, Watkinson G. Atypical lichen plans associated with ulcerative colitis. *Dermatologica* 1986;173:294–296.
102. Lundström IMC, Anneroth KGB, Bergstedt HF. Salivary gland function and changes in patients with oral lichen planus. *Scand J Dent Res* 1982;90:443–458.
103. Blanchard M, Méneret A, Moguelet P, Brian E, Baron M, Khosrotehrani K, Bazelly B, Bachmeyer C. Lichen plan buccal érosif associé à un syndrome de Good. *Rev Med Interne* 2010;31:498–501.
104. Lolis M, Levitt J. A case of oral lichen planus with Good syndrome. *Dermatol Online J* 2006;12(6):28.
105. Hon C, Chui WH, Cheng LC, Shek TW, Jones BM, Au WY. Thymoma associated with keratoconjunctivitis, lichen planus, hypogammaglobulinemia and absent circulating B cells. *J Clin Oncology* 2006;24(18):2960–1.
106. Seneschal J, Orlandini V, Duffau P, Viallard JF, Pellegrin JL, Doutre MS, Beylot-Barry M. Oral erosive lichen planus and Good's syndrome: just a coincidence or a direct link between the two diseases? *J Eur Acad Dermatol Venereol.* 2008;22(4):506–7.
107. Moutasim KA, Poate TWJ, Setterfield JF, Challacombe SJ. A case of vulvovaginal gingival lichen planus in association with Good's syndrome. *Oral Surg Oral Med Oral Pathol Oral Radiol Endod* 2008;105:e57–e60.
108. Siponen M, Huuskonen L, Läärä E, Salo T. Association of oral lichen planus with thyroid disease in a Finnish population: a retrospective case-control study. *Oral Surg Oral Med Oral Pathol Oral Radiol Endod* 2010;110:319–324.
109. Matthews JB, Scully CM and Potts AJC. Oral lichen planus: an immunoperoxidase study using monoclonal antibodies to lymphocyte subsets. *Br J Dermatol* 1984;III:587–595.
110. Kilpi AM. Activation marker analysis of mononuclear cell infiltrates of oral lichen planus in situ. *Scand J Dent Res* 1987;95:174–80.
111. Jungell P. Oral lichen planus. A review. *Int J Oral Maxillofac Surg* 1991;20:12–135.
112. Khan A, Farah CS, Savage NW, Walsh LJ, Harbrow DJ, Sugerman PB. Th1 cytokines in oral lichen planus. *J Oral Pathol Med* 2003;32:77–83.
113. Sugerman PB, Satterwhite K, Bigby M. Auto-cytotoxic T cell clones in lichen planus. *Br J Dermatol* 2000;142:449–456.
114. Heyden G, Arwill T, Gisslén H. Histochemical studies on lichen planus. *Oral Surg* 1974;37(2):239–248.
115. Holmstrup P, Dabelsteen E. Changes in carbohydrate expression of lichen planus affected oral epithelial cell membranes. *J Investigative Dermatol* 1979;73:364–367.
116. Sugerman PB, Savage NW, Zhou X, Walsh LJ, Bigby M. Oral lichen planus. *Clin Dermatol* 2000;18:533–539.

117. Sugerman PB, Voltz MJ, Savage NW, Basford KE, Seymour GJ. Phenotypic and functional analysis of peripheral blood lymphocytes in oral lichen planus. *J Oral Pathol Med* 1992;21:445–50.
118. Sugerman PB, Savage NW, Seymour GJ. Clonal expansion of lymphocytes from oral lichen planus lesions. *J Oral Pathol Med* 1993;22(3):126–131.
119. Chaiyarit P, Kafrawy AH, Miles DA, Zunt SL, Van Dis ML, Gregory RL. Oral lichen planus: an immunohistochemical study of heat shock proteins (HSPs) and cytokeratins (CKs) and a unifying hypothesis of pathogenesis. *J Oral Pathol Med*. 1999;28(5):210–5.
120. Sugerman PB, Savage NW, Xu LJ, Walsh LJ, Seymour GJ. Heat shock protein expression in oral lichen planus. *J Oral Pathol Med* 1995; 24:1–8.
121. Sugerman PB, Savage NW, Seymour GJ, Walsh LJ. Is there a role of tumor necrosis factor-alpha (TNF- α) in oral lichen planus? *J Oral Pathol Med* 1996;25:219–24.
122. Simark-Mattsson C, Bergenholtz G, Jontell M, Eklund C, Seymour GJ, Sugerman PB, and *al.* Distribution of interleukin-2,-4,10, tumour necrosis- α and transforming growth factor- β mRNAs in oral lichen planus. *Arch Oral Biol* 1999;44:499–507.
123. Ishii T. Immunohistochemical demonstration of T cell subsets and accessory cells in oral lichen planus. *J Oral Pathol* 1987;16:356–361.
124. Sugerman PB, Savage NW, Seymour GJ. Phenotype and suppressor activity of T-lymphocyte clones extracted from lesions of oral lichen planus. *Br J Dermatol* 1994;131:319–324.
125. Walton LJ, Macey MG, Thornhill MH, Farthing PM. Intraepithelial subpopulations of T lymphocytes and Langerhans cells in oral lichen planus. *J Oral Pathol Med* 1998;27:116–123.
126. Chantrain C, DeClerck YA. Les métalloprotéases matricielles et leurs inhibiteurs synthétiques dans la progression tumorale. *Med Sci* 2002;18:565–75.
127. Zhao ZZ, Savage NW, Walsh LJ. Associations between mast cells and laminin in oral lichen planus. *J Oral Pathol Med* 1998;27:163–7.
128. Zhao ZZ, Sugerman PB, Zhou XJ, Walsh LJ, Savage NW. Mast cell degranulation and the role of T cell RANTES in oral lichen planus. *Oral Diseases* 2001;7:246–251.
129. Klein LM, Lavker RM, Matis WL, Murphy GF. Degranulation of human mast cells induces an endothelial antigen central to leukocyte adhesion. *Proc Natl Acad Sci* 1989;86:8972–8976.
130. Walsh LJ, Ishii T, Savage NW, Gemmell E, Seymour GJ. Immunohistologic analysis of epithelial cell populations in oral lichen planus. *J Oral Pathol Med* 1990a; 19:177–81.
131. Walsh LJ, Trinchieri G, Waldorf Heidi A, Whitaker D, Murphy GF. Human dermal mast cells contain and release tumor necrosis factor a, which induces endothelial leukocyte adhesion molecule 1. *Proc Natl Acad Sci* 1991;88:4220–4224.

132. Walsh LJ, Savage NW, Ishii T, Seymour GJ. Immunopatogenesis of oral lichen planus. *J Oral Pathol Med* 1990b; 19:389–396.
133. Zhou XJ, Sugerman PB, Savage NW, Walsh LJ, Seymour GJ. Intra-epithelial CD8⁺ T cells and basement membrane disruption in oral lichen planus. *J Oral Pathol Med* 2002;31:23–7.
134. Zhao ZZ, Sugerman PB, Walsh LJ, Savage NW. Expression of Rantes and CCR1 in oral lichen planus and association with mast cell migration. *J Oral Pathol Med* 2002;31:158–62.
135. de Sousa FACG, Rosa LEB. Oral lichen planus : clinical and histopathological considerations. *Rev Bras Otorrinolaringol* 2008;74(2):284–92.
136. Piette E, Reychler H. Lésions blanches de la muqueuse buccale et des lèvres. *Encycl Méd Chir (Elsevier SAS, Paris) Stomatologie*, 22-045-K-10,2006.
137. van der Meij EH, Reibel J, Slootweg PJ, van der Wal JE, de Jong WFB, van der Waal I. Interobserver and intraobserver variability in the histologic assessment of oral lichen planus. *J Oral Pathol Med* 1999;28:274–7.
138. van der Meij EH & van der Waal I. Lack of clinicopathologic correlation in the diagnosis of OLP based on the recently available diagnostic criteria and suggestions for modifications. *J Oral Pathol Med* 2003;32:507–12.
139. Maladière E, Vacher C. Examen clinique en stomatologie. *EMC (Elsevier Masson SAS, Paris), Stomatologie*, 22-010-A-10,2008.
140. Auriol MM, Le Naour G. Biopsie. *EMC (Elsevier Masson SAS, Paris) Stomatologie/Odontologie* 22-011-R-10,2005.
141. van der Meij EH, Mast H& van der Waal I. The possible premalignant character of OLP and oral lichenoid lesions : A prospective five-year follow-up study of 192 patients. *Oral Oncology* 2007;43:742–748.
142. Cortes-Ramirez DA, Gainza-Ciroqui ML, Echebarria-Goikouria MA, Aguirre-Urizar JM. Oral lichenoid disease as a premalignant condition : the controversies and the unknown. *Med Oral Patol Oral Cir Buccal* 2009;14(3):E118–22.
143. Larsson A, Warfvinge G. Malignant transformation of oral lichen planus. *Oral Oncology* 2003;39:630–631.
144. Laskaris G. Atlas des maladies buccales. 1994. 2^{ème} édition. *Médecine-Sciences Flammarion ISBN : 2-257-12207-0*.
145. Huber MA. White oral lesions, actinic cheilitis, and leukoplakia: confusion in terminology and definition: Facts and controversies. *Clin Dermatol* 2010;28:262-8.
146. Sciubba JJ, Regezi JA, Rogers RS. White lesions in PDQ Oral Disease: Diagnosis and treatment. *BC Decker Inc* 2002.
147. Scully C, Felix DH. Oral Medicine – Update for the dental practitioner. Red and pigmented lesions. *Br Dent J* 2005;199:639–645.
148. Scully C and Porter S. ABC of Oral Health. Swellings and red, white, and pigmented lesions. *Br Med J* 2000;321(7255):225–228.
149. Scully C & Bagan J. Oral mucosal diseases: Erythema multiforme. *Br J Oral Maxillofacial Surg* 2008 ;46:90–95.

150. Meleti M, Vescovi P, Mooi WJ, van der Waal I. Pigmented lesions of the oral mucosa and perioral tissues: a flow-chart for the diagnosis and some recommendations for the management. *Oral Surg Oral Med Oral Pathol Oral Radiol Endod* 2008;105:606–16.
151. Gaeta GM, Satriano RA, Baroni A. Oral pigmented lesions. *Clin Dermatol* 2002;20:286–288.
152. Scully C. Pigmented brown or black lesions Chapter 18. In *Oral and Maxillofacial Medicine. The Basis of Diagnostic and Treatment* 2013. *Third edition Churchill Livingstone Elsevier: pp136–140.*
153. Silverman SJ, Gorsky M, Lozada-Nur F, Giannotti K. A prospective study of findings and management in 214 patients with oral lichen planus. *Oral Surg Oral Med Oral Pathol* 1991;72:665–70.
154. Scully C, Eisen D and Carrozzo M. Management of oral lichen planus. *Am J Dermatol* 2000;1(5):287–306.
155. Cardozo Pereira AL, de Moura Castro Jacques C, Grillo Cabral M, Silveira Cardoso A, and Ramos-e-Silva M. Oral Lichen Planus Part II: Therapy and malignant transformation. *SKINmed*. 2004; 3:19–22.
156. Gorsky M, Raviv M, Moskona D, Laufer M, and Bodner L. Clinical characteristics and treatment of patients with oral lichen planus in Israel. *Oral Surg Oral Med Oral Pathol Oral Radiol Endod* 1996;82:644–9.
157. Ungphaiboon S, Nittayananta W, Vuddhakul V, Maneenuan D, Kietthubthew S, Wongpoowarak W, and Phadoongsombat N. Formulation and efficacy of triamcinolone acetonide mouthwash for treating oral lichen planus. *Am J Health-Syst Pharm*. 2005;62:485–91.
158. Thongprasom K, Dhanutai K. Sterioids in the treatment of lichen planus: a review. *J Oral Science* 2008;50(4):377–385.
159. Sahebamee M, Arbabi-Kalati F. Management of oral lichen planus. *Arch Iranian Med* 2005;8(4):252–256.
160. Böhm M, Luger T. Lichen planus responding to efalizumab. *J Am Acad Dermatol* 2006;56(5) doi: 10.1016/j.jaad.2006.10.957.
161. Passeron T, Lacour J-P, Fontas E, Ortonne J-P. Treatment of oral erosive lichen planus with 1% pimecrolimus cream. A double-blind, randomized, prospective trial with measurement of pimecrolimus levels in the blood. *Arch Dermatol* 2007;143(4):472–6.
162. Davari P, Hsiao HH, Fazel N. Mucosal Lichen Planus: An Evidence-Based Treatment Update. *Am J Clin Dermatol* 2014;15:181–195.
163. Ben Slama L, Boisnic S, Samson J, Vaillant L, Fontès V, Francès C. Lichen plan buccal. *Rev Stomatol Chir Maxillofac.*, 2002;103,5:297–303. (Forum).
164. Kelett JK, Ead RD. Treatment of lichen planus with a short course of oral prednisolone. *Br J Dermatol* 1990;69:550–1. Letter to Editor.
165. Agbo-Godeau S, Ragot J-P. Leucoplasies et kératoses buccales. *AOS (Paris)* 2004;225:23–40.

166. Lodi G, Giuliani M, Majorana A, Sardella A, Bez C, Demarosi F, Carrassi A. Clinical and Laboratory Investigations. Lichen planus and hepatitis C virus: a multicentre study of patients with oral lesions and a systematic review. *British Journal of Dermatology* 2004;151:1172–1181.
167. Berbis P. Acitrétine. *Ann Dermatol* 2001;127:737–45.
168. Arduino PG, Carbone M, Della Ferrera F, Elia A, Conrotto D, Gambino A, Comba A, Calogiuri PL, Broccoletti R. Pimecrolimus vs. tacrolimus for the topical treatment of unresponsive oral erosive lichen planus: a 8 week randomized double-blind controlled study. *J Eur Acad Dermatol Venereol* 2014;28:475–482.
169. Lopez J. Cyclosporine A, an alternative to the oral lichen planus erosive treatment. *Bull Group Int Rech Somatol Odontol* 1995;2:33–8.
170. Epstein J. Topical cyclosporine in a bioadhesive for treatment of oral lichenoid mucosal reactions. *Oral Surg Oral Med Oral Pathol Oral Radiol Endod* 1996;82:53–6.
171. Kaliakatsou F, Hodgson TA, Lewsey JD, Hegarty AM, Murphy AG, Porter SR. Management of recalcitrant ulcerative oral lichen planus with topical tacrolimus. *J Am Acad Dermatol* 2002;46:35–41.
172. Pakfetrat A, Delavarian Z, Falaki F, Khorashadizadeh M, Saba M. The effect of pimecrolimus cream 1% compared with triamcinolone acetonide paste in treatment of atrophic-erosive oral lichen planus. *Iran J Otorhinolaryngol* 2015;27(79):119–26.
173. Marchesseau-Merlin A-S, Perea R, Kanold J, Demeocq F, Souteyrand P, D'Incan M. La photophérèse : une alternative thérapeutique aux corticoïdes pour le lichen érosif muqueux corticorésistant. *Ann Dermatol Venereol* 2008;135:209–212.
174. Epstein JB, Wan LS., Gorsky M, Zhang L. Oral lichen planus: Progress in understanding its malignant potential and the implications for clinical management. *Oral Surg Oral Med Oral Pathol Oral Radiol Endod* 2003;96:32–7.
175. Hietanen J, Paasonen MR, Kuhlefelt M, Malmstrom M. A retrospective study of oral lichen planus patients with concurrent or subsequent development of malignancy. *Oral Oncology* 1999;35:278–282.
176. Krutchkoff DJ, Cutler L, Laskowski S. Oral lichen planus: The evidence regarding potential transformation. *J Oral Pathol* 1978;7:1–7.
177. Murti PR, Daftary DK, Bhonsle RB, Gupta PC, Mehta FS, Pindborg JJ. Malignant potential of oral lichen planus: observations in 722 patients from India. *J Oral Pathol* 1986;15:71–77.
178. Wanjari S, Dolas RS, Kambalimath DH. Malignant transformation of oral lichen planus. *J Indian Acad Oral Med Radiol* 2010;22(3):156–158.
179. Salem G. Oral lichen planus among 4277 patients from Gizan, Saudi Arabia. *Community Dent Oral Epidemiol* 1989;17:322–4.
180. Xue J-L, Fan M-W, Wang S-Z, Chen X-M, Li Y, Wang L. A clinical study of 674 patients with oral lichen planus in China. *J Oral Pathol & Med* 2005;34(8):467–72.

181. Fang M, Zhang W, Chen Y, He Z. Malignant transformation of oral lichen planus: A retrospective study of 23 cases. *Quintessence Int* 2009;40:235–242.
182. Bromwich M. Retrospective study of the progression of oral premalignant lesions to squamous cell carcinoma: A South Wales experience. *J Otolaryngol* 2002;31(3):150–156.
183. Ingafou M, Leao JC, Porter SR, Scully C. Oral lichen planus: a retrospective study 690 British patients. *Oral Diseases* 2006;1:463–468.
184. Bornstein MM, Kalas L, Altermatt HJ, Buser D. Oral lichen planus and malignant transformation: A retrospective follow-up study of clinical and histopathologic data. *Quintessence Int* 2006;37:261–271.
185. Seintou A, Gaydarov N, Lombardi T, Samson J. Histoire naturelle et transformation maligne du lichen plan buccal. 2^{ème} partie: présentation de 6 cas. *Med Buccale Chir Buccale* 2012;18:235–250.
186. Lo Muzio L, Mignogna MD, Favia G, Procaccini M, Testa NF, E. Bucci. The possible association between oral lichen planus and oral squamous cell carcinoma: a clinical evaluation on 14 cases and a review of the literature. *Oral Oncology* 1998;34:239–246.
187. Mignogna M.D, Fedele S, Lo Russo L, Mignogna C, de Rosa G. c, Porter S.R. Field cancerization in oral lichen planus. *EJSO* 2007;33:e383–e389 Elsevier.
188. Gandara-Rey J M, Diniz Freitas M, Gandara Vila P, Blanco Carrion A, Suarez Penaranda JM, Garcia Garcia A. Malignant transformation of oral lichen planus in lingual location: report of a case. *Oral Oncology EXTRA* 2004;40:1–4.
189. Tomb R, El Hajj H, Nehme E, Haddad A. Carcinome verruqueux de la langue survenu sur des lésions de lichen plan. *Ann Dermatol Venereol* 2003;130:55–7.
190. Mares S, Ben Slama L, Gruffaz F, Goudot P, Bertolus C. Caractère potentiellement malin du lichen plan buccal et des lésions lichénoïdes. *Rev Stomatol Chir Maxillo-Facial Chir Orale* 2013;114(5):293–298.
191. Rödström P-O, Jontell Mats, Mattsson U, Holmberg E. Cancer and oral lichen planus in a Swedish population. *Oral Oncol* 2004;40:131–138.
192. Roosaar A, Yin L, Sandborgh-Englund G, Nyren O, Axell T. On the natural course of oral lichen lesions in a Swedish population-based sample. *J Oral Pathol Med* 2006;35:257–61.
193. Fatahzadeh M, Rinaggio J Chiodo T. Squamous cell carcinoma arising in oral lichenoid lesion. *JADA* 2004;135(6):754–759.
194. Pimenta FJGS, Pinheiro M das GR, Gomez RS. Expression of hMSH2 protein of the human DNA mismatch repair system in oral lichen planus. *Int J Med Sci* 2004;1(3):146-151.
195. Li HB, Zhang YH, Chen HZ, Chen Y. Expression of human DNA mismatch-repair protein, hMSH2, in patients with oral lichen planus. *Exp Ther Med* 2015;9:203-206.
196. Mignogna MD, Fedele S, Lo Russo L, Lo Muzio L, Bucci E. Immune activation and chorionic inflammation as the cause of malignancy in oral lichen planus: is there any evidence? *Oral Oncology* 2004;40:120–130.

197. Lodi G, Scully C, Carrozzo M, Griffiths M, Sugerman P-B, Thongprasom K. Current controversies in oral lichen planus: Report of an international consensus meeting. Part 2. Clinical management and malignant transformation. *Oral Surg Oral Med Oral Pathol Oral Radiol and Endod* 2005;100(2):164–178.
198. van der Meij EH, Schepman KP, Smeele LE, J. E. van der Wal, Bezemer PD, and van der Waal I. A review of the recent literature regarding malignant transformation of oral lichen planus. *Oral Surg Oral Med Oral Pathol Oral Radiol Endod* 1999;88:307–10.
199. Hanahan D and Weinberg RA. The Hallmarks of Cancer. *Cell* 2000;100:57–70.
200. Hanahan D and Weinberg RA. Hallmarks of Cancer: The Next Generation. *Cell* 2011;144:646–674.
201. Blogoscience. The Hallmarks of Cancer : les caractéristiques fondamentales du cancer. <http://www.blogoscience.com/199/the-hallmarks-of-cancer-les-mecanismes-fondamentaux-du-cancer/>. Mis en ligne le 12 décembre 2014 et consulté le 05/10/15.
202. Mignogna MD, Lo Muzio L, Lo Russo L, Fedele S, Ruoppo E, Bucci E. Clinical guidelines in early detection of oral squamous cell carcinoma arising in oral lichen planus: a 5-year experience. *Oral Oncology* 2001;37:262–267.
203. Rajentheran R, McLean NR, Kelly CG, Reed MF, Nolan A. Malignant transformation of oral lichen planus. *EJSO* 1999;25:520–523.
204. Omar E. Current concepts and future of noninvasive procedures for diagnosing oral squamous cell carcinoma - a systematic review. *Head & Face Medicine* 2015 11:6. DOI 10.1186/s13005-015-0063-z.
205. Eisen D. The evaluation of cutaneous, genital, scalp, nail, esophageal, and ocular involvement in patients with oral lichen planus. *Oral Surg Oral Med Oral Pathol Oral Radiol Endod* 1999;88:431-6.
206. Bombeccari GP, Guzzi G, Tettamanti M, Gianni AB, Baj A, Pallotti F, Spadari F. Oral lichen planus and malignant transformation: a longitudinal cohort study. *Oral Surg Oral Med Oral Pathol Oral Radiol Endod* 2011;112(3):328–34.
207. Lauritano D, Arrica M, Lucchese A, Valente M, Pannone G, Lajolo C, Ninivaggi R, Petruzzi M. Oral lichen planus clinical characteristics in Italian patients: a retrospective analysis. *Head & Face Medicine* 2016;12:18 DOI 10.1186/s13005-016-0115-z.
208. Thorn JJ, Holmstrup P, Rindum J, Pindborg JJ. Course of various clinical forms of oral lichen planus. A prospective follow-up study of 611 patients. *J Oral Pathol* 1988;17:213–218.
209. Holmstrup P, Thorn JJ, Rindum J, Pindborg JJ. Malignant development of lichen planus-affected oral mucosa. *J Oral Pathol* 1988;17:219–225.
210. van der Meij EH, Schepman KP, van der Waal I. The possible premalignant character of oral lichen planus and oral lichenoid lesions: A prospective study. *Oral Surg Oral Med Oral Pathol Oral Radiol Endod* 2003;96:164–71.

211. Larsen KR, Johansen JD, Reibel J, Zachariae C, Pedersen AML. Symptomatic oral lesions may be associated with contact allergy to substances in oral hygiene products. *Clin Oral Invest* DOI 10.1007/s00784-017-2053-y.
212. Bouzouina F. Les leucoplasies buccales tabacco-induites. Etude descriptive, clinique et histopathologique. *Thèse de Doctorat en Sciences Médicales. Présentée et soutenue publiquement le 10 janvier 1993. Pp 115-116.*
213. Les nouvelles données sur l'hépatite soulignent le besoin urgent d'une riposte mondiale. *Organisation Mondiale de la Santé. Communiqué de presse du 21 avril 2017. Genève, Amsterdam. Consulté le 16 juin 2017. <http://www.who.int/mediacentre/news/releases/2017/global-hepatitis-report/fr/>*
214. Hakkou F, Chbicheb, Essaid E, El Wady W. Oral Lichen Planus and Hepatitis C virus Infection: an Epidemiological Study of 149 Cases. *Int J Odontostomat* 2012;6(2):163-168.
215. Samson J. Lésions principales de la muqueuse buccale : Comment les reconnaître, comment les traiter ? *Congrès de l'Association Dentaire Française 1999. Paris. France.*
216. Kragelund C, Thomsen CE, Bardow A, Pedersen AM, Nauntofte B, Reibel J, Torpet LA. Oral lichen planus and intake of drugs metabolized by polymorphic cytochrome P450 enzymes. *Oral Diseases* 2003;9:177–187.
217. Yan SK, Wei BJ, Lin ZY, Yang Y, Zhou ZT, Zhang WD. A metabonomic approach to the diagnosis of oral squamous cell carcinoma, oral lichen planus and oral leukoplakia. *Oral Oncol* 2008;44:477– 483.
218. Li XZ, Yang XY, Wang Y, Zhang SN, Zou W, Wang Y, Li XN, Wang LS, Zhang ZG, Xie LZ. Urine metabolic profiling for the pathogenesis research of erosive oral lichen planus. *Arch Oral Biol* 2017;73:206–213.
219. Yang XY G, Zhang SN, XZ Li, Wang Y, X Yin. Analysis of human serum metabolome for potential biomarkers identification of erosive oral lichen planus. *Clinica Chimica Acta doi: Accepted Manuscript 10.1016/j.cca.2017.02.010*

Annexes.

12 – Le (a) patient (e) est-il (elle) porteur (euse) de prothèse ?

121 – Oui : 122 – Non :

Si oui, depuis combien de temps ?

13 – Nature de la prothèse :

131 – Résine : 132 – Métallique :

133 – Partielle : 134 – Totale :

135 – Autre :

14 – Y a-t-il association de tabac ?

141 – Oui : 142 – Non :

143 – Fumé : 144 – Chiqué :

145 – Fumé et chiqué :

15 – Y a-t-il association d'alcool ?

151 – Oui : 152 – Non :

16 – Y a-t-il des lésions muqueuses ?

161 – Oui : 162 – Non :

17 – Y a-t-il des lésions cutanées ?

171 – Oui : 172 – Non :

Si oui préciser le ou les sièges.

18 – Y a-t-il une localisation cutanée ?

181 – Oui : 182 – Non :

Si oui préciser le ou les sièges.

19 – Y a-t-il une localisation génitale ?

191 – Oui : 192 – Non :

20 – Traitement effectué :

CENTRE HOSPITALO-UNIVERSITAIRE D'ORAN.
 SERVICE de PATHOLOGIE et CHIRURGIE BUCCALES.
 Professeur F. Bouzouina.

Fiche 2 : Etude sur le tabac.

Nom :

Prénom :

Age :

I-Tabac fumé :

1 – Début à quel âge ?

2 – Le tabagisme a-t-il été abandonné ?

2-1 Oui

Depuis quand ?

2-2 Non

3 – Durée du tabagisme

4 – Quel tabac ?

4-1- Cigarettes

4.1.1 Blondes

4.1.2 Brunes

4.1.3 Roulées

4.1.4 Avec filtre

4.1.5 Sans filtre

4-2- Cigares (cigarillos)

4-3- Pipes

4-4- Autres

5 – Quantité maximale par jour :

5-1 : 0 à 10 cigarettes/jour

5-2 : 10 à 20 cigarettes/jour

5-3 : 20 à 30 cigarettes/jour

5-4 : 30 à 40 cigarettes/jour

5-5 : plus de 40 cigarettes/jour

5-6 : 1 à 5 pipes/jour

5-7 : 5 à 10 pipes/jour

5-8 : 10 à 15 pipes/jour

6 – Place de la cigarette, du cigarillo, du cigare ou de la pipe au niveau de la bouche :

6-1 Indifférente

6-2 Habituelle : lèvre 6.2.1 Côté droit

6.2.2 Côté gauche

6.2.3 Médian

7 – Mode de rejet de la fumée :

7-1 Par la bouche

7-2 Par le nez

7-3 Les deux

II – Tabac à chiquer :

1 – Début à quel âge ?

2 – Arrêt :

2-1 Oui

2-2 Non

3 – Utilisation du papier :

3-1 Oui

3-2 Non

4 – Combien de prise par jour ?

5 – Durée de Chaque prise :

6 – Siège :

6-1 Région canine inférieure droite

6-2 Région canine inférieure gauche

6-3 Région canine supérieure droite

6-4 Région canine supérieure gauche

6-5 Région antérieure inférieure

6-6 Région antérieure supérieure

6-7 Autres

CENTRE HOSPITALO-UNIVERSITAIRE D'ORAN
SERVICE DE PATHOLOGIE et CHIRURGIE BUCCALES
Professeur F. Bouzouina.

Fiche 3 : Clinique et histologie du lichen plan buccal
et/ou des lésions lichénoïdes buccales.

Nom : Prénom : Age :

Sexe :

Nature de la lésion :

- Unique :
- Bilatérale :
- Multiple :

Siège des lésions buccales :

- Muqueuse jugale :
 - droite :
 - gauche :
- Langue :
 - Face dorsale :
 - Face ventrale :
 - Bord latéral : Droit :
 - Gauche:

- Fibromuqueuse gingivale :

- Fibromuqueuse palatine :

- Muqueuse labiale :

- Muqueuse :

- Demi-muqueuse :

- Plancher buccal

Description et siège des lésions buccales :

- En réseau :
- En plaque :
- Erosif :
- Atrophique :

Biopsie faite le :

- Nombre de biopsie :
- Siège :
- Résultat anatomopathologique lichen plan buccal / lésions lichénoïdes buccales.

➔ Présence d'un infiltrat inflammatoire en bande dans le chorion, constitué principalement de lymphocytes : Oui Non

➔ Liquéfaction et transformation de la couche basale : Oui Non

➔ Ortho ou parakératose : Oui Non

CENTRE HOSPITALO-UNIVERSITAIRE D'ORAN
SERVICE DE PATHOLOGIE et CHIRURGIE BUCCALES
Professeur F. Bouzouina.

Fiche 4 : Lecture anatomopathologique du carcinome épidermoïde

Nom :

Prénom :

Age :

Au niveau de l'épithélium :

Anomalies architecturales :

1 - Type de kératinisation :

11 - Parakératose :

12 - Orthokératose :

2 - Kératinisation des cellules :

21 - isolées :

22 - en groupe :

23 - dans les couches intermédiaires :

3 - Stratification épithéliale irrégulière :

Oui Non

4 - Disposition irrégulière des noyaux au sein de la couche basale : Oui Non

5 - Hyperplasie des cellules de la couche basale : Oui Non

6 - Crêtes épithéliales en « gouttes » : Oui Non

7 - Perte de l'adhérence intercellulaire : Oui Non

8 - Anomalies cellulaires :

81 - anisocytose : Oui Non

82 - augmentation de taille des nucléoles : Oui Non

83 - hyperchromatisme nucléaire : Oui Non

84 - polymorphisme cellulaire et nucléaire : Oui Non

85- augmentation du rapport nucléo-cytoplasmique : Oui Non

86 - augmentation du nombre des mitoses. Oui Non

9 - Présence de globes cornés :

Oui : Non :

Au niveau de la membrane basale :

- Absence de corps hyalins : Oui : Non :
- Présence de corps hyalins : Oui : Non :
- Dégénérescence vacuolaire : Oui : Non :
- Membrane rectiligne : Oui : Non :
- Effraction : Oui : Non :

Au niveau du chorion :

1 - Infiltrat inflammatoire :

11 - Absent :

12 - Présent :

121 - Peu abondant :

122 - Abondant :

13 - Siège :

131 - Superficiel :

132 - Profond :

133 - Superficiel et profond :

14 - Aspect :

141 - En bande :

142 - En amas :

143 - Nodulaire :

15 - Composition :

151 - Lymphocytes :

152 - Histiocytes :

153 - Autres : précisez

2 - Présence de fibrose :

Oui : Non :

Diagnostic final :

Résumés.

Résumé

La transformation maligne du lichen plan buccal et des lésions lichénoïdes buccales demeure un sujet de controverse malgré les nombreuses études qui leur ont été consacrées. Le taux de transformation maligne varie de façon importante selon les études de 0 à 5,3 % [Ismail et *al.* 2007].

Notre étude avait pour objectif de décrire les facteurs pronostiques liés à la survenue d'un carcinome épidermoïde sur une lésion muqueuse de lichen plan buccal ou de lésion lichénoïde buccale dans une population de l'Ouest et du Sud-ouest Algériens. Il s'agit d'une étude prospective menée de février 2003 au 31 juillet 2015 au Service de Pathologie et Chirurgie Buccales au Centre Hospitalo-Universitaire d'Oran. Soixante et onze patients présentant un/une lichen plan buccal/lésion lichénoïde buccale ont été colligés avec confirmation clinique et histo-pathologique dont 18 hommes et 53 femmes soit un *sex ratio* de 1 : 2,94. L'âge moyen au moment du diagnostic était de 54,58 ans avec des extrêmes allant de 07 à 80 ans. Cinquante-neuf patients présentaient un lichen plan isolé/lésion lichénoïde buccale isolée dont 15 hommes et 44 femmes. Douze patients présentaient un/une lichen plan buccal/lésion lichénoïde buccale associé à un lichen plan cutané et/ou génital. Quarante patients présentaient au moins une co-morbidité. La durée de suivi moyenne de la cohorte était de 59,97 mois. Durant la période de suivi, sept patients (9,86%) parmi les 71 ont développé une tumeur maligne sur lésion de lichen plan buccal/lésion lichénoïde buccale dont deux hommes et cinq femmes soit un *sex ratio* de 1 : 2,5. L'âge moyen du sous-groupe ayant présenté une transformation maligne était de 64,71 ans. Chez quatre patients, le carcinome épidermoïde était synchrone au diagnostic de lichen plan buccal/lésion lichénoïde buccale et chez un patient un carcinome métachrone est apparu après douze mois. Dans le sous-groupe touché par la transformation maligne, l'intoxication alcool-tabagique a été retrouvée chez un patient. Le carcinome était situé au niveau de la joue gauche chez trois patients, au niveau de la langue chez trois patients et au niveau de la gencive chez une patiente. Quatre patients sont décédés suite aux complications de leur cancer buccal. Les facteurs pronostiques semblent être le sexe, l'âge, la nature érosive ou atrophique du lichen plan buccal et des lésions lichénoïdes buccales ainsi que le siège du carcinome.

Les résultats de notre étude suggèrent que le lichen plan buccal et les lésions lichénoïdes buccales sont de réels désordres potentiellement malins dont la surveillance clinique et histopathologique doit être régulière et étroite permettant le dépistage précoce du carcinome épidermoïde afin d'instaurer un traitement adéquat, ce qui garantit un meilleur pronostic et une amélioration de la survie des patients.

Mots clés : Lichen plan buccal, lésion lichénoïde buccale, transformation maligne, carcinome épidermoïde, facteurs pronostiques.

Abstract

Malignant transformation of oral lichen planus and oral lichenoid lesions is still controversial despite the numerous studies that have been published worldwide. The frequency of malignant transformation ranges from 0% to 5.3% [Ismail *et al.* 2007].

The aim of our study was to describe the prognostic factors associated with the occurrence of squamous cell carcinoma on a mucosal lesion of oral lichen planus and oral lichenoid lesions in a population of Western Algeria. This is a prospective study conducted from February 2003 to the end of July 2015 at the Department of Pathology and Oral Surgery at the Hospital University Center of Oran. A total of seventy-one patients with a clinical and biopsy-confirmed diagnosis of oral lichen planus / oral lichenoid lesions were followed-up. Eighteen were men and 53 women, with a sex ratio of 1: 2.94. Ages at diagnosis of oral lichen planus/oral lichenoid lesions varied from 07 to 80 years; the mean age was 54.58 years. Fifty-nine patients had isolated oral lichen planus / oral lichenoid lesion including 15 men and 44 women. Twelve patients had oral lichen planus/oral lichenoid lesions associated with cutaneous and/or genital lichen planus. Forty patients had one or more associated comorbidity. The mean follow-up time of the studied population was 59.97 months. Seven patients (9.86%) in all 71 developed an oral squamous cell carcinoma on oral lichen planus/oral lichenoid lesions including two men and five women with a sex ratio of 1: 2.5. The mean age of this affected subgroup was 64.71 years. In four patients, oral squamous cell carcinoma was synchronous with oral lichen planus/oral lichenoid lesions. Tobacco and alcohol consumption was found in one patient. A metachronous oral squamous cell carcinoma occurred on one patient after twelve months. The carcinoma was located in the left cheek in three patients, in the tongue in three patients and in the gum in a patient. Four patients died from complications of their oral cancer. The prognostic factors appear to be sex, age, erosive or atrophic nature of oral lichen planus/oral lichenoid lesions as well as the site of carcinoma.

The results of our study suggest that oral lichen planus and oral lichenoid lesions are real potentially malignant disorders that require regular and close clinical and histopathological monitoring for early detection of squamous cell carcinoma that will ensure better prognosis and improved survival of patients.

Keywords: Oral lichen planus, oral lichenoid lesion, malignant transformation, squamous cell carcinoma, prognostic factors.

ملخص

لا يزال التحول الخبيث للحزاز المسطح و آفات الفم التي تشبهه موضوعا مثيرا للجدل على الرغم من الدراسات العديدة المكرسة لذلك عبر العالم. يختلف معدل التحول الخبيث اختلافا كبيرا ويتراوح من 0 الى 5,3% حسب الدراسات [إسماعيل 2007].

كان الهدف من دراستنا هذه وصف عوامل النذير المرتبطة بظهور سرطان الفم لدى المرضى المصابين بالحزاز المسطح الفموي /آفات الفم التي تشبهه ضمن سكان ولايات غرب الجزائر. لقد أنجزنا دراسة استطلاعية أجريت من فبراير 2003 إلى 31 يوليو 2015 في قسم علم أمراض وجراحة الفم بالمركز الاستشفائي الجامعي بوهران. تضمنت هذه الدراسة واحد وسبعون مريضا مصابين بالحزاز المسطح الفموي /آفات الفم التي تشبهه مع التأكيد السريري و التناسجي ، منها 18 رجلا و 53 امرأة كانت نسبة الجنس 1: 2.94. وكان متوسط العمر عند التشخيص 54.58 سنة مع أعمار تتراوح بين 07 و 80 سنة.

و كان الحزاز المسطح الفموي /آفات الفم التي تشبهه يقع في تجويف الفم لدى 59 مريض بما في ذلك 15 رجلا و 44 امرأة. تم تشخيص الحزاز المسطح الجلدي و/أو التناسلي (الفرج أو القضيب) لدى اثنا عشرة مريضا. كان 40 مريضا يشتكي مرضا عاما واحدا على الأقل. بلغ الوقت المتوسط لمتابعة المرضى 59.97 شهرا. و قد تم تشخيص سرطان الخلايا الحرشفية في الفم لدى 7 مرضى (9.86 %) خلال فترة المتابعة ما في ذلك اثنين من الرجال وخمس نساء و كانت نسبة الجنس 1: 2.5. ضمن هؤلاء كان مريض واحد يتعاطى الكحول و التبغ. وكان العمر المتوسط لهذه المجموعة المتأثرة 64.71 سنة. كان سرطان الفم متزامن مع تشخيص الحزاز المسطح الفموي/آفات الفم التي تشبهه لدى أربعة مرضى. وكان سرطان الخلايا الحرشفية يقع في الخد الأيسر في ثلاثة حالات، في اللسان في ثلاثة حالات وفي اللثة لدى مريضة. توفي أربعة مرضى من مضاعفات السرطان الفموي. يبدو أن عوامل النذير هي عمر و جنس المريض، صفة الحزاز المسطح الفموي /آفات الفم التي تشبهه (تأكل أو آفة ضامرة) فضلا عن موقع سرطان الفم.

وتشير نتائج دراستنا إلى أن الحزاز المسطح الفموي/آفات الفم التي تشبهه هي اضطرابات محتملة التحول الخبيث ؛ لدى يجب أن تكون المراقبة السريرية والتشريح المرضي منتظمة ومتقاربة، مما يسمح للكشف المبكر عن سرطان الخلايا الحرشفية من أجل توفير العلاج المناسب، مما يضمن تشخيص أفضل وتحسين بقاء المرضى.

الكلمات الرئيسية :

الحزاز المسطح، آفات الفم التي تشبهه، سرطان الخلايا الحرشفية ، التحول الخبيث ،عوامل النذير.