



**HAL**  
open science

# La thérapie photodynamique pour le traitement des maladies inflammatoires chroniques de l'intestin et la prévention des cancers colorectaux associés : évaluation sur modèles murins

Aurélie Reinhard

## ► To cite this version:

Aurélie Reinhard. La thérapie photodynamique pour le traitement des maladies inflammatoires chroniques de l'intestin et la prévention des cancers colorectaux associés : évaluation sur modèles murins. Cancer. Université de Lorraine, 2014. Français. NNT : . tel-01751070v2

**HAL Id: tel-01751070**

**<https://hal.science/tel-01751070v2>**

Submitted on 15 Dec 2014 (v2), last revised 19 Dec 2014 (v3)

**HAL** is a multi-disciplinary open access archive for the deposit and dissemination of scientific research documents, whether they are published or not. The documents may come from teaching and research institutions in France or abroad, or from public or private research centers.

L'archive ouverte pluridisciplinaire **HAL**, est destinée au dépôt et à la diffusion de documents scientifiques de niveau recherche, publiés ou non, émanant des établissements d'enseignement et de recherche français ou étrangers, des laboratoires publics ou privés.

## Thèse

Présentée et soutenue publiquement pour l'obtention du titre de

**DOCTEUR DE L'UNIVERSITE DE LORRAINE**

Mention : « Sciences de la Vie et de la Santé »

Par **Aurélie Reinhard**

**La thérapie photodynamique pour le traitement des maladies  
inflammatoires chroniques de l'intestin et la prévention des cancers  
colorectaux associés : évaluation sur modèles murins**

**Le 29 octobre 2014**

### **Membres du Jury**

#### **Rapporteurs :**

Monsieur Jean-Pierre Souchard

Professeur, Université de Toulouse

Monsieur Jean-Noël Freund

Directeur de recherche, Université de  
strasbourg, INSERM U1113

#### **Examineurs :**

Madame Lina Bolotine-Bezdetnaya

Docteur, CRAN, UMR 7039, Université de  
Lorraine, CNRS, Institut de cancérologie  
de Lorraine, Directeur de thèse

Monsieur Laurent Peyrin-Biroulet

Professeur, Université de Lorraine,  
INSERM U954, Co-directeur de thèse



**Remerciements**



## **Table des matières**

<b>Liste des abréviations .....</b>	<b>1</b>
<b>Liste des figures .....</b>	<b>3</b>
<b>Liste des tableaux .....</b>	<b>5</b>
<b>Introduction.....</b>	<b>9</b>
<b>Chapitre 1 : Synthèse Bibliographique.....</b>	<b>11</b>
<b>A. Les maladies inflammatoires chroniques de l'intestin (MICI) .....</b>	<b>13</b>
<b>I. Généralités et historique .....</b>	<b>13</b>
1. Généralités .....	13
2. Historique .....	13
<b>II. Aspects cliniques et épidémiologiques .....</b>	<b>14</b>
1. Epidémiologie.....	14
2. Anatomopathologie .....	15
2.1. La maladie de Crohn .....	15
2.2. La rectocolite hémorragique .....	15
3. Symptômes et complications .....	16
3.1. Manifestations intestinales et extra-intestinales .....	16
3.2. Complications intestinales .....	16
<b>III. Etiologie et physiopathogénie des MICI .....</b>	<b>16</b>
1. Facteurs génétiques.....	17
2. Facteurs environnementaux .....	18
2.1. Le tabac et l'appendicectomie .....	18
2.2. Hypothèse infectieuse .....	19
2.3. Hypothèse hygiéniste .....	19
2.4. Hypothèse de la chaîne du froid.....	20
3. Facteurs immunologiques.....	20
3.1. Rôle de la barrière intestinale muqueuse .....	20
3.2. Rôle du microbiote intestinal.....	22
3.2.1. Dysbiose .....	22
3.3. Processus inflammatoire .....	23
<b>IV. Cancer colorectal et MICI.....</b>	<b>25</b>
1. Epidémiologie.....	25
2. Pathogénèse .....	25
3. Rôle de la dysbiose.....	27
4. Prévention .....	28

<b>V. Limites des traitements actuels.....</b>	<b>29</b>
1. Efficacité limitée et effets secondaires fréquents.....	29
1.1. Les anti-inflammatoires non-stéroïdiens : l'acide 5-aminosalicylique ou 5-ASA .....	29
1.2. Les anti-inflammatoires stéroïdiens : les corticostéroïdes.....	29
1.3. Les immunosuppresseurs : thiopurines et méthotrexate.....	30
1.4. Les biothérapies ciblées : les anti-TNF $\alpha$ .....	30
2. Recours à la chirurgie fréquent.....	31
3. Nécessité de développer de nouveaux traitements.....	31
<b>VI. Les modèles animaux de colite expérimentale .....</b>	<b>32</b>
1. Modèles d'inflammation intestinale spontanée .....	32
1.1. Souris C3H/HeJBir.....	32
1.2. Souris SAMP1/Yit .....	33
2. Modèles d'inflammation intestinale induite .....	33
2.1. Modèle DSS.....	33
2.2. Modèle TNBS/DNBS/ Oxazolone .....	34
3. Modèles d'inflammation intestinale par transfert à un receveur .....	34
3.1. Modèle de transfert de lymphocyte T CD4 <sup>+</sup> CD45RB <sup>Hight</sup> .....	34
4. Modèles génétiquement modifiés .....	35
4.1. Rat HLA-B27.....	35
4.2. Souris à dominant négatif N-cadhérine .....	35
4.3. Souris KO IL-10 .....	36
<b>B. La thérapie photodynamique .....</b>	<b>37</b>
<b>I. Définition et historique.....</b>	<b>37</b>
<b>II. La PDT en cancérologie .....</b>	<b>37</b>
1. Principe et réactions photochimiques .....	37
1.1. Principe .....	37
1.2. Les réactions photochimiques .....	39
2. Les photosensibilisateurs.....	40
2.1. Propriétés d'un photosensibilisateur idéal .....	40
2.2. Les photosensibilisateurs de 2 <sup>ème</sup> et de 3 <sup>ème</sup> générations .....	41
2.3. Avantages de l'incorporation des PS dans des vecteurs .....	41
2.4. Distribution des PS dans l'organisme .....	42
2.5. Les photosensibilisateurs actuellement utilisés en clinique .....	43
2.5.1. La méta-tétra(hydroxyphényl)chlorine .....	43
2.5.2. La mTHPC liposomale : Foslip <sup>®</sup> .....	44
3. Mécanisme de la PDT anti-tumorale.....	45
3.1. Destruction directe des cellules tumorales .....	45
3.2. Dommages vasculaires .....	46
3.3. Activation du système immunitaire : immunité anti-tumorale .....	46

<b>III. La thérapie photodynamique : indications non oncologiques</b> .....	<b>49</b>
1. Effets immunomodulateurs de la PDT .....	49
1.1. <i>Mécanisme de la PDT immunomodulatrice</i> .....	49
1.1.1. Elimination sélective de certaines cellules inflammatoires par apoptose .....	50
1.1.2. Modification de l'expression des molécules de surfaces .....	50
1.1.3. Modulation de la production des cytokines .....	52
1.2. <i>Application de la PDT dans les désordres immunitaires</i> .....	53
1.2.1. Application de la PDT dans l'arthrite .....	53
1.2.2. Application de la PDT pour la sclérose en plaque .....	54
1.2.3. Application de la PDT dans le traitement du psoriasis .....	55
1.2.4. Application de la PDT et de la PDD dans les MICI .....	58
2. Cicatrisation et régénération des tissus par PDT .....	59
2.1. <i>Généralités sur la cicatrisation tissulaire</i> .....	59
2.2. <i>Persistance des neutrophiles et cicatrisation tissulaire</i> .....	60
2.3. <i>Mécanismes de régénération tissulaires par PDT</i> .....	60
2.4. <i>Application de la PDT en réparation tissulaire</i> .....	62
3. Effets antimicrobien de la PDT : antibactérien, antiviral, antifongique et antiparasitaire.....	63
3.1. <i>Avantage de la PDT antimicrobienne (PDTa)</i> .....	63
3.2. <i>Mécanisme d'inactivation photodynamique des cellules microbiennes</i> .....	64
3.3. <i>Inactivation photodynamique des cellules bactériennes</i> .....	64
3.3.1. Sensibilité bactérienne .....	65
3.3.2. Les PS en PDT antibactérienne .....	66
3.3.3. Application de la photoinactivation bactérienne .....	67
3.4. <i>Inactivation photodynamique virale, fongique et parasitaire</i> .....	68
3.5. <i>Application clinique de la PDT antimicrobienne</i> .....	69
<b>Objectifs</b> .....	<b>74</b>
<b>Chapitre 2 : Méthodologies et approches expérimentales</b> .....	<b>76</b>
<b>I. Méthodologies</b> .....	<b>78</b>
1. Animaux et condition d'hébergement.....	78
2. Protocole d'induction des modèles animaux.....	78
2.1. <i>Induction d'une colite aiguë au DSS</i> .....	78
2.2. <i>Induction d'une colite chronique avec développement tumoral</i> .....	78
3. Evaluation clinique de la colite : score DAI .....	79
4. Procédure de coloscopie.....	80
5. Procédure d'échantillonnage .....	80
6. Analyse histologique des échantillons .....	81
<b>II. Approches expérimentales</b> .....	<b>82</b>
1. Caractérisation du modèle de colite aiguë.....	82
1.1. <i>Evaluation clinique de la colite au DSS</i> .....	82



1.2.	<i>Observations par coloscopie</i>	83
1.3.	<i>Observation par histologie et score histologique d'inflammation</i>	83
2.	Caractérisation du modèle de colite chronique avec développement tumoral	84
2.2.	<i>Observation par coloscopie</i>	85
2.3.	<i>Analyse macroscopique et histologique des colons</i>	86
3.	Choix des paramètres pour le traitement PDT	87
3.1.	<i>Choix de l'intervalle drogue lumière</i>	87
3.2.	<i>Chronologie du traitement PDT</i>	87
3.3.	<i>Choix de la dose de lumière</i>	89
3.4.	<i>Choix de la concentration en photosensibilisateur</i>	91
<b>Chapitre 3 : Résultats</b>		<b>92</b>
I.	<b>Evaluation de l'efficacité de la PDT dans le traitement de colite aiguë et la prévention des cancers colorectaux associés</b>	<b>94</b>
II.	<b>Résultats supplémentaires</b>	<b>117</b>
1.	Mise en évidence de l'activation du facteur de transcription NF-KB	117
1.1.	<i>NF-KB et le cancer colorectal</i>	117
1.2.	<i>Matériels et méthodes</i>	117
1.3.	<i>Résultats</i>	118
<b>Discussion</b>		<b>121</b>
<b>Conclusion</b>		<b>129</b>
<b>Perspective</b>		<b>129</b>
<b>Références bibliographiques</b>		<b>133</b>
<b>Productions scientifiques</b>		<b>145</b>

## LISTE DES ABREVIATIONS

·OH : Radical hydroxyle	EPR : Enhanced Permeability and Retention
<sup>1</sup> O <sub>2</sub> : Oxygène singulet	ERN : Espèces Réactive de l'azote
<sup>3</sup> O <sub>2</sub> : Oxygène moléculaire	ERO: Espèces Réactives de l'Oxygène
5-ASA : Acide 5-AminoSalicylique	FGF : Fibroblast Growth Factor
8-MOP : 8-MéthOxyPsoralène	H&E : Hémotoxiline & Eosine
ACF : Foyer de Cryptes Aberrantes	H <sub>2</sub> O <sub>2</sub> : Peroxide d'hydrogène
ADN : acide désoxyribonucléique	HDL : High Density Lipoproteins
ADN : Acide Désoxyribo-Nucléique	Hp : Hématoporphirine
AFA : Alcool formolé acétique	HPD : Hématoporphirine derivate
ALA : AminoLévulinique Acide	i.p : intrapéritonéale
AOM : AzOxyMéthane	i.v : intraveineuse
APAF-1 : Apoptosis Activating Factor-1	IBD1 : inflammatory bowel disease 1
ARN : acide ribonucléique	ICAM : InterCellular Adhesion Molecule
BPD : Benzoporphirine derivate	IDL : Interval Drogue Lumière
CARD15 : Caspase-Activating Recruitment Domain 15	IFN-γ : Interferon-γ
CCR : Cancer ColoRectal	IL-10 : Interleukine-10
CD : cluster de différenciation	IL-12 : Interleukine-12
CEACAM6 : Carcinoembryonic antigen-related cell adhesion molecule 6	IL-17 : Interleukine-17
CMH : Complexe Majeur d'Histocompatibilité	IL-1β : Interleukine-1 bêta
COX-2 : Cyclo-Oxygénase 2	IL-23 : Interleukine-23
CPA : Cellules Présentatrices d'Antigènes	IL-6 : Interleukine-6
DAI : Disease Activity Index	iNOS : Oxyde Nitrique Synthase inductible
DLI : Drug Light Interval	KO : Knock-Out
DNBS : acide dinitrobenzène sulfonique	LB : Lymphocytes B
DNFB : 1-Fluoro-2,4-DiNitroBenzène	LDL : Low Density Lipoproteins
DPPC : dipalmitoylphosphatidylcholine	LDPDT : Low Dose PDT
DPPG : dipalmitoylphosphatidylglycérol	LLLT : Low Level Light Therapy
DSS : Dextran Sulfate de Sodium	LPS : Lipopolysaccharide
EAE : Encéphalomyélite Allergique Expérimentale	LT : Lymphocytes T
ECAI : Escherichia Coli Adherent/Invasive	MAP : Mycobacterium Avium Paratuberculosis
EDTA : acide éthylène diamine tétraacétique	MBP : Myelin Basic Protein
	MC : Maladie de Crohn
	MDP : MuramylDiPeptide
	MICI : Maladie Inflammatoire Chronique de l'Intestin

mTHPC : méta Téta HydroxyPhényl Chlorine

NFκB : Nuclear Factor Kappa B

NOD2 : Nucleotide-binding Oligomerization Domain  
2

O<sub>2</sub><sup>-</sup> : Anion superoxyde

PDD : PhotoDynamic Diagnosis

PDGF : Platelet-Derived Growth Factor

PDT a : PDT antimicrobienne

PDT : PhotoDynamic Therapy

PEG : Polyéthylène glycol

PL-ce6 : chlorure e6 conjuguée à des chaînes de poly-L-lysine

PS : PhotoSensibilisateur

PUVA thérapie : thérapie combinant une irradiation UVA et l'administration de Psoralène

RAG : recombination activating gene

RCH : Recto-Colite Hémorragique

SCID : Severe Combined ImmunoDeficiency

TGF-β : Transforming Growth Factor-béta

Th1 : Lymphocytes T helper de type 1  
(immunité cellulaire)

Th2 : Lymphocytes T helper de type 2  
(immunité humorale)

TLR : Toll Like Receptor

TNBS : acide 2,4,6-trinitrobenzène sulfonique

TNFα : Tumors Necrosis Factor Alpha

UVA : UltraViolet A

UVB : UltraViolet B

VEGF : Vascular Endothelial Growth Factor

VLDL : Very Low Density Lipoproteins

## LISTE DES FIGURES

Figure 1. Représentation schématique des pathologies regroupées sous le terme de MICI .....	13
Figure 2. Incidence des MICI dans le monde. ....	14
Figure 3. Localisation des lésions pour la maladie de Crohn et la recto-colite hémorragique. ....	15
Figure 4. Facteurs impliqués dans la physiopathogénie des MICI .....	16
Figure 5. Loci de susceptibilité génétique dans le cadre d'une MICI. ....	17
Figure 6. Barrière intestinale et homéostasie. ....	21
Figure 7. Système immunitaire de la muqueuse intestinale chez les individus sains (A) et atteints de MICI (B).....	24
Figure 8. Mécanismes moléculaires impliqués dans le développement des CCR sporadiques ou associés aux MICI.....	26
Figure 9. Schéma représentatif du principe de la PDT.....	38
Figure 10. Diagramme de Jablonski et réactions photochimiques de type I et II .....	39
Figure 11. Profondeur de pénétration de la lumière dans les tissus en fonction de la longueur d'onde. ...	40
Figure 12. La mTHPC liposomale (Foslip <sup>®</sup> ) .....	44
Figure 13. Mécanisme de photodestruction des tumeurs par thérapie photodynamique .....	45
Figure 14. Mécanisme d'action de la PDT anti-tumorale.....	47
Figure 15. Induction d'une réponse immunitaire anti-tumorale par PDT.....	48
Figure 16. Comparaison de la localisation des PS entre cellules cancéreuses et cellules bactériennes. ..	64
Figure 17. Paroi et membrane cytoplasmique des bactéries Gram négatives et Gram positives.....	65
Figure 18. Structure moléculaire des principaux PS antimicrobiens. ....	66
Figure 19. Pathologies infectieuses traitées par PDTa. ....	69
Figure 20. (A). Suivi quotidien de la perte de poids chez les souris C57bl/6. (B) Suivi des symptômes cliniques de la colite à l'aide du score DAI. ....	82
Figure 21. Observations par coloscopie : images représentatives des colons au cours de l'induction d'une colite aiguë .....	83
Figure 22. Analyse histologique des colons de souris au cours de l'induction d'une colite aiguë au DSS.....	84
Figure 23. Suivi des symptômes cliniques de la colite à l'aide du score DAI. ....	85
Figure 24. Observations par coloscopie : images représentatives des colons au cours de l'induction d'une colite chronique avec développement tumoral .....	85
Figure 25. (A) Observation macroscopique et (B) coupe histologique représentative d'un colon de souris à la fin de l'induction du modèle de colite chronique avec développement tumoral (J55).....	86
Figure 26. Etude de biodistribution par analyse HPLC sur différents organes après injection i.v de Foslip <sup>®</sup> à 0.05 mg/kg. ....	87
Figure 27. Représentation schématique du traitement PDT chez la souris après induction d'une colite aiguë .....	88
Figure 28. Chronologie du traitement PDT chez la souris au cours de l'induction d'une colite chronique avec développement tumoral. (© : Coloscopie).....	88
Figure 29. Immunomarquage phospho NF-KB dans le colon distal des animaux contrôles AOM/DSS et des souris AOM/DSS traitées par PDT (x 200). ....	118



## **LISTE DES TABLEAUX**

<b>Tableau 1. Les principaux modèles animaux d'inflammation chronique de l'intestin .....</b>	<b>32</b>
<b>Tableau 2. Liste des photosensibilisateurs actuellement utilisés en clinique.....</b>	<b>43</b>
<b>Tableau 3. Résumer des articles évaluant l'efficacité de la PDT dans le traitement du psoriasis. ....</b>	<b>56</b>





# INTRODUCTION





## INTRODUCTION

Les maladies inflammatoires chroniques de l'intestin (MICI) sont des maladies chroniques incurables et très invalidantes touchant le tractus digestif. Ces maladies représentent un véritable problème de santé publique compte tenu de leur fréquence, de leur pronostic à court et à long terme, du coût de leur prise en charge ainsi que de leurs répercussions sur la qualité de vie. Ces pathologies affectent actuellement 2 millions de personnes en Europe et 1.5 millions aux États-Unis et touchent préférentiellement des sujets jeunes âgés de 15 à 35 ans mais peuvent également survenir à tout âge.

L'idée actuelle sur la pathogénie des MICI suggère une activation inappropriée du système immunitaire intestinal, dirigé contre la flore intestinale de l'hôte chez des patients génétiquement prédisposés. C'est l'association de facteurs génétiques, immunologiques (perturbations dans la réponse immunitaire innée et adaptative) et environnementaux impliquant notamment le microbiote intestinal, chacun en proportions variables, qui détermine la survenue de ces pathologies. Les patients atteints de MICI présentent de plus, un risque élevé de cancer colorectal. Les mécanismes moléculaires conduisant au développement tumoral restent encore mal connus mais il semblerait qu'une réponse immunitaire non-contrôlée, un stress oxydatif et des changements dans la composition et la structure de la flore intestinale soient impliqués.

Les thérapies actuellement disponibles restent à ce jour insuffisantes puisqu' il n'existe toujours pas de traitements curatifs mais seulement des traitements symptomatiques présentant des effets à court terme et dont la répétition des doses induit un certain nombre d'effets secondaires. De plus, le taux de rémission clinique n'atteint seulement que 30 % à 12 mois sous traitement anti-TNF $\alpha$  qui représente un des traitements les plus puissants. C'est pourquoi il est justifié de chercher de nouvelles modalités de traitement qui idéalement présenteraient des propriétés immunomodulatrices, un bon profil d'innocuité, peu ou pas d'effets secondaires et la possibilité de répéter le traitement autant que nécessaire sans perte d'efficacité. La thérapie photodynamique (PDT) pourrait répondre à ces critères et ainsi être une option thérapeutique intéressante pour le traitement des MICI.

Sous sa forme conventionnelle, la thérapie photodynamique (PDT) est une modalité thérapeutique utilisée pour le traitement de lésions néoplasiques. La PDT est une approche photochimique basée sur l'action combinée de la lumière et d'une molécule photoactivable, le photosensibilisateur (PS) qui s'accumule de façon préférentielle dans les cellules hyperplasiques. Sous l'effet d'une irradiation lumineuse et en présence d'oxygène, ce PS génère des espèces réactives de l'oxygène (ERO) ayant des effets cytotoxiques qui conduiront à la mort des cellules tumorales par nécrose ou apoptose. Cependant, la PDT apparaît aujourd'hui comme un outil clinique prometteur dans diverses pathologies non-oncologiques. La PDT se montre notamment capable de moduler la réponse immunitaire, de favoriser la cicatrisation et le remodelage tissulaire et d'inactiver ou de tuer certaines souches microbiennes. Des études récentes montrent que la PDT lorsqu'elle utilise de faibles doses de photosensibilisateur et/ou de lumière alors appelée LDPDT (Low dose-PDT) possède des propriétés anti-inflammatoires en modifiant la signalisation cellulaire, la production de cytokines, et l'expression des récepteurs de surface. Quelques travaux ont démontré avec succès l'utilisation de la LDPDT pour prévenir ou traiter des pathologies inflammatoires chez l'homme ou la

souris (telles que le psoriasis et l'arthrite rhumatoïde). En plus d'éliminer l'inflammation, la LDPDT peut promouvoir la cicatrisation cutanée et tuer ou inactiver certaines souches microbiennes. Ainsi, la LDPDT pourrait être le premier traitement multidimensionnel pour la prise en charge des MICI.

Les travaux entrepris dans le cadre de cette thèse ont donc pour but d'évaluer la LDPDT dans le traitement des MICI et la prévention des cancers colorectaux associés. L'objectif à long terme vise à fournir une nouvelle modalité de traitement dans le cadre des maladies inflammatoires chroniques de l'intestin permettant de contrôler l'inflammation durant les périodes actives de la maladie et montrant un impact positif sur le développement du cancer colorectal associé aux MICI.



# CHAPITRE 1

## Synthèse Bibliographique

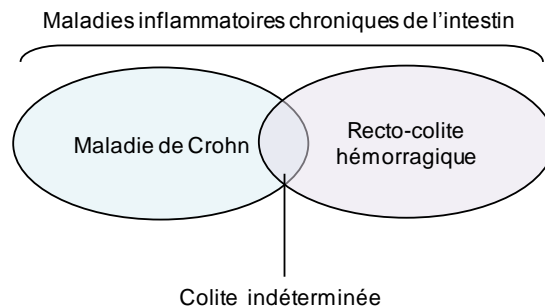


## A. LES MALADIES INFLAMMATOIRES CHRONIQUES DE L'INTESTIN (MICI)

### I. Généralités et historique

#### 1. Généralités

Les maladies inflammatoires chroniques de l'intestin (MICI) se caractérisent par une atteinte inflammatoire sévère du tractus gastro-intestinal. Ce sont des pathologies chroniques évoluant par poussées entrecoupées de périodes de rémission plus ou moins longues. Le terme MICI regroupe deux entités principales: la maladie de Crohn (MC) et la recto-colite hémorragique (RCH). Une troisième entité peut être ajoutée, la "colite indéterminée", présentant les caractéristiques d'une colite idiopathique pour laquelle l'ensemble des examens réalisés ne permet pas de trancher entre maladie de Crohn et rectocolite hémorragique (Figure 1).



**Figure 1. Représentation schématique des pathologies regroupées sous le terme de MICI**

Les MICI touchent aussi bien les hommes que les femmes et affectent préférentiellement le jeune adulte, entre 20 et 30 ans. Cliniquement, ces pathologies sont caractérisées entre autres par d'importantes douleurs abdominales, des diarrhées chroniques (avec ou sans saignements) et une importante fatigue associée aux symptômes inflammatoires et à l'état de douleurs chroniques dans lequel se trouvent les patients. L'origine de ces maladies reste encore mal connue, certainement multifactorielle et faisant intervenir des mécanismes physiopathologiques complexes.

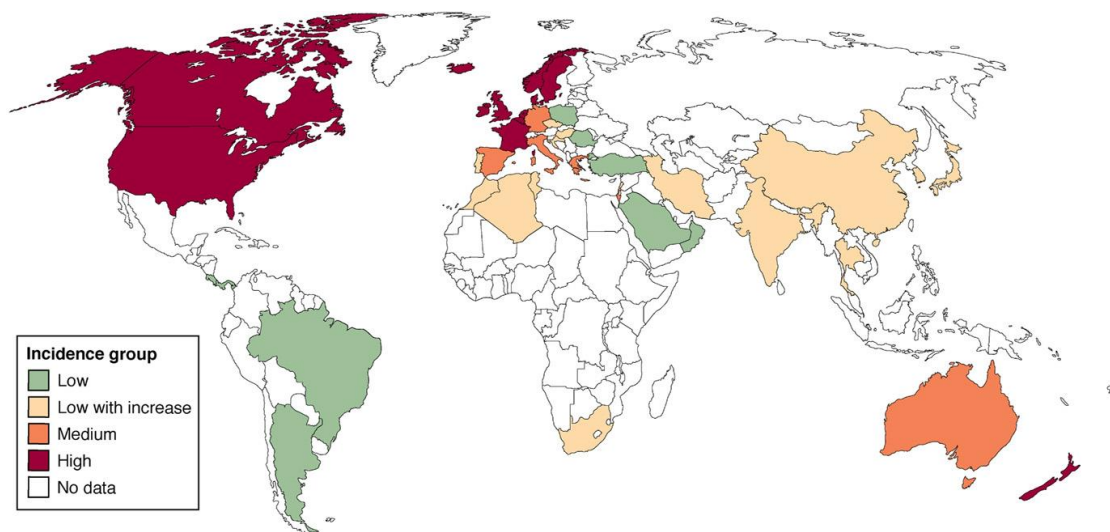
#### 2. Historique

Les MICI semblent affecter l'être humain depuis plusieurs siècles. Des descriptions sommaires de maladies inflammatoires de l'intestin sont déjà rapportées dans des textes remontant à l'Antiquité. La MC fut observée pour la première fois par le chirurgien allemand, Wilhelm Fabry en 1623 [1]. Mais la paternité de cette maladie revient en 1932 au Dr. Burrill B. Crohn et ses confrères new-yorkais Dr. Ginsburg et Dr. Oppenheimer qui publièrent un article décrivant chez 14 patients les symptômes d'une maladie, nommée à l'époque « iléite régionale » [2]. La RCH quant à elle, fut décrite pour la première fois en 1859 par le docteur Samuel Wilks. Un peu plus tard en 1875, il définit les aspects anatomo-cliniques de la pathologie et proposa l'appellation « ulcerative colitis » [3].

## II. Aspects cliniques et épidémiologiques

### 1. Epidémiologie

L'incidence des MICI (nombre de nouveau cas/an pour  $10^5$  habitants) varie beaucoup à travers le monde. Elle est particulièrement plus élevée dans l'hémisphère nord (notamment Europe et Amérique du Nord) que dans l'hémisphère sud (Figure 2) [4]. Mais dans certains pays de l'Europe du Sud ou de l'Est et en Asie, cette incidence initialement faible commence à fortement augmenter depuis ces dix dernières années. Les études épidémiologiques ont pu démontrer que l'augmentation de l'incidence des MICI semble être corrélée à l'industrialisation des pays et aux changements de mode de vie et d'environnement [4, 5].



**Figure 2. Incidence des MICI dans le monde.**

Rouge correspond à une incidence annuelle supérieure à  $10/10^5$ , orange à une incidence de  $5$  à  $10/10^5$ , vert à une incidence inférieure à  $4/10^5$ , et jaune à une faible incidence mais qui augmente continuellement.

Les incidences les plus fortes sont rapportées en Europe du Nord et en Amérique du Nord où elles sont de  $12$  à  $19/10^5$  et  $5$  à  $29/10^5$  pour la maladie de Crohn et la RCH respectivement. Ainsi près de 1.3 millions d'Américains et 2.2 millions d'Européens souffrent de MICI [6, 7].

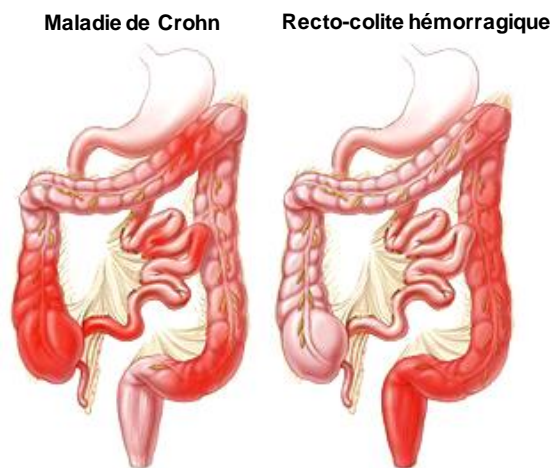
En France, les données du registre EPIMAD (registre des MICI dans le Nord Ouest de la France) indiquent une incidence standardisée moyenne annuelle de  $6.7/10^5$  pour la MC alors que celle de la rectocolite est de  $3.8/10^5$  (entre 2006 et 2007) [5]. Globalement on estime à 120 000 le nombre de personnes atteintes de MC et à 80 000 le nombre de personnes atteintes de RCH en France. Soit au total environ 200 000 personnes atteintes de MICI dans notre pays.

Les MICI affectent aussi bien les hommes que les femmes. Cependant, la prévalence de la MC montre une discrète prépondérance chez la femme alors qu'aucune différence n'est observée suivant le sexe dans le développement de la RCH.

## 2. Anatomopathologie

### 2.1. La maladie de Crohn

La maladie de Crohn et la rectocolite hémorragique se différencient principalement par la localisation et la profondeur des lésions au niveau de la muqueuse intestinale. La MC peut affecter l'ensemble du tractus gastro-intestinal, de la bouche à l'anus. Cependant, dans la majorité des cas, l'inflammation est principalement localisée au niveau de l'iléon et/ou du côlon (Figure 3).



**Figure 3. Localisation des lésions pour la maladie de Crohn et la recto-colite hémorragique.**

D'après "the Johns Hopkins Medical Institution"

Le processus inflammatoire s'accompagne de lésions qui se manifestent sous la forme d'ulcérations. Ces lésions peuvent toucher de manière simultanée ou successive, un ou plusieurs segments du tube digestif et sont le plus souvent discontinues. Ainsi des intervalles de muqueuse saine séparent la muqueuse enflammée. En outre, dans la MC l'atteinte de la muqueuse est dite trans pariétale, puisque l'ensemble des différentes couches composant la paroi digestive peut être touché. Ces lésions étant profondes, elles peuvent parfois être à l'origine de fissures, de fistules (trous dans la paroi de l'intestin) et de sténoses.

### 2.2. La rectocolite hémorragique

La recto-colite hémorragique est caractérisée par une inflammation restreinte au niveau du rectum et du colon (Figure 3).

Contrairement à la MC, les lésions de la RCH s'étendent de manière continue, sans intervalle de muqueuse saine. L'atteinte progresse de manière antérograde, à un point de départ rectal dans 95 % des cas. Les lésions n'atteignent que les couches superficielles de la paroi, c'est à dire la muqueuse et la sous-muqueuse. Ces lésions entraînent le plus souvent des abcès au niveau des cryptes liés à une accumulation de neutrophiles et de monocytes à la base des villosités aboutissant à la destruction des sites importants dans le renouvellement des cellules souches épithéliales.



### 3. Symptômes et complications

#### 3.1. Manifestations intestinales et extra-intestinales

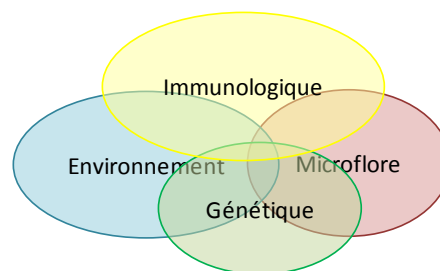
Les MICI évoluent par périodes de crises (appelées poussées) qui durent plusieurs semaines voire plusieurs mois, entrecoupées de périodes de rémissions. Durant ces poussées, les manifestations cliniques sont majoritairement digestives. Les symptômes les plus fréquents étant les douleurs abdominales, les diarrhées chroniques (quelques fois sanglantes), et un état de fatigue permanent. Ces symptômes peuvent s'accompagner entre autres de vomissements, de ballonnements, de flatulences, d'incontinence fécale. Outre les manifestations intestinales, l'évolution des MICI s'accompagne chez 1/3 des patients, de manifestations extra-intestinales parfois sévères qui peuvent révéler la maladie [8, 9]. Il s'agit notamment de pathologies de type ostéo-articulaires, hépato-biliaires, oculaires ou encore cutanées [10].

#### 3.2. Complications intestinales

Mégacôlon toxique (dilatation sévère de l'intestin), adhérences intestinales, abcès, fissures sténose et fistules sont autant de complications qui alourdissent la prise en charge médico-chirurgicale de MICI. Mais ces complications sont aujourd'hui en nette diminution grâce à l'apparition de nouveaux traitements et à une meilleure prise en charge des patients.

## III. Etiologie et physiopathogénie des MICI

L'étiologie des MICI reste encore largement incomprise, mais il ne fait aucun doute qu'une cause unique ne peut à elle seule expliquer leur développement. Actuellement, il est communément admis que les MICI résultent d'une activation inappropriée du système immunitaire intestinal, dirigé contre la flore intestinale de l'hôte chez des patients génétiquement prédisposés. C'est l'association des facteurs génétiques, immunologiques (perturbations dans les réponses immunitaires innées et adaptatives) et environnementaux impliquant notamment le microbiote intestinal, chacun en proportions variables, qui détermine la survenue de ces pathologies (Figure 4).



**Figure 4. Facteurs impliqués dans la physiopathogénie des MICI**

De plus, il semblerait que chaque patient puisse présenter une combinaison différente de ces facteurs conduisant ainsi à une hétérogénéité du tableau clinique de la maladie et de la réponse aux traitements.

## 1. Facteurs génétiques

La susceptibilité génétique joue un rôle important dans le développement des MICI comme le prouvent les études de concordance chez les jumeaux (taux plus élevés de concordance chez les jumeaux monozygotes (35%) par rapport aux hétérozygotes (4%)) [11] et l'existence de formes familiales de MICI (10 à 29 % des patients atteints de MICI ont un parent du 1<sup>er</sup> degré atteint de cette maladie). L'ensemble de ces données souligne l'importance du fond génétique dans le développement de ces maladies et a ainsi amené les chercheurs à étudier les gènes impliqués dans cette pathologie.

Au cours de ces dernières années, des études génomiques ont permis d'identifier plusieurs dizaines de loci et de gènes associés aux MICI. NOD2 (Nucleotide-binding Oligomerization Domain) fut le premier gène identifié comme gène de susceptibilité à la MC et c'est l'un des plus fortement associé puisque des mutations du gène NOD2 sont présentes chez environ 50 % des patients atteints de MC. La découverte de NOD2 en 2001, a notamment mis l'accent sur le rôle de l'immunité innée dans la MC [12, 13].

Le gène NOD2 (situé sur le locus IBD1) code pour la protéine CARD15 (Caspase-Activating Recruitment Domain 15), un récepteur cytoplasmique impliqué dans la reconnaissance d'un composant du peptidoglycane des parois bactériennes, le muramyl-dipeptide (MDP) [12]. Ce gène est majoritairement exprimé par les cellules immunitaires (macrophages, lymphocytes, cellules dendritiques) ainsi que les cellules épithéliales (plus précisément les cellules de Paneth). Les variations du gène NOD2 affectent l'habilité du système immunitaire inné à reconnaître le composant bactérien MDP et à initier une réponse immunitaire adaptée. NOD2 n'est aujourd'hui plus qu'un gène de susceptibilité parmi une soixantaine (Figure 5). L'ensemble des gènes ayant été découvert montre l'implication de nombreuses fonctions biologiques dans la pathogénie des MICI telles que l'autophagie, le stress du réticulum, l'homéostasie de la barrière intestinale, la restauration de l'épithélium (Figure 5)[14].

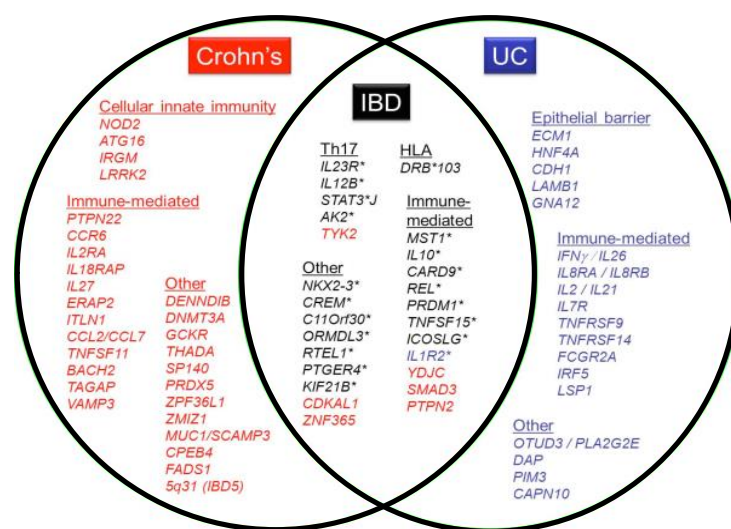


Figure 5. Loci de susceptibilité génétique dans le cadre d'une MICI.

D'après Lees et al.2011[15]

Cependant, les données épidémiologiques et la concordance imparfaite entre les jumeaux monozygote démontrent que la susceptibilité génétique ne suffit pas à elle seule, à expliquer le développement des MICI, et suggèrent ainsi l'implication d'autres facteurs tels que les facteurs environnementaux.

## 2. Facteurs environnementaux

La faible concordance chez les jumeaux monozygote [11], l'hétérogénéité spatiale des MICI [4, 16], l'augmentation rapide de leur incidence dans les pays en voie d'émergence et l'augmentation des risques dans les populations migrantes plaident en faveur de facteurs environnementaux et socio-économiques [17].

Parmi les facteurs environnementaux ayant fait l'objet d'intenses recherches, seuls le tabagisme et l'appendicectomie ont à ce jour un rôle clairement établi dans le développement et l'évolution des MICI. De nombreux autres facteurs environnementaux ont été incriminés, pour n'en citer que quelques uns : stress, contraceptifs oraux, agents infectieux, allaitement maternel, vaccination, pollution, alimentation ; Mais actuellement leur réelle implication reste controversée [18].

### 2.1. Le tabac et l'appendicectomie

Parmi les facteurs environnementaux potentiels, seuls le tabagisme et l'appendicectomie ont à ce jour un rôle clairement établi dans le développement et l'évolution des MICI.

Le tabagisme affecte de manière différente le risque d'apparition et l'évolution des MICI. Dans le cas de la MC, le tabagisme augmente le risque d'apparition de la maladie et aggrave son évolution en augmentant le recours aux interventions chirurgicales et la fréquence des traitements immunosuppresseurs [19, 20]. A l'inverse, dans le cas de la RCH, le tabagisme diminue les risques de survenue de la maladie et a tendance à ralentir sa progression et à limiter la sévérité de l'atteinte colique [20, 21]. Bien que la relation entre le tabac et les MICI soit clairement établie, plusieurs éléments indiquent que le tabac serait avant tout un facteur modulant l'inflammation intestinale et ne peut pas être responsable à lui seul du développement des MICI [22].

L'appendicectomie est le deuxième facteur environnemental associé aux MICI, plusieurs études ont démontré qu'un antécédent d'appendicectomie avait un effet protecteur vis à vis de la RCH en réduisant de 70 % son risque de développement. Cet effet protecteur n'est observé que chez les patients opérés avant l'âge de 20 ans et uniquement à la suite d'une véritable appendicite [23]. L'appendicectomie influence également l'évolution de la RCH puisque les patients développant une RCH après appendicectomie sont plus âgés au moment du diagnostic, présentent moins de rechutes au cours de l'évolution de leur maladie et nécessitent moins d'interventions chirurgicales. En ce qui concerne l'influence de l'appendicectomie sur la MC, sa mise en évidence reste difficile puisqu'une appendicite peut représenter une forme d'entrée dans la maladie [24].

## 2.2. Hypothèse infectieuse

L'implication d'un agent infectieux dans le développement des MICI n'est toujours pas exclue et plusieurs agents pathogènes tels que *Mycobactérium paratuberculosis*, *Helicobacter pylori*, *Yersinia enterocolitica*, *Escherichia coli* adhérent/invasif ou encore le virus de la rougeole ont été incriminés. La culpabilité de certains a été clairement rejeté mais d'autres restent fortement suspectés notamment *Mycobactérium paratuberculosis* et *Escherichia coli* adhérent/invasif [25].

*Mycobactérium avium paratuberculosis* (MAP) a été le premier agent infectieux suggéré comme responsable de la physiopathologie de la MC car cette bactérie était déjà connue pour entraîner une inflammation gastro-intestinale chez les ruminants appelée la maladie de Johne. Cette pathologie présente de nombreuses similitudes cliniques et histologiques avec la MC chez l'homme [26]. La transmission de MAP à l'homme pourrait être due à l'ingestion d'aliments contaminés tels que le lait de vache, la viande ou encore l'eau non filtrée [27, 28]. Cependant la responsabilité de MAP dans l'étiologie de la MC reste largement controversée.

Des études récentes ont clairement mis en avant le rôle possible d'*Escherichia coli* adhérent/invasif (ECAI) dans la pathogénie de la MC [29]. ECAI est retrouvée dans 22 à 36 % des lésions de patients atteints de MC [29]. Cette bactérie ne synthétise pas de facteurs de virulences mais a la capacité d'adhérer à l'épithélium intestinal, d'envahir les cellules et de s'y multiplier. ECAI une fois phagocytée par les macrophages a la capacité de persister au sein de leur cytoplasme sans être dégradée, conduisant à un stress de la cellule immunitaire qui induit alors une forte synthèse de cytokines pro-inflammatoires (notamment TNF $\alpha$ ) responsable de l'inflammation et conduisant à des dommages au niveau de la muqueuse intestinale [30]. L'adhésion d'ECAI aux cellules épithéliales est possible par la présence d'un récepteur anormalement exprimé au niveau de l'iléon des patients, le récepteur CEACAM6 [30].

## 2.3. Hypothèse hygiéniste

La théorie de l'hygiène est une des principales théories pouvant expliquer l'association entre la rapide émergence des maladies auto-immunes et inflammatoires, et l'industrialisation d'un pays [31]. Cette hypothèse propose que l'émergence des MICI résulte de l'amélioration des conditions d'hygiène en conséquence de l'industrialisation des pays. Une faible exposition microbienne et parasitaire par l'assainissement des eaux, l'industrialisation alimentaire, et l'utilisation d'antibiotiques et de vaccins contribue au déclin des maladies infectieuses [31]. Ainsi de nombreuses études démontrent que le déclin des pathologies infectieuses est corrélé à une augmentation des allergies, des maladies de nature auto-immune (tel que le diabète de type 1) et des maladies inflammatoires chroniques incluant la MC et la RCH [32]. Cette constatation s'expliquerait par une défaillance dans l'éducation de notre système immunitaire durant les premiers mois de la vie. Cette défaillance instaurerait alors une réponse immunitaire inappropriée lors de l'exposition ultérieure à des antigènes environnementaux.

En effet, les MICI sont quasiment inexistantes au sein des populations en contact permanent avec des bactéries et des parasites potentiellement pathogènes [32]. De plus, il a été observé une augmentation de l'incidence des MICI dans les populations migrantes : les sujets migrants durant les

premières années de vie d'un pays de faible incidence vers un pays de forte incidence montrent une augmentation anormale du risque de développer une MICI.

#### 2.4. Hypothèse de la chaîne du froid

La théorie de la chaîne du froid propose qu'une exposition chronique à des bactéries psychrotrophes (qui prolifèrent entre  $-1^{\circ}\text{C}$  et  $+10^{\circ}\text{C}$ ) soit impliquée dans la pathogénie de la MC [33]. L'émergence de la MC pourrait être liée notamment à deux bactéries entéro-pathogènes, *Yersinia* et *Listeria* présentes dans les aliments et dont la croissance est favorisée par la réfrigération [33]. L'avènement de la réfrigération a débuté au cours de la seconde moitié du XX<sup>ème</sup> siècle dans les pays occidentaux. Or l'incidence de la MC a augmenté au même moment, plus particulièrement en Europe occidentale et en Amérique du Nord [34, 35]. Il existe également un parallèle entre l'équipement des foyers en réfrigérateurs et les variations d'incidence pour la répartition entre zones rurales et zones urbaines [35]. Plusieurs arguments physiopathologiques sont en faveur de l'implication de *Yersinia enterocolitica* et *pseudotuberculosis* dans la pathogénie de la MC. Ces deux bactéries sont capables d'envahir la muqueuse intestinale et d'entraîner la formation d'abcès et d'ulcérations [33]. Plusieurs aspects cliniques et morphologiques de la yersiniose sont d'ailleurs similaires à ceux de la MC, en particulier la présence de granulomes [33]. L'ADN de *Yersinia enterocolitica* et *pseudotuberculosis* a également été mis en évidence dans les lésions muqueuses de patients atteints de MC [35]. De plus, il a été démontré que des souris déficientes pour le gène NOD2/CARD15 présentaient une grande sensibilité à l'infection par *Yersinia pseudotuberculosis* [33].

### 3. Facteurs immunologiques

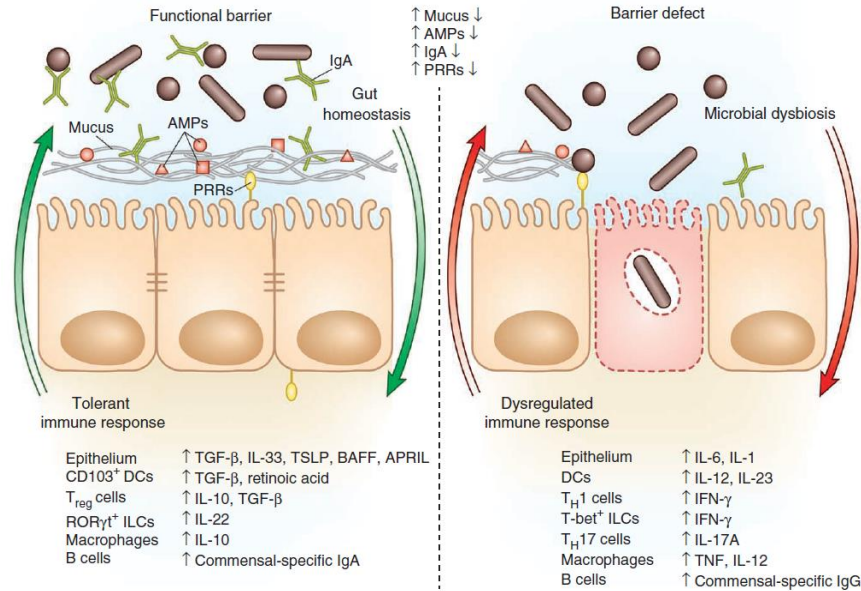
A ce jour, la pathogénie des MICI n'est toujours pas clairement identifiée. Cependant, il semble évident que MC et RCH sont dues, chez des patients génétiquement prédisposés à une activation inappropriée du système immunitaire muqueux envers la flore intestinale [36]. La plupart des gènes actuellement reconnu comme impliqués dans la pathogénie des MICI sont liés aux interactions entre les bactéries et le système immunitaire muqueux mais également à l'intégrité de la barrière intestinale.

#### 3.1. Rôle de la barrière intestinale muqueuse

La barrière intestinale est un écosystème complexe constituée de la flore intestinale, du mucus, d'une monocouche de cellules épithéliales, et des cellules de l'immunité [37]. La barrière intestinale permet l'absorption des nutriments tout en constituant une barrière efficace évitant l'entrée massive des antigènes alimentaires et des microorganismes commensaux. C'est également un lieu d'échantillonnage constant indispensable à l'information du système immunitaire pour initier la défense de l'organisme ou la mise en place d'une tolérance.

L'épithélium intestinal se situe à l'interface entre la flore intestinale et le système immunitaire de la muqueuse. Outre ses fonctions d'absorption des nutriments, les cellules de l'épithélium intestinal forment une barrière physique entre le contenu de la lumière intestinale et le milieu interne notamment par la présence des jonctions serrées intercellulaires (E-cadherine, N-cadherine, Occludine) qui contrôlent la translocation bactérienne à travers la muqueuse intestinale [38].

De plus, les cellules de l'épithélium intestinal sont responsables de la production du mucus, qui sert à la fois de barrière physique et chimique face aux agents bactériens (Figure 7)[37, 38]. La viscosité du mucus protège l'épithélium en limitant l'adhésion des microorganismes et la pénétration des toxines bactériennes [39] et les différents éléments constituant le mucus notamment des immunoglobulines (IgA), des peptides antimicrobiens comme les défensives et les lectines assurent une activité antimicrobienne directe [38].



**Figure 6. Barrière intestinale et homéostasie.**

La présence d'une barrière intestinale fonctionnelle assure l'homéostasie de la muqueuse intestinale. Des défauts dans la production de peptides antimicrobiens, une réduction de la sécrétion de mucus, une augmentation de la perméabilité de la muqueuse par déstabilisation de jonctions serrées entre les cellules conduisent au développement des MICI. AMPs: Anti-Microbial peptides ; PRRs: Pattern Recognition Receptor.

De plus, les cellules épithéliales intestinales sont en communication constante avec la flore intestinale et les éléments de la lumière intestinale. Elles sont capables de reconnaître des éléments bactériens pathogènes par leurs récepteurs aux peptides bactériens, extracellulaires les TLR (Toll Like Receptor) et intracellulaires notamment NOD2/CARD15 (Figure 6). Et ainsi activent leur production de peptides antimicrobiens et expriment des molécules de CMH afin d'amorcer une réponse immunitaire adaptée [37, 40]. Des défauts au niveau de la barrière intestinale ont été rapportés chez les patients atteints de MICI, il s'agit notamment d'un défaut dans la production de peptides antimicrobiens, d'une réduction de la sécrétion de mucus, d'une augmentation de la perméabilité de la muqueuse par déstabilisation des jonctions serrées entre les cellules (Figure 6). Ces perturbations conduisent à la rupture de l'homéostasie intestinale par augmentation des contacts entre les cellules bactériennes et celles du système immunitaire et prolifération de bactéries pathogènes, et ainsi mènent au développement d'une MICI [41].

### 3.2. Rôle du microbiote intestinal

Le microbiote intestinal ou flore intestinale est l'ensemble des microorganismes présent dans le tractus gastro-intestinal. L'être humain héberge  $10^{14}$  bactéries dans son tractus digestif soit environ 10 fois plus de microorganismes qu'il n'est constitué de cellules eucaryotes humaines [42]. L'analyse de sa composition a été rendue possible par l'arrivée des techniques de séquençage de l'ADN permettant ainsi de s'affranchir des limites de la culture. Cette avancée considérable en biologie moléculaire a permis une étude plus poussée du microbiote intestinal et a ainsi révélé son incroyable richesse. Le microbiote intestinal d'un individu adulte serait composé de 500 à 1000 espèces bactériennes différentes réparties selon 4 phyla (grands groupes) bactériens majoritaires : Firmicutes, Bacteroidetes, Actinobacteria et Proteobacteria [42, 43]. Le phylum des Firmicutes (bactérie à Gram positif) représente 79 % du microbiote, il est constitué majoritairement des groupes *Clostridium coccoides* et *Clostridium Leptum* avec notamment l'espèce *Faecalibacterium prausnitzii*. Les deux autres phyla, Bacteroides et Actinobacteria représentent respectivement 17 et 7% des microorganismes de la flore intestinale. Le dernier phyla, les Proteobacteria ne représentent que quelques pourcents des bactéries totales. Le microbiote représente une énorme biomasse présentant de très nombreuses fonctions utiles à l'hôte, et constitue pour certain un véritable organe caché. Les liens fonctionnels qui unissent l'organisme humain et les microorganismes qu'il héberge sont le fruit d'une longue coévolution. A plus d'un titre cette association peut être considérée comme mutualiste car il existe une véritable coopération entre le microbiote et l'hôte, conduisant pour chacun à des avantages certains. Parmi les grandes fonctions du microbiote, on peut citer, la fermentation des substrats au niveau du colon, le rôle de barrière empêchant la colonisation par des microorganismes pathogènes, le développement et la maturation du système immunitaire intestinal.

#### 3.2.1. Dysbiose

De plus en plus d'arguments sont en faveur du rôle clef du microbiote intestinal dans la pathogénie des MICI. Plusieurs études démontrent que la dysbiose, définie comme une altération dans la richesse et les fonctions du microbiote, est probablement un événement déterminant dans le développement des MICI. Mais il reste difficile de conclure à un rôle inducteur et/ou amplificateur [44, 45]. D'un point de vue quantitatif, les patients atteints de MICI montrent une concentration bactérienne bien plus élevée au niveau des lésions de la muqueuse suggérant un défaut dans les mécanismes qui normalement séquestrent les bactéries [46]. D'un point de vue qualitatif, les patients atteints de MICI présentent une diminution de la biodiversité du microbiote intestinal probablement en raison de la diminution des mécanismes d'élimination des bactéries permettant l'envahissement de la muqueuse par des bactéries pathogènes. En effet, l'analyse de la diversité bactérienne chez ces patients montre une profonde diminution des espèces bactériennes bénéfiques (*Bifidobacteria*, *Lactobacilli*) et une augmentation des bactéries potentiellement pathogènes (*Bacteroides*, *Escherichia coli*, *Enterobacter*) [44]. Le changement le plus remarquable chez les patients atteints de MICI reste la diminution de l'abondance du phylum des Firmicutes avec notamment une diminution de l'espèce *Faecalibacterium prausnitzii* [47, 48]. Contrairement aux Firmicutes, les patients atteints de MICI présentent une augmentation du nombre de bactéries appartenant au phylum des Bacteroidetes [45, 46]. Des

expériences sur modèles animaux de colonisation sélective de l'intestin, ont notamment démontré le potentiel pro-inflammatoire de différentes espèces bactériennes constituant la flore intestinale normale. La souche *Bacteroides* présente notamment un fort potentiel pro-inflammatoire et conduit à l'induction d'une colite persistante [49].

### 3.3. Processus inflammatoire

L'homéostasie intestinale dépend d'interactions complexes entre le microbiote intestinal, l'épithélium intestinal et le système immunitaire de l'hôte. Chez les individus sains (Figure 7), la muqueuse intestinale contient une population complexe de cellules immunitaires (les "T helper" : Th1, Th2, Th17 et les "Treg") qui sécrètent tout un éventail de cytokines. Cela inclut des cytokines anti-inflammatoires comme le TGF- $\beta$  et l'IL-10 qui régulent négativement la réponse immunitaire mais également des cytokines pro-inflammatoires qui assurent la défense contre les microorganismes pathogènes [30]. La phagocytose par les macrophages et la synthèse de peptides antimicrobiens par les cellules de paneth participent également à la défense contre les bactéries limitant ainsi les dommages tissulaires. L'équilibre entre les cellules "T helper" et les cellules Treg (donc entre cytokines pro- et anti-inflammatoires) est continuellement ajusté afin de maintenir l'homéostasie du système immunitaire intestinal [30](Figure 7).

Chez les personnes atteintes de MICI, un certain nombre d'événements contribue à une augmentation de l'exposition du système immunitaire de la muqueuse aux bactéries. Il s'agit notamment de la réduction de la sécrétion de mucus, d'une augmentation de la perméabilité de la muqueuse par déstabilisation de jonctions serrées entre les cellules, des défauts de synthèse des peptides antimicrobiens, d'une augmentation de l'adhérence des bactéries à l'épithélium intestinal. De plus, les mécanismes de reconnaissance des composants bactériens sont altérés (TLR, NOD2/CARD15) modifiant ainsi l'habileté du système immunitaire innée à reconnaître le composant bactérien et à initier une réponse immunitaire adaptée. Il s'ensuit alors une infiltration massive de la muqueuse intestinale par diverses cellules de l'immunité innée (neutrophiles, macrophages, cellules dendritiques) et de l'immunité adaptative (LB et LT) [30]. L'augmentation du nombre de cellules immunitaires et leur activation augmentent le taux de TNF- $\alpha$  et de divers médiateurs pro-inflammatoires au niveau de la muqueuse (IL-1 $\beta$ , IL-12, IL-6, IL-23). Et ainsi, un déséquilibre de la balance immunologique s'installe en faveur de l'inflammation [30].



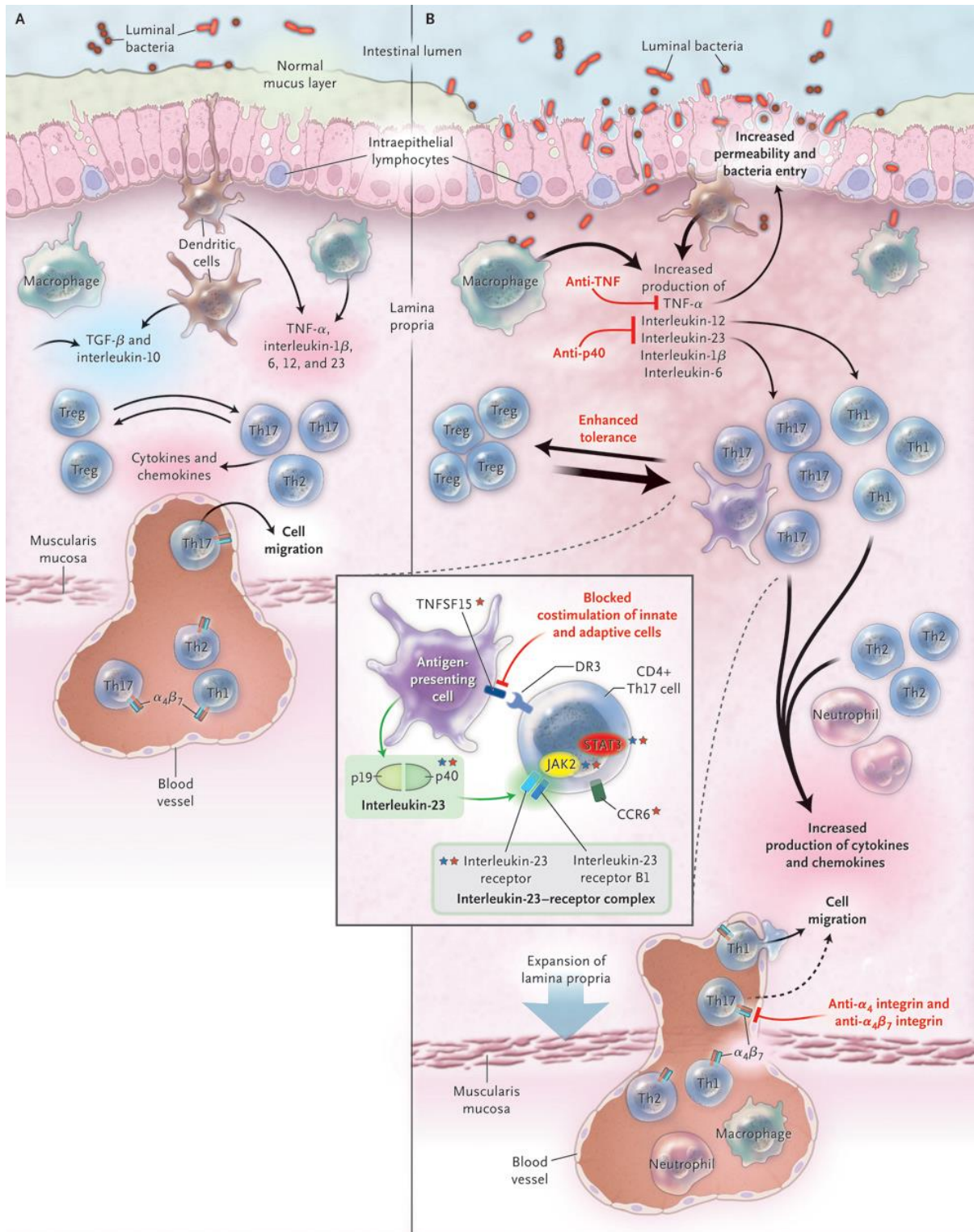


Figure 7. Système immunitaire de la muqueuse intestinale chez les individus sains (A) et atteints de MICI (B). D'après Abraham et al., [30]

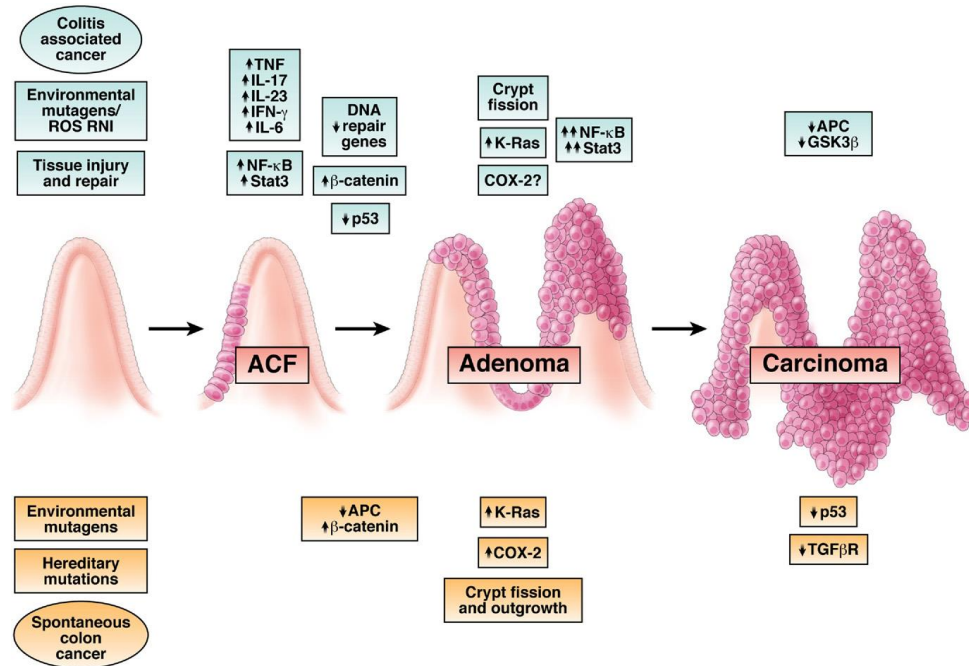
## IV. Cancer colorectal et MICI

### 1. Epidémiologie

Le risque réel de développer un cancer colorectal (CCR) chez les patients atteints de MICI reste difficile à quantifier. Les études réalisées dans les centres référents rapportent généralement un risque plus élevé que celui rapporté dans les études de population. Mais les résultats des centres référents semblent biaisés par le fait qu'ils regroupent les cas les plus sévères [50, 51]. Ainsi d'après les études de population, les patients atteints de MICI, présenteraient environ deux à trois fois plus de risque de développer un CCR que le reste de la population [52-56]. Cette augmentation du risque de CCR semble résulter avant tout de l'inflammation chronique de l'intestin et non pas de prédispositions génétiques [57]. L'ensemble des études s'accorde à dire que ce risque de cancer augmente de façon importante avec la sévérité, l'étendue et la durée de l'inflammation [56, 58, 59]. Ainsi chez les patients présentant des formes sévères de MICI on estime à 18 % le risque de développer un CCR dans les 30 ans d'évolution de la maladie [54, 56, 60].

### 2. Pathogénèse

Un certain nombre de preuves issues de la génétique ou d'études épidémiologiques impliquent l'inflammation chronique dans la pathogénèse du CCR associé aux MICI [61]. Bien que des mécanismes inflammatoires soient responsables de l'évolution du CCR associé aux MICI, son développement présente tout de même certaines similitudes avec les CCR sporadiques [57, 62]. Les CCR associés aux MICI et les CCR sporadiques se développent tous les deux à partir de lésions précancéreuses de la muqueuse intestinale. Les différentes étapes dans le développement incluent l'apparition de micro-foyers de cryptes aberrantes (ACF pour aberrant crypt foci), puis la formation de polypes évoluant en adénomes et enfin en carcinomes. Ces deux types de CCR se développent l'un comme l'autre par une accumulation de mutations qui apparaissent dans les mêmes voies de signalisations, sur les mêmes gènes mais qui ne se succèdent pas dans le même ordre au cours du processus de cancérisation [57, 62] (figure 8). Prenons pour exemple la mutation du gène APC qui est considérée comme l'événement moléculaire majeur dans la première étape de la pathogénèse du CCR sporadique alors qu'elle est beaucoup moins fréquente et intervient assez tardivement dans le CCR associé aux MICI (figure 8). De façon contraire, la mutation du gène p53 survient dans les dernières étapes de développement du CCR sporadique alors qu'elle apparaît très rapidement dans la cancérogénèse associée aux MICI (figure 8).



**Figure 8. Mécanismes moléculaires impliqués dans le développement des CCR sporadiques ou associés aux MICI.**

Les mécanismes moléculaires par lesquels l'inflammation favorise le développement de cancer ne sont pas encore très clairs. La phase initiale du développement tumoral semble impliquer les espèces réactives de l'oxygène (ERO) ou de l'azote (ERN) produites par les cellules inflammatoires. Ces ERO et ERN jouent un rôle à la fois dans l'initiation et la promotion tumorale par leurs activités mutagène et mitogénique. En effet, les ERO et les ERN peuvent affecter la régulation de certains gènes codant pour des facteurs suppresseurs de tumeurs (tels que p53 et les protéines du système de réparation de l'ADN), des facteurs de transcription (tel que NF-κB) ou des protéines de signalisation (notamment la COX-2) [57, 62]. Ces phénomènes conduisent à la perte de contrôle de la prolifération cellulaire et des mécanismes d'apoptose. Des études ont permis de constater que les cellules épithéliales d'une muqueuse colique inflammatoire présentent des altérations génétiques avant même que les premiers signes de dysplasie ne soient observables[63].

La progression tumorale va ensuite être favorisée par les cytokines (telles que l'IL-6 et le TNF-α) et chimiokines (telles que IL-1 et IL-17) libérés par les cellules de l'immunité. Ces médiateurs de l'inflammation constituent des facteurs de croissance et de survie pour les cellules précancéreuses et amplifie la libération d'ERO par les cellules inflammatoires [57, 62]. D'autres facteurs tels que le microbiote intestinal ou le régime alimentaire peuvent également influencer le développement du CCR [57, 62].

### 3. Rôle de la dysbiose

Le microbiote intestinal joue un rôle important dans l'homéostasie de la réponse immunitaire et dans les fonctions métaboliques et ainsi peut influencer de multiples processus associés au développement tumoral. Il affecte notamment la prolifération et la survie des cellules épithéliales, la production de nutriments essentiels, prévient l'invasion par des micro-organismes pathogènes et régule la réponse immunitaire [64]. De nombreuses études chez l'homme et l'animal ont révélé un lien entre la dysbiose et le cancer colorectal [65-69]. Les études rapportent une modification qualitative et quantitative du microbiote intestinal au cours de l'inflammation intestinale et du développement de CCR chez les patients atteints de MICI, avec une augmentation de la flore pathogène au détriment de la flore commensale [62, 68].

La dysbiose intestinale semble promouvoir le développement tumoral par le biais de plusieurs mécanismes : l'altération du microbiote intestinal et notamment la présence de certains microorganismes pathogènes (i) va exacerber l'inflammation intestinale (sur-activer le système immunitaire et la production d'ERO) par adhésion/invasion de la muqueuse, persistance dans les cellules (ii) va induire la sécrétion de toxines ayant des effets génotoxique (conduisant à des dommages au niveau de l'ADN des cellules) et ainsi créant davantage de dommages tissulaires et accélérant le processus de carcinogénèse, (iii) va conduire à une modification des fonctions métaboliques pouvant mener à la synthèse de molécules carcinogènes (acetaldehydes, nitrosamines) [70].

Des expériences de colonisation sélective de l'intestin par différentes souches bactériennes sur des animaux « germ free » ont révélé le rôle essentiel de certaines souches bactériennes dans l'inflammation chronique et le développement tumoral. L'espèce *Bacteroides fragilis* serait notamment impliquée dans le développement d'une inflammation chronique et dans la cancérisation [66]. Cette espèce bactérienne est capable de produire des entéro-toxines et/ou peut avoir des propriétés protéolytiques qui augmentent la perméabilité de la muqueuse et les contacts avec la flore bactérienne [66]. Rhee et al., soutiennent l'hypothèse que la colonisation chronique avec l'espèce *Bacteroides fragilis* entéro-toxique peut induire la persistante des signes cliniques de la colite chez l'Homme et favoriser le développement du cancer colorectal [71]. Wu et al, ont démontré que l'espèce *Bacteroides fragilis* est capable de promouvoir le développement tumoral en activant une réponse Th17. Sur un modèle de souris APC KO, les auteurs observent plus de lésions tumorales chez les animaux traités par la bactérie *Bacteroides fragilis* par rapport aux animaux contrôles. Et l'utilisation d'un anticorps anti-IL-17 empêche ce phénomène [72].

#### 4. Prévention

Un traitement anti-inflammatoire permettant un contrôle efficace de l'inflammation représente la première ligne d'action pour prévenir le développement du CCR associé aux MICI. Quelques études récentes suggèrent que le risque de CCR est en train de décliner par rapport aux trente dernières années [73]. Cette tendance à la baisse peut être attribuée à l'action anti-inflammatoire de certaines drogues utilisées dans le traitement des MICI. Des études ont rapporté en particulier l'efficacité de la mésalazine (anti-inflammatoire non-stéroïdien) [74, 75] et de certains agents immunosuppresseurs [76, 77]. La prévention du CCR repose également sur la réalisation régulière de coloscopie de surveillance avec biopsies systématiques permettant la détection précoce des lésions cancéreuses et une prise en charge rapide des patients présentant des foyers de dysplasie. De ce fait, dans les pays où des programmes de surveillance par coloscopie sont mis en place, l'excérèse des lésions dysplasiques ou la colectomie permettent de diminuer les risques de CCR [78].

## V. Limites des traitements actuels

A ce jour, le traitement des MICI reste difficile, il n'existe toujours pas de traitement curatif mais uniquement des traitements symptomatiques suspensifs. Ainsi la prise en charge des MICI requiert souvent, pour contrôler la maladie, un traitement à long terme avec une combinaison de médicaments permettant de diminuer l'inflammation de la muqueuse intestinale, de contrôler les symptômes (douleurs abdominales, diarrhées) et de corriger les déficiences nutritives. L'objectif thérapeutique primaire est d'améliorer la qualité de vie des patients en induisant et en maintenant le patient en rémission, en prévenant et traitant les complications, et en modifiant le cours de développement de la maladie [79].

### 1. Efficacité limitée et effets secondaires fréquents

#### 1.1. Les anti-inflammatoires non-stéroïdiens : l'acide 5-aminosalicylique ou 5-ASA

Le 5-ASA constitue la première ligne thérapeutique pour la prise en charge des RCH légères à modérées, avec un taux de réponse compris entre 60 à 80 % [80]. En revanche, il montre une efficacité plutôt limitée chez les patients atteints de MC [81]. Le 5-ASA peut être utilisé en combinaison avec des corticostéroïdes pour induire et maintenir en rémission les patients atteints de RCH [80]. L'action bénéfique du 5-ASA est liée à ses propriétés anti-inflammatoires conduisant notamment à l'inhibition des prostaglandines, des leucotriènes et du facteur de transcription nucléaire NFκB, jouant un rôle clef dans la production des médiateurs de l'inflammation. Mais son utilisation est limitée, en raison des nombreux effets secondaires : fièvre, céphalée, fatigue, nausées, réactions allergiques se présentant sous la forme de rash, syndrome de Stevens-Johnson (érythème multiforme potentiellement létal dans 15 % des cas), thrombopénie, leucopénie, toxicité hépatique, pancréatique et rénale [82].

#### 1.2. Les anti-inflammatoires stéroïdiens : les corticostéroïdes

Le traitement des MICI utilise également les propriétés anti-inflammatoires des corticostéroïdes [80]. Les glucocorticoïdes sont efficaces pour induire la rémission des patients atteints de MICI en revanche, ils s'avèrent inefficaces pour maintenir les patients en rémission [80]. La réponse aux corticostéroïdes est variable selon les patients, que l'on divise ainsi en 3 classes : les répondeurs représentant 40% des patients, les non-répondeurs environ 15 à 20% des patients et les stéroïdes-dépendants représentant 40 à 30% des patients [80]. Cependant, leur utilisation reste limitée par la fréquence et quelque fois la gravité des effets secondaires qu'ils provoquent, obligeant également les médecins à limiter la durée des prises et le cumul des doses [82]. Voici une liste non exhaustive des effets secondaires: purpura, ostéoporose, dépression, insomnie, prise de poids, hyperglycémie, glaucome, cataracte, psychose, prédisposition aux infections opportunistes (virales, fongiques et bactériennes), diabète [82]. Les glucocorticoïdes restent prescrits en deuxième intention, notamment en cas d'inefficacité du traitement au 5-ASA ou en période de poussées sévères. Les corticostéroïdes sont peu susceptibles d'induire la cicatrisation des muqueuses ou de maintenir la rémission clinique, de sorte que leur utilisation est limitée à l'induction de la rémission.

### 1.3. Les immunosuppresseurs : thiopurines et méthotrexate

Les agents immunosuppresseurs utilisés dans la prise en charge des MICI étaient initialement utilisés dans le traitement de certains cancers, de maladies auto-immunes ou en prévention des rejets de greffes [80]. En raison du nombre considérable d'effets secondaires et de leur gravité, les traitements immunosuppresseurs sont essentiellement réservés aux patients stéroïdes résistants ou stéroïdes dépendants [80]. Leur activité immunosuppressive repose sur une inhibition de la prolifération et de l'activation des lymphocytes T [79]. Les traitements immunosuppresseurs classiquement administrés sont le méthotrexate, et les thiopurines [79]. L'utilisation de ces composés nécessite une surveillance régulière car ils sont toxiques, favorisent les infections opportunistes et augmentent les risques de lymphômes.

Jusqu'à un tiers des patients atteints de MICI sont intolérants aux thiopurines et environ 10 % sont non répondeurs. Pour la majorité des patients répondeurs, les bénéfices du traitement aux thiopurines apparaissent après 3 à 6 mois [83]. Les effets secondaires relatifs au traitement par les thiopurines comprennent des maladies lymphoprolifératives (lymphôme non hodgkinien), avec un risque 4 à 5 fois plus élevé par rapport aux patients atteints de MICI non exposés aux thiopurines et une augmentation de ce risque lorsque les thiopurines sont utilisés en combinaison avec des anti-TNF [84, 85]. D'autres effets secondaires comprennent des réactions d'hypersensibilité comme la fièvre et la pancréatite, des syndromes myélodysplasiques, des leucémies myéloïdes, une hépatotoxicité et une augmentation des risques de cancer de la peau [79, 86-88]. Pour les patients atteints de MC ne répondant pas aux thiopurines, le méthotrexate est une alternative [89]. En revanche, le méthotrexate n'est pas efficace pour induire ou maintenir la rémission des patients atteints de RCH [90]. En outre, sa contre-indication absolue au cours d'une grossesse rend l'utilisation de ce médicament délicate chez les femmes en âge de procréer [89].

### 1.4. Les biothérapies ciblées : les anti-TNF $\alpha$

Parce que le TNF $\alpha$  joue un rôle central dans le processus physiopathologique des MICI, l'inhibition de cette cytokine a été envisagée comme stratégie de traitement pour les patients. Des anticorps anti-TNF $\alpha$  ont ainsi été développés tels que l'infliximab, l'adalimumab et le certolizumab pégylé [79]. Dans la pratique, l'utilisation de ces thérapies ciblées ne concerne que les patients en situation d'échec thérapeutique (ne répondant pas aux traitements standards énumérés précédemment) ou montrant des formes sévères de la maladie, soit environ 10 % des patients atteints de MICI [79, 91]. Bien que ces thérapies permettent un contrôle efficace des poussées et un maintien en rémission, leur utilisation nécessite une certaine vigilance liée aux effets secondaires qu'elles engendrent à savoir, une prédisposition aux infections opportunistes (virales, bactériennes et fongiques), une réactivation potentielle de la tuberculose, des problèmes d'insuffisance cardiaque, une hépatite, des maladies neurologiques démyélinisantes ou encore des lymphômes [91, 92]. Par ailleurs, le taux de rémission clinique n'atteint seulement que 30 % à 12 mois de traitement [93]. De plus, environ 10% par an des patients perdent réponse à ce traitement, souvent en raison du développement d'anticorps anti-drogue [94].

## 2. Recours à la chirurgie fréquent

Chez les patients non répondeurs aux différents traitements pharmaceutiques ou en cas de complications graves (sténoses, fistules, obstructions intestinales), les traitements chirurgicaux restent la seule solution. Ils consistent en l'exérèse des segments intestinaux les plus atteints et/ou présentant des complications [95]. Ainsi, plus de 70 % des patients atteints de MC et environ 35 % des patients atteints de RCH nécessiteront au moins une intervention chirurgicale au cours du développement de leur maladie [96]. La probabilité d'intervention chirurgicale à 1 an et à 10 ans est de 18 % et 32 % respectivement pour la MC ; elle est de 4 % et 8 % respectivement pour la RCH [97]. Le recours à la chirurgie ne protège pas des récives. En dernier recours, une colectomie totale peut être envisagée, chez certains patients atteints de RCH ; cette intervention peut s'avérer totalement curative mais elle engendre d'importants inconvénients et un risque de complication en particulier de pochite (inflammation du réservoir iléale après anastomose iléo-rectale) [96].

## 3. Nécessité de développer de nouveaux traitements

Malgré les progrès thérapeutiques réalisés au cours de ces dernières années et l'introduction de plusieurs nouveaux agents anti-TNF (infliximab, adalimumab, certolizumab), un grand nombre de patients ne répond pas à ces thérapies ou celles-ci ne leur permet pas de maintenir la rémission à long terme [98]. C'est pourquoi il est extrêmement urgent de développer de nouvelles modalités de traitement. Grâce à une meilleure compréhension des mécanismes physiopathologiques de la maladie de nouvelles cibles thérapeutiques ont été identifiées et ainsi de nouvelles biothérapies sont en cours de développement (thérapies anti-molécules d'adhésions ou encore bloquants l'activation des LT)[79]. Dans un futur proche les patients devraient pouvoir bénéficier d'anticorps anti-IL12/23 (Ustekinumab) et bien d'autres. Mais les médecins devront rester vigilants sur les possibles effets secondaires de ces nouvelles thérapies. L'augmentation des connaissances sur la pathologie a également permis de fixer de nouveaux objectifs thérapeutiques notamment la guérison de la muqueuse intestinale qui permettrait d'améliorer la qualité de vie des patients en prolongeant la durée de rémission, en diminuant les hospitalisations et en prévenant les complications [99-101].



## VI. Les modèles animaux de colite expérimentale

De nombreux modèles animaux d'inflammation intestinale ont été développés au cours de ces vingt dernières années. L'utilisation de modèles animaux a permis notamment d'améliorer notre compréhension de la pathogénie des MICI mais également d'identifier de nouvelles cibles thérapeutiques afin de développer de nouveaux traitements. Bien que ces modèles ne représentent probablement que partiellement la complexité de la pathologie humaine, ils constituent des « outils » indispensables pour tester l'efficacité et la toxicité de nouvelles drogues. On distingue classiquement 4 types de modèles, les modèles d'inflammation intestinale spontanée ou induite, les modèles d'inflammation intestinale par transfert à un receveur immunodéprimé de certaines populations de cellules immunitaires, les modèles d'animaux génétiquement modifiés (animaux transgéniques et animaux « Knockout »)(Tableau 1).

**Tableau 1. Les principaux modèles animaux d'inflammation chronique de l'intestin**

Spontanée	Inductible	Transfère à receveur	Transgénique	Knockout
Souris C3H/HeJBir	Acide acétique	CD45RB <sup>Hight</sup> →scid	Rat HLA-B27	IL-2/IL-2Rα
Souris Samp1/Yit	Carraghénane	BMC→Cd3εTg26	STAT-4	IL-10/CRF2-4
	Indometacine		Dom.neg.N-cadherine	TGF-β
	Peptidoglycane		IL-7	Gα2
	DSS		Tyrosine kinase HSV	TCRα
	TNBS/DNBS			
	Oxazolone			

### 1. Modèles d'inflammation intestinale spontanée

Certaines souches de souris développent de manière spontanée une inflammation intestinale, mimant la complexité pathogénique rencontrée dans les MICI. Il s'agit essentiellement de souris mutantes, souches SAMP1/Yit et C3H/HeJ.

#### 1.1. Souris C3H/HeJBir

Ces souris développent de manière spontanée une colite localisée au niveau de la région iléo-cæcale et du colon droit [102]. Cette colite apparaît spontanément à 3-4 semaines de vie et se résorbe de manière tout aussi spontanée à la 10-12<sup>ème</sup> semaine. Les souris présentent de profondes ulcérations au niveau de la muqueuse et un taux élevé d'interleukine-2 (IL-2) et d'interferon-γ (IFN-γ) suggérant une réponse de type Th1. La pathogénèse de cette colite implique une hyperréactivité des lymphocytes T CD4<sup>+</sup> contre les antigènes des bactéries de la flore intestinale [103]. Démontrant ainsi l'impact que peut avoir la rupture de l'homéostasie entre la flore microbienne et le système immunitaire de la muqueuse.

## 1.2. Souris SAMP1/Yit

La souris SAMP1/Yit développe de manière spontanée une iléite terminale chronique (site de localisation préférentielle de la MC humaine). Les lésions inflammatoires observées présentent des similitudes anatomo-cliniques importante avec la MC [102] caractérisées par une atteinte transmurale, segmentaire avec présence de granulomes [104], des lésions fistulisantes anales ont également été mises en évidence, faisant de ce modèle un outil d'excellence pour étudier les mécanismes de la MC humaine. Dans ce modèle, l'inflammation intestinale débute par une augmentation de la perméabilité, il a ainsi été suggéré que des dysfonctions au niveau de la barrière épithéliale pourraient être l'élément initiateur de la maladie, car responsable de l'augmentation des contacts entre la flore microbienne et le système immunitaire de la muqueuse intestinale.

## 2. Modèles d'inflammation intestinale induite

Une inflammation chronique ou transitoire peut être induite chez les animaux par différents agents chimiques. Dans ces modèles animaux de colite chimio-induite, l'agent chimique va soit induire une perturbation de la barrière intestinale et ainsi augmenter les contacts entre le système immunitaire et la flore bactérienne, soit déclencher une réaction d'hypersensibilité provoquée par l'utilisation d'un haptène.

### 2.1. Modèle DSS

L'administration de dextran sulfate de sodium (DSS) dans l'eau de boisson des animaux (souris, rat, hamster, ou porc) induit de façon très reproductible une colite caractérisée par des diarrhées sanglantes, une importante perte de poids, une ulcération de la muqueuse et une infiltration par des neutrophiles [104, 105]. Il est admis que le DSS est directement toxique pour les cellules épithéliales intestinales au niveau basal des cryptes et affecte l'intégrité de la barrière muqueuse ce qui induit une intrusion des bactéries et augmente les contacts entre le système immunitaire de la muqueuse intestinale et la flore bactérienne [104]. La toxicité du DSS est essentiellement due aux groupements sulfates car l'administration de dextran n'entraîne aucune symptomatologie chez les animaux. Il semblerait que les groupements sulfates du DSS soient responsables de dommages au niveau de l'ADN des cellules [106]. Le modèle de colite au DSS est considéré comme induit principalement par une activation du système immunitaire inné (cellules dendritique et macrophages) puisque des souris déficientes en cellules T et B développent également une colite après administration de DSS [104]. La colite induite par le DSS montre des caractéristiques physiopathologiques proches de la RCH humaine, ce qui en fait un bon modèle pour tester de nouveaux traitements.

L'administration de DSS sur 4 à 7 jours amène au développement d'une colite aiguë et la répétition des expositions conduira au développement d'une colite chronique, environ 3 à 4 cycles sont nécessaires [105]. Une injection intra-péritonéale (i.p) d'azoxyméthane (AOM)(un puissant agent carcinogène) suivit de cycles répétés d'administration de DSS, entraîne une dysplasie suivie d'un développement de tumeurs colorectales, on parle alors du modèle AOM/DSS. Le modèle AOM/DSS est très utilisé pour comprendre les mécanismes liant l'inflammation chronique à la carcinogénèse au niveau du colon.

## 2.2. Modèle TNBS/DNBS/ Oxazolone

L'instillation intra-rectale chez des souris, des rats ou des lapins, d'acide 2,4,6-trinitrobenzène sulfonique (TNBS) ou d'acide dinitrobenzène sulfonique (DNBS) ou d'oxazolone dissous dans l'éthanol à 50 % conduit au développement d'une colite. L'éthanol a pour rôle d'altérer l'intégrité de la barrière intestinale. Le TNBS, le DNBS et l'oxazolone sont quant à eux des haptènes (molécules antigéniques mais non immunogènes par elles mêmes) capables de former des complexes avec les protéines de la muqueuse colique et du microbiote, les rendant ainsi immunogène pour le système immunitaire de l'hôte [104].

## 3. Modèles d'inflammation intestinale par transfert à un receveur

Ces modèles d'inflammation intestinale consistent à transférer à un receveur immunodéprimé une population de cellules immunitaires ayant des propriétés pro-inflammatoires permettant ainsi le développement d'une colite.

### 3.1 Modèle de transfert de lymphocyte T CD4<sup>+</sup>CD45RB<sup>High</sup>

Le transfert d'une population de lymphocyte T CD4<sup>+</sup> (prélevé dans la rate d'un donneur murin), exprimant les molécules de surface CD45RB<sup>High</sup> à un receveur immunodéprimé (souris SCID ou souris RAG<sup>-/-</sup> dépourvue respectivement de lymphocytes T et B ou de LT uniquement) conduit au développement d'une inflammation intestinale transmurale, 5 à 10 semaines après le transfert de cette sous population lymphocytaire [104]. Ce modèle a permis d'identifier chez la souris une sous population de LT CD4<sup>+</sup>, exprimant la molécule CD45RB<sup>Low</sup>, ayant des propriétés régulatrices. En effet, le co-transfert de ces LT régulateurs (LT CD4<sup>+</sup>CD45RB<sup>Low</sup>) et des LT CD4<sup>+</sup>CD45RB<sup>High</sup> aux animaux immunodéprimés prévient le développement de la colite. Montrant ainsi l'importance de la balance "cellules pro-inflammatoires/anti-inflammatoires" dans le contrôle de l'inflammation intestinale. Ces expériences ont également permis de mettre en évidence les rôles clef de l'interleukine-10 (IL-10) et du transforming growth factor- $\beta$  (TGF- $\beta$ ) dans la régulation de l'inflammation. Il a notamment été démontré que des souris SCID co-transférées avec les deux sous populations (LT régulateurs et LT CD4<sup>+</sup>CD45RB<sup>High</sup>), auxquelles on administre un anticorps anti-IL-10 développaient une colite [104].

#### 4. Modèles génétiquement modifiés

L'utilisation des techniques de biologie moléculaire pour créer des animaux transgéniques ou Knock-out (KO) a permis une avancée majeure dans la compréhension des mécanismes d'inflammation intestinale. Ces souris permettent l'étude précise des différentes voies de régulation de l'immunité intestinale et sont également très utiles pour l'identification de nouvelles cibles thérapeutiques.

##### 4.1. Rat HLA-B27

Des rats transgéniques exprimant l'antigène HLA-B27 humain (impliqué dans le développement de certaines pathologies auto-immunes telle que la spondylarthrite ankylosante) et la microglobuline bêta 2, développent de manière spontanée une maladie inflammatoire de l'intestin affectant l'estomac, l'iléon et la totalité du colon [107]. La maladie se caractérise par une importante infiltration de la muqueuse par des cellules inflammatoires et une hyperplasie au niveau des cryptes. Ce modèle est extrêmement utilisé afin d'étudier les effets des populations bactériennes colonisant l'intestin sur l'inflammation gastrointestinale. Nés et élevés en conditions « germ-free » ces rats transgéniques ne développent pas de colite, démontrant le rôle clef du microbiote intestinal dans la physiopathologie. Chez ces animaux, des expériences de colonisation sélective de l'intestin par différentes souches bactériennes constituant le microbiote intestinal normal ont montré que toutes ces espèces bactériennes ne possédaient pas le même potentiel pro-inflammatoire. Notamment les souches de type *Bacteroides* qui déclenchaient une forte activité pro-inflammatoire [49]. Ce modèle a également été utilisé afin de tester l'efficacité de différents antibiotiques. Ainsi, il a été démontré que bien que le metronidazole administré en préventif ait un effet significatif pour atténuer la colite, il est en revanche totalement inefficace pour le traitement d'une colite établie. En revanche, d'autres antibiotiques, tels que la vancomicine, s'avèrent efficaces en traitement et en prévention de la colite mais montrent une efficacité tout de même limitée.

##### 4.2. Souris à dominant négatif N-cadhérine

Le modèle de souris transgénique dominant négatif N-cadhérine a révélé l'importance de l'intégrité de la barrière épithéliale intestinale dans l'homéostasie de la muqueuse. Les cadhérines assurent les liaisons cellulaires au sein des tissus. L'expression tissu spécifique d'un dominant négatif des N-cadherine chez ces souris transgéniques, conduit au développement d'une colite chronique montrant des similarités avec la MC [107]. Ces observations ont permis de démontrer que l'entrée des antigènes de la flore bactérienne dans l'épithélium est suffisante pour induire une réponse inflammatoire conduisant à une colite.

#### 4.3. Souris KO IL-10

L'interleukine-10 (IL-10) est une cytokine anti-inflammatoire bien connue pour inhiber les fonctions des Th1 et des macrophages. Un certain nombre d'études *in vitro* a montré que l'IL-10 était capable d'inhiber la production d'interleukine-12 (IL-12) et de Tumor Necrosis Factor- $\alpha$  (TNF- $\alpha$ ), de supprimer la costimulation cellulaire, d'inhiber la prolifération des cellules T et de promouvoir la formation de cellules T-reg [108-110]. Des souris présentant une délétion ciblée du gène de l'IL-10 développent spontanément une entérocolite (inflammation de l'intestin grêle et du colon) chronique avec infiltration massive de lymphocytes, de macrophages activés et de neutrophiles. La maladie s'accompagne d'une réponse de type Th1 qui peut être inhibée par l'administration notamment d'anticorps neutralisant anti-IL-12 ou par une administration systémique d'IL-10 recombinante. Nées et élevées en conditions « germ free », ces souris ne développent pas de colite suggérant l'implication du microbiote intestinal dans l'initiation ou/et la perpétuation de l'inflammation intestinale. De façon intéressante, il a été observé chez ces souris une augmentation de la perméabilité de la barrière épithéliale avant l'établissement de la colite.

D'une façon générale, les études réalisées chez les modèles animaux montrent de façon évidente qu'un excès d'activation du système immunitaire ou une régulation inappropriée de la réponse inflammatoire est à l'origine de l'induction de l'inflammation intestinale.

## B. LA THERAPIE PHOTODYNAMIQUE

### I. Définition et historique

La thérapie photodynamique (PDT) est une modalité de traitement prometteuse pour la prise en charge de lésions cancéreuses et de diverses pathologies non oncologiques. Son principe repose sur l'action d'une molécule photoactivable, le photosensibilisateur (PS), qui s'accumule de manière préférentielle dans les cellules hyperplasiques et hyperprolifératives. Sous l'effet d'une irradiation lumineuse et en présence d'oxygène, ce PS génère des espèces réactives de l'oxygène (ERO) ayant des effets cytotoxiques.

Les effets thérapeutiques de la lumière sont connus depuis l'Antiquité. Les égyptiens, les indiens et les chinois utilisaient déjà la lumière solaire combinée à des substances naturelles tels que le psoralène pour traiter certaines maladies de peau de type vitiligo, psoriasis et cancer [111]. Cependant, le concept de "thérapie photodynamique" définit alors comme l'action combinée d'une molécule photoactivable, de la lumière et de l'oxygène n'apparut qu'à la fin du XIX<sup>ème</sup> siècle suite aux travaux réalisés par Oscar Raab. Cet étudiant de l'université de Munich, mit en évidence l'action cytotoxique, de colorants tels que l'acridine et ses dérivés sur des paramécies exposées à la lumière [112]. Von Tappeiner directeur de thèse d'Oscar Raab, fut le premier à employer le terme de "réaction photodynamique" pour caractériser le phénomène observé et l'utilisa avec succès en 1903 comme thérapie anticancéreuse, chez des patients souffrant de cancer de la peau après administration topique d'éosine combinée à la lumière visible [113]. Mais la thérapie photodynamique connut un réel essor à partir des années 1970 sous l'impulsion, notamment de l'équipe de Thomas Dougherty (Roswell Park Cancer Institute, Université de Buffalo), et grâce à la découverte de nouvelles substances photoactivables possédant un meilleur tumorotropisme et une composition plus pure [114, 115]. A partir de ce jour, la PDT fut principalement développée en tant que thérapie anticancéreuse.

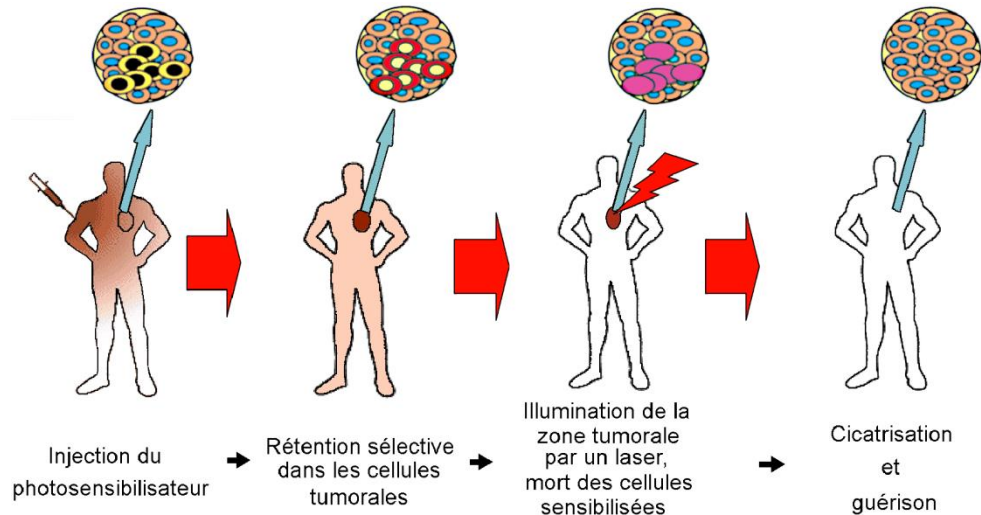
### II. La PDT en cancérologie

#### 1. Principe et réactions photochimiques

##### 1.1. Principe

La thérapie photodynamique (PDT) est basée sur l'activation par la lumière de molécules photoactivables préférentiellement retenues par les tissus néoplasiques. Sous l'effet d'une irradiation lumineuse à une longueur d'onde spécifique et en présence d'oxygène, ce PS génère des ERO ayant des effets cytotoxiques qui conduiront à la mort des cellules tumorales par nécrose ou apoptose. L'effet anti-tumorale de la PDT résulte à la fois de dommages directs au niveau des cellules tumorales, de dommages indirects caractérisés par l'altération de la vascularisation tumorale et l'induction d'une réaction inflammatoire conduisant au développement d'une immunité systémique [116]. La contribution relative de chacun de ces mécanismes dépend principalement du type de PS utilisé, de l'intervalle de temps entre l'administration et l'exposition à la lumière conditionnant la localisation du PS dans la tumeur ou la vascularisation, et du degré de vascularisation de la tumeur [116].

La PDT est une procédure en deux étapes (Figure 9). Après administration du PS, la tumeur est exposée à une lumière de type laser de longueur d'onde spécifique. La sélectivité de la PDT pour les tissus cibles (tissu tumoral) résulte de la localisation souvent préférentielle des PS dans les tissus tumoraux et du caractère localisé de l'irradiation lumineuse au niveau du site tumoral [116].



**Figure 9. Schéma représentatif du principe de la PDT**

Du fait de l'utilisation d'une lumière peu pénétrante dans les tissus, la PDT est surtout utilisée pour le traitement de tumeurs superficielles accessibles directement (tumeurs cutanées) ou par voie endoscopique (tumeur vésicales ou œsophagienne). Mais il est également possible de traiter des tumeurs solides (ex. prostate, pancréas, foie) en insérant les fibres optiques directement dans la tumeur, c'est la PDT interstitielle. A l'heure actuelle, la PDT est utilisée en traitement curatif des cancers superficiels à des stades précoces, ou en traitement palliatif après échec des autres thérapies anticancéreuses. Comparé à la radiothérapie, le rayonnement utilisé par la PDT, de moindre énergie, est inoffensif et non mutagène. La limitation des effets secondaires majeurs ainsi que l'absence de résistance développée suite au traitement, sont un atout certain par rapport à la chimiothérapie. Le coût du traitement par PDT ainsi que le confort et l'espérance de vie des patients sont également des paramètres non négligeables conditionnant le choix thérapeutique de l'oncologue [117].

## 1.2. Les réactions photochimiques

Le principe photophysique de la PDT est illustré par le diagramme de Jablonski (Figure 10). Après administration du PS, l'exposition de la tumeur à une lumière de type laser de longueur d'onde spécifique, va provoquer la photo-activation du photosensibilisateur, définie par le changement d'état de celui-ci. Par absorption de la lumière ( $h\nu$ ), le photosensibilisateur acquiert de l'énergie et passe d'un état fondamental  $S_0$  à un état excité  $S_2$  de courte durée de vie qui va être stabilisé par conversion interne au niveau d'excitation singulet le plus bas  $S_1$ . Cet état étant très instable ( $10^{-9}$ s), il va rapidement laisser place à un état intermédiaire dit «triplet» ( $T_1$ ) par passage inter-système. Dans son état triplet de durée de vie plus longue ( $10^{-6}$  à 1s en fonction de son environnement), le photosensibilisateur est un agent très réactif pouvant intervenir dans deux types de réaction photochimique (Figure 10) :

- la réaction photochimique de type I : cette réaction implique l'interaction directe du PS à l'état excité triplet avec les substrats biologiques se trouvant à proximité. Elle se traduit par la formation d'ERO et de radicaux libres comme le peroxyde d'hydrogène ( $H_2O_2$ ), l'anion superoxyde ( $O_2^{\cdot-}$ ) et le radicale hydroxyle ( $\cdot OH$ ), reconnus comme de puissants oxydants d'une grande variété de biomolécules.
- la réaction photochimique de type II : le PS à l'état triplet réagit avec l'oxygène moléculaire ( $^3O_2$ ) conduisant à la formation d'une espèce particulièrement réactive de l'oxygène, l'oxygène singulet ( $^1O_2$ ). De part sa forte réactivité l'oxygène singulet réagit avec un grand nombre de substrats biologiques provoquant des dommages oxydatifs aboutissant à la mort cellulaire.

Les réactions de type I et de type II peuvent se produire simultanément. Cependant, la réaction de type II apparaît majoritairement en PDT antitumorale. La cytotoxicité induite par la PDT est donc principalement le résultat de phénomènes d'oxydation entraînant la dégradation des acides aminés (histidine, tryptophane, méthionine), et des lipides composant les membranes cellulaires et les mitochondries (cholestérol, phospholipides) [114, 118].

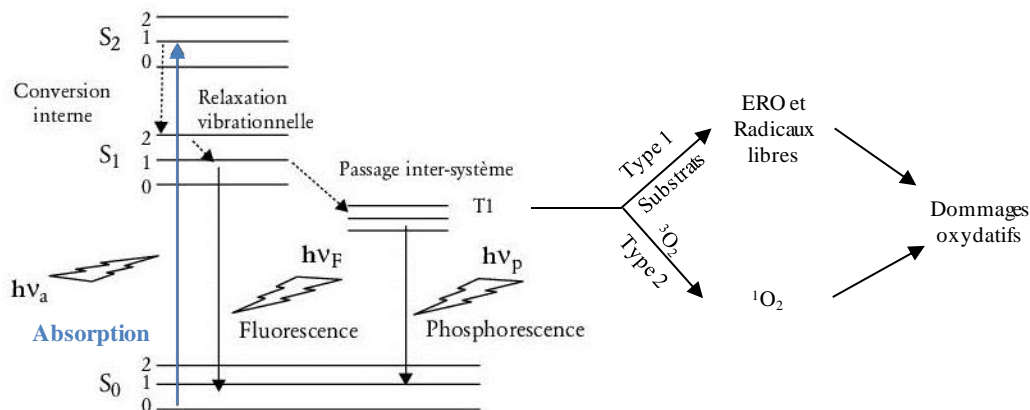


Figure 10. Diagramme de Jablonski et réactions photochimiques de type I et II



## 2. Les photosensibilisateurs

Historiquement, les premières molécules utilisées en clinique ont été l'hématoporphyrine (Hp) et ses dérivés purifiés (HpD), comme le Photofrin®. Ces composés de première génération présentent néanmoins plusieurs inconvénients majeurs. Leur faible sélectivité tumorale associée à une clairance lente induit une photosensibilisation cutanée de plusieurs semaines. Leur faible absorption dans le rouge rend difficile le traitement des tumeurs profondes. De plus, ces composés sont des mixtures complexes dont la synthèse est difficilement reproductible ce qui complique les études doses réponses. L'utilisation des PS de première génération présente donc de nombreux inconvénients qui ont conduit à la définition du PS idéal [119].

### 2.1. Propriétés d'un photosensibilisateur idéal

Le photosensibilisateur idéal doit répondre à un certain nombre de critères :

- Composé pur et facile à synthétiser
- Faible toxicité à l'obscurité (voire nulle) et photosensibilisation cutanée limitée
- Bonne sélectivité tumorale
- Clairance rapide
- Rendement quantique en oxygène singulet élevé
- Forte absorption entre 620 et 800 nm (fenêtre thérapeutique) afin de permettre une pénétration tissulaire optimale (Figure 11)
- Solubilité en milieu aqueux afin de faciliter l'administration systémique

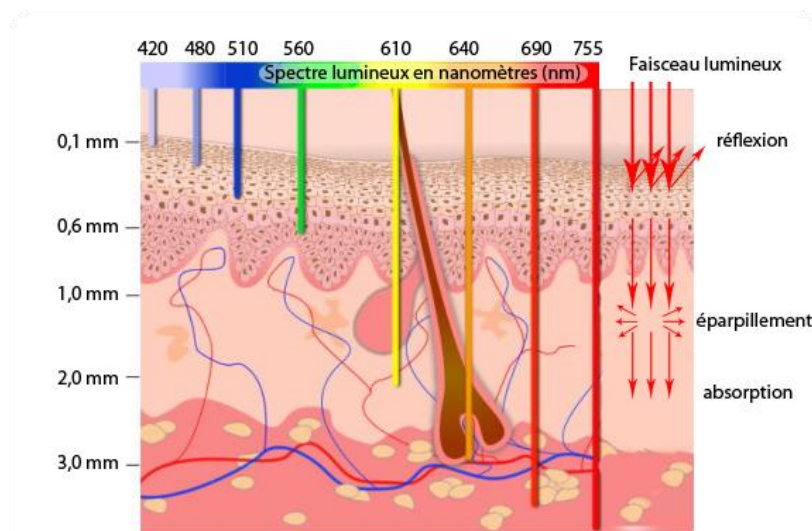


Figure 11. Profondeur de pénétration de la lumière dans les tissus en fonction de la longueur d'onde.

D'après Agostinis [116].

## 2.2. Les photosensibilisateurs de 2<sup>ème</sup> et de 3<sup>ème</sup> générations

Afin de se rapprocher des caractéristiques de ce photosensibilisateur idéal, de nouveaux PS, dits de 2<sup>ème</sup> génération, ont été élaborés. Ces molécules sont synthétiques et parfaitement définies, et présentent une faible toxicité en absence de lumière. La plupart absorbe fortement dans la partie rouge du spectre optique et possède un rendement quantique de formation d'oxygène singulet élevé. Les caractéristiques de ces composés en font ainsi de bons candidats pour l'utilisation en thérapie photodynamique. Parmi ces composants on trouve, la mTHPC (méta-tétra(hydroxyphényl)chlorine), une molécule de type chlorine.

Cependant, beaucoup de ces PS de seconde génération sont hydrophobes rendant leur administration par voie intraveineuse difficile. Ces PS ont tendance à s'agréger une fois dans la circulation sanguine ce qui a pour conséquences de diminuer leur efficacité *in vivo* et de conduire à une pauvre sélectivité tumorale. Ce qui a conduit au développement des PS de 3<sup>ème</sup> génération.

Les photosensibilisateurs de 3<sup>ème</sup> génération sont des PS de deuxième génération modifiés de manière à favoriser leur accumulation préférentielle dans le tissu tumoral. Ces modifications, se traduisent par l'addition de divers groupements chimiques (acides aminés, sucres, protéines, polymères, hydrates de carbone), par le couplage à des anticorps spécifiques ou l'inclusion du PS dans des vecteurs (liposomes, micelles, nanoparticules) [118].

## 2.3. Avantages de l'incorporation des PS dans des vecteurs

Comme nous l'avons évoqué précédemment, deux principaux avantages sont associés à l'inclusion des PS dans des systèmes de vectorisation. Le premier est d'obtenir une formulation qui soit favorable à une administration intraveineuse et le second d'augmenter la sélectivité tumorale [119, 120]. La plupart des PS étant de nature hydrophobe, leur administration par voie intraveineuse reste difficile et représente un réel problème pour leur distribution intra-tumorale. En effet, ces PS ont tendance à s'agréger une fois dans la circulation sanguine ce qui a pour conséquences (i) de diminuer leur efficacité *in vivo* en limitant leur capacité d'absorber la lumière (ii) de conduire à une pauvre sélectivité tumorale en raison d'une faible biodisponibilité et d'une distribution non favorable [119, 121]. Mais leur nature lipophile est indispensable pour la bonne pénétration du PS au travers des membranes biologiques permettant ainsi leur accumulation dans les cellules. L'utilisation de vecteurs permet de maintenir le PS sous forme monomère conduisant ainsi à une amélioration de l'activité photodynamique par rapport aux formes libre qui ont tendance à s'agréger [119-121]. De plus, l'inclusion de ces PS dans des systèmes de vectorisation va permettre d'augmenter considérablement leur accumulation préférentielle dans le tissu tumoral. En raison de leur taille ( $\geq 100$  nm), ces vecteurs ne sont pas capables de diffuser à travers la paroi des vaisseaux sanguins, sauf au niveau des tumeurs dont l'endothélium est plus perméable. Ce qui facilite l'accumulation des PS à travers l'espace interstitiel des tumeurs. Grâce à l'augmentation de la perméabilité et de la rétention, les PS sont capables de s'accumuler dans les tissus tumoraux [121]. Ce phénomène est appelé : effet EPR pour « enhanced permeability and retention ». L'accumulation et la rétention des PS vectorisés dans la tumeur est le résultat de la présence d'une vascularisation tumorale anormale dite fenestrée et d'un défaut de drainage lymphatique [119-121].

#### 2.4. Distribution des PS dans l'organisme

L'injection i.v. d'un photosensibilisateur conduit à une série d'événements dépendant des caractéristiques même de ce PS. Tout d'abord, ce PS va se distribuer entre les différents constituants sanguins. Cela implique la désagrégation du PS ou sa dissociation du système de vectorisation, sa liaison aux protéines plasmatiques et son association aux cellules sanguines. Il est important de préciser qu'un liposome conventionnel présente une faible durée de vie dans le plasma de l'ordre de quelques minutes, principalement en raison de deux phénomènes : (i) une désintégration du liposome due à des échanges de lipides entre le liposome et les lipoprotéines plasmatiques de type HDL (high density lipoproteins) conduisant ainsi à la libération du PS dans la circulation sanguine, (ii) une rapide capture par les cellules du système réticulo-endothélial due à une importante fixation des opsonines plasmatiques sur le vecteur en raison de la très grande surface spécifique qu'il développe [122]. Seule une petite fraction des liposomes conventionnels pourra atteindre le tissu tumoral sous leur forme originale.[122]. La seconde étape consiste en la liaison du PS aux parois des vaisseaux sanguins. Le PS peut alors pénétrer la paroi des vaisseaux sanguins et après extravasation, va alors diffuser dans le milieu extracellulaire des tissus ou organes et va notamment pouvoir pénétrer dans les cellules tumorales. Au final ce PS sera éliminé par drainage lymphatique et/ou par rétention et clairance des organes. Les études de pharmacocinétiques rapportent une variabilité temporelle de ces événements en fonction des PS. La répartition des PS dans le sang après injection i.v, leur rétention dans la tumeur et leur voie d'élimination semble dépendre de la nature même du PS [114].

Les PS sont classés en 3 catégories en fonction de leurs caractéristiques physicochimiques : les PS hydrophobes (cationique), hydrophile (anionique) et amphiphiles (neutre). De façon générale, les PS de nature hydrophile se lient aux albumines, les PS amphiphiles ont plutôt tendance à s'associer aux lipoprotéines plasmatiques de type albumines et HDL (high density lipoproteins) et les PS hydrophobes aux LDL (low density lipoproteins). Le transfert du PS aux différentes protéines du sérum influence sa pharmacocinétique et sa biodistribution [114]. L'incorporation d'un PS dans un vecteur va considérablement modifier le devenir du PS dans la circulation sanguine et sa localisation intracellulaire. Des études ont révélé que les PS libérés lors de la désintégration d'un liposome s'associent aux HDL, aux LDL et aux "very low density lipoprotein" (VLDL) [122].

Les propriétés de prolifération du tissu représentent un élément important pour l'accumulation du PS. Cette accumulation est favorisée par un nombre élevé de récepteur aux LDL et/ou par le faible pH interstitiel du tissu cible. L'augmentation du catabolisme du cholestérol dans les tissus hyperprolifératifs conduit à une surexpression des récepteurs au LDL, c'est pourquoi les LDL en liant le PS peuvent assurer sa distribution ciblé dans les tissus hyperprolifératifs tel que le tissu tumoral [119]. De plus, le microenvironnement tumoral et en particulier le pH légèrement acide du milieu extracellulaire tumoral joue un rôle important en gouvernant les propriétés physicochimiques du PS et ainsi facilitant son entrée dans l'environnement intracellulaire. En effet, le pH va influencer les interactions entre le PS et les LDL, pouvant ainsi jouer un rôle dans la rétention sélective du PS dans la tumeur. Il a été démontré que le pH légèrement acide au niveau tumoral conduisait à une redistribution du PS en faveur d'une association avec les LDL [123].

## 2.5. Les photosensibilisateurs actuellement utilisés en clinique

Les PS dont l'utilisation est cliniquement approuvée ou actuellement en cours d'essai clinique sont listés dans le tableau ci-dessous (Tableau 2). L'utilisation de chacun de ces PS requière un protocole bien spécifique afin d'obtenir l'effet anti-tumorale optimal. Ainsi, en fonction du PS, la concentration à administrer varie de 0.1 mg/kg à 5 mg/kg et la dose de lumière de 10 J/cm<sup>2</sup> à 300 J/cm<sup>2</sup>.

**Tableau 2. Liste des photosensibilisateurs actuellement utilisés en clinique d'après Agonistis *et al.*,[116]**

PHOTOSENSITIZER	STRUCTURE	WAVELENGTH, nm	APPROVED	TRIALS	CANCER TYPES
Porfimer sodium (Photofrin) (HPD)	Porphyrin	630	Worldwide		Lung, esophagus, bile duct, bladder, brain, ovarian
ALA	Porphyrin precursor	635	Worldwide		Skin, bladder, brain, esophagus
ALA esters	Porphyrin precursor	635	Europe		Skin, bladder
Temoporfin (Foscan) (mTHPC)	Chlorine	652	Europe	United States	Head and neck, lung, brain, skin, bile duct
Verteporfin	Chlorine	690	Worldwide (AMD)	United Kingdom	Ophthalmic, pancreatic, skin
HPPH	Chlorin	665		United States	Head and neck, esophagus, lung
SnEt2 (Purlytin)	Chlorin	660		United States	Skin, breast
Talaporfin (LS11, MACE, NPe6)	Chlorin	660		United States	Liver, colon, brain
Ce6-PVP (Fotolon), Ce6 derivatives (Radachlorin, Photodithazine)	Chlorin	660		Belarus, Russia	Nasopharyngeal, sarcoma, brain
Silicon phthalocyanine (Pc4)	Phthalocyanine	675		United States	Cutaneous T-cell lymphoma
Padoporfin (TOOKAD)	Bacteriochlorin	762		United States	Prostate
Motexafin lutetium (Lutex)	Texaphyrin	732		United States	Breast

Abbreviations: ALA, 5-aminolevulinic acid; AMD, age-related macular degeneration; Ce6-PVP, chlorin e6-polyvinylpyrrolidone; HPD, hematoporphyrin derivative; HPPH, 2-(1-hexyloxyethyl)-2-devinyl pyropheophorbide-a; MACE, mono-(L)-aspartylchlorin-e6; mTHPC, m-tetrahydroxyphenylchlorin; nm indicates nanometers; SnEt2, tin ethyl etiopurpurin.

Notre intérêt se portera tout particulièrement sur la Temoporfin ou méta-tétra(hydroxyphényl)chlorine (mTHPC) commercialisé sous le nom de Foscan<sup>®</sup>, ou plutôt sur sa formulation liposomale le Foslip<sup>®</sup>.

### 2.5.1. La méta-tétra(hydroxyphényl)chlorine

La 5,10,15,20 méta-tétra(hydroxyphényl)chlorine (mTHPC), est un PS de seconde génération synthétisé par l'équipe de Bonnett en 1989 [124]. La mTHPC commercialisée sous le nom de Foscan<sup>®</sup> (Biolitec GmbH, Jena, Germany) dont le mon générique est temoporfin liste bon nombre des propriétés d'un PS idéal. En effet, la mTHPC est un composé pur à plus de 99 %, faiblement toxique à l'obscurité, présentant une bonne absorption dans le rouge (facilitant la pénétration de la lumière dans le tissu), possédant une bonne sélectivité intra-tumorale et ayant un fort rendement quantique en oxygène singulet permettant ainsi de diminuer les doses de PS à administrer [125, 126]. Son efficacité anti-tumorale a d'ailleurs été rapportée dans un grand nombre d'études *in vivo* sur des animaux greffés avec différentes lignées tumorales [126]. Toutes ces propriétés ont permis au Foscan<sup>®</sup> de recevoir son autorisation de mise sur le marché en Europe, en 2001 pour le traitement palliatif de nombreux types de cancers de la tête et du cou ayant préalablement résistés aux autres thérapies et ne relevant ni de la chirurgie, ni de la radiothérapie, ni de la chimiothérapie. A l'heure actuelle, le

Foscan<sup>®</sup> est un des PS les plus actifs sur le marché. A titre d'exemple, le Foscan<sup>®</sup> est 100 à 200 fois plus actif que le Photofrin<sup>®</sup>, son ancêtre de première génération. Son effet cytotoxique élevé permet l'utilisation de dose de PS plus faible comprise entre 0.1 et 0.3 mg/kg et des fluences moins importantes (10-20 J/cm<sup>2</sup>) que le Photofrin<sup>®</sup> (100-200 J/cm<sup>2</sup>) ou l'ALA/PpIX (100 J/cm<sup>2</sup>). De plus, la photosensibilité cutanée est généralement moins longue (2-3 semaines) par rapport au Photofrin<sup>®</sup> (4-12 semaines).

Cependant, un des problèmes limitant son utilisation reste sa faible solubilité en milieux aqueux liée à sa nature hydrophobe.

### 2.5.2. La mTHPC liposomale : Foslip<sup>®</sup>

Foslip<sup>®</sup> (Biolitec GmbH, Jena, Germany) est un PS de troisième génération obtenu par encapsulation de mTHPC dans un liposome unilamellaire constitué de dipalmitoylphosphatidylcholine et dipalmitoylphosphatidylglycérol (DPPC / DPPG) avec un ratio de charge 1 :12 (ratio drogue : moles de lipides)(Figure 12). Foslip<sup>®</sup> a été introduit notamment afin d'améliorer l'accumulation de la mTHPC dans la tumeur, sa biodisponibilité, de réduire ses effets secondaires (photosensibilité cutanée), et de supprimer les douleurs à l'injection i.v (lié à la nature hydrophobe de la molécule obligeant son administration en solution PEG/éthanol/eau). Mais l'incorporation de la mTHPC dans un liposome permet également de maintenir le PS sous forme monomère conduisant ainsi à une amélioration de l'activité photodynamique par rapport aux formes libres qui ont tendance à s'agréger [121].

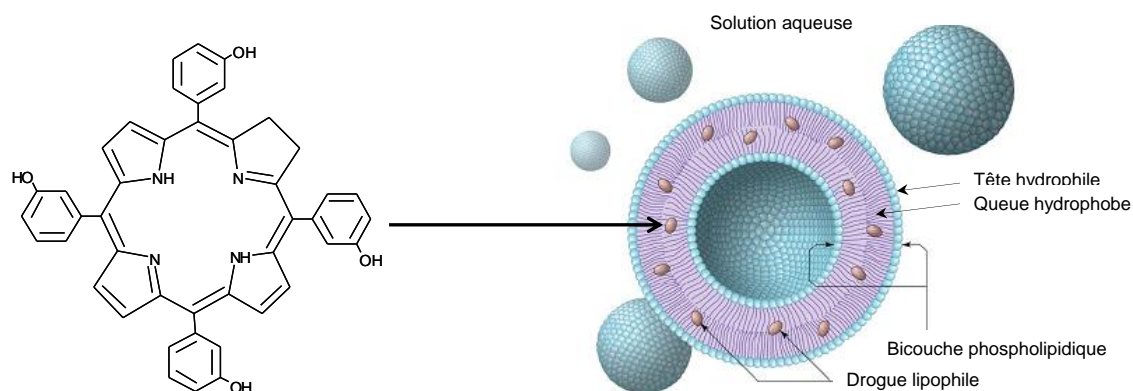


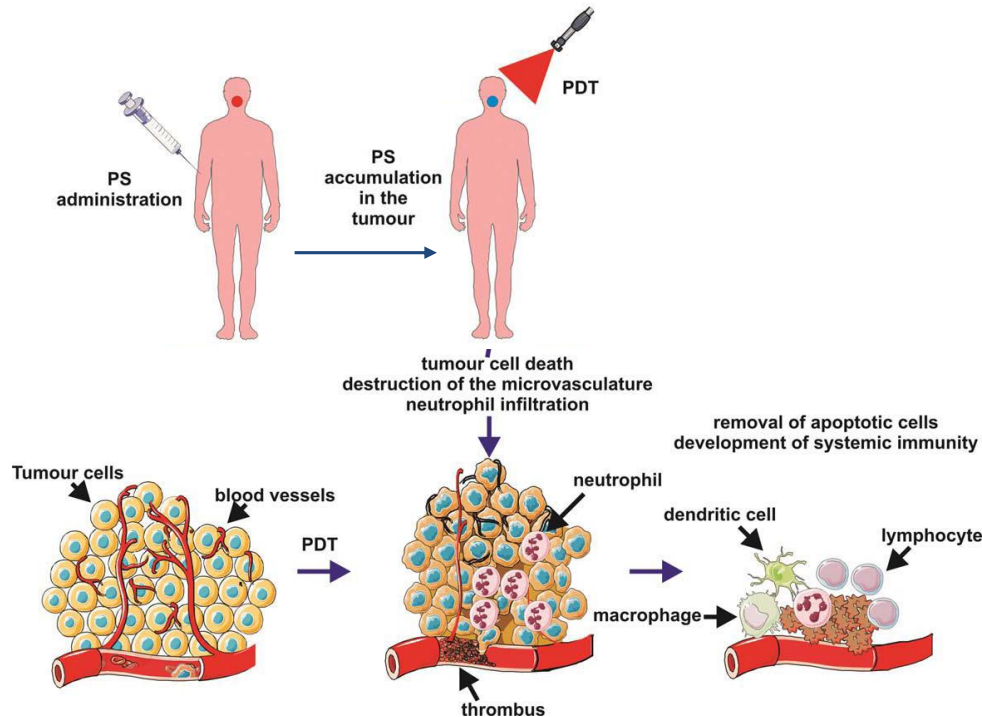
Figure 12. La mTHPC liposomale (Foslip<sup>®</sup>)

L'incorporation de la mTHPC dans un liposome change de façon significative ses propriétés photophysiques. La mTHPC liposomale montre notamment un meilleur rendement en oxygène singulet ce qui la rend encore plus efficace que sa forme libre [127].

### 3. Mécanisme de la PDT anti-tumorale

La destruction tumorale par thérapie photodynamique est initiée par l'action combinée de deux mécanismes (Figure 13) :

- des dommages directs se traduisant par un effet cytotoxique au niveau des cellules tumorales.
- des dommages indirects sur la vascularisation tumorale conduisant à une asphyxie tumorale et à l'induction d'une réaction inflammatoire locale participant à l'élimination des débris cellulaires, à la restauration du tissu et quelques fois au développement d'une immunité systémique.



**Figure 13. Mécanisme de photodestruction des tumeurs par thérapie photodynamique d'après Agostinis et al.[116]**

Ces effets cellulaires, vasculaires et immunitaires s'influencent mutuellement, produisant une multitude de réponses possibles. Leur combinaison est requise pour contrôler les tumeurs à long terme, mais leur contribution respective dans la réponse globale n'est pas encore clairement établie.

#### 3.1. Destruction directe des cellules tumorales

Suite au traitement photodynamique, les cellules peuvent mourir par nécrose, apoptose ou autophagie. En général, la voie nécrotique est induite lorsque les cellules sont exposées à de fortes concentrations de PS associées à des doses de lumière importantes, à l'origine de dommages cellulaires particulièrement sévères. Mais la localisation subcellulaire du PS influence également le mode de mort cellulaire. Les ERO générées au cours des réactions photochimiques possèdent une durée de vie et un rayon de diffusion limité. Les sites initiaux de photodommages sont donc étroitement liés à la localisation subcellulaire du PS. De façon générale, un photosensibilisateur localisé dans les mitochondries induit l'apoptose alors qu'une localisation dans les lysosomes ou la

membrane plasmique aura tendance à conduire à une mort cellulaire par nécrose [114]. En revanche, il est important de noter que le noyau n'est pas un organe cible des photosensibilisateurs ce qui, dans un contexte clinique, est d'une importance capitale car cela évite la formation de dommages au niveau de l'ADN qui pourraient avoir des effets carcinogènes irréversibles.

La mTHPC est un composé fortement hydrophobe ce qui lui permet une forte affinité avec les membranes cellulaires et lui permettant de la traverser via un mécanisme de diffusion passive pour aller se localiser dans les structures membranaires des différents organites intracellulaires. Un certain nombre d'études montre une localisation subcellulaire de la mTHPC préférentiellement au niveau périnucléaire (réticulum endoplasmique, appareil de Golgi) et mitochondriale [128-130]. Les études sur les modalités de mort cellulaire induite par la mTHPC ont ainsi mis en évidence un phénomène majoritairement apoptotique [125, 131].

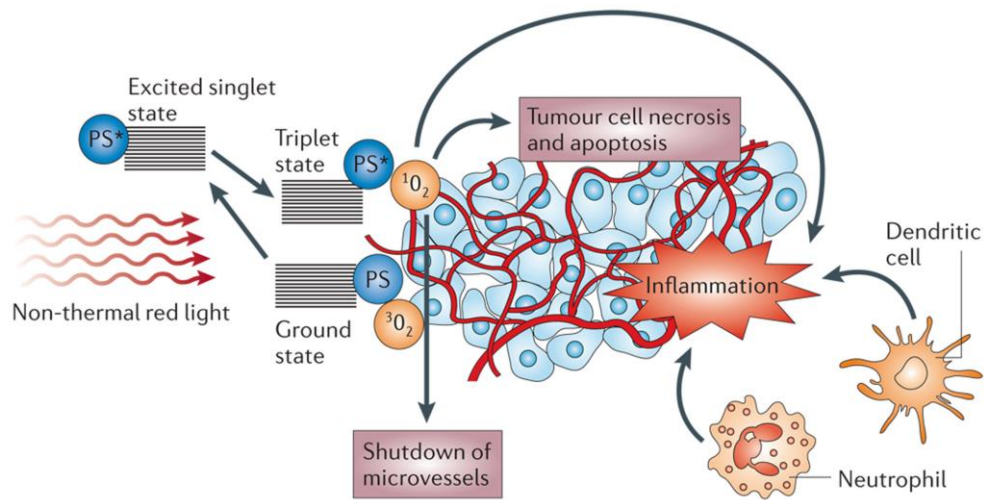
### 3.2. Dommages vasculaires

La destruction tumorale peut être potentialisée par une altération de la microvascularisation tumorale privant ainsi la tumeur d'oxygène et de nutriments. Dans cette approche, l'irradiation laser doit être effectuée à des temps courts lorsque le PS se trouve localisé dans le compartiment vasculaire. Dans ce cas, les dommages vasculaires induisent indirectement la mort des cellules tumorales par ischémie. L'altération de la vascularisation tumorale induite par PDT fut rapportée pour la première fois en 1963. L'équipe de Star *et al.*, utilisa le modèle de la chambre intravitale chez des rats porteurs de tumeurs mammaires traitées par HpD-PDT. Ils mirent en évidence une vasoconstriction initiale des vaisseaux tumoraux, suivie de réponses hétérogènes telles que l'arrêt du flux sanguin, des hémorragies ou la formation d'agrégats plaquettaires dans de plus larges vaisseaux.

### 3.3. Activation du système immunitaire : immunité anti-tumorale

Un certain nombre d'études pré-cliniques sur différents modèles animaux démontre qu'en plus de l'effet cellulaire direct et de l'effet vasculaire, la PDT montre des effets pro-inflammatoires capables d'induire une réponse immunitaire anti-tumorale [132, 133].

Des faits récents suggèrent que l'occlusion des vaisseaux, l'ischémie et la destruction directe des cellules tumorales, provoqués par la PDT, conduisent à une importante réaction inflammatoire locale [133, 134]. Ces dommages génèrent divers signaux d'alarmes (production de médiateurs de l'inflammation) qui vont être détectés par l'immunité innée [116]. Notamment, la dégradation par photo-oxydation des lipides membranaires et la production des métabolites de l'acide arachidonique (constituant des membranes cellulaires) constituent en eux même d'importants médiateurs de l'inflammation [134]. Ce phénomène combiné avec la libération d'histamine et de sérotonine par les vaisseaux endommagés, conduit alors à l'infiltration de la tumeur par diverses populations de cellules immunitaires (neutrophiles, mastocytes et macrophages) (Figure 14).



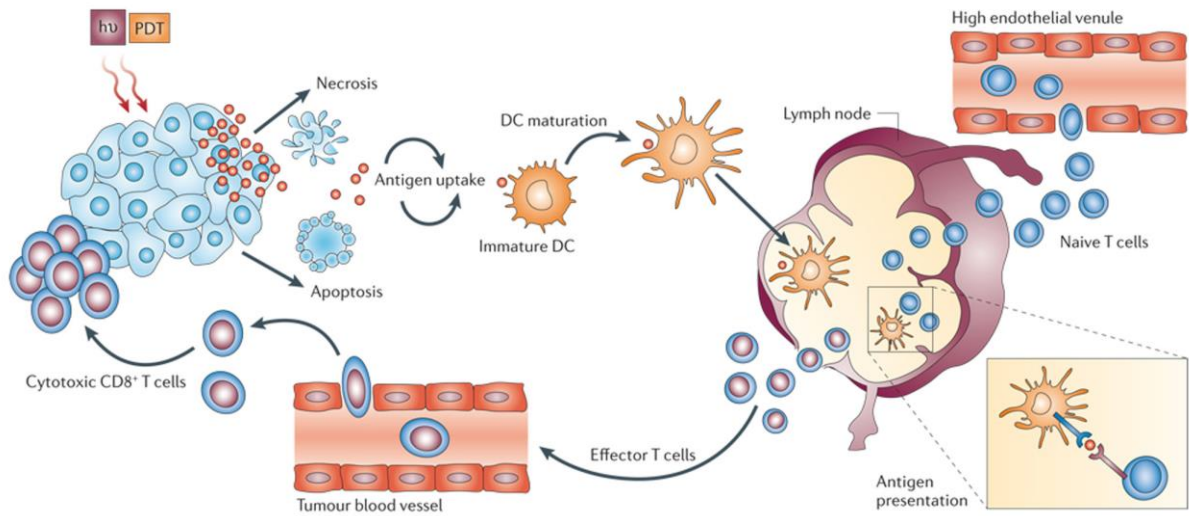
**Figure 14. Mécanisme d'action de la PDT anti-tumorale.**

Le PS à l'état excité triplet transfère son énergie à l'oxygène moléculaire ( $^3\text{O}_2$ ) pour produire de l'oxygène singulet ( $^1\text{O}_2$ ). L'oxygène singulet a un effet cytotoxique direct sur les cellules tumorales et induit leur nécrose ou apoptose. L'oxygène singulet va également causer la destruction de la vascularisation tumorale et induire une forte réponse inflammatoire qui sera responsable de l'attraction de diverses cellules immunitaires telles que des neutrophiles et des cellules dendritiques. D'après Castano et al.,[133]

Ces cellules immunitaires activées vont alors s'engager dans la destruction tumorale et peuvent également produire différents médiateurs de l'inflammation (IL-1, IL-2, IL-6, IL-8, IL-10, TNF $\alpha$ , INF $\gamma$ ) permettant un recrutement massif de cellules immunitaires (tels que des LT CD4 $^+$  et CD8 $^+$ ) [133, 134].

Les antigènes tumoraux libérés suite aux dommages cellulaires induits par la PDT vont être phagocytés par les cellules présentatrices d'antigènes, telles que les macrophages ou les cellules dendritiques, et pourront ensuite être présentés aux autres cellules immunitaires, conduisant ainsi à la mise en place d'une immunité adaptative (Figure 15) [116, 134].





**Figure 15. Induction d'une réponse immunitaire anti-tumorale par PDT.**

Le traitement PDT conduit à la mort des cellules tumorales. Les débris cellulaires qui en résultent sont phagocytés par les cellules dendritiques qui se sont accumulées sur le site suite à la réponse inflammatoire déclenchée par la PDT. Ces cellules dendritiques devenues matures après stimulation par les cytokines environnantes vont migrer dans les organes lymphoïdes où elles vont présenter les antigènes tumoraux aux LT. Les LT activés sont attirés sur le site tumoral par les chémokines, où ils vont alors induire la mort de cellules.

D'après Castano et al., [133]

L'ensemble de ces phénomènes contribue au développement d'une réponse anti-tumorale systémique. De façon intéressante, cette immunité anti-tumorale adaptative peut entraîner une rémission de métastases non traitées et d'autres tumeurs localisées à distance de la tumeur initialement traitée par PDT [134].

Des études ont démontré que la dose de lumière et de PS utilisée, jouaient un rôle clé dans la réponse du système immunitaire qui peut être soit immunostimulatrice, soit immunosuppressive [132, 135-137]. En PDT anti-tumorale, c'est l'effet immunostimulateur de la PDT qui va être recherché afin d'améliorer l'efficacité thérapeutique du traitement [133]. Cependant un certain nombre d'études s'est intéressé à l'effet immunosupresseur de la PDT et a envisagé son application dans diverses pathologies non-oncologique de nature inflammatoire [138-141]. C'est ce qui fera l'objet de notre prochaine partie.

### III. La thérapie photodynamique : indications non oncologiques

La PDT fut initialement développée pour le traitement des tumeurs mais suite à la découverte de ses différents effets sur le système immunitaire (immunostimulateur ou immunosuppresseur), des chercheurs ont envisagé son application dans des pathologies de nature inflammatoire. De ce fait, plusieurs études ont été menées sur divers types de pathologies inflammatoires (arthrite, encéphalomyélite, psoriasis) [138-141]. Une autre facette de la PDT repose sur ses capacités à stimuler la régénération tissulaire [142, 143]. Le système immunitaire joue un rôle important dans ce processus de régénération notamment par la modulation des cytokines et de divers facteurs de croissances [144]. En plus de ces propriétés immunomodulatrices et cicatrisantes, la PDT montre un effet anti-microbien et a ainsi été proposée comme nouvelle modalité de traitement pour une grande variété de pathologies infectieuses [145]. La PDT antimicrobienne a notamment été développée pour des applications cliniques en dentaire et en dermatologie. Aussi bien qu'aujourd'hui, la PDT apparaît comme un outil clinique prometteur dans diverses pathologies non-oncologiques.

#### 1. Effets immunomodulateurs de la PDT

En fonction de la dose de lumière et de PS utilisé, la réponse du système immunitaire peut être soit immunostimulatrice soit immunosuppressive [132, 135-137]. L'application de la PDT pour des pathologies inflammatoires repose essentiellement sur les effets immunosuppresseurs de la PDT. Suite aux études *in vitro* et *in vivo*, il en ressort que l'effet immunosuppresseur de la PDT utilise essentiellement des doses de PS sublétales (faibles doses), en combinaison avec une irradiation sur une large partie du corps [136, 137, 146]. Des traitements multiples peuvent être effectués, il s'agit en générale de 4 à 5 (ou plus) applications une fois par semaine, pouvant être répétées plusieurs fois par an et éventuellement être adaptées au statut de la maladie [147]. De cette manière, la PDT s'est montrée capable de traiter différents modèles de pathologies inflammatoires tels que l'arthrite, l'encéphalomyélite expérimentale et le psoriasis.

Il est important de noter que la PDT faible dose ne conduit pas à des dommages tissulaires, elle n'affecte pas la viabilité cellulaire mais influence la signalisation cellulaire et modifie la production des cytokines et l'expression des récepteurs de surfaces [147, 148].

#### 1.1. Mécanisme de la PDT immunomodulatrice

Les effets thérapeutiques de la PDT faibles doses sont liés à de multiples facteurs. La formulation et la pharmacocinétique du PS, la localisation du PS dans les cellules immunitaires, la durée entre l'administration et l'irradiation lumineuse, l'étendue de la surface corporelle exposée à la lumière, tous ces facteurs semblent impliqués dans l'effet immunomodulateur de la PDT.

L'effet immunomodulateur de la PDT résulte de différents mécanismes [147, 149] :

- une élimination sélective de certaines cellules inflammatoires par apoptose
- une modification de l'expression des molécules de surfaces au niveau des cellules immunitaires
- une modulation des quantités et des types de cytokines libérées

### 1.1.1. Elimination sélective de certaines cellules inflammatoires par apoptose

L'induction de l'apoptose par PDT est un phénomène bien connu. La capacité de la PDT à induire l'apoptose est directement liée à la localisation du PS dans les mitochondries, un des sites principaux pour la régulation des stimuli apoptotiques. Les dommages mitochondriaux sont relativement bien décrit en PDT anti-tumorale, sur différentes lignées de cellules tumorales [150-153]. Mais très peu d'informations existent sur la capacité de la PDT à induire l'apoptose dans des cellules non transformées et plus spécifiquement des cellules du système immunitaire ; seules quelques études l'on démontré [154, 155]. La mort des cellules immunitaires par apoptose photoinduite suit probablement le même schéma que la mort apoptotique induite par PDT dans les lignées tumorales. Suite à une localisation mitochondriale du PS, l'induction de l'apoptose par PDT se caractérise par la libération rapide du cytochrome c mitochondrial vers le cytosol [156, 157] accompagnée ou non de la perte du potentiel membranaire mitochondrial [158]. La formation d'un complexe appelé "apoptosome" entre le cytochrome c, l'APAF-1 (apoptosis activating factor), le dATP et la procaspase 9 [159] va conduire à l'activation de la cascade des caspases, notamment les caspases effectrices 3,6 et 7 qui sont des éléments centraux dans le processus de mort programmée. L'activation des caspases aboutit au clivage de substrats indispensables à la survie cellulaire, et à l'activation de nucléases. L'ADN est digéré au niveau des sites internucléosomiaux puis il y a formation de corps apoptotiques qui sont ensuite phagocytés par les macrophages.

Suite à un traitement PDT faibles doses, le mécanisme d'apoptose semble impliquer spécifiquement les cellules immunitaires activées. Des études *in vitro* ont révélé que les cellules T et B activées montrent une capacité d'accumulation du PS supérieure aux cellules naïves [154, 155, 160]. Ces études ont démontré le rôle des récepteurs aux LDL dans l'absorption du PS ; les cellules exprimant un grand nombre de récepteurs aux LDL et montrant un "turnover" important, telles que les cellules hyperprolifératives ou les cellules du système immunitaire activé, montrent une forte absorption des PS [154, 160]. Ainsi, les cellules T activées montrent une plus grande vulnérabilité à l'effet cytotoxique de la PDT même à de faible dose [155].

Mais bien que le devenir des lymphocytes T activés peut être affecté par le traitement PDT faible dose, la capacité immunomodulatrice de la PDT semble être davantage liée à son aptitude à diminuer la capacité de présentation antigénique des cellules présentatrices d'antigènes et la coopération cellulaire [149].

### 1.1.2. Modification de l'expression des molécules de surfaces

La PDT à faible dose induit des changements phénotypiques, elle modifie la production des cytokines et altère les interactions cellulaires. La PDT peut perturber la réponse des lymphocytes T en affectant les cellules présentatrices d'antigènes (CPA). Suite à un traitement PDT, les CPA ne sont plus capables d'activer les LT en raison de la diminution du nombre de récepteurs de surface nécessaire pour la coopération cellulaire [161].

Un traitement PDT à dose sublétales modifie l'expression des récepteurs de surface, exprimés par les cellules immunitaires. Les cellules dendritiques sont d'importante CPA jouant un rôle de sentinelle, capable d'activer les lymphocytes T naïfs et de produire de l'IL-12, une cytokine pro-inflammatoire favorisant l'immunité à médiation cellulaire. Chez la souris, les cellules dendritiques de rate traitées *in vitro* par une dose sublétales de vertéporfin et de lumière (de 3 à 5 nM, 5J/cm<sup>2</sup>) montrent une réduction significative de l'expression des antigènes de surface tels que le complexe majeur d'histocompatibilité (CMH) de type I et II, et différents clusters de différenciation (CD) tel que le CD80, le CD86, (molécules de co-stimulation) et le CD54 [161]. Le CD54 (molécule d'adhésion intracellulaire (ICAM)-1) est une molécule d'adhésion impliquée dans les interactions cellules-cellules. Une autre étude a révélé la diminution de l'expression du CD54 sur les cellules du liquide synovial chez des patients atteints d'arthrite traités par PDT [147]. La diminution de l'expression du CD54 prévient l'activation cellulaire laquelle contribue au processus d'inflammation.

Le traitement par PDT faibles doses (BPD 0.5 mg/kg, 80 J/cm<sup>2</sup>) peut également prévenir le développement d'une arthrite. Les cellules T issues d'une souris MRL-1pr (modèle d'arthrite spontanée) transférées à une souris naïve induisent le développement d'une arthrite. En revanche si les cellules T sont prétraitées par PDT faible dose avant leur transfert dans la souris naïve, la pathologie ne se déclare pas. Cette étude a montré une diminution significative des molécules de surface telles que CD44 et CD49d, molécules participant à la migration cellulaire au site de l'inflammation [147].

Les cellules de Langerhans constituent les CPA au niveau de la peau, elles expriment de façon abondante les CMH de type I et II ainsi que des molécules d'adhésions et de co-stimulations et sont capables d'activer les LT permettant ainsi d'engager une réponse spécifique. Il a été observé que le pré-traitement par BPD-PDT d'un greffon de peau prolonge sa survie chez un receveur allogénique [162]. Le traitement PDT appliqué à faibles doses diminue l'expression des CMH et des molécules de co-stimulation exprimés par les cellules de Langerhans ce qui limite leur capacités à stimuler les lymphocytes T et contribue ainsi à retarder le rejet de greffe [162].

Une étude préclinique réalisée chez 7 patients montrant des complications après une greffe de moelle osseuse a mis en évidence l'efficacité de la photochimiothérapie extracorporelle (PUVA thérapie, 8-MOP, 2J/cm<sup>2</sup>) pour lutter contre la maladie du greffon contre l'hôte. Les auteurs ont étudié l'effet de la photochimiothérapie sur la maturation des cellules dendritiques et la production des cytokines dans un modèle *in vitro* mimant le potentiel effet *in vivo* de la réinfection chez le patient de cellules mononucléaires du sang traitées par photochimiothérapie. Pour cela les auteurs réalisent une co-culture de LT traités par photochimiothérapie avec des cellules dendritiques immatures ; ils démontrent alors une diminution des molécules de co-stimulations au niveau des cellules dendritiques qui conservent leur phénotype immature et sur-expriment de l'IL-10 [163].

Cette diminution des récepteurs de surface cellulaire, au niveau des cellules dendritiques, des lymphocytes et des cellules de Langerhans, est probablement due à une internalisation des récepteurs ou à une modification dans la cinétique de recyclage suite au stress oxydatif induit par la PDT [149, 161]. Le mécanisme exact par lequel la PDT modifie l'expression des récepteurs de surface

est inconnu mais il s'agit probablement du déclenchement d'une réponse conservatrice de la cellule suite au stress oxydatif.

### 1.1.3. Modulation de la production des cytokines

Une autre voie mécanistique impliquée dans les effets immunomodulateurs de la PDT est la modulation de la production des cytokines. La PDT est connue pour influencer la sécrétion des cytokines régulant l'immunité et l'inflammation [164]. La PDT peut conduire à la diminution ou l'augmentation de l'expression des cytokines [164]. La première description de l'influence de la PDT sur la production des cytokines a été rapportée par Evans et al., [165] qui démontra une inhibition de la production de TNF $\alpha$  sur des macrophages traités par PDT à forte dose. Un peu plus tard, une étude *in vitro* réalisée par Coutier et al., démontra suite à un traitement mTHPC-PDT faibles doses, sur des macrophages stimulés aux LPS, une production dose dépendante de TNF $\alpha$  [135]. Avec tout d'abord une augmentation de la production de TNF $\alpha$  entre 2.3 et 27.6 mJ/cm<sup>2</sup> puis une diminution progressive pour une fluence de 0.23 mW cm<sup>2</sup> avec une concentration en mTHPC dans le milieu de culture de 1 $\mu$ g/ml. D'autre part, Larisch et al., ont démontré que la PDT faible dose (610 nm ; 1.8 mW/cm<sup>2</sup> ; de 0 à 1080 mJ/cm<sup>2</sup>) est capable de réduire de façon significative l'expression de l'IL-6, une importante cytokine pro-inflammatoire, dans différentes lignées cellulaires [166]. Alors que dans les mêmes conditions les cytokines anti-inflammatoires IL-4, -5 et -10 sont surexprimés démontrant ainsi le potentiel anti-inflammatoire de la PDT faible dose. Une étude *in vivo* sur modèle murin a également démontré qu'un traitement PDT délivré sur tissu sain ou tissu tumorale conduisait à un changement d'expression des cytokines chez l'animal [136]. Gollnick et al., ont mis en évidence une modification de l'expression des cytokines IL-6 et IL-10 suite à un traitement PDT anti-tumorale (forte dose : Photofrin 5 mg/kg, 75 mW/cm<sup>2</sup>, 100J/cm<sup>2</sup>) sur un modèle animal avec tumeur xénogreffée. La PDT a induit une forte augmentation de la production d'IL-6 et au contraire a diminué la production d'IL-10. Les auteurs proposent un rôle clé de l'IL-6 dans la mise en place de la réponse immunitaire anti-tumorale [136]. En parallèle les auteurs ont observé qu'un traitement PDT faible dose sur tissu sain (1.3 J/cm<sup>2</sup>, 0.745 mW/cm<sup>2</sup>) conduisait à une importante augmentation de la production d'IL-10 chez les souris [136].

L'effet immunosuppresseur de la PDT a été découvert par Elmet et Bowen qui démontrèrent pour la première fois qu'un pré-traitement par HPD-PDT réduisait de 50 % la réponse d'hypersensibilité de contact chez la souris dont la peau avait préalablement été sensibilisée par un haptène (DNFB) [167]. Le rôle de l'IL-10 dans l'effet immunosuppresseur de la PDT a alors rapidement été suspecté et ainsi différentes études ont cherché à démontrer son implication [146, 168]. L'étude réalisée par Simkin et al., révèle une forte augmentation de la production d'IL-10 chez les souris montrant une diminution de la réponse d'hypersensibilité de contact suite au traitement par BPD-PDT [146]. Les effets immunosuppresseurs du traitement PDT sont réversés par l'administration d'IL-12 recombinante ou d'un anticorps anti-IL10 et sont absent chez des souris KO-IL10. Les auteurs concluent ainsi sur le rôle clé de l'IL-10 dans l'effet immunosuppresseur induit par la BPD-PDT [146]. L'IL-10, produite par une grande variété de types cellulaires (incluant les cellules T de type Th2) est capable d'inhiber la réponse immunitaire à médiation cellulaire par diminution de l'expression des CMH, par diminution des fonctions de co-stimulation des CPA et de leur capacité à sécréter l'IL-12 [108-110]. Ainsi, il

apparaît que la PDT fait dévier la réponse immunitaire d'une réponse inflammatoire de type Th1 vers une réponse de type Th2 caractérisée par une réduction des cytokines IL-12 et IFN- $\gamma$  et induit la production d'IL-4, IL-5 et d'IL-10 [146]. Cependant, un an plus tard, l'équipe de Gollnick publie une étude démontrant que l'IL-10 n'est pas impliquée dans la suppression de la réponse d'hypersensibilité de contact suite à un traitement PDT avec du Photofrin [168]. Mais il est évident que la PDT en modifiant les fonctions des CPA et les interactions entre CPA et cellules T, peut inhiber la réponse hypersensibilité de contact. En effet, l'interaction du ligand CD40 sur les cellules T avec le récepteur CD40 des CPA est un événement crucial permettant la synthèse d'IL-12 par les CPA et donc conduisant à la réaction inflammatoire cutanée [169, 170]. La modification de l'expression du récepteur CD40 sur les CPA peut être un élément déterminant dans ce phénomène d'inhibition de la réponse d'hypersensibilité de contact.

La formulation, la pharmacocinétique du PS, l'intervalle de temps entre l'administration et l'irradiation ainsi que l'étendue de la surface corporelle irradiée sont autant de paramètres régissant l'effet immunomodulateur de la PDT et pouvant conduire à des effets immunologiques contradictoires.

Malgré un certain nombre d'études sur l'effet immunosuppresseur de la PDT, le mécanisme exact reste non élucidé. Il est fortement probable que la réponse inflammatoire locale causée par la PDT induit une réponse compensatoire anti-inflammatoire qui servirait à limiter les effets potentiellement dangereux d'une sur-activation de l'inflammation.

## 1.2. Application de la PDT dans les désordres immunitaires

Les effets immunosuppresseurs mentionnés ci-dessus, ont conduit les scientifiques à tester l'efficacité d'un traitement PDT sur différents modèles animaux de pathologies inflammatoires, telles que l'arthrite, le psoriasis ou encore l'encéphalomyélite allergique expérimentale (EAE) qui constitue un modèle animal de sclérose en plaques.

### 1.2.1. Application de la PDT dans l'arthrite

La PDT apparaît depuis ces dernières années comme une nouvelle modalité de traitement pour l'arthrite rhumatoïde ou arthrite inflammatoire. Ainsi différentes approches ont été évaluées (PDT transcutanée ou intra-articulaire, photochimiothérapie extracorporelle) dans le but de détruire le tissu synoviale inflammatoire [171-174] ou de moduler l'activité inflammatoire dans le tissu articulaire [138, 175-178]. C'est essentiellement cette deuxième application que nous détaillerons dans ce paragraphe puisque nous traitons ici des applications de la PDT immunomodulatrice utilisant des doses sublétales ou l'utilisation de la PDT pour la synovectomie utilise de fortes doses de lumière et de PS.

Plusieurs études sur modèle animal d'arthrite ont démontré les effets bénéfiques d'un traitement par PDT [138, 139, 176, 179]. Ratkay et al., démontrèrent l'efficacité de la PDT transcutanée (irradiation sublétales du corps entier, BPD 0,5mg/kg, 80 J/cm<sup>2</sup>) sur un modèle d'arthrite auto-immune induite par adjuvant chez des souris MLR/1pr. Les animaux ayant reçu trois traitements PDT à dix jours d'intervalle, présentaient une amélioration des signes histopathologiques et cliniques de la maladie. Comparée aux autres agents immunomodulateurs testés (correspondant aux traitements

conventionnels), la PDT s'est avérée être tout aussi efficace avec l'avantage de ne présenter aucun effet secondaire. Les auteurs ont proposé que l'efficacité de la PDT venait de la destruction sélective des lymphocytes T circulant activés par l'adjuvant, et/ou de la destruction localisée des macrophages infiltrant l'articulation empêchant ainsi le recrutement des leucocytes [176]. Ce qui est appuyé par le fait qu'*in vitro* les cellules de rate des souris MRL/1rp activées par l'adjuvant sont plus sensibles à la PDT que les cellules de rate non activées à cause d'une accumulation élevée de PS [180]. Une étude plus récente, démontra l'efficacité et la faisabilité d'un traitement local par PDT faibles doses à l'aide de mTHPC liposomale (0,05 – 0,01 ou 0.005 mg/kg ; 5 J/cm<sup>2</sup>) sur un modèle murin d'arthrite induite par un antigène [138]. Le PS injecté en intraveineuse montre une rapide et forte accumulation dans l'articulation inflammatoire, les auteurs proposent une phagocytose du liposome par les macrophages connus pour infiltrer de façon abondante l'articulation inflammatoire. L'évaluation histologique a montré une réduction de la sévérité de l'arthrite dans tous les groupes ayant reçu un traitement PDT comparé aux animaux non traités. Cette réduction est apparue dose dépendante avec une diminution significative de la sévérité de l'inflammation pour les groupes 0.05 et 0.01 mg/kg de mTHPC liposomale [138].

#### 1.2.2. Application de la PDT pour la sclérose en plaque

Des études sur modèles animaux d'encéphalomyélite allergique expérimentale (EAE) ont également démontré l'efficacité potentielle de la PDT dans le traitement de la sclérose en plaque. Leong et al., ont observé sur un modèle murin d'EAE, que l'exposition du corps entier à une irradiation PDT transcutanée (BPD 1 mg/kg, 15 J/cm<sup>2</sup>) permettait d'atténuer les symptômes et de retarder l'apparition de la maladie [140]. Les symptômes de neurodégénérescence apparaissent normalement 3 à 4 semaines après le transfert à une souris naïve receveuse, de cellules de rate d'une souris sensibilisée par la protéine MBP (myelin basic protein). Les auteurs ont montré chez les souris traitées par PDT 24, 48 ou 120 h après le transfert des cellules de rate, une diminution de la sévérité des symptômes par rapport aux animaux contrôles. De plus, les souris traitées 24 h après le transfert des cellules montrent également une apparition de la maladie plus tardive [140]. L'injection du PS (BPD : benzoporphirin derivative) en absence d'irradiation ne montrait aucun effet sur le développement de l'EAE. Les tissus de la moelle épinière ont alors été analysés par PCR semi quantitative afin de révéler la présence de l'ARNm codant la région variable  $\alpha 4$  (V $\alpha 4$ ) du TCR (T-cell receptor) spécifiquement impliqué dans la reconnaissance de la protéine MBP par les cellules T. L'ARNm V $\alpha 4$  du TCR a été détecté chez toute les souris contrôles alors que seulement 5 souris sur 15 présentaient l'ARNm V $\alpha 4$  du TCR après traitement PDT. Ces observations indiquent que l'action des cellules T autoréactives peut être contrée par la PDT [140]. Dans une autre étude, un traitement par photochimiothérapie extracorporelle avec du 8-méthoxypsoralène (8-MOP) et une irradiation ultraviolet A (UVA) sur les cellules sanguine de rats atteints d'EAE a permis une réduction significative de la sévérité de la maladie probablement par modulation de l'activité des LT [181]. Suite à ces résultats, une étude clinique pilote sur 5 patients a été conduite, le traitement par photochimiothérapie était réalisé une fois par semaine pendant 6 mois [182]. Un patient a montré des signes d'amélioration

et les autres sont restés stables pendant les 6 mois de traitement mais malheureusement à l'arrêt du traitement tous ont rechuté.

### 1.2.3. Application de la PDT dans le traitement du psoriasis

Les effets immunosuppresseurs de la PDT ont également été testés pour traiter le psoriasis, une maladie de peau de nature auto-immune. Les patients atteints de psoriasis montrent une hyperprolifération des kératinocytes et une infiltration de LT activés dans le derme et l'épiderme, conduisant à la formation de plaques de nature inflammatoire sur diverses parties du corps. La pathologie semble être médiée par l'infiltration des LT puisque l'utilisation de thérapies ciblant les LT montre une bonne efficacité thérapeutique. Les thérapies couramment utilisées sont les traitements médicamenteux (anti-inflammatoires, immunosuppresseurs) et la photothérapie (UVB et UVA + psoralène (PUVA thérapie)). Cependant ces traitements ne permettent pas la rémission complète chez tous les patients et l'utilisation des UV entraîne un risque de cancérisation. Puisque la PDT n'agit pas au niveau nucléaire, elle a ainsi été envisagée comme une nouvelle modalité de traitement plus sûre. Une des premières études révélant l'efficacité potentielle de la PDT dans le traitement du psoriasis a été conduite par Boehncke et al., qui démontra que la PDT était capable de conduire à des effets immunomodulateurs similaires à la PUVA thérapie [141].

Un certain nombre d'essais cliniques a ensuite rapporté les effets bénéfiques d'un traitement par PDT en utilisant majoritairement de l'ALA en application topique combinée à différentes doses de lumière ayant des longueurs d'ondes correspondant à la lumière bleu, verte, rouge ou à la lumière blanche (Tableau 3). Une étude réalisée par Robinson et al., a évalué chez 10 patients l'efficacité d'un traitement PDT multiple ( 3 sessions/ semaines, 3 à 8 traitements au total, 2 sites irradiés/patients) utilisant l'ALA en application topique et une irradiation par lumière blanche (8 J/cm<sup>2</sup>, 15mW/cm<sup>2</sup>). Huit patients sur dix ont montré une réponse clinique mais qui apparait variable entre les différents sites traités et entre les patients [183]. Récemment une étude a révélé que cette hétérogénéité de réponse en fonction des sites traités était corrélée à l'épaisseur de la couche cornée (stratum corneum) correspondant à la couche la plus externe de la peau [184]. Différentes études cliniques ont permis de mettre en évidence que le traitement du psoriasis par PDT conduisait à l'apoptose des lymphocytes T au niveau des plaques inflammatoires, réduisait l'infiltration des cellules inflammatoires dans le derme, inhibait la production des cytokines pro-inflammatoires telles que le TNF $\alpha$ , l'IL-1 et -6 et conduisait à une normalisation de la prolifération des kératinocytes [141, 184-186]. En terme d'efficacité, la PDT montre une réponse clinique de l'ordre de 35 à 60%, la réponse maximale est généralement observée après de multiples sessions de PDT [187]. La profondeur de la lésion est un facteur déterminant pour l'efficacité puisque la pénétration dans le tissu du rayonnement lumineux est limitée. Et pour cette raison la lumière rouge semble plus appropriée que la lumière bleu ou verte. Cependant l'utilisation de la PDT dans le traitement du psoriasis reste limitée en raison de la forte douleur ressentie par les patients au cours du traitement [183, 186]. Afin de pouvoir considérer la PDT comme une option thérapeutique dans le traitement du psoriasis d'autres études sont nécessaires utilisant peut être d'autres types de PS. Une récente étude de Rook et al., a d'ailleurs démontré une bonne efficacité de l'hypericine combinée à une exposition à la lumière blanche (8 à 20 J/cm<sup>2</sup>). Après 6 semaines de



traitement avec 2 sessions de PDT par semaine, la majorité des patients présentait une amélioration significative de plus de 50 % des lésions et aucune douleur n'a été rapportée.

**Tableau 3. Résumer des articles évaluant l'efficacité de la PDT dans le traitement du psoriasis. D'après Tandon *et al.*, [187]**

Authors, study design	Study design	n	n (at the end of study)	Photosensitizer	Mode of delivery	Pre-treatment with drug (hrs)	# of sessions (per week)	Total no. of session (s)	Wavelength (nm)	Light treatment parameters	Results
Boehncke et al. (50)	Intraindividual comparison of dithranol and 10% ALA-PDT on chronic plaque psoriasis	3	3	10% ALA	Topical	5	3 (one patient needed only three treatments once weekly)	1	600–700 nm	2.5 J/cm <sup>2</sup> at 70 mW/cm	Topical PDT was comparable with dithranol
Collins et al. (52)	Clinical evaluation of the response of plaque psoriasis after one treatment with ALA-PDT	22	20	20% ALA	Topical	4	1	1	400–650 nm	2–16 J/cm <sup>2</sup> at 10–40 mW/cm <sup>2</sup>	35% of patients showed clearance at some treated sites
Robinson et al. (53)	Clinical evaluation of the response of plaque psoriasis after multiple treatments of ALA-PDT	10	10	20% ALA	Topical	4	3	12	Broad-band light	8 J/cm <sup>2</sup> at 15 mW/cm <sup>2</sup>	Improved outcomes when compared to single treatment
Radakovic-Fijan et al. (55)	Randomized observer blinded study of the use of topical ALA-PDT to treat psoriasis	29	21	1% ALA	Topical	4–6	2	12	600–740 nm	5, 10, or 20 J/cm <sup>2</sup> at 60 mW/cm <sup>2</sup>	59% reduction with of PSI PDT at 20 J/cm <sup>2</sup> . 46% and 49% reduction among those treated with PDT at 10, and 5 J/cm <sup>2</sup>
Schleyer et al. (57)	Prospective randomized double-blind phase I/II inpatient comparison study to investigate whether ALA-PDT is an effective treatment option for chronic plaque-type psoriasis	12	9	ALA concentrations (0.1%, 1%, or 5%).	Topical	4–6	2	Maximum of 12	600–740 nm	20 J/cm <sup>2</sup> at 60 mW/cm <sup>2</sup>	Mean percentage improvement of PSI was 37.5%, 45.6%, and 51.2% for 0.1%, 1%, and 5% ALA treated groups, respectively
Fransson et al. (58)	Clinical and immunohistochemical evaluation of plaque type psoriasis after ALA-PDT	12	8	20% ALA	Topical	4–5	1	2–5	Maximum (630 nm)	10–30 J/cm <sup>2</sup>	PDT improved psoriasis and induced dermal neovascularization
Smits et al. (3)	A placebo-controlled randomized study looking at the clinical effectiveness, PpIX accumulation, and immunohistochemical changes in fractionated ALA-PDT	8	8	10% ALA	Topical	4	1	4	600–750 nm	2 and 8 J/cm <sup>2</sup> with a dark interval of 2 h at 40 mW/cm <sup>2</sup>	The ALA-PDT treated patients had significantly lower plaque severity score in comparison to the placebo starting from week 1
Maari et al. (60)	Clinical evaluation of exposure to blue light for the treatment of psoriasis	17	17	Patient had to have high endogenous level of PpIX	NA	NA	3	12	Maximum of 417 nm	10 J/cm <sup>2</sup> at 8.5 mW/cm <sup>2</sup>	Blue light did not improve psoriasis
Boehncke et al. (61)	Open non-randomized phases I and II study to examine the effectiveness of treating chronic plaque-stage psoriasis with weekly intervals of intravenous Verteporfin	20	15	Verteporfin	Intravenous	After IV have subsequent Irradiation for 3 h	1	5	600–700 nm	60 J/cm <sup>2</sup>	There was a significant improvement over untreated control lesions which remained largely unchanged
Bissonnette et al. (49)	Clinical Evaluation of the effects of systemic ALA and PDT with blue light on psoriatic plaques and evaluation to determine whether this treatment causes apoptosis in lesional T-lymphocytes	12	12	ALA-5, 10, 15 mg	Oral	1,3,6	1	1	Maximum of 417 nm	1,3,6,12,20 J/cm <sup>2</sup> for patients received 5 or 10 mg/kg. 1,2,4,8,10 J/cm <sup>2</sup> for patients who received 15 mg/kg. This was at 9–11 mW/cm <sup>2</sup>	PDT with oral ALA induces apoptosis in lesional CD3+ lymphocytes

#### 1.2.4. Application de la PDT et de la PDD dans les MICI

La première étude sur l'application de la PDT dans les MICI a été menée par l'équipe du Pr. M-A Ortner [188]. Les résultats de cette étude, utilisant de l'ALA en administration intra-gastrique (15 mg/kg) et une irradiation PDT faible dose (5 ou 10 J/cm<sup>2</sup>), ont permis de mettre en évidence la faisabilité, l'innocuité et l'effet anti-inflammatoire de la PDT sur un modèle murin d'inflammation intestinale par transfert de TCD4<sup>+</sup> CD45RB<sup>High</sup> [188]. L'étude de toxicité a révélé que les doses de PS et de lumière utilisés présentaient un bon profil d'innocuité : absence de dommages tissulaires suite au traitement sur colon sain et pas d'hépto- ou néphrotoxicité visible sur coupes histologiques. Trois jours après le traitement PDT faible dose, les animaux atteints de colite présentent une amélioration rapide des signes de la colite observable par coloscopie et sur coupes histologiques. Les effets bénéfiques d'un traitement PDT unique sont associés à une diminution des taux de cytokines pro-inflammatoires IL-17 et IL-6. La répétition des traitements permet de prolonger l'effet thérapeutique et se trouve associé à une diminution des taux d'IL-17, -6 et d'INF $\gamma$  mais le taux TNF $\alpha$  reste élevé [188]. En plus de l'effet sur l'expression des cytokines, le traitement PDT conduit à une diminution des cellules T CD4<sup>+</sup> dans la muqueuse. Les auteurs concluent que l'effet bénéfique du traitement est liée à la diminution des cytokines pro-inflammatoires de type Th1 et Th17 et à l'induction de l'apoptose des cellules T [188]. Ils justifient le taux de TNF $\alpha$  restant élevé par le fait que les macrophages sont la principale source de TNF $\alpha$  et que ceux-ci sont considérablement moins sensibles à l'apoptose PDT induite que les lymphocytes T.

Deux ans plus tard, Komoike et al., publient une étude sur la faisabilité du photodiagnostic (PDD) pour la détection de lésions dysplasiques sur un modèle de colite avec développement tumorale [189]. Après une administration orale d'ALA, le tissu colique est observé par stéréoscopie autofluorescente (imageur 3D). La localisation des signaux de fluorescence dans le tissu colique est déterminée après exposition à une lumière ultraviolet. En accord avec l'analyse histologique, les auteurs montrent une forte accumulation du PS dans les lésions dysplasiques [189].

Mais bien avant ces deux études, différentes études cliniques montraient des résultats prometteurs quant à l'utilisation de la photochimiothérapie extracorporelle (PUVA thérapie) dans le traitement de patients atteints de MC [190-192]. Une étude pilote de Reinisch et al, sur 10 patients stéroïdes dépendants atteints de MC, démontra une bonne efficacité de la photochimiothérapie extracorporelle. Huit patients sur dix, présentaient une réduction significative du taux de protéine C-réactive (marqueur biologique précoce de l'inflammation) dans le sérum, une diminution de la perméabilité intestinale ainsi qu'une amélioration de la qualité de vie [191]. Une étude prospective réalisée par Bisaccia et al chez 2 patients atteints de MC réfractaires aux traitements conventionnels dont les anti-TNF, démontra également les effets bénéfiques que peut avoir la photochimiothérapie extracorporelle dans le traitement de patients atteints de MC d'intensité modérée [190].

## 2. Cicatrisation et régénération des tissus par PDT

La thérapie photodynamique est souvent présentée comme un traitement conduisant à des dommages irréversibles au niveau du tissu tumoral. Mais une autre facette de la PDT est sa capacité à stimuler la régénération tissulaire. Le système immunitaire joue un rôle important dans ce processus de régénération notamment par la synthèse de cytokines et facteurs de croissances.

### 2.1. Généralités sur la cicatrisation tissulaire

La cicatrisation est un processus dynamique complexe qui implique des interactions entre les constituants de la matrice, des médiateurs solubles, et diverses cellules résidentes et infiltrantes. Le but immédiat étant de restaurer l'intégrité et l'homéostasie du tissu. Le processus de cicatrisation se déroule en 3 phases :

- L'inflammation

La réaction inflammatoire fait partie du processus d'homéostasie. Elle a pour but de détruire un éventuel agent pathogène causal, d'éviter l'infection des plaies et d'activer le processus de réparation. La phase d'inflammation est caractérisée par une activation locale du système immunitaire inné, entraînant un recrutement massif de neutrophiles suivi par une invasion massive du tissu par des monocytes se différenciant en macrophages [193]. Le recrutement de ces cellules est impliqué dans la lutte contre l'envahissement par des pathogènes mais représente également un soutien important dans le processus de réparation notamment par la synthèse des cytokines et facteurs de croissances qui interviennent dans la phase de formation du tissu [193]. Cette réponse inflammatoire ne doit en aucun cas perdurer ; dans tel cas elle conduirait à des effets néfastes sur la réparation tissulaire.

- La formation du tissu

Cette phase se caractérise par une prolifération cellulaires et la migration de différents types cellulaires. Durant cette phase, apparait le tissu de granulation caractérisé par une prolifération de fibroblastes, la formation de nouveaux capillaires et la présence de nombreux macrophages au niveau de la lésion tissulaire, suivi de la ré-épithélialisation du tissu [193].

- Le remodelage du tissu

Cette phase correspond à la maturation du tissu cicatriciel. Le tissu de granulation va être progressivement dégradé et remplacé par un tissu cicatriciel [193].

## 2.2. Persistance des neutrophiles et cicatrisation tissulaire

La phase initiale du processus de cicatrisation implique un recrutement massif de neutrophiles et de monocytes au niveau des tissus lésés. Les neutrophiles sont une des populations cellulaires les plus abondantes du système immunitaire et sont extrêmement actifs au cours de la réparation tissulaire notamment en ce qui concerne les plaies cutanées [193]. L'activité antimicrobienne des neutrophiles est efficace et permet à ces cellules de mener à bien leur fonction primaire qui consiste à prévenir l'infection des plaies [193, 194]. Ainsi pour assurer la stérilisation des plaies, les neutrophiles sont capables de synthétiser diverses substances ayant des pouvoirs antimicrobiens (peptides antimicrobiens, protéase, ERO). Malheureusement, ces substances peuvent également causer de sévères dommages au niveau des tissus de l'hôte. Ces dommages collatéraux conduiront notamment à un retard de cicatrisation [194]. Une étude réalisée par Simpson et Ross a démontré que la déplétion en neutrophiles chez des cobayes par un sérum anti-neutrophiles ne perturbait pas la réparation tissulaire suite à une incision de la peau sous condition stérile [195]. Et une étude plus récente utilisant la même approche de déplétion en neutrophiles, a ensuite confirmé les résultats de la première étude mais a également constaté que la déplétion en neutrophiles chez des souris permettait une ré-épithélialisation significativement plus rapide suite à une incision de la peau sous condition stérile [196]. Une grande partie des dommages causés par les neutrophiles résulte de l'activité des protéases sécrétées par ces cellules. La pertinence de cette affirmation repose sur des observations cliniques montrant une persistance des neutrophiles et des niveaux élevés de protéases dérivés des neutrophiles dans les plaies chroniques [194]. Ces protéases capables de dégrader la matrice extracellulaire vont ainsi élargir les lésions conduisant à une persistance de l'inflammation, à davantage de dommages tissulaires et ainsi empêchant la cicatrisation tissulaire [194].

L'ensemble de ces observations suggère que, bien que les neutrophiles permettent de lutter contre les agents pathogènes potentiels et de réduire les risques d'infections, ils peuvent également avoir des effets néfastes au détriment de la cicatrisation lorsque leur recrutement ou leur activation est excessive. Il est un concept bien accepté qu'une thérapie efficace pour la cicatrisation de lésions chronique doit interrompre le cycle de pro-inflammatoire [194, 197].

## 2.3. Mécanismes de régénération tissulaires par PDT

Bien que l'effet de la lumière seule (Low Level Light Therapy (LLLT)) ait été évoqué, beaucoup de résultats contradictoires ont été obtenus chez l'homme et sur modèles animaux [198]. Alors que les différentes études utilisant de faible dose de lumière en combinaison avec l'administration d'un PS, montrent clairement le rôle bénéfique de la PDT sur la cicatrisation et le remodelage tissulaire.

Les mécanismes conduisant à la cicatrisation ou régénération tissulaire par PDT restent encore très mal connus et nécessitent des recherches plus approfondies. La réparation tissulaire par PDT semble découler de deux mécanismes : (i) l'impact de la PDT sur la réponse immunitaire, celle-ci va promouvoir la réparation tissulaire par la synthèse de facteurs de croissance et de cytokines au niveau du tissu endommagé, (ii) l'inactivation ou l'éradication des microorganismes pouvant infecter les plaies.

- Impact de la PDT sur la réponse immunitaire

Le processus de cicatrisation tissulaire nécessite la synthèse de divers facteurs de croissance (VEGF, FGF, PDGF, TGF) capable de promouvoir la prolifération cellulaire et la synthèse d'une matrice extracellulaire afin de réparer les tissus lésés. Des études ont également révélé le rôle central des cytokines pro-inflammatoires (IL-1 $\alpha$ , IL-1 $\beta$ , IL-6 et TNF $\alpha$ ) dans la prolongation de la phase inflammatoire [144, 199] ainsi que le rôle bénéfique des cytokines anti-inflammatoires IL-10 et TGF $\beta$  dans le processus de cicatrisation tissulaire [197, 200]. Or plusieurs études ont démontré une surexpression de l'IL-10 suite à un traitement PDT faibles doses, accompagnée d'une diminution des cytokines pro-inflammatoires [136, 146, 166]. Une étude récente, évaluant *in vitro* la production des cytokines par des kératinocytes après traitement PDT, a démontré une diminution des taux d'IL-6 et d'IL-8 cinq heures après le traitement [201]. Dans une étude précédente, ces mêmes auteurs avaient étudié *in vitro* l'impact de la PDT sur la synthèse des facteurs de croissance sur des cultures de kératinocytes, et avaient ainsi démontré une élévation du taux de FGF dans les 5 heures qui suivait l'application du traitement ; en parallèle les taux de VEGF et TGF étaient inchangés [202].

- L'inactivation des microorganismes

L'infection des plaies avec persistance de microorganismes entraîne une inflammation chronique ayant des effets délétères sur la cicatrisation [194]. Or la PDT se révèle être un traitement antibactérien efficace, capable de tuer ou d'inactiver les bactéries responsables de l'inflammation [203]. Ce point sera largement détaillé dans la partie suivante.

## 2.4. Application de la PDT en réparation tissulaire

Différentes études ont démontré une influence positive de la PDT sur la cicatrisation de plaies chez le rat, montrant notamment une accélération de la ré-épithélialisation et un remodelage du tissu [142, 143, 204, 205]. L'illumination à forte puissance de la peau au cours d'un traitement PDT avec administration systémique de PS conduit à une nécrose de la peau. Cependant, de faibles doses de lumière et/ou de PS semblent accélérer le processus de cicatrisation. Jayasree et al., ont étudié le potentiel de la PDT faibles doses pour accélérer le processus de cicatrisation tissulaire [143]. Après avoir administré de l'ALA de façon intra-péritonéale ou de HpD par voie orale à des rats, les plaies sont alors irradiées. Les auteurs observent une amélioration macroscopique et microscopique de la cicatrisation après PDT, ils constatent une ré-épithélialisation au bout de 13 ou 14 jours chez les animaux traités alors que les animaux contrôles montrent une cicatrisation complète uniquement vers le 21<sup>ème</sup> jour [143]. D'autres études plus récentes rapportent également que l'application topique d'un PS et l'irradiation répétée de la plaie améliore la cicatrisation [204, 205]. En effet, les biopsies sur les plaies des rats, avec administration locale de phtalocyanines suivie d'une irradiation quotidienne à faible dose sur une semaine, ont présenté une rapide cicatrisation : amélioration de la teneur en collagène, remodelage de la matrice, et accélération de la régénération de l'épithélium [205]. L'application topique de bleu de toluidine sur les plaies de rats après brûlure au troisième degré, suivie de l'irradiation PDT a également montré une amélioration de la cicatrisation par rapport aux animaux contrôles avec brûlure [204]. Au 3<sup>ème</sup> jour, les animaux traités par PDT montrent un score inflammatoire faible, une augmentation du collagène, une importante néo-angiogenèse et une ré-épithélialisation couvrant environ 50% des marges de la plaie. Sept jours après le traitement, le tissu est riche en fibres de collagènes qui apparaissent bien organisées au sein du tissu avec une épithélialisation sur près de 50% de la plaie. Après le 14<sup>ème</sup> jour, la ré-épithélialisation est complète alors que les animaux contrôles avec brûlure présentent à ce stade une ré-épithélialisation de moins de 50% de la plaie [204]. Encore plus récemment Garrier et al., ont évalué l'impact d'un traitement PDT sur la cicatrisation tissulaire à l'aide de deux types de matrice de collagène (Bio Gide membrane and Kollagen Resorb sponge) imbibées ou non de Foslip<sup>®</sup> [142]. L'expérience consistait à inciser la peau des souris entre les omoplates afin d'y implanter les matrices de collagène préalablement imbibées de Foslip<sup>®</sup> à différentes concentrations, suivie d'une irradiation à 652 nm (10J/cm<sup>2</sup>, 100 mw/cm<sup>2</sup>). Les auteurs ont observé un réel effet positif de la PDT par rapport aux implants de collagènes seuls ou au souris ayant subi une incision sans implant. Quel que soit le type d'implant, la croûte se détachant dès le 3<sup>ème</sup> jour pour les animaux traités par PDT (avec les trois plus faibles concentrations de Foslip<sup>®</sup>) alors qu'il faut attendre le 7<sup>ème</sup> jour pour les groupes avec implants seuls et le 9<sup>ème</sup> jour pour les groupes sans implant. Les auteurs concluent que l'application topique de Foslip<sup>®</sup> à faible concentration, dans une matrice de collagène suivie d'une illumination, accélère considérablement la cicatrisation tissulaire. D'un point de vue mécanistique, les auteurs évoquent l'effet immunomodulateur de la PDT [142].

### 3. Effets antimicrobien de la PDT : antibactérien, antiviral, antifongique et antiparasitaire

La thérapie photodynamique a été découverte il y a plus de 110 ans, en observant l'action cytotoxique de faibles concentrations d'acridine sur des paramécies exposées à la lumière. Depuis ce jour, la PDT a été principalement développée comme traitement des lésions cancéreuses. Cependant au cours de ces dernières années, l'effet antimicrobien de la PDT a commencé à susciter un grand intérêt auprès des chercheurs et a ainsi été proposé comme nouvelle modalité de traitement pour une grande variété de pathologies infectieuses. Ce regain d'intérêt s'explique entre autre par l'augmentation constante des bactéries résistantes aux antibiotiques rendant de plus en plus difficiles le traitement des infections bactériennes.

La PDT antimicrobienne montre des applications multiples, elle peut être utilisée pour tuer ou inactiver diverses pathogènes *ex vivo* sur des tissus biologiques ou sur du matériel biologique tel que le sang, ou *in vivo* dans différentes pathologies infectieuses [145]. La PDTa a notamment été utilisée avec succès sur divers modèles animaux d'infections localisées (plaies superficielles, abcès, brûlures)[204, 206]. Ainsi, la PDT antimicrobienne a rapidement été développée pour des applications cliniques en dentaire et en dermatologie. Dans un futur proche, les applications de la PDT antimicrobienne seront probablement de plus en plus importantes, notamment en réponse à la résistance bactérienne aux antibiotiques qui ne cesse d'augmenter [145].

#### 3.1. Avantage de la PDT antimicrobienne (PDTa)

L'un des plus grands avantages de la PDTa par rapport aux autres thérapies antimicrobiennes est sa double sélectivité obtenue par une accumulation préférentielle du PS dans les cellules à croissance rapide et par une irradiation localisée au niveau du site de l'infection [145]. Cependant, bien d'autres avantages peuvent être cités [207]:

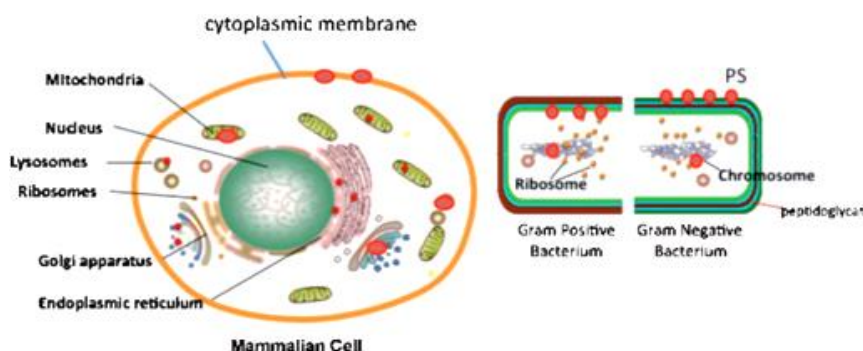
- La PDTa est une technique sans risque pour les tissus adjacents puisque le PS montre une bonne affinité pour les cellules microbiennes.
- Le résultat est instantané, l'élimination des bactéries se fait en quelques secondes ou quelques minutes alors qu'un traitement antibiotique mets plusieurs jours pour agir.
- Elle peut être utilisée pour traiter des tissus morts (tissus non perfusés) tels que des brûlures
- Un large champ d'applications puisque la PDTa montre des propriétés antibactériennes, antifongiques, antivirales, antiparasitaires.
- La PDTa montre également une très bonne efficacité antibactérienne sur les biofilms alors que le traitement par thérapies conventionnelles reste difficile.
- En raison de la forte réactivité des ERO, la PDTa peut également détruire les facteurs de virulences sécrétés par les bactéries.
- La possibilité que les bactéries développent une résistance à la PDTa est quasi nulle.
- La PDTa montre une efficacité antibactérienne égale, indépendamment d'une résistance bactérienne aux antibiotiques.



### 3.2. Mécanisme d'inactivation photodynamique des cellules microbiennes

Le mécanisme de photoinactivation ou photodestruction microbiennes par PDTa implique la génération d'ERO qui conduiront à des dommages cytotoxiques. Deux mécanismes ont été proposés [208](Figure 16) :

- Dommages au niveau de l'ADN, le PS après pénétration dans la cellule peut se lier à l'ADN et conduire à des cassures au niveau de l'ADN.
- Dommages oxydatifs au niveau de la membrane plasmique de la cellule conduisant à la fuite des constituants cellulaires ou à l'inactivation des transporteurs membranaires.



**Figure 16. Comparaison de la localisation des PS entre cellules cancéreuses et cellules bactériennes.**

Dans les cellules cancéreuses de mammifères, le PS (en rouge) se localise dans divers organites intracellulaires tels que les lysosomes, les mitochondries, le réticulum endoplasmique, l'appareil de Golgi et dans la membrane plasmique, tout dépend de sa structure chimique et du temps d'incubation. Pour les bactéries Gram +, le PS peut pénétrer de la paroi cellulaire à la membrane plasmique et même se trouver dans le cytoplasme où il pourra alors se fixer à l'ADN. Pour les bactéries Gram -, la pénétration de PS à travers la paroi est plus difficile. D'après Sharma *et al.*,[208]

De la même façon, qu'en PDT antitumorale, la photoinactivation ou photodestruction des microorganismes implique la génération d'ERO qui induisent des dommages oxydatifs au niveau de la cellule microbienne conduisant à des modifications morphologiques et fonctionnelles ayant des répercussions fatales [208]. Les sites d'actions varient en fonction de la nature du PS et du type de microorganismes. La structure et l'organisation cellulaire des différents microorganismes montrent d'importantes divergences. Ces variations influencent l'interaction du PS avec les constituants cellulaires et ainsi affectent l'efficacité d'action de la PDTa [208, 209].

### 3.3. Inactivation photodynamique des cellules bactériennes

Le potentiel thérapeutique de la PDT contre les infections bactériennes n'a été exploité que tardivement principalement pour deux raisons, (i) la découverte des antibiotiques, (ii) des premiers résultats plutôt décourageants sur certaines souches de bactéries "Gram -" qui ne répondaient que faiblement au traitement par PDT utilisant les photosensibilisateurs traditionnels [145]. Les cellules bactériennes peuvent être divisées en deux groupes appelé bactéries "Gram +" et "Gram -" caractérisées par d'importantes différences structurelles et organisationnelles ; lesquelles vont

moduler les interactions entre le PS et la cellule, influençant l'efficacité et le mécanisme de photoinactivation [210].

### 3.3.1. Sensibilité bactérienne

Les bactéries Gram+ et Gram- montrent de profondes différences dans l'architecture tridimensionnelle et la composition chimique de leur paroi et membrane cytoplasmique [209]. Les bactéries Gram+ possèdent une membrane cytoplasmique entourée d'une paroi cellulaire externe épaisse mais relativement poreuse composée essentiellement de peptidoglycane et d'acide lipotéichoïque permettant à de nombreuses macromolécules de diffuser rapidement au travers [209]. Ainsi pour ce groupe de bactéries, le PS peut facilement traverser la paroi (Figure 17). En revanche, la paroi cellulaire des bactéries Gram- est beaucoup plus complexe, elle est constituée d'une membrane cytoplasmique et d'une membrane externe séparée par une fine couche de peptidoglycane contenu dans l'espace périplasmique (Figure 17). La membrane externe constituée de lipides et de protéines forme une barrière perméable entre la cellule et son environnement mais a tendance à limiter la fixation et la pénétration des PS [145, 209].

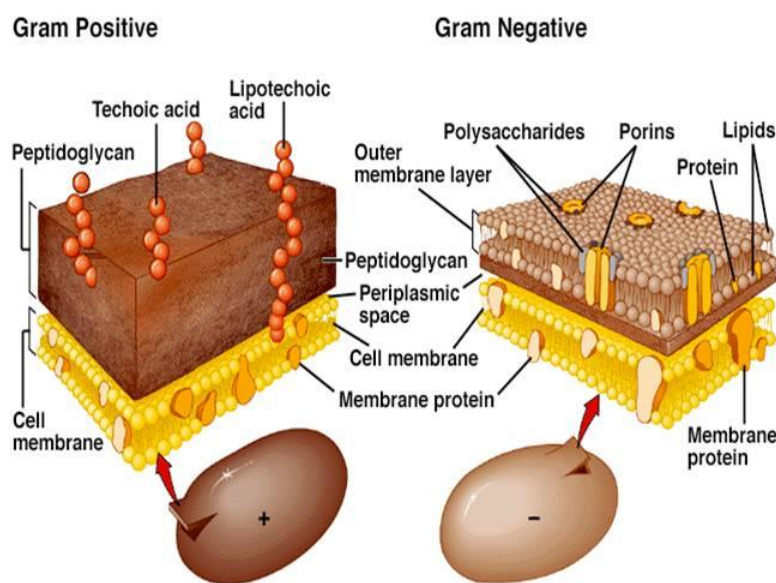


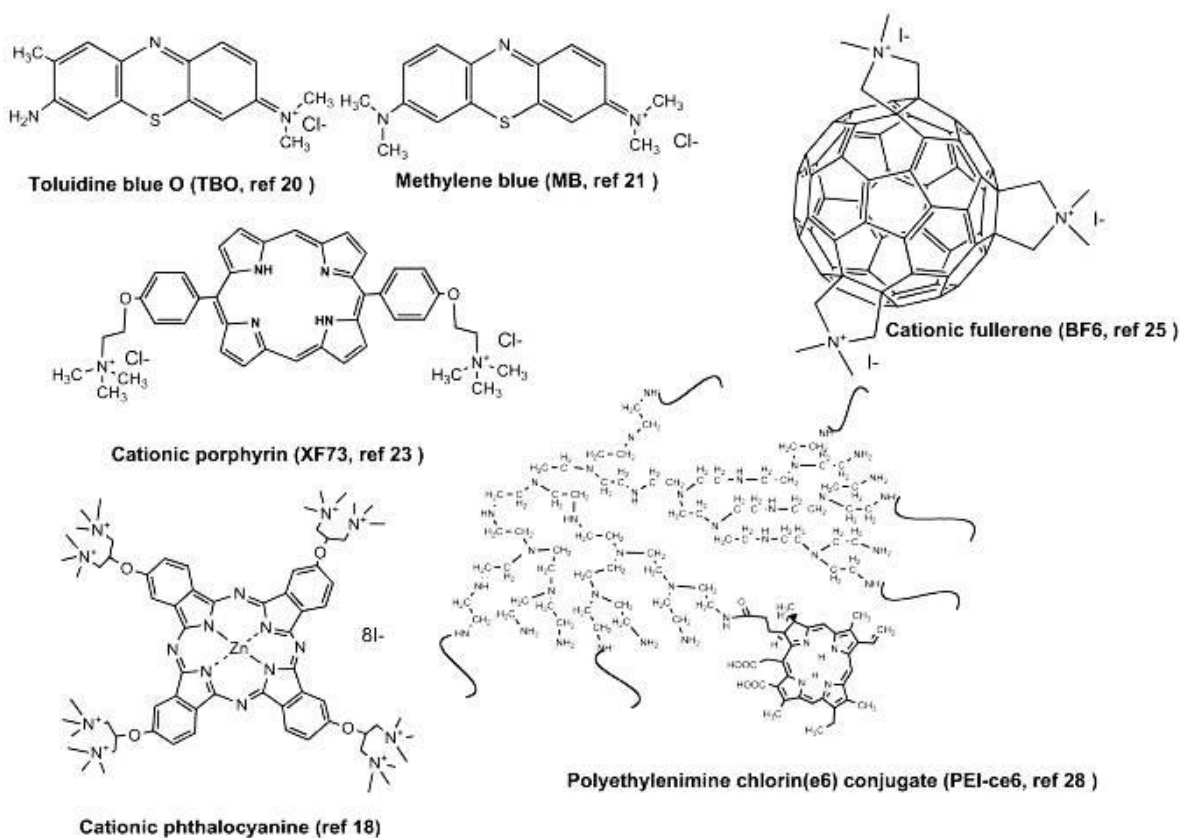
Figure 17. Paroi et membrane cytoplasmique des bactéries Gram négatives et Gram positives.

Cette différence de perméabilité observée entre les bactéries Gram+ et Gram- est responsable de la différence de sensibilité observée suite au traitement par PDTa [145]. Les premières tentatives pour tuer les microorganismes par PDT utilisaient les mêmes PS qu'en PDT anticancéreuse, mais il est maintenant clair que leur structure n'est pas optimale en particulier pour les bactéries Gram- [208]. En effet, les bactéries Gram+ plus susceptibles à la PDT par la perméabilité de leur membrane peuvent être tuées ou inactivées par des PS chargés négativement, positivement ou neutre. En revanche, seuls des PS chargés positivement seront capables d'inactiver les bactéries Gram- [145, 208].

Cette différence de sensibilité à la PDTa s'explique par la forte négativité de leur membrane externe liée à la présence des lipopolysaccharides (LPS). Ainsi, seuls les PS capables d'interagir avec les LPS pourront déstabiliser la membrane et la pénétrer. Deux approches permettent de pallier le problème de sensibilité des bactéries Gram-. La première approche consiste à utiliser un agent chimique permettant de déstabiliser la membrane plasmique bactérienne, d'augmenter sa perméabilité tel que l'EDTA. La seconde approche consiste à greffer des polypeptides de charge négative au PS ou à l'encapsuler dans un vecteur afin d'améliorer sa fixation au LPS.

### 3.3.2. Les PS en PDT antibactérienne

Suite à une irradiation PDT, différentes classes de molécules ont démontré un effet antibactérien contre un large spectre de bactéries Gram+ ou Gram- multiresistantes. Les tous premiers sont des composés synthétiques tels que le bleu de toluidine ou le bleu de méthylène. Puis des macromolécules telle que les phthalocynines et les porphirines (Figure 18).



**Figure 18. Structure moléculaire des principaux PS antimicrobiens.**

D'après Dai *et al.*, [145]

Récemment des études ont également démontré l'efficacité potentielle de la mTHPC en PDTa. Deux études récentes démontrèrent l'efficacité de la mTHPC liposomale en PDTa par l'inactivation d'une souche bactérienne de *Staphylococcus aureus* (100 nM de PS, 75 mW/cm<sup>2</sup>, 135J/cm<sup>2</sup>) [211] et d'*Enterococcus faecalis* (10-20 ou 50 µM de PS, 25-50-75 ou 100 J/cm<sup>2</sup>) [212].

### 3.3.3. Application de la photoinactivation bactérienne

Hamblin et al., fut la première équipe à rapporter l'efficacité de la PDTa *in vivo* pour le traitement de plaies surinfectées par *E.coli* (Gram -) ou *Pseudomonas Aeruginosa* (Gram -) sur un modèle murin [213, 214]. L'expérience consistait à réaliser une simple plaie chirurgicale sur le flanc de l'animal puis à l'infecter par une suspension de bactéries bioluminescente (obtenues par transfert stable d'un plasmide contenant un gène luminescent, la luciférase) permettant ainsi de suivre en temps réel la prolifération bactérienne à l'aide d'une caméra [213]. Les plaies ont été traitées une heure après par application topique de PS (PL-ce6 : de la chlorine e6 conjuguée à des chaînes de poly-L-lysine) suivie de 4 irradiations lumineuses successives à 40J/cm<sup>2</sup> (soit au total 160J/cm<sup>2</sup>, 100 mw/cm<sup>2</sup>), avec prise d'image entre chaque aliquots de lumière. Chez les souris traitées par PDT, les auteurs observent au niveau de la plaie une diminution de la luminescence dose-dépendante avec une réduction de 99 % après les 4 aliquots de lumière. De plus, les auteurs observent que la PDT ne conduit pas à des dommages tissulaires et ne perturbe pas la cicatrisation des plaies, cela serait dû à la nature du PS qui présente une sélectivité préférentielle pour les cellules bactériennes mais également à l'application topique du PS et son temps d'incubation relativement court (30 min) [213]. Dans le but de tester la PDT sur un modèle plus pertinent d'un point de vue clinique, les auteurs réalisent la même expérience mais en utilisant une souche de bactéries invasives, *Pseudomonas Aeruginosa* (responsable d'infections nosocomiales souvent graves) conduisant à une septicémie fatale après injection i.p chez les animaux [214]. Ils observent alors que les souris dont les plaies sont infectées avec *Pseudomonas Aeruginosa* n'ayant pas reçu de traitement PDT meurent toutes au bout du 5<sup>ème</sup> jour alors que les souris traitées par PDT montrent un taux de survie de 90 %. En outre, les plaies traitées par PDT cicatrisent significativement plus vite que chez les animaux ayant reçu un traitement antimicrobien classique. Les auteurs émettent l'hypothèse que la PDT permettrait non seulement de tuer les bactéries mais également d'inactiver les facteurs de virulences extracellulaires (toxines, lipases, protéases, sidérophores) qui sont abondamment exprimés par *Pseudomonas Aeruginosa* et ont pour effet d'aider à l'invasion bactérienne et de conduire aux dommages tissulaires [214]. Utilisant des modèles similaires, Wong *et al.*, et Zolfaghari *et al.*, étudièrent l'effet de la PDT médié par le bleu de méthylène et le bleu de toluidine sur des plaies infectées par *Vibrio Vulnificus* (Gram -) et *Staphylococcus Aureus* (Gram +) méthiciline résistant [215, 216]. Suite au traitement PDT, une réduction significative du nombre de bactéries a été observée dans les deux études permettant ainsi la guérison de l'infection sans quoi l'issue aurait été fatale. Ces études précédentes ont été réalisées chez des animaux dont les plaies ont été récemment contaminées, un modèle plus réaliste et donc cliniquement plus pertinent consiste à administrer une faible quantité de bactéries et de laisser l'infection croître et s'infiltrer dans le tissu [217]. Comme la pénétration de la lumière (même la lumière rouge) reste limitée au sein du tissu, la question était donc de savoir si la PDT pourrait être utilisée pour traiter de telles infections ou les bactéries se sont multipliées et ont envahie les tissus. De la même façon que précédemment les auteurs utilisent une souche de *S.aureus* bioluminescente et injectent celles-ci dans les muscles de la cuisse des souris. Vingt-quatre heures plus tard, les souris sont traitées par PDT avec pour PS du PL-ce6 avec une irradiation en surface combinée à une irradiation interstitielle sur une des cuisses. Les cuisses traitées par PDT ont montré une diminution

significative de l'infection, montrant l'application possible de la PDT antibactérienne dans le traitement de tissus mous infectés [217].

Dans une tout autre application, avec pour espoir de développer un traitement PDT afin d'éradiquer les infections à *Helicobacter* (Gram -)(bactéries responsable d'ulcérations intestinales et d'adénocarcinomes chez l'Homme), Millson et al., ont étudié ex vivo l'effet de la PDTa avec différents PS (en administration topique) sur des fragments de muqueuses gastriques de furets qui présentent de façon extrêmement répandue des infections à *Helicobacter mustelae* [218]. Suite au traitement PDTa, les auteurs ont observé une réduction de 90 % du nombre de bactéries *H. mustelae* avec comme PS le bleu de toluidine (0.75 mg/kg, 200J/cm<sup>2</sup>) et de plus de 99 % avec le bleu de méthylène (7.5 mg/kg, 20J/cm<sup>2</sup>) montrant ainsi le potentiel thérapeutique de la PDTa dans la prise en charge des infections à *Helicobacter* [218].

Plus récemment une étude de Cassidy et al., a démontré le potentiel de la PDTa pour tuer certaines bactéries multirésistantes résidant dans le colon et pouvant causer de sérieuses infections, telles que *Enterococcus faecalis* (Gram +) et *Bacteroides fragilis* (Gram -)[219]. Les auteurs utilisent une nanoparticule à système de délivrance pH dépendant permettant après administration orale, une libération du PS spécifiquement au niveau colique. Le véhicule protège le PS dans l'environnement acide de l'estomac et le relargue de façon spécifique au pH plus élevé du colon. Le colon étant un environnement pauvre en oxygène, les auteurs utilisent du tetracholodécaoxide (TCDO), un composé donneur d'oxygène afin de booster l'activité photodynamique. Cette étude *in vitro* réalisée en condition anaérobiques rapporte une inactivation sélective des bactéries pathogènes de types *Enterococcus faecalis* et *Bacteroides fragilis* après PDTa médiée par du Bleu de Méthylène, de l'ALA, ou de la porphirine encapsulée dans le système de délivrance spécifique. La combinaison avec le TCDO conduit à une plus grande mortalité bactérienne que le PS seul. Mais la présence d'oxygène dans l'environnement n'est pas indispensable à l'efficacité de la PDTa. Cette étude est la première à démontrer la délivrance contrôlée d'un PS dans la muqueuse colique et son efficacité pour tuer certaines bactéries pathogènes pouvant résider dans le colon. [219].

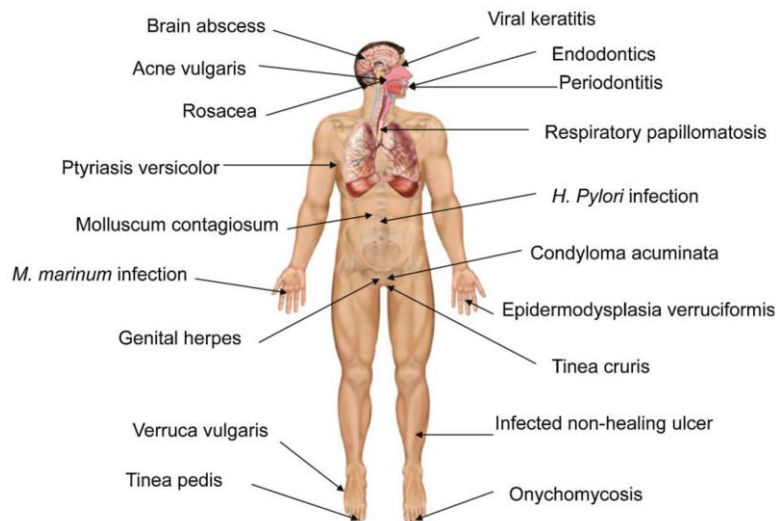
#### 3.4. Inactivation photodynamique virale, fongique et parasitaire

De nombreuses études ont émergé ces dernières années sur l'utilisation de la PDT pour tuer des microorganismes pathogènes autres que les bactéries. Beaucoup de travaux *in vitro* ont été orientés sur les virus et rapportent surtout l'application de la PDTa antivirale pour la stérilisation de matériels biologiques tel que le sang [210]. Mais des études récentes révèlent également une efficacité potentielle pour le traitement de diverses infections virales humaines. De façon similaire, plusieurs études rapportent l'utilisation de la PDTa pour tuer ou inactiver certaines levures ou champignons. Plusieurs auteurs se sont notamment intéressés à la candidose, une infection fongique opportuniste causée par une levure du genre *Candida albicans* touchant essentiellement les sujets immunodéprimés comme les personnes atteintes du SIDA. Teichert et al évaluèrent l'efficacité de la PDT médiée par le bleu de méthylène pour traiter des candidoses orales sur un modèle murin immunodéprimé [220]. Des souris SCID ont été inoculées trois fois par semaines sur 4 semaines avec

une suspension de *Candida albicans* en badigeonnant la cavité orale de la souris. Les souris ont ensuite reçu une administration orale de bleu de méthylène suivi 10 min plus tard de l'irradiation de la cavité orale. Les souris traitées par PDT ont montré une éradication complète de l'infection [220]. Par ailleurs, la PDTa a également été testée dans le cadre d'infections parasitaires.

### 3.5. Application clinique de la PDT antimicrobienne

D'un point de vue clinique, la PDTa a été testée dans diverses pathologies infectieuses, de nature bactérienne, virale, fongique ou parasitaire (Figure 19).



**Figure 19. Pathologies infectieuses traitées par PDTa.**

D'après Kharkwal *et al.*, [221]

Voici un bref résumé des applications clinique de la PDTa :

- Antivirales :

Des infections à l'herpès virus ou au papilloma virus ont notamment pu être traitées par PDTa [210, 221]. Cependant, l'application majeure de la PDT antivirale reste la stérilisation de matériels biologiques tel que le sang [210].

- Antiparasitaires :

Une des applications de la PDTa consiste au traitement de la Leishmaniose, une affection parasitaire à manifestation cutanée et/ou viscérale. Les études cliniques montrent une bonne efficacité de la PDTa pour les formes cutanées, avec un résultat cosmétique excellent et aucune récurrence après traitement [210].

- Antibactériennes :

L'utilisation de la PDT dans les infections dentaires représente le plus large champ d'application de la PDTa antibactérienne. Et le traitement des infections dentaires de type parodontopathies représente une des applications principales [221]. Les parodontopathies sont des pathologies de nature inflammatoire induite principalement par une prolifération incontrôlée de bactéries au niveau de la gencive. Ces bactéries forment des biofilms particulièrement résistants aux thérapies traditionnelles telles que les traitements antibiotiques ou les débridements chirurgicaux (retrait des tissus infectés). La PDTa montre une très bonne efficacité pour le traitement de ces pathologies, elle réduit l'inflammation et inactive les bactéries responsables de l'infection [221]. Plusieurs études cliniques ont également démontré une bonne efficacité de la PDTa pour éradiquer les infections gastriques à *H.pylori* [222-224]. Et d'autres reportent l'efficacité de la PDTa dans le traitement de l'acné vulgaris causé par la prolifération de bactéries dans les glandes sébacés [221]. Et bien d'autres études révèlent son utilisation dans diverses infections bactériennes [210].

- Antifongiques :

Les folliculites à *Malassezia* sont des infections de la peau causées par une levure, *Malassezia furfur*. La médication traditionnelle consiste en une administration orale d'antifongiques mais les effets secondaires de cette thérapie ne sont pas anodins et la rechute n'est pas rare. Testée chez des patients atteints de *Malassezia* récalcitrante, la PDTa a permis de réduire la sévérité des lésions inflammatoires [225]. Des études cliniques rapportent également l'efficacité de la PDTa dans le traitement de mycoses interdigitales [221].

Cependant, il est important de faire remarquer qu'il n'est pas toujours évident de savoir si l'éradication de l'infection locale est due à une photodestruction directe de l'agent pathogène ou à une destruction des pathogènes par les cellules hôtes ou bien à la cicatrisation des tissus causé par une réponse immunitaire déclenchée suite à la PDT, ou à la combinaison de ces facteurs [208]. L'exemple le plus commun est celui de l'acné vulgaris, où le mécanisme d'action semble être une destruction directe des glandes sébacés par les ERO et des changements immunologiques plus qu'une photodestruction de la bactérie *Pro-pionibacterium acnes*, elle-même [226]. De la même façon, l'efficacité de la PDTa dans le traitement des parodontopathies pourrait être due en partie à la guérison de la poche parodontale (espace qui se crée entre la dent et la gencive) plus qu'à la photodestruction des bactéries initialement responsables de la pathologie [208, 227].







**OBJECTIFS**

---

## OBJECTIFS

Les maladies inflammatoires chroniques de l'intestin (MICI) sont des maladies chroniques incurables et très invalidantes touchant le tractus digestif. Les patients atteints de MICI présentent une dérégulation dans les interactions hôte-microbiote qui résulte de facteurs génétiques et environnementaux et conduit à l'inflammation intestinale et aux développements de lésions cancéreuses. En effet, les patients atteints de MICI présentent un risque élevé de cancer colorectal. Les thérapies actuellement disponibles pour le traitement des MICI et la prévention du cancer colorectal associé, sont loin d'être optimales. L'administration quotidienne de doses relativement élevées d'immunosuppresseurs et d'anti-inflammatoires est souvent associée à des effets secondaires graves et ne permet qu'une rémission temporaire de la maladie. D'autre part, un grand nombre de patients ne répondent pas à ces thérapies. C'est pourquoi il est justifié de chercher de nouvelles modalités de traitement, qui idéalement présenteraient une bonne interaction avec le système immunitaire de la muqueuse sans provoquer d'immunosuppression systémique ; tout ceci en apportant un bon profil d'innocuité, peu ou pas d'effets secondaires et la possibilité de répéter le traitement, si nécessaire. De nouvelles thérapies utilisant par exemple des systèmes de délivrance sélective des drogues (des nanocarriers) sont en cours de développement. Elles permettraient de cibler l'inflammation gastro-intestinale et de ce fait pourraient offrir de meilleurs résultats de traitement avec une efficacité supérieure et une atténuation ou une suppression des effets secondaires.

Récemment, la thérapie photodynamique (PDT) est apparue comme une modalité de traitement prometteuse pour la prise en charge de diverses pathologies non-oncologiques. La PDT utilisant de faibles doses de photosensibilisateur et/ou de lumière, en combinaison avec une irradiation sur une large partie du corps, est capable de moduler la réponse immunitaire, de favoriser la cicatrisation et le remodelage tissulaire et d'inactiver ou de tuer certaines souches microbiennes. Ainsi la PDT faibles doses, appelée alors LDPDT (Low Dose PDT), a été utilisée avec succès pour le traitement de diverses pathologies inflammatoires (arthrite, encéphalomyélite, psoriasis). Une étude récente, utilisant de l'ALA en administration intra-gastrique et une irradiation PDT faible dose a également révélé la faisabilité, l'innocuité et l'effet anti-inflammatoire de la PDT sur un modèle murin d'inflammation intestinale. Au vu de ces observations nous avons voulu évaluer le potentiel de la PDT faible dose dans le contrôle de l'inflammation intestinale et la prévention du cancer colorectal associé aux pathologies de type MICI.

Depuis peu, les photosensibilisateurs (PS) bénéficient de formulation liposomale permettant une rapide clairance plasmatique aboutissant à une diminution de la photosensibilisation cutanée. La mTHPC est un des PS les plus puissants disponibles sur le marché, sa formulation liposomale le Foslip® a été introduite afin d'améliorer sa lipophilicité, sa biocompatibilité et de réduire ses effets secondaires. D'autre part, Foslip® a été rapporté comme ayant une accumulation favorable dans les sites inflammatoires sur un modèle d'arthrite expérimentale.

Les objectifs de cette thèse étaient donc d'examiner le potentiel thérapeutique de la PDT-Foslip® faible dose dans le contrôle de l'inflammation intestinale et la prévention du cancer colorectal associé

aux pathologies de type MICI. L'objectif à long terme étant de développer une nouvelle modalité de traitement pour la prise en charge des pathologies de type MICI.

Dans un premier temps nos recherches se sont axées sur l'évaluation de l'efficacité d'un traitement PDT-Foslip® faibles doses dans le contrôle de l'inflammation intestinale sur un modèle murin de recto-colite hémorragique. Des séries d'expériences *in vitro* et *in vivo* nous ont permis (i) d'évaluer la concentration optimale de PS et la dose optimale de lumière, ainsi que l'innocuité du traitement (ii) de confirmer l'efficacité du traitement d'un point de vue mécanistique par le dosage de divers médiateurs de l'inflammation, notamment le dosage des cytokines pro-inflammatoires (TNF- $\alpha$ , IL-1 $\beta$ , IL-12, INF $\gamma$ ), anti-inflammatoires (IL-10 et TGF $\beta$ ) et de la chémokines KC indispensable pour le recrutement des neutrophiles sur le site de l'inflammation.

La seconde partie de cette thèse consistait à évaluer l'effet du traitement PDT-Foslip® faibles doses sur le développement du cancer colorectal à l'aide d'un modèle de colite chronique avec développement tumoral. Des expériences *in vivo* nous ont permis d'évaluer l'impact de multiples sessions de traitement PDT sur l'inflammation chronique et le développement des lésions cancéreuses. Des immunomarquages nous ont permis d'étudier l'effet de la PDT sur la perméabilité de la barrière intestinale et une étude de la microflore intestinale par pyroséquençage a permis de mettre en évidence la restauration d'une flore intestinale normale suite au traitement.

---

CHAPITRE 2

---

Méthodologies et approches  
expérimentales



## I. Méthodologies

Dans cette partie, nous reprenons plus en détails certains points méthodologiques abordés dans la publication qui fera l'objet du chapitre suivant.

### 1. Animaux et condition d'hébergement

L'ensemble des expérimentations a été réalisé sur des souris C57BL/6 J<sub>rj</sub> minimum (fournisseur Janvier<sup>®</sup>, St Berthevin, France). Les animaux ont été maintenus en animalerie sous condition standards (température ambiante 22-23°C, cycle lumière/obscurité de 12 h) avec un libre accès à la nourriture et à l'eau durant une période d'acclimatation de deux semaines avant de débiter les expérimentations. Les colites sont induites chez des souris âgées de 8 à 12 semaines (19-21 g). Toutes les procédures d'expérimentation animale ont été réalisées en accord avec la directive européenne 2010/63/UE, selon les recommandations du Comité National de Reflexion d'Ethique sur l'Expérimentation (décrites dans le "Guide for care and use of laboratory animals")

### 2. Protocole d'induction des modèles animaux

#### 2.1. Induction d'une colite aigüe au DSS

Les colites sont induites chez les souris par administration de 3 % de DSS dilué dans l'eau de boisson sur 5 jours. Une solution fraîche de DSS doit être préparée tous les deux jours. Le volume de la solution de DSS est ajusté en fonction du nombre d'animaux à traiter, il faut compter 5 mL/jour/souris. Fournisseur en DSS : Applichem<sup>®</sup> CAS-No : 9011-18-1, poids moléculaire de 40.000 g/mol. (Il est recommandé d'utiliser du DSS avec un poids moléculaire compris entre 36 et 50 kDa : meilleure reproductibilité et moins de mortalité).

Nous utilisons des souris C57BL/6 J<sub>rj</sub> âgées de 8 semaines minimum (fournisseur Janvier<sup>®</sup>). D'après la littérature, cette souche apporte des résultats plus reproductibles et montre une bonne susceptibilité à l'induction de colite par le DSS avec un faible taux de mortalité.

Durant l'induction du modèle, nous avons observé quotidiennement pour chaque animal l'état général de la souris, son poids, la consistance de ses selles et la présence ou non de saignement rectal afin d'établir le score DAI (Disease Activity index) qui reflète l'évolution de la colite.

#### 2.2. Induction d'une colite chronique avec développement tumoral

Afin d'induire une colite chronique avec développement tumoral, la souris C57BL/6 est injectée par voie intrapéritonéale avec l'AOM (azoxyméthane; 8 mg /kg de poids corporel), suivi 5 jours plus tard par l'administration répétée par voie orale de DSS.

L'AOM est un agent alkylant pro-carcinogène causant la formation d'adduits O6-méthylguanine responsable d'une transition G à A au cours de la réplication de l'ADN. Cinq jours après l'injection d'AOM, la souris reçoit quatre cycles de DSS (DSS 2% dissout dans l'eau de boisson) pendant une période de 5 jours entrecoupée de 7 jours d'eau. L'état de santé général des souris est observé quotidiennement, suivi par le calcul du score d'activité de la colite (DAI). Des coloscopies de contrôle sont effectuées régulièrement durant l'induction du modèle.

Remarque : L'AOM est à manipuler avec la plus grande vigilance, c'est un produit cancérigène. Le port de lunette de protection, d'un masque FFP2 et de gant en Nitrile sont obligatoire durant toute la manipulation. La solution d'injection et les seringues sont préparées sous hôte. Les souris sont injectées après les avoir légèrement anesthésiées à l'isoflurane pour éviter qu'elles ne bougent et ainsi réduire le risque d'accident (pique accidentelle de l'expérimentateur).

### 3. Evaluation clinique de la colite : score DAI

Le DAI (Disease Activity Index) est calculé en graduant sur une échelle de 0 à 4 les différents paramètres observés (Tableau 4). Les différents scores sont additionnés puis le score total est divisé par 3 afin d'obtenir le DAI.

**Tableau 4. Calcul du DAI : paramètres observés et sous score en fonction de la sévérité des symptômes**

Score	Perte de poids	Saignement rectal	Consistance des selles
0	1 %	négatif	normal
1	1-5 %	–	–
2	5-10 %	–	Selle molle
3	10-15 %	–	–
4	> 15 %	positif	diarrhée

Le DAI permet de suivre l'évolution de la colite, mais il ne se base que sur les signes cliniques de la maladie. C'est pourquoi il est intéressant de le compléter avec des observations par coloscopie qui permettent de visualiser de façon concrète les dommages sur la muqueuse colique.



#### 4. Procédure de coloscopie

Le suivi par endoscopie est réalisé à l'aide d'un système de vidéo endoscopique de haute résolution dans le but de visualiser les dommages sur la muqueuse. Durant la procédure, les souris sont anesthésiées par anesthésie gazeuse à l'isoflurane.

Le dispositif expérimental de coloscopie, se compose d'un endoscope miniature (diamètre 2 mm), d'une source de lumière de type xénon, d'une caméra (tous de chez Karl Storz, Tuttlingen, Allemagne), et d'une pompe à air (avec débit d'air réglable) pour permettre une insufflation régulière du colon de la souris. Le mini endoscope est introduit par l'anus (préalablement humecté à l'eau distillée) et le côlon est insufflé avec la pompe à air. L'acquisition vidéo de l'examen endoscopique est affiché sur un écran couleur et enregistrée numériquement sur le disque dur d'un ordinateur grâce à un logiciel d'acquisition vidéo (Pinnacle « Studio Movie Board Plus »). Les images endoscopiques obtenus sont de haute qualité et permettent d'observer la sévérité des dommages au niveau de la muqueuse.

La sévérité de la colite est évaluée selon 5 paramètres :

- L'épaississement de la muqueuse (perte de transparence)
- La vascularisation (disparition de la trame vasculaire)
- La présence de dépôts de fibrines
- La granulosité de la muqueuse
- La présence d'ulcères ou d'ulcérations

#### 5. Procédure d'échantillonnage

Au cours des expérimentations, des échantillons de selles ont été prélevés en vue de réaliser une analyse du microbiote intestinale. Le recueil des selles est réalisé sous conditions stériles afin de ne pas contaminer les échantillons qui sont ensuite stocker à -80°C.

A la fin de l'expérimentation, la souris est sacrifiée par dislocation cervicale. La cavité abdominale est ouverte et la totalité du colon est prélevé, de l'anus au caecum. Il est important de prendre quelques photos de l'aspect général du colon et également de relever le poids de celui-ci et sa taille pour chaque souris. Le colon est ensuite divisé en 3 parties correspondant aux parties : distal, proximal et transverse. Chacune de ces parties est nettoyée à l'aide d'une seringue avec de l'eau distillée afin d'éliminer toutes matières fécales. Chacune de ces trois parties est alors divisée en 6 fragments. Les prélèvements destinés aux études histologiques sont fixés dans une solution d'alcool formolé acétique (AFA) à 6 %, en vue d'être inclus en paraffine ; Ceux destinés aux extractions d'ARN et de protéines sont congelés dans de l'azote liquide et stockés à -80°C. Les échantillons fixés à l'AFA sont rapportés au laboratoire d'anatomopathologie (dans les 48 à 72h après le prélèvement) pour inclusion, coupe, coloration H&E et analyse.

## 6. Analyse histologique des échantillons

L'analyse histologique des colons de souris a été réalisée par une anatomo-pathologiste expérimentée, le Dr. Aude Bressenot. Les tissus coliques sont tout d'abord fixés dans une solution d'alcool formolé acétique (AFA) puis inclus en paraffine. A l'aide d'un microtome, plusieurs coupes (d'épaisseur 5  $\mu\text{m}$ ) sont réalisées sur chaque échantillon et colorées à l'hématoxyline/éosine (coloration H&E) puis observées par microscopie. L'inflammation colique est évaluée en aveugle par l'anatomo-pathologiste qui établit un score d'inflammation globale selon divers critères (présence d'ulcères, de granulomes, de fibrose, profondeur de l'infiltration par les neutrophiles..) et basé sur l'observation de plusieurs lames pour une même souris.

L'inflammation globale est comprise entre 0 et 3 :

- 0 : pas de signes d'inflammation
- 1 : légère inflammation
- 2 : inflammation modérée
- 3 : inflammation sévère

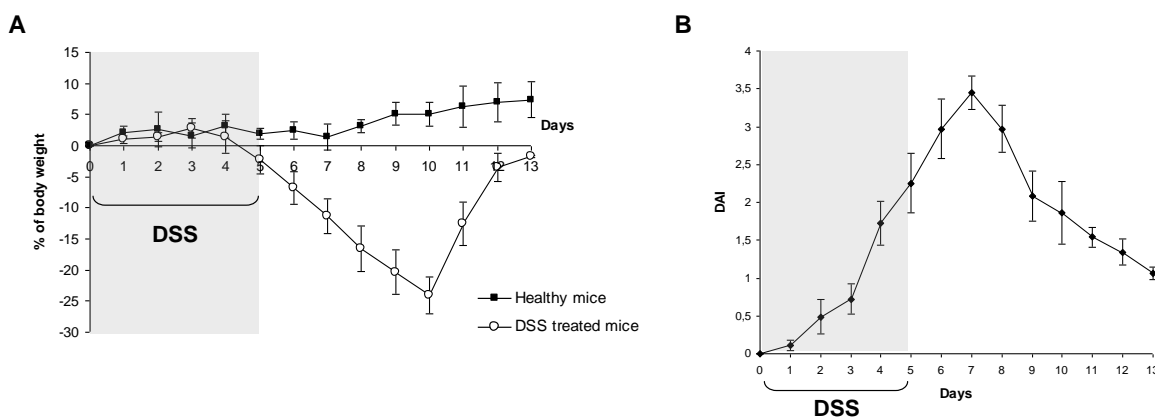
## II. Approches expérimentales

### 1. Caractérisation du modèle de colite aiguë

La première partie du projet de thèse consistait à mettre en place et à caractériser le modèle de colite aiguë, afin de pouvoir ensuite tester l'efficacité de notre traitement. Nous avons choisi d'utiliser un modèle chimio-induit, relativement simple à mettre en œuvre : le modèle de colite au dextran sulfate de sodium (DSS). L'administration de DSS dans l'eau de boisson des souris va induire de façon très reproductible une colite caractérisée par des diarrhées sanglantes, une importante perte de poids, une ulcération de la muqueuse et une infiltration par des neutrophiles [104, 105]. Il est admis que le DSS est directement toxique pour les cellules épithéliales intestinales au niveau basal des cryptes et de ce fait affecte l'intégrité de la barrière muqueuse ce qui induit une intrusion des bactéries et augmente les contacts entre le système immunitaire muqueux et la flore intestinale [104]. La colite induite par le DSS montre des caractéristiques physiopathologiques proche de la RCH humaine, ce qui en fait un bon modèle pour tester de nouveaux traitements.

#### 1.1. Evaluation clinique de la colite au DSS

L'exposition des souris à 3% de DSS sur 5 jours permet d'induire une colite aiguë conduisant à de sévères symptômes cliniques (perte de poids, diarrhée, saignements rectaux : Figure 20 A et B). La perte de poids débute au jour 5 pour atteindre son maximum au jour 10 puis les souris regagnent spontanément leur poids initial en 3 à 4 jours (Figure 20A). Les saignements rectaux apparaissent au 4<sup>ème</sup> jour, et les diarrhées sont observées un peu plus tardivement aux alentours du 7<sup>ème</sup> jour, mais ces deux symptômes ne persistent que quelques jours. La sévérité des symptômes cliniques, quantifié par l'établissement du score DAI montre une activité maximale au jour 7 (Figure 20 B).



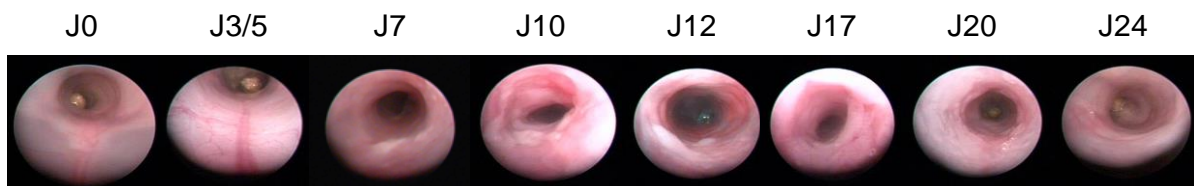
**Figure 20. (A). Suivi quotidien de la perte de poids chez les souris C57bl/6. (B) Suivi des symptômes de la colite à l'aide du score DAI.**

Ce protocole conduit au développement d'une colite aiguë avec apparition rapide des symptômes cliniques de la colite (perte de poids, diarrhée, saignements rectaux).

### 1.2. Observations par coloscopie

Un suivi par endoscopie a été réalisé à l'aide d'un système de vidéo endoscopique de haute résolution dans le but de visualiser les dommages sur la muqueuse au cours du temps. Durant la procédure, les souris sont anesthésiées par anesthésie gazeuse à l'isoflurane.

Les premiers signes d'inflammation de la muqueuse apparaissent au 7<sup>ème</sup> jour (Figure 21). Comparée à la muqueuse saine (J0) qui apparaît lisse, fine et transparente, nous observons au 7<sup>ème</sup> jour de l'induction une perte de transparence (on ne distingue plus la vascularisation et les organes sous-jacents), une granulosité de la muqueuse avec la présence de dépôts de fibrine recouvrant les ulcérations (Figure 21). Entre le jour 10 et 17, les dommages de la muqueuses sont au maximum ; nous pouvons observer la présence d'important dépôts de fibrines masquant de profondes ulcérations creusantes, une muqueuse très épaisse qui a perdu toute transparence et qui apparaît également très granuleuse (Figure 21). Entre J20 et J24, la muqueuse regagne en transparence et apparaît de moins en moins granuleuse ; l'inflammation de la muqueuse commence à disparaître spontanément (Figure 21).

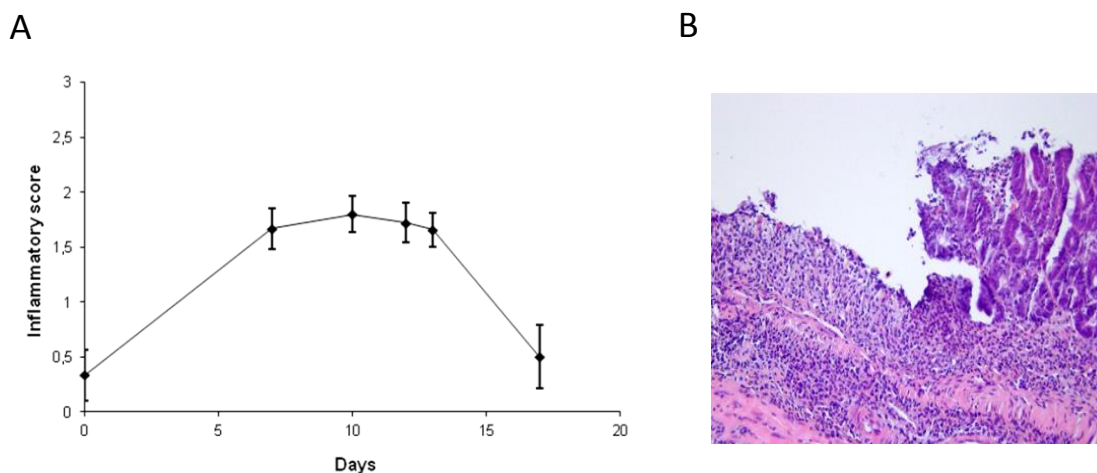


**Figure 21. Observations par coloscopie : images représentatives des colons au cours de l'induction d'une colite aiguë**

### 1.3. Observation par histologie et score histologique d'inflammation

Toujours dans le but de caractériser notre modèle de colite aiguë, les souris ont été sacrifiées à différents temps après l'induction de la colite afin d'évaluer le score histologique d'inflammation au cours du temps.

L'observation histologique des colons de souris à différents temps au cours de l'induction a montré de profonds changements histologiques entre le jour 7 et 13, avec rupture de la barrière épithéliale, ulcération, infiltration lymphocytaire. Durant ces jours le score d'inflammation est à son maximum (Figure 22 A et B).



**Figure 22. Analyse histologique des colons de souris au cours de l'induction d'une colite aiguë au DSS.**

Score inflammatoire de la colite au cours du temps (A), coupe histologique représentative d'un colon de souris à J13 (B).

## 2. Caractérisation du modèle de colite chronique avec développement tumoral

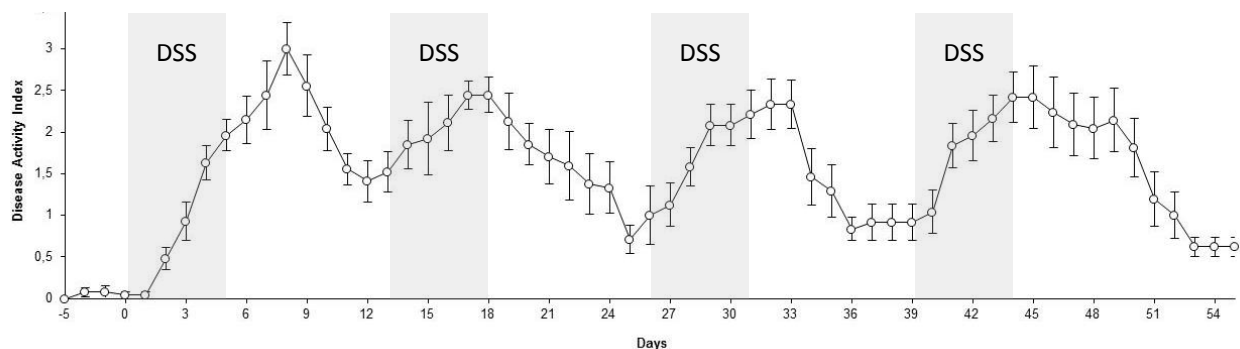
Le lien entre l'inflammation et le cancer est un concept bien accepté et est souvent observé dans le tractus gastro-intestinal. Chez les patients atteints de forme sévère de colite, on estime à 20% le risque de développer un CCR dans les 30 ans d'évolution de leur maladie. La seconde partie de ma thèse consistait donc à étudier l'impact de traitements PDT multiples sur le développement tumoral.

Beaucoup de modèles murins d'inflammation liée à la cancérogenèse colique ont été développés. Nous avons choisie d'utiliser le modèle AOM/DSS qui combine une dose unique d'AOM à l'exposition au dextran sodium sulfate. Ce modèle réduit considérablement le temps de latence pour l'induction du cancer colorectal et permet de visualiser rapidement les différentes phases d'évolution - foyers de cryptes aberrantes, adénome, carcinome- tout comme on pourrait l'observer chez l'homme atteint de CCR. En raison de sa haute reproductibilité, ainsi que du mode simple et abordable d'application, l'AOM/DSS est devenu un modèle de référence pour l'étude de la cancérogenèse colique et l'évaluation de molécules de chimioprévention.

### 2.1. Evaluation clinique de la colite

L'état de santé général des souris a été observé quotidiennement, suivi par le calcul du score DAI. L'exposition répétée des souris à 2 % de DSS conduit au développement d'une colite chronique. Au cours de chaque cycle de DSS, le score d'activité de la colite augmente rapidement (Figure 23) et celui-ci ne revient jamais à son niveau de base en raison d'une persistance des symptômes cliniques de la colite. Tous comme pour le modèle de colite aiguë, suite à la première administration de DSS les saignements rectaux apparaissent au 4<sup>ème</sup> jour, et les diarrhées sont observées aux alentours du 7<sup>ème</sup>

jour, mais ces deux symptômes ne persistent que quelques jours, une perte de poids importante est observée (20-25 % du poids initial) qui débute très rapidement après ce premier cycle d'administration de DSS. La perte de poids suite aux autres cycles de DSS est ensuite moins marquée (10-15 % du poids initial) en revanche les diarrhées sont persistantes et la durée des saignements est prolongée entre 4 à 8 jours.



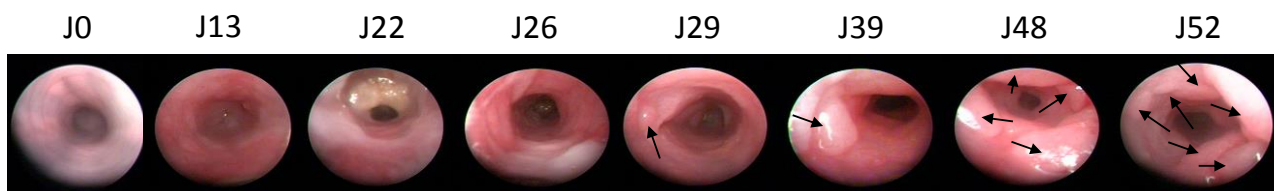
**Figure 23. Suivi des symptômes cliniques de la colite à l'aide du score DAI.**

Ce protocole d'induction conduit au développement d'une colite chronique avec persistance des symptômes cliniques de la colite notamment d'importantes diarrhées.

## 2.2. Observation par coloscopie

Durant toute l'expérimentation, qui au total à durée 55 jours, des coloscopies de contrôle ont été effectuées régulièrement. Ces coloscopies nous ont permis dans un premier temps d'observer les dommages sur la muqueuse au cours du temps, de visualiser l'inflammation de la muqueuse mais elles nous ont également permis d'observer le développement tumoral.

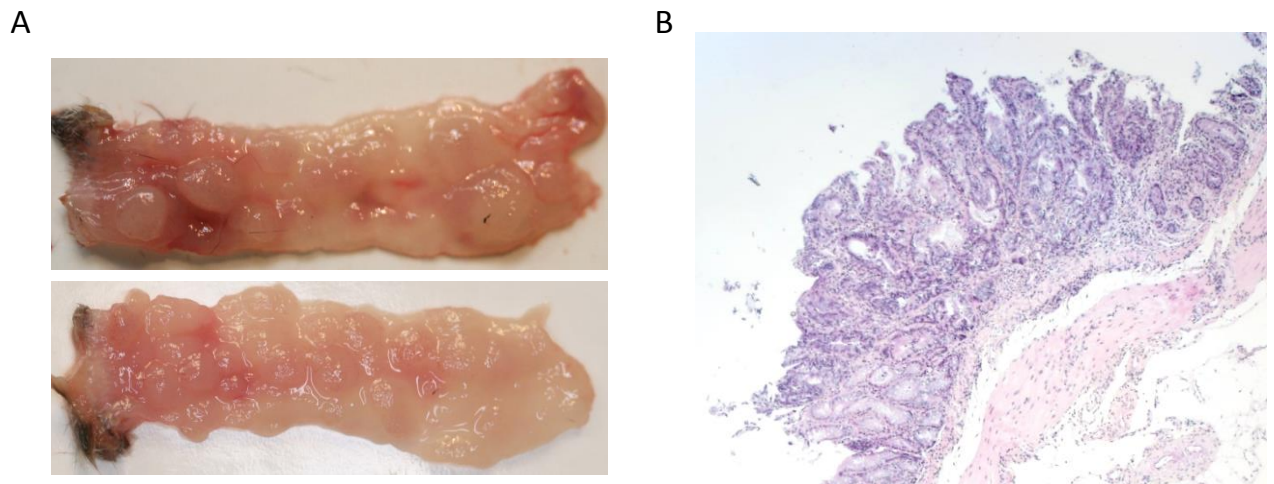
Durant toute l'expérimentation, les animaux ont montré des signes persistants d'inflammation intestinale : perte de transparence, granulosité de la muqueuse avec la présence de dépôts de fibrine recouvrant des ulcérations (Figure 24). Les premières tumeurs visibles sont apparues au jour 29 (au cours du 3<sup>ème</sup> cycle de DSS). Le nombre et la taille des tumeurs n'a cessé d'augmenter jusqu'à la fin de l'expérience fixée à J55 (Figure 24).



**Figure 24. Observations par coloscopie : images représentatives des colons au cours de l'induction d'une colite chronique avec développement tumoral (Chaque flèche indique une lésion tumorale)**

### 2.3. Analyse macroscopique et histologique des colons

Au bout des 55 jours les animaux sont sacrifiés. L'observation macroscopique des colons révèle alors d'importantes lésions tumorales recouvrant plus de la moitié de la surface du colon et pouvant atteindre jusqu'à 6 mm<sup>2</sup> (Figure 25 A). L'observation histologique révèle une muqueuse très inflammatoire présentant de nombreux adénomes de dysplasie de haut grade (Figure 25 B).



**Figure 25. (A) Observation macroscopique et (B) coupe histologique représentative d'un colon de souris à la fin de l'induction du modèle de colite chronique avec développement tumoral (J55).**

### 3. Choix des paramètres pour le traitement PDT

#### 3.1. Choix de l'intervalle drogue lumière

Afin de déterminer l'intervalle drogue lumière (IDL) aboutissant à une concentration optimale de PS dans la muqueuse colique, nous avons réalisé une étude de biodistribution sur modèle murin. Après une injection i.v de Foslip® à faible concentration (fixée arbitrairement à 0.05 mg/kg), les animaux sont sacrifiés à différents temps post-injection (4h, 6h, 8h, 12h, 15h, 18h, 24h et 48h) et les différents organes (plasma, coeur, reins, peau, muscle, poumons, colon, foie, rate) sont récupérés pour être ensuite analysés par HPLC afin de déterminer la concentration en mTHPC dans chacun des tissus. L'analyse HPLC a été réalisée par Biolitec Ressearch gmbH (Jena, Germany).

Les résultats de cette étude (Figure 26) montrent une concentration maximale de PS dans la muqueuse colique entre 18h et 30h post-injection. Nous avons donc choisie de valider un IDL de 18h étant donné qu'il s'agit également d'un intervalle de temps intéressant dans l'optique d'une application clinique.

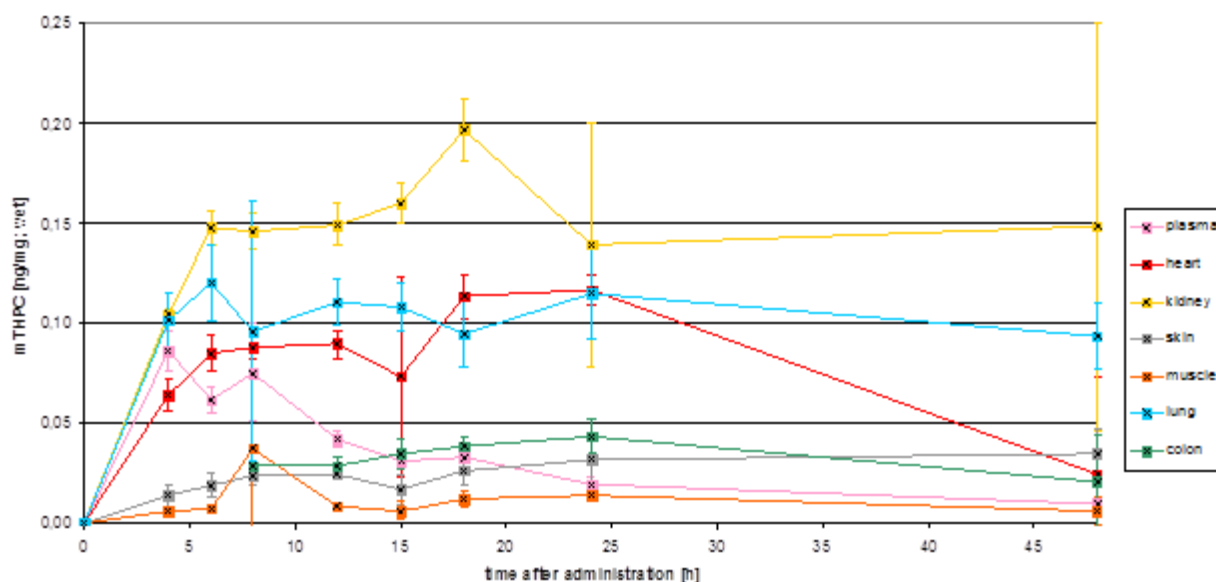


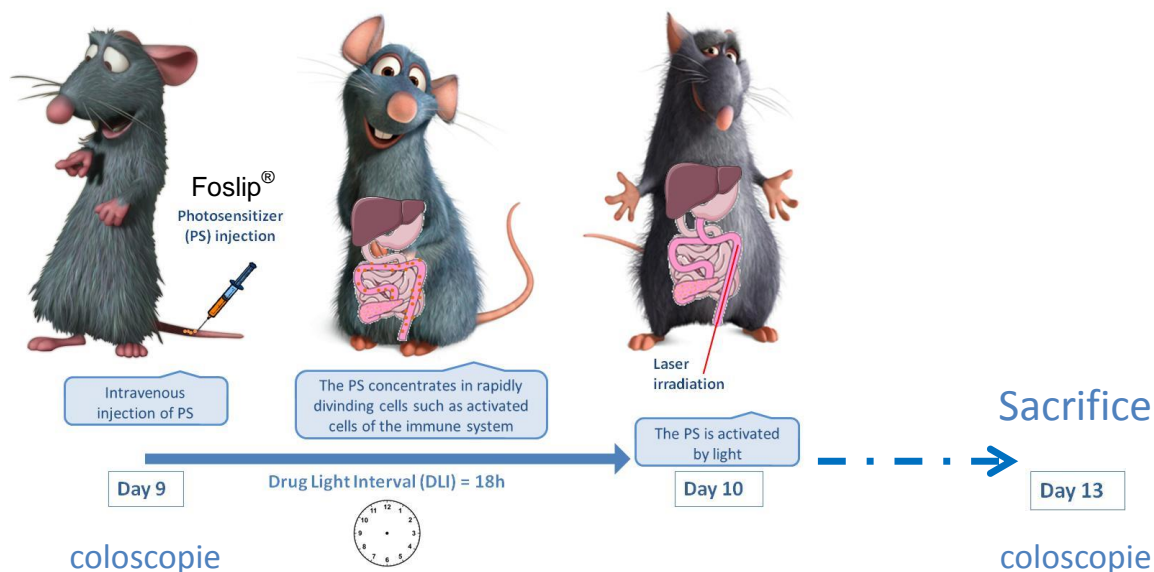
Figure 26. Etude de biodistribution par analyse HPLC sur différents organes après injection i.v de Foslip® à 0.05 mg/kg.

#### 3.2. Chronologie du traitement PDT

Nous avons précédemment validé que l'exposition des souris à 3 % de DSS sur 5 jours permettait d'induire une colite aiguë conduisant à de sévères symptômes cliniques et de profonds changements histologiques. En fonction des données obtenues sur l'évolution de la colite au cours du temps (suivi par coloscopie et histologie), nous avons ainsi choisi d'effectuer notre traitement PDT au Jour 10 (Figure 27), là où le score histologique d'inflammation est maximal et où les lésions sur la muqueuse sont nettement visibles à l'endoscopie. L'IDL est quant à lui fixé à 18h (d'après l'étude de



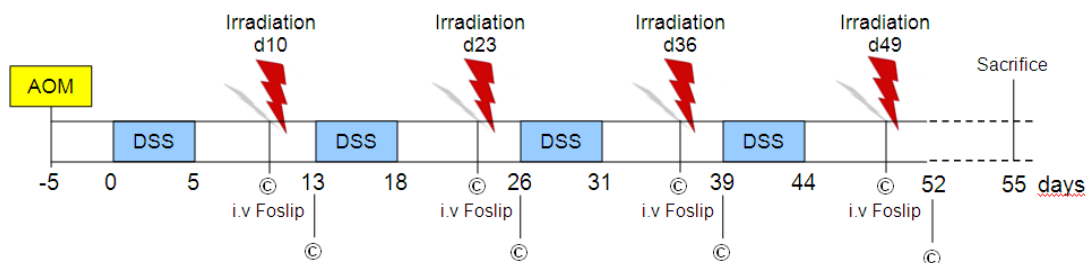
biodistribution) ce qui signifie une injection i.v au jour 9 (Figure 27). Sur chaque animal, une coloscopie sera réalisée avant l'injection i.v de Foslip® afin de vérifier l'inflammation de la muqueuse. Et une seconde coloscopie sera réalisé au jour 13 soit 72h post traitement PDT afin d'évaluer l'efficacité potentielle du traitement (Figure 27).



**Figure 27. Représentation schématique du traitement PDT chez la souris après induction d'une colite aiguë**

Les animaux seront ensuite sacrifiés pour les analyses histologiques réalisées par un anatomo-pathologiste expérimenté, le Dr Aude Bressenot (établissement du score histologique d'inflammation sur les échantillons de muqueuse colique 74h post traitement PDT et sur des échantillons de muqueuse colique inflammatoire non traité par PDT)

Nous procéderons de la même façon sur le modèle de colite chronique avec développement tumoral en dehors du fait que le traitement PDT sera répété 4 fois (Figure 28). Tout comme pour le modèle de colite aiguë le premier traitement PDT sera effectué au jour 10 et les traitements suivants seront de la même façon effectués 5 jours après l'administration du DSS (Figure 28).



**Figure 28. Chronologie du traitement PDT chez la souris au cours de l'induction d'une colite chronique avec développement tumoral. (© : Coloscopie)**

### 3.3. Choix de la dose de lumière

La dose de lumière à été fixée de façon arbitraire à 20J/cm<sup>2</sup> et 100 mW/cm<sup>2</sup>. La fluence et l'irradiance choisies représente des doses de lumière classiquement utilisées en PDT-Foslip<sup>®</sup> dans le traitement des tumeurs.

L'irradiation des colons nécessite l'utilisation de diffuseurs cylindriques (RD-30, diameter 0.98 mm ; Medlight, Ecublens, Switzerland). La source lumineuse est une diode laser émettant à 652 nm (Ceralas PDT 652 NM Biolitec AG, Jena, Germany). Les calculs de dose sont détaillés ci-dessous.

**Calcul traitement PDT à 652 nm (Foslip) PDT avec diffuseur cylindrique**

Irradiance	Fluence et temps d'irradiation
$I = \frac{P}{S},$	$F = \frac{P \times t}{S} = I \times t$ $\Rightarrow t = \frac{S \times F}{P} \text{ ou } t = \frac{F}{I}$
avec I = irradiance en mW/cm <sup>2</sup> , P = puissance en mW, S = surface en cm <sup>2</sup> .	avec t = temps en secondes, S = surface de diffusion en cm <sup>2</sup> , F = fluence en Joules/cm <sup>2</sup> P = Puissance en W  <b>Attention : I = W/cm<sup>2</sup></b>

**Fluence choisie (F) : 20 Joules/cm<sup>2</sup>**

Surface équivalente à un diffuseur (Sd) dont la fenêtre d'éclairage couvre 360° sur 3 cm de longueur :

$$Sd = \pi Dh = \pi \times 0.098 \times 3 = 0.923 \text{ cm}^2$$

Avec D = diamètre du diffuseur (0.098 cm),

h = hauteur ou longueur (3 cm).

**Irradiance choisie : 100 mW/cm<sup>2</sup>**

$$\text{Puissance diode : } I = \frac{P}{S} \Rightarrow P = I S = 100 \times 0.923 = 92.3 \text{ mW},$$

$$\text{Temps d'irradiation : } t = \frac{F}{I \times 10^{-3}} = \frac{20}{100 \times 10^{-3}} = 200 \text{ s} = 3 \text{ min } 33 \text{ s},$$

**Sur le laser diode biolitec :**

**RQ : IMPOSSIBLE DE REGLER PRECISEMENT A 0.0923 W**

**La puissance diode est donc fixée à 0.1 W**

Afin de délivrer la fluence voulue, **le temps d'irradiation** est alors de **185 secondes** valeur ajustée.

$$t = \frac{S \times F}{P} = 0.923 \times 20 / 0.1 = 184.6 \text{ s}$$

Au final le traitement délivrera 18.5 J

#### 3.4. Choix de la concentration en photosensibilisateur

Afin d'évaluer la concentration en PS qui permettra un meilleur effet anti-inflammatoire nous avons réalisé une étude de dose réponse en utilisant pour concentration : 0.001 mg/kg, 0.01 mg/kg, 0.05 mg/kg et 0.1 mg/kg. Les résultats de cette étude sont intégrés dans la publication faisant l'objet de la partie suivante.

Remarque : Les différents groupes contrôles (DSS-Empty liposome, DSS-Light only, DSS-Drug Only) n'ont révélé aucune efficacité sur le contrôle de l'inflammation intestinale.



# CHAPITRE 3

## Résultats



## I. Evaluation de l'efficacité de la PDT dans le traitement de colite aiguë et la prévention des cancers colorectaux associés

L'ensemble de mes résultats vous est détaillé dans l'article suivant, portant sur l'étude d'efficacité d'un traitement par mTHPC-PDT pour la prise en charge des maladies inflammatoires chroniques de l'intestin et la prévention des cancers colorectaux associés. Article en révisions majeures chez Nanomedicine, soumis le 16 mai 2014.

### **Publication: “Photodynamic therapy with meta-tetra(hydroxyphenyl)chlorin liposomal formulation relieves colitis and prevents colitis-associated carcinogenesis”**

Article en révision chez Nanomedicine, soumis le 16 mai 2014.

Aurélie Reinhard, Aude Bressenot, Romain Dassonneville, Alexandre Loywick, David Hot, Christophe Audebert, Marchal Sophie, François Guillemin, Mathias Chamaillard, Laurent Peyrin-Biroulet and Lina Bezdetsnaya.





# Photodynamic therapy with meta-tetra(hydroxyphenyl)chlorin liposomal formulation relieves colitis and prevents colitis-associated carcinogenesis

Aurélie Reinhard, PhD student<sup>a,b,c</sup>, Aude Bressenot, MD, PhD<sup>d</sup>, Romain Dassonneville, PhD<sup>f,g</sup>, Alexandre Loywick<sup>f,g</sup>, David Hot<sup>e,g</sup>, Christophe Audebert, PhD<sup>f,g</sup>, Marchal Sophie, PhD<sup>c</sup>, François Guillemin, MD, PhD<sup>c</sup>, Mathias Chamaillard, PhD<sup>e,1</sup>, Laurent Peyrin-Biroulet, MD, PhD<sup>d,1</sup> and Lina Bezdetnaya, MD, PhD<sup>a,b,c,1,2</sup>

<sup>a</sup>Université de Lorraine, Centre de recherche en automatique de Nancy, 54506 Vandœuvre-lès-Nancy, France

<sup>b</sup>Centre national de la recherche scientifique, Centre de recherche en automatique de Nancy, UMR 7039, 54506 Vandœuvre-lès-Nancy, France

<sup>c</sup>Institut de Cancérologie de Lorraine, 54519 Vandœuvre-lès-Nancy, France

<sup>d</sup>Institut National de la Santé et de la Recherche Médicale, U954, 54500 Vandœuvre-lès-Nancy, France

<sup>e</sup>Institut Pasteur de Lille, Centre d'Infection et d'Immunité de Lille, 59019 Lille, France

<sup>f</sup>Gènes Diffusion, 3595 route de Tournai, 59500 Douai, France

<sup>g</sup>Pegase-Biosciences, Institut Pasteur de Lille, 59019 Lille, France

## Abstract

Inflammatory bowel disease (IBD) is chronic, incurable disease of the gastrointestinal tract which substantially increased risk of developing colorectal cancer. Conventional photodynamic therapy (PDT) is a clinically approved therapeutic modality used in the treatment of neoplastic diseases. Recent preclinical and clinical studies have shown that PDT with low doses of photosensitizer and/or light can treat certain inflammatory conditions. The present study investigate the therapeutic potential of low-dose photodynamic therapy (LDPDT) with Foslip® a liposomal formulation of meta-tetra(hydroxyphenyl)chlorin (mTHPC) in the treatment of colitis and prevention of colitis-associated cancer in murine models. Our results clearly show that LDPDT has an anti-inflammatory effect in colitis, and reduced the development of colorectal cancer. In mechanistic terms, LDPDT repairs intestinal barrier permeability and modifies the abundance of certain bacterial populations. LDPDT with Foslip® could be considered as a novel treatment modality to relieves inflammation and prevent colorectal carcinogenesis in IBD patients.

**Key words:** photodynamic therapy, liposomal mTHPC, colitis-associated cancer, inflammatory bowel disease.

Abbreviations used in this paper:

IBD, Inflammatory bowel disease; PDT, photodynamic therapy; LDPDT, low-dose photodynamic therapy; MPO, myeloperoxidase; CD, Crohn's disease; UC, ulcerative colitis; ALA, 5-aminolevulinic acid; mTHPC, meta-tetra(hydroxyphenyl)chlorine; CAC, colitis-associated cancer; DSS, Dextran Sulfate Sodium; KC, keratinocyte chemoattractant; TNF $\alpha$ , tumor necrosis factor alpha; IL-1 $\beta$ , interleukin 1 beta; IL-12, interleukin 12; IFN $\gamma$ , interferon gamma; IL-10, interleukin 10; AOM, azoxymethane; DAI, disease activity index; SD, standard deviation; iNos, inducible nitric oxide synthase; PCA, principal component analysis; ROS, reactive oxygen species; PBS, Phosphate-Buffered Saline ; HE, hematoxylin-eosin; OUT, operational taxonomic units; MUC-2, Mucin-2; E-cad, E-cadherin.

## Background

Inflammatory bowel disease (IBD), such as Crohn's disease (CD) and ulcerative colitis (UC), are chronic, disabling, incurable inflammatory conditions of the gastrointestinal tract. In IBD patients, it is known that abnormal regulation of mucosal immune system against enteric bacteria is a key element in inflammatory mechanisms leading to intestinal injury.<sup>1,2</sup> Patients with IBD also have an elevated risk of developing colorectal cancer.<sup>3</sup> Although the molecular mechanisms that promote carcinogens in this context are not fully understood, a poorly controlled immune response, oxidative stress, and changes in the composition and structure of the gut microbiota (also referred to as dysbiosis) appear to be involved.<sup>4-6</sup>

In its conventional form, photodynamic therapy (PDT) is a therapeutic modality used to treat a variety of neoplastic diseases.<sup>7,8</sup> PDT is a minimally-invasive photochemical-based approach that uses a combination of a light-activated drug (photosensitizer) and the light of a specific wavelength to damage the target tissue by generating reactive oxygen species.<sup>7</sup> A growing body of data indicates that PDT with low doses of photosensitizer and/or light can have anti-inflammatory properties by modifying cell signaling, cytokine formation and surface receptor expression while keeping cell viability intact.<sup>9-11</sup> In a number of preclinical and clinical studies, low-dose photodynamic therapy (LDPDT) has been successfully used to treat non-malignant inflammatory disorders such as rheumatoid arthritis and psoriasis.<sup>12, 13</sup> Besides alleviating inflammation, LDPDT can promote the wound healing, prevent tissue death in skin grafts and kill or at least inactivate several microbial strains.<sup>14-16</sup>

Encouraging results were obtained with a prodrug 5-aminolevulinic acid (ALA) mediated LDPDT after intragastrically administration in murine T-cell-mediated colitis.<sup>17</sup> Since a while, the photosensitizers benefit liposomal formulations enabling their rapid blood clearance and as such considerably decreasing skin photosensitivity.<sup>18,19</sup> Meta-tetra(hydroxyphenyl)chlorin (mTHPC, Foscan<sup>®</sup>, temoporfin) is a highly efficient clinically approved photosensitizer.<sup>20</sup> In order to improve mTHPC lipophilicity, bioavailability and to reduce side effects, liposomal forms of mTHPC were introduced. In Foslip<sup>®</sup>, mTHPC is embedded in plain formulations that are rapidly opsonised by plasma proteins and taken by cells of the reticulo-endothelial system (RES).<sup>15, 21</sup> Liposomal formulations of mTHPC were reported to have favorable accumulation at inflammation site in pre-clinical models.<sup>12</sup>

In view of these observations, we have evaluated LDPDT with Foslip<sup>®</sup> as a therapeutic option for IBD that could also prevent colitis-associated cancer (CAC) by relieving inflammation, the main driving force to carcinogenesis.

## Methods

### *Animals*

Female C57BL/6 mice were purchased from Laboratoires Janvier (Saint Berthevin, France). The mice were housed under standard condition, with *ad libitum* access to food and water during an acclimation period of 2 weeks prior to the experiments. The colitis was experimentally induced in mice aged 8-12 weeks old (19-21 g). Animal procedures were performed in compliance with the European directive 2010/63/UE transposed into French legislation (decree 2013-118). The animals received care in accordance with the established guidelines of the Federation of European Laboratory Animal Science Associations.

### *Induction of colitis and colitis-associated cancer (CAC)*

Acute colitis was induced in mice by administration of 3% w/v DSS (Dextran Sulfate Sodium: 40 kDa, Applichem) *ad libitum* in the drinking water for five days, followed by sterile water for the remainder of the study. A fresh DSS solution was prepared every two days.<sup>22</sup> During and after DSS administration, the DAI for colitis was scored as follows : body weight loss (0: ≤1%; 1: 1–5%; 2: 5–10%; 3: 10–15%; 4: >15%), consistence of the feces (0, normal; 2, loose stools; 4, diarrhea) and presence of blood in the feces (occult blood slides, Beckman Coulter,

Inc., Fullerton, CA); 0, negative; 4, positive). The cumulative score (ranging from 0 to 12) was then divided by three to obtain the final DAI. To induce CAC, mice were injected intraperitoneally with 8 mg/kg body weight azoxymethane (AOM) in physiological saline. Five days after the injection, the mice were exposed to four DSS cycles. Each cycle comprised five days of exposure to 2% DSS in the sterile water and seven days of access to sterile drinking water. The complete protocol ran for 55 days and mice were then sacrificed by cervical dislocation.

#### *Colonoscopy*

Prior to the endoscopic procedure, mice were anesthetized by isoflurane inhalation. The distal 3 cm of the colon and the rectum were examined using a rigid Storz Hopkins II mini-endoscope (length 30 cm, diameter 2 mm; Storz Inc., Tuttlingen, Germany) coupled to a basic Coloview system (with a xenon 175 light source and an Endovision SLB Telecam; Storz Inc.). Air was insufflated via a 9-French gauge overtube and a custom low-pressure pump with manual flow regulation (Rena Air 200; Rena, Meythet, France). All images were displayed on a monitor and recorded with video capture software (Studio Movie Board Plus from Pinnacle (Menlo Park, CA, USA)).

#### *Photodynamic treatment*

mTHPC (Foscan<sup>®</sup>) and its liposomal formulation (Foslip<sup>®</sup>) lyophilized powders were provided by Biolitec Research GmbH (Jena, Germany). The stock solution of mTHPC was dissolved in ethanol stock concentration of 1 mg/mL and further diluted in PEG/ethanol/water (3/2/5 v/v) for i.v. injection at the concentration of 0.01 mg/kg. Foslip<sup>®</sup> was dissolved in sterile water and i.v. injected at the concentrations of 0.001 mg/kg, 0.01 mg/kg, 0.05 mg/kg or 0.1 mg/kg. Illumination was performed 18h later: the distal colon was irradiated with a 3 cm-long cylindrical diffuser (RD-30, diameter 0.98 mm; Medlight, Ecublens, Switzerland). The light source was a red diode laser (Ceralas PDT 652 nm Biolitec AG, Jena, Germany). The fluence rate was set to 100 mW/cm<sup>2</sup> and the light dose was 20 J/cm<sup>2</sup>. Prior to the procedure, the mouse was anaesthetized by isoflurane inhalation (Univentor 400 Anaesthesia Unit; Univentor, Zejtun, Malta), and the colon was rinsed with sterile water to eliminate feces and fibrin. After LDPDT, the treated mice were kept in obscurity. Three days after LDPDT (day 13), a colonoscopy was performed prior to sacrifice. In the CAC (AOM/DSS) model, a LDPDT session was performed five days after the end of each DSS cycle. In healthy mice, a PDT session was conducted 18h after Foslip injection; this group was termed "healthy PDT-treated mice".

#### *Histological assessment and scoring*

Mice were sacrificed by cervical dislocation. The abdominal cavity was exposed by a laparotomy, and the entire colon was removed (from the caecum to the anus). The length of the colon was measured; the caecum and the proximal colon were not considered because the DSS lesions were generally located in the lower part of the colon. The distal and transverse colons were flushed with PBS. Each segment was opened longitudinally and divided into six fragments. The tissue fragments were fixed in 10% formalin in PBS or frozen in liquid nitrogen and stored at -80 °C (for other assays). Histological assessment of colitis was performed by staining on 5 µm thick transversal sections with hematoxylin-eosin (HE) and examination under the microscope (as described in <sup>23</sup>). Colon inflammation was scored from 0 to 3 in a blind manner by an expert pathologist (AB), as follows: 0, no signs of inflammation; 1, a low level of leukocyte infiltration; 2, a moderate level of leukocyte infiltration; 3, a high level of leukocyte infiltration, high vascular density, and thickening of the bowel wall.

#### *Immunohistochemistry*

Sections were processed for peroxidase immunostaining using the Dako Laboratories system (Dako France, Les Ulis, France), according to the manufacturer's recommendations (Supplementary Method 1). Cell proliferation was evaluated by Ki-67 immunostaining; intestinal barrier integrity was visualized by Mucine-2 and E-cadherine

junction immunostaining. Goblet cells were identified with anti-mucin-2 antibody: a total of 500 cells were scored in healthy control animals (n=4), in control DSS animals (n=4), in PDT-treated DSS animals (n=4), in control AOM/DSS animals and PDT-treated AOM/DSS animals (n=6). Mucus production was quantified by examining the thickness of the mucus layer.

#### *Cell culture and PDT of U937 macrophage*

Human histiocytic lymphoma U937 cells (European Collection of Cell Cultures, UK) were cultured in RPMI-1640 Medium (Gibco, France), supplemented with 10% FCS, 1% streptomycin-penicilline and 1% L-glutamine. The differentiation of U937 cells into the macrophage (U937 MΦs) was induced by Phorbol 12-myristate 13-acetate (PMA; Sigma). Briefly,  $2 \cdot 10^5$  cells/ml were incubated 24 h with 250 ng/ml of PMA. After that, cells were maintained in fresh RPMI during 48 h, washed three times with PBS and exposed to Foslip<sup>®</sup> (0.1 μg/ml). After 18 h incubation at 37°C in dark condition, cells were washed with PBS and fresh medium was added before irradiation. Irradiation (652 nm) was carried out at the fluence rate of 3 mW/cm<sup>2</sup> and a range of sublethal fluencies (from 0.3 to 2 J/cm<sup>2</sup>) determined previously by 3-(4,5-dimethylthiazol-2-yl)-2,5-diphenyltetrazolium bromide (MTT) assay. Three hours later U937 MΦ were incubated for 3 h with LPS (100 ng/ml). U937 MΦs were scrapped and mRNA was extracted for real time PCR analysis.

#### *ELISA and gene expression analysis*

MPO levels in colonic tissue were measured in an ELISA (Hycult Biotechnology, The Netherlands), according to the manufacturer's instruction (Supplementary Method 2). The level of cytokine mRNA in the intestinal tissue and macrophage was determined in a real-time RT-PCR (Supplementary Method 2). Relative concentrations were expressed in arbitrary units.

#### *Pyrosequencing analysis*

Feces were collected from healthy untreated and healthy PDT-treated mice, AOM/DSS mice and PDT treated diseased mice, stored frozen prior to DNA extraction with a Qiamp DNA stool kit (Qiagen). The extracted DNA was pyrosequenced and at least 4,000 high-quality reads were generated from each biological replicate. 16S rRNA gene sequences with at least 97% similarity were clustered into species-level operational taxonomic units (OTUs) using the average neighbor algorithm. Phylogenetic affiliation of each OTU was governed by SILVA taxonomy and template files. Only OTUs which were represented by at least 3 individuals with a relative abundance equal or higher to 1.0% were included in the cluster analysis. Principal component analysis (PCA) was used to visualize interactions between the composition and the structure of the intestinal microbiota on one hand and the host genotype on the other. The statistical language R was used for data visualization and for performing abundance-based PCA on the bacterial genera identified through pyrosequencing data (the FactoMineR package). Ellipses represented the confidence interval of each of the two principal components around the cluster center for each pre-defined group.

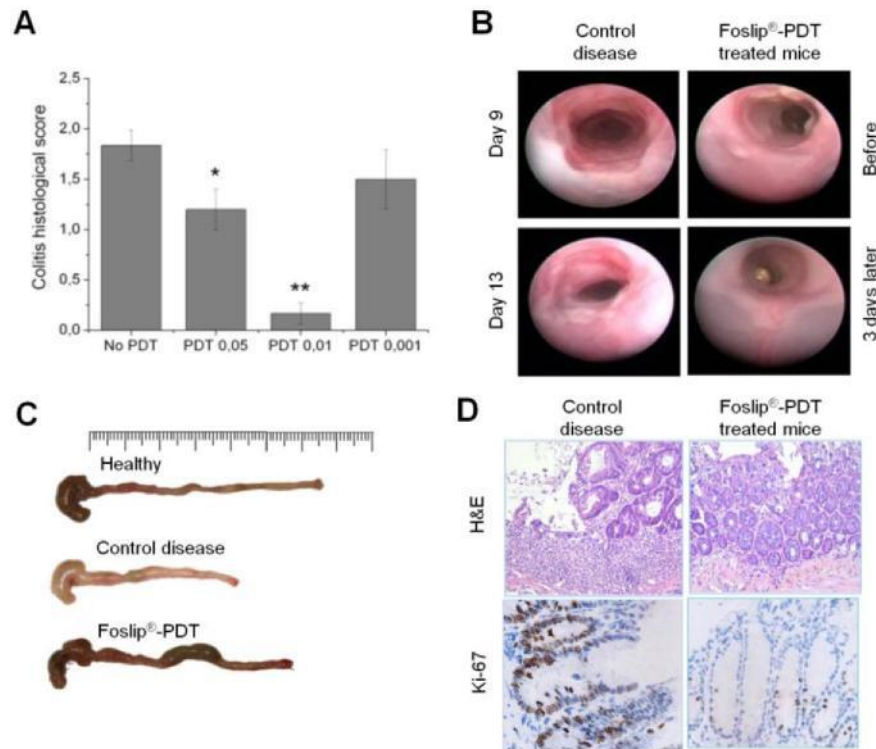
#### *Statistics*

The non-parametric Mann-Whitney test (implemented in Prism 4.0 software (GraphPad Software, San Diego, CA) was used to perform intergroup comparisons. Values are expressed as the mean ± SEM. The threshold for statistical significance was set to  $p < 0.05$ .

## Results

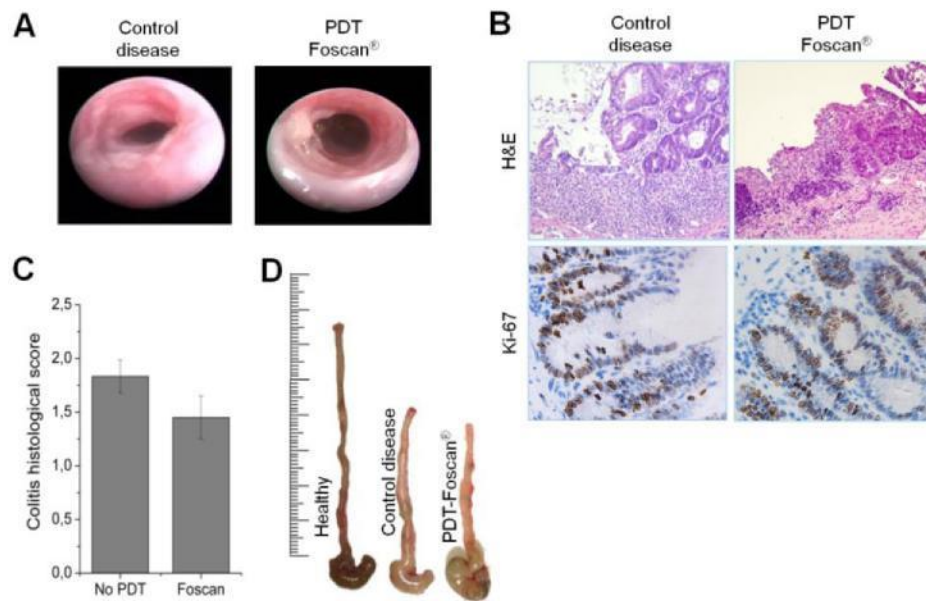
### *Effect of mTHPC-based PDT in experimental murine model of colitis*

Oral DSS administration leads to development of acute colitis characterized by bloody diarrhea and the rapid loss of 20 to 25 % of the initial body weight. In order to relieve colitis mice were treated with different concentrations of Foslip<sup>®</sup> (0.1, 0.05, 0.01 and 0.001 mg/kg) and subjected to irradiation (20 J/cm<sup>2</sup>). Histological analysis revealed that the effect of Foslip<sup>®</sup>-LDPDT was concentration-dependent with the maximum therapeutic benefit observed at 0.01 mg/kg (Figure 1A). In the opposite, the highest concentration of Foslip<sup>®</sup> (0.1 mg/kg)-PDT appeared to be toxic. Toxicity was manifested as a reduced motility, piloerection and prostration shortly after the treatment. At 24h post-PDT, colonoscopic and histological observations demonstrated a bleeding of mucosa, a complete crypt ablation and a massive mucosa infiltration with inflammatory cells (Supplementary Figure 1A&B). Unscheduled deaths were noted 48h after the treatment. Based on the concentration-effect results, the Foslip<sup>®</sup> concentration of 0.01 mg/kg was used for subsequent experiments. Foslip<sup>®</sup>-LDPDT rapidly improved the clinical symptoms at day 10 after the DSS challenge relative to untreated diseased animals. Accordingly, a colonoscopic analysis revealed the disappearance of ulcerative lesions and thus the presence of a smooth, transparent colonic mucosa as early as three days post-treatment (Figure 1B). At autopsy (on day 13 after the DSS challenge), macroscopic examination of diseased animals showed clear inflammatory signs, such as thickening of the bowel wall and a decrease in colon length (Figure 1C). In contrast, the colons from 0.01 mg/kg Foslip<sup>®</sup> LDPDT-treated mice presented a length similar to healthy mice and showed no signs of inflammation with a thin and transparent colon mucosa (Figure 1C). Histological analysis of the diseased colons showed marked changes, with disruption of the epithelial barrier, crypt ablation, focal ulceration and infiltration of the colonic mucosa by inflammatory cells (Figure 1D). Immunohistological staining of Ki-67 revealed the presence of epithelial hyperproliferation in diseased animals (Figure 1D) (with around 60% of the cells being labeled). Animals treated with 0.01 mg/kg Foslip<sup>®</sup>-LDPDT had a near-normal histological profile (Figure 1D), with (i) no or very low inflammatory activity and infiltration of inflammatory cells and (ii) the presence of proliferative epithelial cells in the lower part of the colonic crypts only (with around 10-20% of the cells being labeled, as seen in healthy colons) (Figure 1D).



**Figure 1.** LDPDT suppresses colonic inflammation in a murine model of acute colitis. Mice were treated with Foslip<sup>®</sup>-LDPDT at day 10. (A) Colitis histological score: animals were treated with LDPDT at different concentrations of Foslip<sup>®</sup>: 0.05, 0.01 and 0.001 mg/kg (n=6 for each group). (B) Representative colonoscopic images for diseased control mice and LDPDT-treated mice. At days 9 and 13, diseased control mice display marked signs of colitis (presence of fibrin, ulceration, granular mucosal surface). The treated mice clearly presented lesions prior to LDPDT (i.e. on day 9) but displayed a normal mucosal surface three days later. (C) Macroscopic appearance of the colon in healthy mice, diseased animals and LDPDT-treated mice. (D) Representative histological sections of the distal colon in diseased animals and LDPDT-treated mice after HE (x100) and Ki-67 stainings (x400).

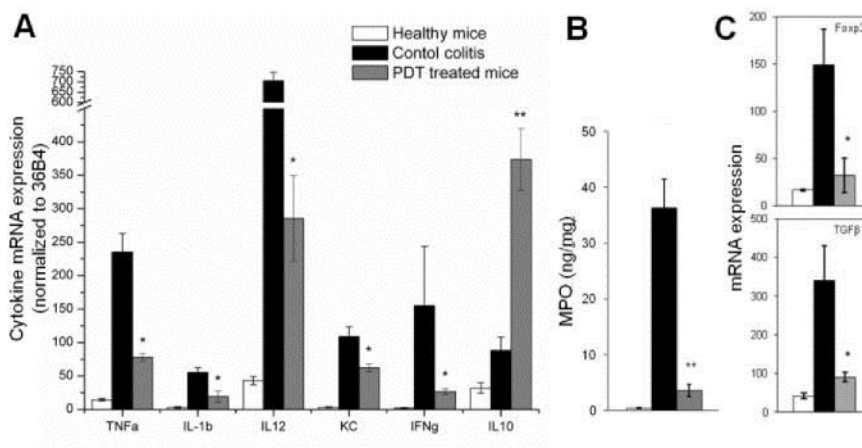
Considering that free mTHPC is a clinically approved photosensitizer we further tested the effect of Foscan<sup>®</sup>-based PDT in the model of DSS-induced colitis at a single mTHPC concentration of 0.01 mg/kg. In mTHPC-PDT treated mice colonoscopic analysis revealed a persistence of inflammation (Figure 2A), consistent with histological observations of a strong leucocytes infiltration (Figure 2B). The colitis histological score (ca. 1.5) was not different from untreated diseased animals (Figure 2C). Macroscopic analysis demonstrated the bowel wall thickening and a decrease in colon length in mTHPC-PDT treated animals (Figure 2D). Based on these results, we conclude that free mTHPC, used at the same therapeutic concentration as Foslip<sup>®</sup>, was totally ineffective in relieving LDPDT colitis.



**Figure 2.** LDPDT with Foscan® in a murine model of acute colitis. Mice were treated with Foscan® 0.01 mg/kg at day 10. (A) Representative colonoscopic images for diseased control mice and Foscan® LDPDT-treated mice. Both groups of mice display marked signs of colitis. (B) Representative histological sections of the distal colon in diseased and Foscan® LDPDT-treated mice after HE (x100) and Ki-67 stainings (x400) and (C) colitis histological score (n=6 for each group). (D) Macroscopic appearance of the colon in healthy, diseased and Foscan® LDPDT-treated mice.

#### *Suppression of cytokine secretion and neutrophil influx by LDPDT*

We next evaluated the effects of Foslip®-LDPDT on the production of key inflammatory mediators by the colonic mucosa. Compared with diseased animals, LDPDT-treated mice were associated with significantly lower mRNA levels of Keratinocyte-derived Chemokine (KC) (a major chemoattractant for neutrophils) and those of several pro-inflammatory cytokines (including tumor necrosis factor alpha (TNF $\alpha$ ), interleukin 1 beta (IL-1 $\beta$ ), interleukin 12 (IL-12) and interferon gamma (IFN $\gamma$ )) (Figure 3A). In parallel, transcript levels of the anti-inflammatory cytokine IL-10 were found to be higher in treated animals than in diseased mice (Figure 3A). Consistent with the lower mRNA levels of KC, protein levels of myeloperoxidase (MPO) were considerably reduced in LDPDT-treated mice compared to diseased animals (Figure 3B), with similar MPO levels in LDPDT-treated and healthy mice (Figure 3B). Considering that regulatory T cells ( $T_{reg}$  cells), particularly Foxp3  $T_{reg}$  cells, are an important source of IL-10 and that transforming growth factor  $\beta$  (TGF $\beta$ ) is an essential cytokine for  $T_{reg}$  cells differentiation,<sup>24</sup> we further assessed mRNA of TGF $\beta$  and Foxp3 in colon mucosa. Diseased animals were characterized by a significant increase in Foxp3 and TGF $\beta$  mRNA expression compared to healthy mice (Figure 3C). LDPDT treatment did not induce the induction of Foxp3, being similar to mRNA expression in healthy mice (Figure 3C). This result was consistent with a low level of TGF $\beta$  mRNA expression in LDPDT-treated mice (Figure 3C). Overall these findings indicate that LDPDT may reduce mucosal inflammation by decreasing neutrophils infiltration. Also, Foxp3  $T_{reg}$  cells seem not to be implicated in up-regulation of IL-10.

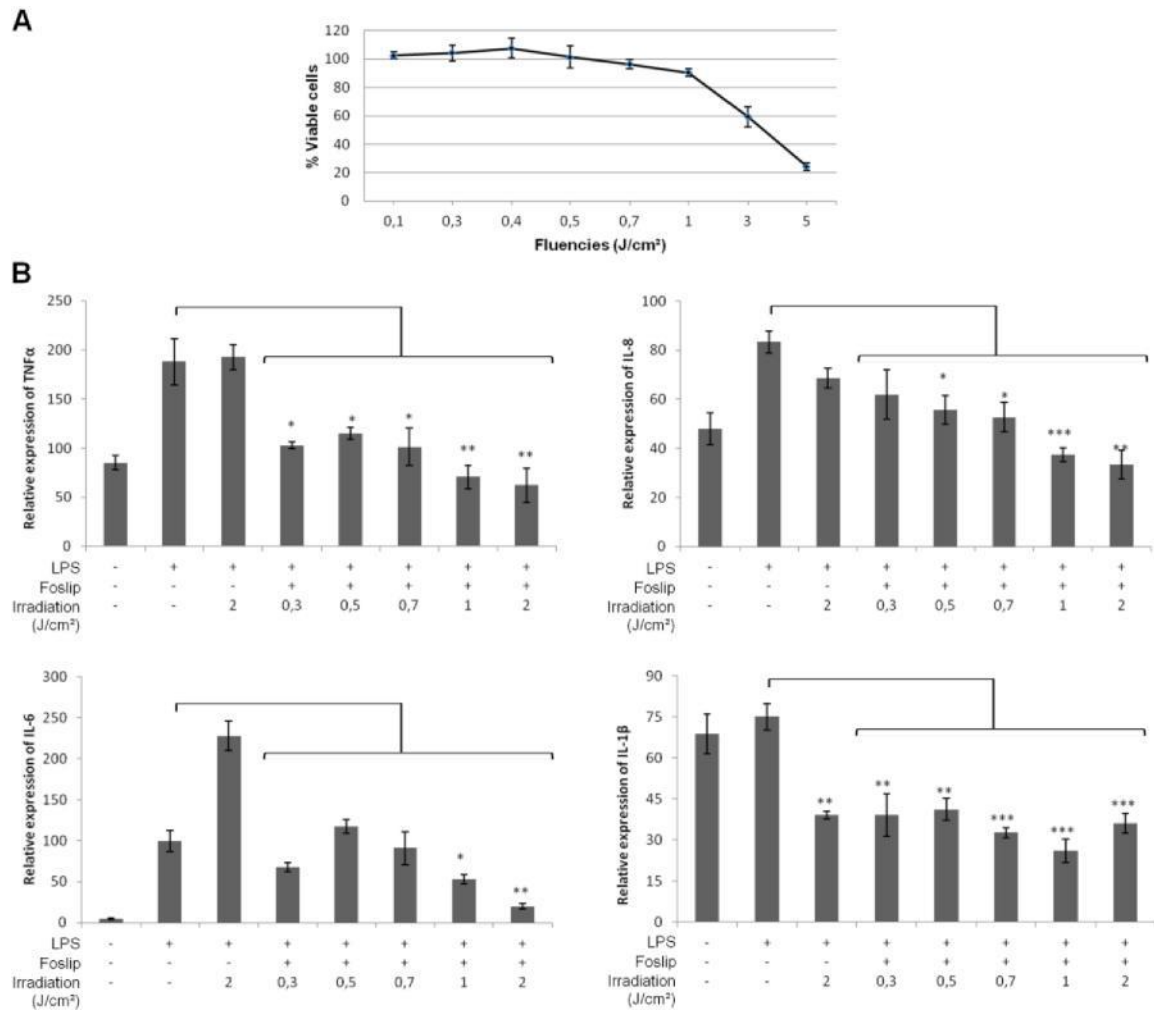


**Figure 3.** LDPDT with Foslip<sup>®</sup> suppresses inflammatory mediators secretion. (A) mRNA expression according to real-time RT-PCR assay for inflammatory mediators in colon tissue of healthy mice (n=4), diseased animals (n=6) and LDPDT-treated mice (n=6), (B) MPO level quantified by ELISA and (C) mRNA expression of TGF $\beta$  and Fc $\gamma$ 3. (C-E-F-G) \*P<0.05, \*\* P<0.01; diseased animals vs LDPDT-treated mice.



*Sublethal dose of PDT inhibits the production of inflammatory mediators by activated macrophages in vitro*

Macrophages and neutrophils are the major sources of inflammatory mediators in DSS colitis model. We investigated the effects of Foslip<sup>®</sup>-LDPDT on the production of several inflammatory mediators in LPS-stimulated macrophages. Foslip-loaded macrophages, subjected to the range of sublethal fluencies (from 0.3 to 2 J/cm<sup>2</sup>) (Figure 4A), showed a decrease in proinflammatory cytokines production (TNF $\alpha$ , IL-1 $\beta$ , IL-6, and IL-8) (Figure 4B). These data clearly indicate a direct anti-inflammatory effect of LDPDT on the immune cells.



**Figure 4.** PDT effect in LPS-stimulated macrophage *in vitro*. U937 cells line was differentiated into macrophage and stimulated with LPS (100 ng/ml). (A) Phototoxicity 6 hours post-PDT by MTT test, (B) mRNA level of cytokine determined by RT-PCR. \* p< 0.05, \*\* p< 0.01 and \*\*\* p< 0.005.

*The preventive effect of LDPDT on AOM/DSS-induced colon carcinogenesis*

Given that Foslip<sup>®</sup>-LDPDT alleviates the severity of colitis by suppressing post-injury inflammation, neutrophils infiltration and hyperproliferation of the epithelia, we next assessed the treatment's potential efficacy in a murine model of chronic colitis associated with tumor development (i.e. with an initial intraperitoneal injection of azoxymethane (AOM) and then repeated, weekly administrations of DSS). Mice in the LDPDT group received therapy five days after each DSS administration. We first explored the inflammatory status of colon mucosa in all experimental groups. In untreated, AOM/DSS-challenged mice, the clinical symptoms of colitis (including body weight loss, diarrhea and rectal bleeding) persisted throughout the 55-day experiment (Supplementary Figure 2A). By contrast, the disease activity index (DAI) for LDPDT-treated mice decreases rapidly after each PDT session (except for the first one) and suggested the presence of remission between DSS cycles (Supplementary Figure 2A). After each LDPDT, colonoscopic analysis showed that the mucosa had a significantly lower histological colitis score than that in control AOM/DSS diseased animals (Supplementary Figure 2B).

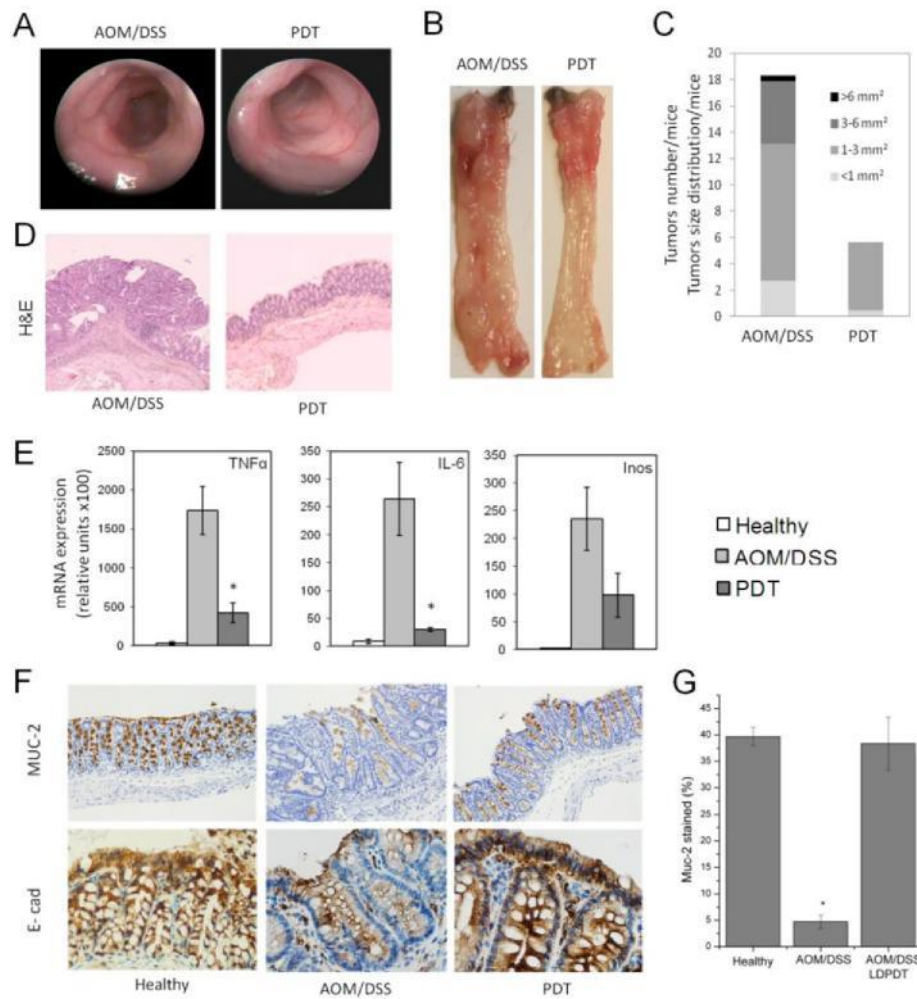
We next showed that in control AOM/DSS diseased mice, adenomas were detected at day 29. In contrast, no signs of tumorigenesis were observed in LDPDT-treated mice. The number and size of the tumors continued to increase in control AOM/DSS mice; more than the half the circumference of the colon was covered with tumors at the end of the experiment (Figure 5A). At autopsy, macroscopic analysis revealed that tumor size and load were lower in the LDPDT group than in controls (Figure 5B and C); the means  $\pm$  SD tumor loads were  $5.6 \pm 0.7$  and  $18.3 \pm 1.7$ , respectively (Figure 5C). It is noteworthy that the tumors found in LDPDT-treated mice were primarily located in the flexura of the transverse colon; this may have been due to mucosa location out of irradiation site. The tumors were larger in control AOM/DSS mice than in LDPDT-treated mice (up to 6 mm<sup>2</sup> and up to 3 mm<sup>2</sup>, respectively) (Figure 5C). Accordingly, histological analysis of colon revealed that the mucosa of all control AOM/DSS-challenged mice displayed intense inflammation and colonic adenomas with high-grade dysplasia (Figure 5D). In contrast, all the LDPDT-treated mice displayed a low inflammation in colonic mucosa and micro-foci of predominantly low-grade dysplasia (Figure 5D). These findings demonstrate that multiple LDPDT sessions dramatically reduce tumorigenesis by limiting chronic inflammation.

*Suppression of tumor-promoting factors and restoration of intestinal barrier function by LDPDT in a CAC model*

The above findings prompted us to investigate whether the chemopreventive action of Foslip<sup>®</sup>-LDPDT had an effect on the secretion of major tumor-promoting factors, including IL-6, TNF $\alpha$  and inducible nitric oxide synthase (iNos).<sup>5, 25, 26</sup> Control AOM/DSS mice presented high mRNA expression of IL-6, TNF $\alpha$  and iNos in colonic tissues (Figure 5E). In contrast, the levels of IL-6, and TNF $\alpha$  were significantly decreased in LDPDT-treated mice nearing those observed in healthy mice (Figure 5E). The same trend was observed for iNos after LDPDT treatment (Figure 5E).

Precise regulation of the intestinal barrier allows the maintenance of mucosal immune homeostasis and prevents the onset of uncontrolled inflammation.<sup>27</sup> We next looked at whether LDPDT could limit disease severity by promoting gut barrier function. Mucins and E-cadherin tight junctions are required for the functional integrity of the intestinal barrier.<sup>28, 29</sup> As shown here by immunohistochemical staining, mice challenged AOM/DSS showed a disruption of E-cadherin tight junctions and alteration in mucin-2 biosynthesis and secretion (Figure 5F and G). LDPDT fully restored normal levels of mucin-2 secretion and E-cadherin tight junctions (Figure 5F and G). The same holds true for LDPDT treatment in DSS induced colitis mice model (Supplementary Figure 3).

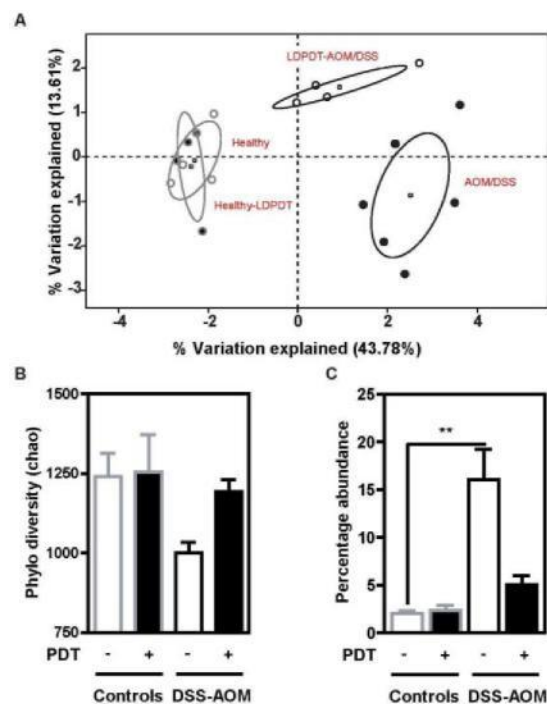
Taken as a whole, these data suggest that the therapeutic effect of LDPDT on inflammatory-driven colon carcinogenesis is related to the restoration of gut barrier function.



**Figure 5.** LDPDT prevents colon cancer in a murine model of CAC carcinogenesis and restores the intestinal barrier integrity. Mice in the LDPDT group underwent phototherapy five days after each DSS administration. (A) Colonoscopic analysis of mice at the end of the experiment (day 54). (B) Representatives photographs of dissected colon and (C) a graphical representation of tumor number and size distributions in mice. (D) hematoxylin-eosin staining of formol-fixed tissue, (E) mRNA levels for TNF $\alpha$ , IL-6 and iNos in colon mucosa from healthy mice (n=3), AOM/DSS mice (n=7) and PDT-treated AOM/DSS mice (n=4). \* P<0.05; AOM/DSS mice vs PDT treated- AOM/DSS mice. (F) Mucin-2 (MUC-2) and E-cadherin (E-cad) immunostaining in the distal colon and (G) quantification of MUC-2 stained goblet cells in healthy, AOM/DSS treated only and LDPDT-treated AOM/DSS mice. Magnifications: x100 and x400.

*LDPDT improved resilience of the dysbiotic microbiota associated with CAC*

Intestinal barrier disruption is often correlated with chronic inflammation and changes in the composition of the intestinal microbiota<sup>30</sup> that may subsequently contribute to colorectal cancer progression.<sup>6, 31</sup> We used multiplex pyrosequencing of the V3-V4 region amplicons of bacterial 16S rRNA genes to perform a culture-independent analysis of the fecal-associated microbiota from LDPDT-treated mice, untreated healthy mice and diseased AOM/DSS mice. Multivariate principal component analysis (PCA) revealed that healthy mice and healthy PDT-treated mice had very similar bacterial microbiota, indicating that LDPDT in healthy animals does not have harmful effects on this parameter (Figure 6A). In contrast, AOM/DSS mice and LDPDT-AOM/DSS mice differed markedly in terms of the bacterial composition (Figure 6A). Furthermore, the degree of phylodiversity was lower in AOM/DSS mice than in healthy control animals (Figure 6B). In line with previous findings,<sup>4</sup> we observed a significantly greater abundance of *Bacteroidaceae* in tumor-bearing animals ( $p < 0.01$ ) than in healthy control animals (Figure 6C). Importantly, there were no significant differences in phylodiversity and abundance of *Bacteroidaceae* in LDPDT-AOM/DSS mice compared to healthy animals (Figure 6C). These findings suggest that LDPDT may prevent disease progression by changing the composition and structure of the intestinal microbiota in mice.



**Figure 6.** LDPDT improves the resilience of the dysbiotic microbiota in a murine model of colitis-associated colorectal cancer. High-throughput 16S rRNA pyrosequencing was performed on fecal specimens isolated from healthy mice (n=4), PDT-treated healthy mice (n=4), AOM/DSS mice (n=6) and PDT-treated AOM/DSS mice (n=4). Intergroup differences were assessed in a Mann-Whitney U-test. (A) A PCA plot generated for non-abundance-based Euclidian distance matrices, (B) A non-parametric quantification of microbiotic diversity in feces from treated and untreated animals. (C) The percentage abundance of *Bacteroidaceae*, calculated by using the SILVA taxonomy. (B-C) Values are quoted as the mean  $\pm$  SEM. \*\*  $p < 0.01$ ; AOM/DSS mice vs healthy mice.

## Discussion

Conventional treatment of IBD is based on the daily administration of high doses of immune-suppressant or anti-inflammatory drugs, often complicated by serious side effects, achieving only temporary disease remission<sup>32</sup>. New therapies using delivery systems as nanocarriers for targeting gastrointestinal inflammation could offer the potential for better treatment outcome with higher efficacy and attenuated side effects.<sup>33, 34</sup> In the present study we investigate the therapeutic potential of LDPDT with liposomal formulation of mTHPC in the treatment of UC and prevention of CAC in pre-clinical models.

We found that Foslip<sup>®</sup>-LDPDT was an effective treatment in a murine DSS-induced colitis model that shares pathophysiological features with human UC.<sup>35, 36</sup> Acute colitis is considered to be induced by innate immunity.<sup>22, 35</sup> This reproducible murine model is highly predictive of the efficacy of novel therapeutic agents for the treatment of UC.<sup>22</sup> Foslip<sup>®</sup>-LDPDT relieved the endoscopic signs of colitis and decreased the DAI by abrogating mucosal erosion, ulceration and intestinal inflammation. Furthermore, Foslip<sup>®</sup>-LDPDT was associated with a reduced secretion of various pro-inflammatory cytokines (such as TNF $\alpha$ , IFN  $\gamma$ , IL-1 $\beta$  and IL-12) and increased expression of the anti-inflammatory cytokine IL-10. The murine chemokine KC is required for neutrophils recruitment to the site of inflammation. MPO, an enzyme expressed by neutrophils, was described as a marker of mucosal inflammation. Our results showed that LDPDT induces a reduction in MPO level along with a considerable decrease of KC expression in colon mucosa thus pointing out to the suppression of neutrophils influx. This fact could partly explain the efficacy of LDPDT treatment. Macrophages and neutrophils are the major sources of inflammatory mediators in DSS colitis model. *In vitro* experiment in LPS-stimulated macrophages support the fact that Foslip<sup>®</sup>-LDPDT can directly down-regulate the cytokines production of the immune cells. *In vitro* immunomodulatory effect of mTHPC in LPS-stimulated macrophages was reported early.<sup>37</sup> Also, sublethal Photofrin-PDT treatment was already shown to enhance the IL-10 expression contributing to immunomodulatory effect and relieving some immune condition.<sup>10, 38</sup> T<sub>reg</sub> cells, particularly Foxp3<sup>+</sup> T<sub>reg</sub> are an important source of IL-10,<sup>24</sup> however our results are not in favour of the implication of Foxp3<sup>+</sup> T<sub>reg</sub> cells in IL-10 up-regulation.

The recent paper of Favre and co-workers reported the therapeutic effect of ALA-induced Protoporphyrin IX LDPDT in murine T cell-mediated colitis, a model that mimics CD in humans.<sup>17</sup> Together with our present study conducted in a model of UC with Foslip<sup>®</sup>-based LDPDT, the low dose PDT could be potentially considered as a new therapeutic approach in IBD patients, leading to rapid reduction of the colitis. Importantly, an advantage of liposomal photosensitizer formulations (such as Foslip<sup>®</sup>) consists in a fast clearance and consequently low skin photosensitivity, providing considerably reduced side effects compared to free mTHPC.<sup>18</sup> Despite a rapid destruction of conventional mTHPC-loaded liposomes in circulation, its advantage compared to free mTHPC is that it releases the drug in the photoactive monomer form.<sup>21</sup> Monomeric species of photosensitizers have an important photochemical activity and as such superior PDT efficacy.<sup>39</sup> It is highly probable that the therapeutic efficacy similar to Foslip<sup>®</sup>-PDT could be achieved with free mTHPC. However, when mTHPC was tested under the same experimental conditions as Foslip<sup>®</sup>, it was totally inactive. The plausible explanation could be provided by different pharmacokinetic patterns. Indeed, high performance liquid chromatography (HPLC)-assessed measurements established that the same level of mTHPC concentration in mice colons could be achieved with a 3 times higher free mTHPC concentration at the injection compared to Foslip<sup>®</sup> (1.5 mg/kg vs 0.05 mg/kg, respectively).

Many different inflammatory mediators (cytokines, eicosanoids, reactive oxygen species (ROS) and nitric oxide) are involved in the pathogenesis of human IBD and the development of CAC.<sup>40, 41</sup> Furthermore, ROS and nitric oxide may induce DNA damage and thus enhance epithelial dysplasia and alter tissue homeostasis.<sup>42</sup> Several cytokines produced by inflammatory cells (such as TNF $\alpha$  and IL-6) can promote tumor growth.<sup>26</sup> Considering that chronic inflammation is the main driving force for malignant transformation, we looked at whether

LDPDT can prevent the development of CAC in the validated AOM/DSS model. Our present study reports for the first time the efficacy of LDPDT in the prevention of murine CAC. This effect was probably related to a decrease in the levels of inflammatory and tumor-promoting mediators (such as TNF $\alpha$  and IL-6) and the ROS-generating enzyme, iNos.

Studies in animal models suggest that altered barrier function can trigger intestinal inflammation. Mucins constitute the first barrier between the gut content and epithelial cells. Notably, the presence of tight junctions between epithelial cells is critical for the integrity of intestinal barrier. Previous research has demonstrated that the DSS induced increase in epithelial permeability is related to the disruption of tight junctions and an alteration in mucin-2 biosynthesis and secretion.<sup>28, 29, 43</sup> Our study demonstrates that LDPDT reestablishes intestinal barrier permeability by restoring E-cadherin tight junctions between epithelial cells and by increasing mucin-2 secretion. Consistent with our previous observation of skin healing with Foslip<sup>®</sup>-LDPDT in murine model,<sup>15</sup> we found that this treatment accelerates the healing of mucosal damage in both DSS and AOM/DSS murine models thus speeding the regeneration of a healthy intestinal mucosa.

Disruption to the intestinal barrier is often correlated with changes in the composition of the microbiota.<sup>30</sup> Chronic inflammation is associated with the depletion of Firmicutes and a corresponding increase in numbers of potentially harmful microbes (which are better armed to survive under these oxidative conditions).<sup>30</sup> Dysbiosis exacerbates mucosal inflammation, creates a pro-inflammatory cycle and contributes to the cancer development.<sup>6</sup> Hence, the suppression of dysbiosis is an important clinical goal for alleviating IBD and preventing neoplastic transformation. Our present experiments revealed dramatic changes in the relative abundances of certain bacterial populations including the genus *Bacteroides*; these changes may be related to LDPDT's ability to suppress anaerobic bacteria by generating reactive oxygen species. Recent studies have shown that PDT with different photosensitizers effectively destroys colon-residing bacteria that can cause disease if they grow in an uncontrolled manner.<sup>44</sup> Another explanation could be offered by indirect LDPDT action, which limits neutrophils-induced tissue damage and as such prevents dysbiosis.

In conclusion, we have demonstrated the therapeutic potential of LDPDT in the treatment of IBD and the prevention of CAC in murine models. Foslip<sup>®</sup>-LDPDT reduces mucosal inflammation by decreasing pro-inflammatory cytokines levels and inhibiting neutrophils recruitment. Moreover, Foslip<sup>®</sup>-LDPDT restores the integrity of the intestinal barrier and improves the resilience of the CAC-associated dysbiotic microbiota.

**References**

1. Liu Z, Cao AT, Cong Y. Microbiota regulation of inflammatory bowel disease and colorectal cancer. *Seminars in cancer biology* 2013;23(6 Pt B):543-52.
2. Schwabe RF, Jobin C. The microbiome and cancer. *Nature reviews Cancer* 2013;13(11):800-12.
3. Jess T, Rungoe C, Peyrin-Biroulet L. Risk of colorectal cancer in patients with ulcerative colitis: a meta-analysis of population-based cohort studies. *Clinical gastroenterology and hepatology : the official clinical practice journal of the American Gastroenterological Association* 2012;10(6):639-45.
4. Couturier-Maillard A, Secher T, Rehman A, Normand S, De Arcangelis A, Haesler R, et al. NOD2-mediated dysbiosis predisposes mice to transmissible colitis and colorectal cancer. *The Journal of clinical investigation* 2013;123(2):700-11.
5. Seril DN, Liao J, Yang GY, Yang CS. Oxidative stress and ulcerative colitis-associated carcinogenesis: studies in humans and animal models. *Carcinogenesis* 2003;24(3):353-62.
6. Sobhani I, Amiot A, Le Baleur Y, Levy M, Auriault ML, Van Nhieu JT, et al. Microbial dysbiosis and colon carcinogenesis: could colon cancer be considered a bacteria-related disease? *Therapeutic advances in gastroenterology* 2013;6(3):215-29.
7. Agostinis P, Berg K, Cengel KA, Foster TH, Girotti AW, Gollnick SO, et al. Photodynamic therapy of cancer: An update. *CA Cancer J Clin* 2011;61(4):250-81.
8. Ratkay LG, Waterfield JD, Hunt DW. Photodynamic therapy in immune (non-oncological) disorders: focus on benzoporphyrin derivatives. *BioDrugs* 2000;14(2):127-35.
9. King DE, Jiang H, Simkin GO, Obochi MO, Levy JG, Hunt DW. Photodynamic alteration of the surface receptor expression pattern of murine splenic dendritic cells. *Scandinavian journal of immunology* 1999;49(2):184-92.
10. Simkin GO, Tao JS, Levy JG, Hunt DW. IL-10 contributes to the inhibition of contact hypersensitivity in mice treated with photodynamic therapy. *J Immunol* 2000;164(5):2457-62.
11. Byun JY, Lee GY, Choi HY, Myung KB, Choi YW. The Expressions of TGF-beta(1) and IL-10 in Cultured Fibroblasts after ALA-IPL Photodynamic Treatment. *Annals of dermatology* 2011;23(1):19-22.
12. Hansch A, Frey O, Gajda M, Susanna G, Boettcher J, Brauer R, et al. Photodynamic treatment as a novel approach in the therapy of arthritic joints. *Lasers Surg Med* 2008;40(4):265-72.
13. Boehncke WH, Elshorst-Schmidt T, Kaufmann R. Systemic photodynamic therapy is a safe and effective treatment for psoriasis. *Arch Dermatol* 2000;136(2):271-2.
14. Garcia VG, de Lima MA, Okamoto T, Milanezi LA, Junior EC, Fernandes LA, et al. Effect of photodynamic therapy on the healing of cutaneous third-degree-burn: histological study in rats. *Lasers in medical science* 2010;25(2):221-8.
15. Garrier J, Bezdetrnaya L, Barlier C, Grafe S, Guillemin F, D'Hallewin MA. Foslip(R)-based photodynamic therapy as a means to improve wound healing. *Photodiagnosis and photodynamic therapy* 2011;8(4):321-7.
16. Jori G, Fabris C, Soncin M, Ferro S, Coppellotti O, Dei D, et al. Photodynamic therapy in the treatment of microbial infections: basic principles and perspective applications. *Lasers Surg Med* 2006;38(5):468-81.
17. Favre L, Borle F, Velin D, Bachmann D, Bouzourene H, Wagnieres G, et al. Low dose endoluminal photodynamic therapy improves murine T cell-mediated colitis. *Endoscopy* 2011;43(7):604-16.
18. Lassalle HP, Dumas D, Grafe S, D'Hallewin MA, Guillemin F, Bezdetrnaya L. Correlation between in vivo pharmacokinetics, intratumoral distribution and photodynamic efficiency of liposomal mTHPC. *J Control Release* 2009;134(2):118-24.
19. Bovis MJ, Woodhams JH, Loizidou M, Scheglmann D, Bown SG, MacRobert AJ. Improved in vivo delivery of m-THPC via pegylated liposomes for use in photodynamic therapy. *J Control Release* 2012;157(2):196-205.
20. Senge MO, Brandt JC. Temoporfin (Foscan(R), 5,10,15,20-tetra(m-hydroxyphenyl)chlorin)--a second-generation photosensitizer. *Photochem Photobiol* 2011;87(6):1240-96.

21. Reshetov V, Lassalle HP, Francois A, Dumas D, Hupont S, Grafe S, et al. Photodynamic therapy with conventional and PEGylated liposomal formulations of mTHPC (temoporfin): comparison of treatment efficacy and distribution characteristics in vivo. *International journal of nanomedicine* 2013;8:3817-31.
22. Wirtz S, Neufert C, Weigmann B, Neurath MF. Chemically induced mouse models of intestinal inflammation. *Nat Protoc* 2007;2(3):541-6.
23. Neurath MF, Fuss I, Kelsall BL, Stuber E, Strober W. Antibodies to interleukin 12 abrogate established experimental colitis in mice. *J Exp Med* 1995;182(5):1281-90.
24. Maynard CL, Harrington LE, Janowski KM, Oliver JR, Zindl CL, Rudensky AY, et al. Regulatory T cells expressing interleukin 10 develop from Foxp3+ and Foxp3- precursor cells in the absence of interleukin 10. *Nat Immunol* 2007;8(9):931-41.
25. Colussi D, Brandi G, Bazzoli F, Ricciardiello L. Molecular pathways involved in colorectal cancer: implications for disease behavior and prevention. *International journal of molecular sciences* 2013;14(8):16365-85.
26. Suganuma M, Okabe S, Kurusu M, Iida N, Ohshima S, Saeki Y, et al. Discrete roles of cytokines, TNF-alpha, IL-1, IL-6 in tumor promotion and cell transformation. *International journal of oncology* 2002;20(1):131-6.
27. Pastorelli L, De Salvo C, Mercado JR, Vecchi M, Pizarro TT. Central Role of the Gut Epithelial Barrier in the Pathogenesis of Chronic Intestinal Inflammation: Lessons Learned from Animal Models and Human Genetics. *Frontiers in immunology* 2013;4:280.
28. Renes IB, Boshuizen JA, Van Nispen DJ, Bulsing NP, Buller HA, Dekker J, et al. Alterations in Muc2 biosynthesis and secretion during dextran sulfate sodium-induced colitis. *American journal of physiology Gastrointestinal and liver physiology* 2002;282(2):G382-9.
29. Marcon R, Claudino RF, Dutra RC, Bento AF, Schmidt EC, Bouzon ZL, et al. Exacerbation of DSS-induced colitis in mice lacking kinin B(1) receptors through compensatory up-regulation of kinin B(2) receptors: the role of tight junctions and intestinal homeostasis. *British journal of pharmacology* 2013;168(2):389-402.
30. Walker AW, Lawley TD. Therapeutic modulation of intestinal dysbiosis. *Pharmacological research : the official journal of the Italian Pharmacological Society* 2013;69(1):75-86.
31. Zackular JP, Baxter NT, Iverson KD, Sadler WD, Petrosino JF, Chen GY, et al. The gut microbiome modulates colon tumorigenesis. *mBio* 2013;4(6):e00692-13.
32. Triantafyllidis JK, Merikas E, Georgopoulos F. Current and emerging drugs for the treatment of inflammatory bowel disease. *Drug Des Devel Ther* 2011;5:185-210.
33. Meissner Y, Lamprecht A. Alternative drug delivery approaches for the therapy of inflammatory bowel disease. *Journal of pharmaceutical sciences* 2008;97(8):2878-91.
34. Ulbrich W, Lamprecht A. Targeted drug-delivery approaches by nanoparticulate carriers in the therapy of inflammatory diseases. *J R Soc Interface* 2010;7 Suppl 1:S55-66.
35. Jurjus AR, Khoury NN, Reimund JM. Animal models of inflammatory bowel disease. *Journal of pharmacological and toxicological methods* 2004;50(2):81-92.
36. Gaudio E, Taddei G, Vetuschi A, Sferra R, Frieri G, Ricciardi G, et al. Dextran sulfate sodium (DSS) colitis in rats: clinical, structural, and ultrastructural aspects. *Dig Dis Sci* 1999;44(7):1458-75.
37. Coutier S, Bezdetsnaya L, Marchal S, Melnikova V, Belitchenko I, Merlin JL, et al. Foscan (mTHPC) photosensitized macrophage activation: enhancement of phagocytosis, nitric oxide release and tumour necrosis factor-alpha-mediated cytolytic activity. *British journal of cancer* 1999;81(1):37-42.
38. Gollnick SO, Lee BY, Vaughan L, Owczarczak B, Henderson BW. Activation of the IL-10 gene promoter following photodynamic therapy of murine keratinocytes. *Photochem Photobiol* 2001;73(2):170-7.
39. Belitchenko I, Melnikova V, Bezdetsnaya L, Rezzoug H, Merlin JL, Potapenko A, et al. Characterization of photodegradation of meta-tetra(hydroxyphenyl)chlorin (mTHPC) in solution: biological consequences in human tumor cells. *Photochem Photobiol* 1998;67(5):584-90.



40. Zhao W, Qi L, Qin Y, Wang H, Chen B, Wang R, et al. Functional comparison between genes dysregulated in ulcerative colitis and colorectal carcinoma. *PLoS one* 2013;8(8):e71989.
41. Multhoff G, Molls M, Radons J. Chronic inflammation in cancer development. *Frontiers in immunology* 2011;2:98.
42. Rubin DC, Shaker A, Levin MS. Chronic intestinal inflammation: inflammatory bowel disease and colitis-associated colon cancer. *Frontiers in immunology* 2012;3:107.
43. Poritz LS, Garver KI, Green C, Fitzpatrick L, Ruggiero F, Koltun WA. Loss of the tight junction protein ZO-1 in dextran sulfate sodium induced colitis. *The Journal of surgical research* 2007;140(1):12-9.
44. Cassidy CM, Tunney MM, Caldwell DL, Andrews GP, Donnelly RF. Development of novel oral formulations prepared via hot melt extrusion for targeted delivery of photosensitizer to the colon. *Photochem Photobiol* 2011;87(4):867-76.

## Supplementary Materials

### ***Supplementary method 1***

#### *Immunohistochemistry*

The formalin-fixed paraffin-embedded tissue sections were deparaffinized and rehydrated. Immunohistochemistry was performed by using the streptavidin–biotin–peroxidase method in a Dakocytomation AutoStainer (Dako). The slides were incubated in Tris–citrate buffer (pH 6) for 20 min at 97°C (PT Link; Dakocytomation). Endogenous peroxidase activity was blocked by incubation with 3% H<sub>2</sub>O<sub>2</sub> for 10 min. The following primary antibodies were used: rabbit anti-Ki-67 (1:100; Thermo Scientific), rabbit anti-mucin-2 (1:200; Santa Cruz Biotechnology), rabbit myeloperoxidase (1:4000; Dakocytomation), and rabbit anti E-cadherin (1:60; Invitrogen). The slides were incubated with the primary antibodies for 30 min at room temperature. Biotinylated secondary antibodies were used (polyclonal swine anti-rabbit (1:150; Dakocytomation) or polyclonal rabbit anti-goat (1:150; Dakocytomation). Sections were incubated with 3,30-diaminobenzidine substrate (Dakocytomation) for 1 min before the reaction was stopped in distilled water, and were then counterstained with HE. In negative controls, the primary antibody was replaced by a non-specific antibody.

### ***Supplementary method 2***

#### *ELISA and gene expression analysis*

MPO levels in colonic tissue were measured in an ELISA (Hycult Biotechnology, The Netherlands), according to the manufacturer's instruction. Colonic protein extract was obtained by lysing cells in 200 mM NaCl, 5 mM EDTA, 10 mM Tris, 10% glycerol and 1 mM phenylmethylsulfonyl fluoride (PMSF) (pH 7.4). All samples were measured as technical duplicates and the concentration in the sample was calculated from appropriate standard curves.

The level of cytokine mRNA in the intestinal tissue and macrophage was determined in a real-time RT-PCR. Total RNA was extracted using the RNeasy Plus Mini Kit<sup>®</sup> (QIAGEN, Courtaboeuf, France), according to the manufacturer's protocol. The yield and purity of RNA was determined spectroscopically (NanoVue). Extracted RNA was submitted to an RT-PCR using the iScript cDNA synthesis kit (Bio-Rad, Marnes-la-Coquette, France). Briefly, RT-PCR was performed with 1 µg of total RNA and oligo-dT as the primer. Real-time PCR was performed in an iCycler iQ system (Bio-Rad), using iQ SYBR Green Supermix (Biorad) and specific primers (Table).

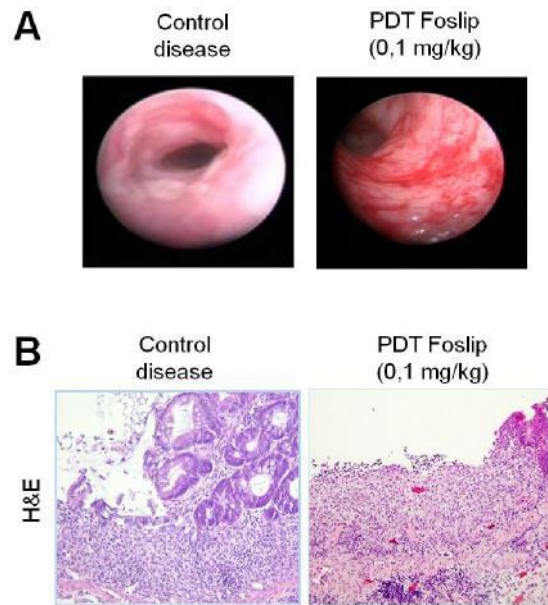
Table. Primers pairs used for cytokines quantification in colon mucosa (Mice nucleotide sequence) and in U937 macrophage (Human nucleotide sequence).

Name	Mice Nucleotide sequence	Name	Human Nucleotide sequence
36B4 For	5' TCCAGGCTTTGGGCATCA 3'	B-Act For	5' ATCGGCGGCTCCATCCTG 3'
36B4 Rev	5' CTTTATCAGCTGCACATCACTCAGA 3'	B-Act Rev	5' GACTCGTCATCATCCTGCTTGC 3'
TNF-a For	5' AGGCTGCCCCGACTACGT 3'	TNF-a For	5' ATCTACTCCCAGGTCCTCTTCAAG 3'
TNF-a Rev	5' GACTTTCTCCTGGTATGAGATAGCAA 3'	TNF-a Rev	5' CGATGCGGCTGATGGTGTG 3'
IFN- $\gamma$ For	5' CAGCAACAGCAAGGCGAAA 3'	IFN- $\gamma$ For	5' TTGGGTTCTCTTGGCTGTTACTG 3'
IFN- $\gamma$ Rev	5' CTGGACCTGTGGGTTGTTGAC 3'	IFN- $\gamma$ Rev	5' ATCCGCTACATCTGAATGACCTG 3'
IL-1b For	5' ATCTCGCAGCAGCACATCAAC 3'	IL-1b For	5' TGGCTTATTACAGTGGCAATGAGG 3'
IL-1b Rev	5' CACGGGAAAGACACAGGTAGC 3'	IL-1b Rev	5' AGTGGTGGTCGGAGATTCGTAG 3'
IL-6 For	5' ACAAGTCGGAGGCTTAATTACACAT 3'	IL-6 For	5' GGCTGCTCCTGGTGTTC 3'
IL-6 Rev	5' TTGCCATTGCACAACCTTTTTC 3'	IL-6 Rev	5' TCTGAAGAGGTGAGTGGCTGTC 3'
KC For	5' CTTGAAGGTGTTGCCCTCAG 3'	IL-8 For	5' CAGTTTTGCCAAGAAGTGCTAAAG 3'
KC Rev	5' TGGGGACACCTTTTAGCATC 3'	IL-8 Rev	5' GGGTGAAAAGTTTGGAGTATGTC 3'
IL-10 For	5' GGTTGCCAAGCCTTATCGGA 3'	IL-10 For	5' TTGCTGGAGGACTTTAAGGGTTAC 3'
IL-10 Rev	5' ACCTGCTCCACTGCCTTGCT 3'	IL-10 Rev	5' CCTGATGTCTGGGTCTTGGTTCTC 3'
IL-12 For	5' AGACCCTGCCATTGAAGT 3'	IL-12 For	5' CCAGAGCAGTGAGGTCTTAGGC 3'
IL-12 Rev	5' GAAGCTGGTGCTGTAGTTCTCATATTT 3'	IL-12 Rev	5' GTGAAGCAGCAGGAGCGAATG 3'
TGF- $\beta$ For	5'ACCGCAACAACGCCATCTATG 3'		
TGF- $\beta$ Rev	5'CACTGCTTCCCGAATGTCTGAC 3'		
FoxP3 For	5'AAGAATGCCATCCGCCACAAC 3'		
FoxP3 Rev	5'CTGCTCCCTTCTCGCTCTCC 3'		

RPLPO : ribosomal phosphoprotein P0; TNF-a: Tumor necrosis factor-alpha, IFN-  $\gamma$ : Interferon-gamma, IL-1 $\beta$ : Interleukin-1 beta, IL-6: Interleukin-6, KC: Keratinocyte-derived Chemokine, IL-10: Interleukin-10, IL-12: Interleukin-12, TGF- $\beta$  : Transforming growth factor-béta, FoxP3: [Forkhead](#) box P3; B-Act: B-Actine; IL-8: Interleukine 8; For: Forward, Rev: Reverse.

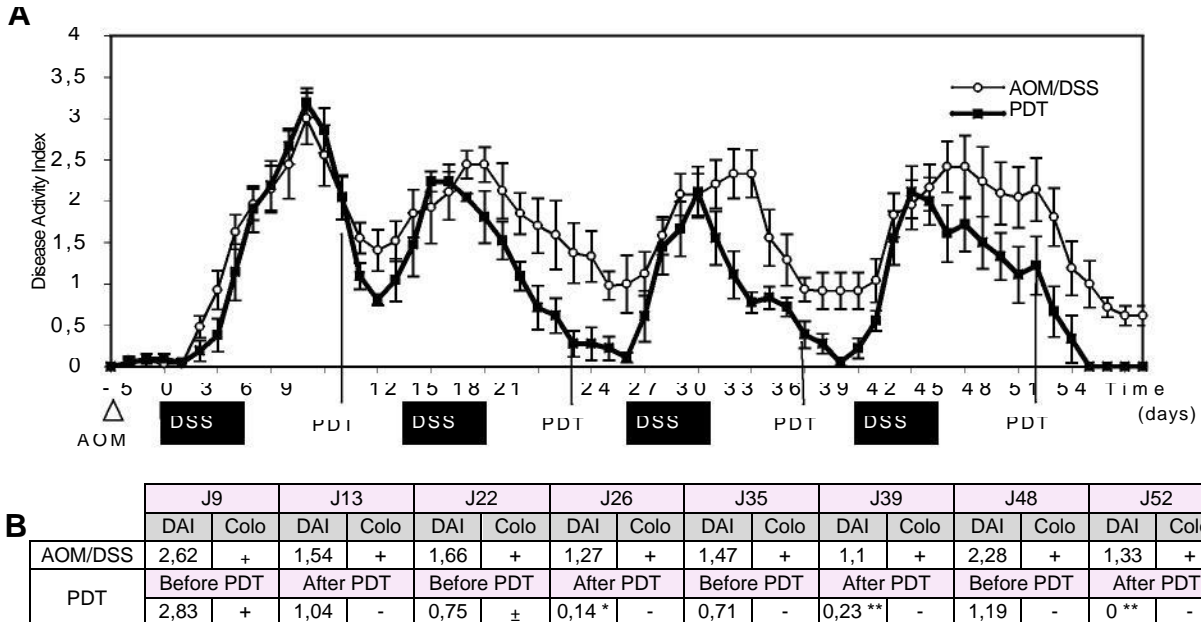
The reactions were run in duplicate and the obtained data were averaged followed by data analysis with iQ software (version 3.1, Bio-Rad). The *large* ribosomal protein 36B4 gene was used as a control to normalize the values by the method of standard curves. Briefly, a standard curve was derived from the serial dilutions by a customary way. Relative concentrations were expressed in arbitrary units.

**Supplementary Figure 1**



**Supplementary Legends Figure 1.** PDT toxicity with Foslip<sup>®</sup> concentration of 0.1 mg/kg. (A) Representative colonoscopic images for disease control mice and Foslip<sup>®</sup> PDT-treated mice with 0.1 mg/kg. (B) Representative histological sections of the distal colon in diseased animals and Foslip<sup>®</sup> PDT-treated mice after HE staining (x100) (n=6 for each group).

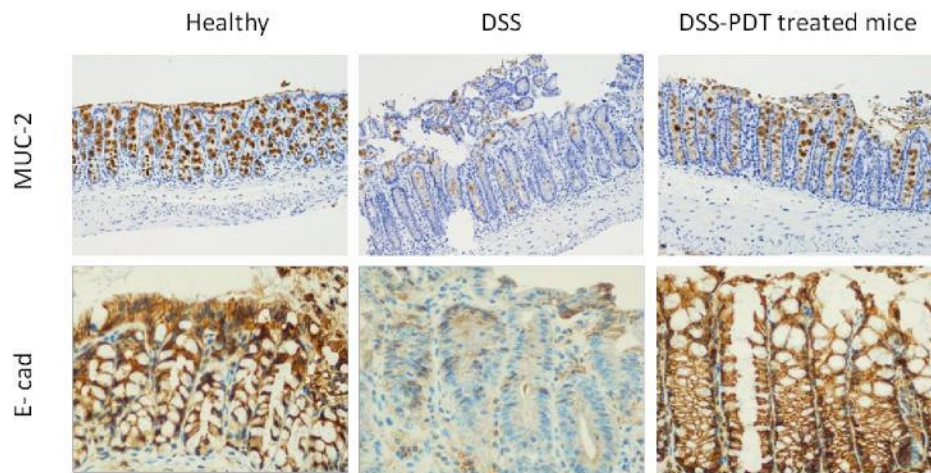
**Supplementary Figure 2**



**Supplementary Legends Figure 2.** Low-dose photodynamic therapy with Foslip<sup>®</sup> reduces clinical and endoscopic symptoms of inflammation in a murine model of colitis-associated colorectal cancer. (A) Disease activity index (DAI), including body weight loss, presence of rectal bleeding, and stool consistency, was measure daily. (B) Comparative table of DAI and colonoscopic analysis during the experiment. For the colonoscopic analysis, + and - signify presence or absence of inflammatory signs. Mice challenged with AOM/DSS without

treatment (white circle) and LDPDT-treated mice (black square). For the DAI, the asterisk correspond to the significance between DAI of control AOM/DSS and PDT-treated mice: \*  $p < 0.05$ , \*\*  $p < 0.01$ .

**Supplementary Figure 3**



**Supplementary Legends Figure 3.** LDPDT restores the integrity of intestinal barrier. (A) Mucin-2 (MUC-2) and E-cadherin (E-cad) immunostaining in the distal colon and (B) quantification of MUC-2 stained goblet cells in healthy, DSS treated only and LDPDT-treated DSS mice. Magnifications: x100 and x 400.

## II. Résultats supplémentaires

### 1. Mise en évidence de l'activation du facteur de transcription NF-KB

#### 1.1. NF-KB et le cancer colorectal

NF-KB est un facteur de transcription connu pour activer un large panel de gènes impliqués dans l'immunité innée et l'inflammation, et apparaît également comme un important facteur promoteur de tumeur [228]. NF-KB est activé de façon constitutive dans un grand nombre de cellules tumorales, notamment les cellules du CCR humain [228]. L'activation constitutive de NF-KB constitue des signaux de survi et de croissance pour les cellules malignes [228]. Ce qui suggère qu'un agent capable d'inhiber l'activation de la voie NF-KB pourrait être un moyen de prévention efficace pour le développement du CCR [229]. NF-KB semble avoir un rôle primordial dans le développement du CCR aussi bien chez l'humain que sur les modèles animaux de colite avec développement tumoral. De nombreuses études ont démontré le rôle centrale de NF-KB dans l'initiation et la progression tumorale sur des modèles de colites associées au CCR [230-232]. C'est pourquoi nous avons cherché à mettre en évidence l'activation de NF-KB dans la muqueuse intestinale chez les animaux contrôles AOM/DSS et chez les animaux traités par LDPDT.

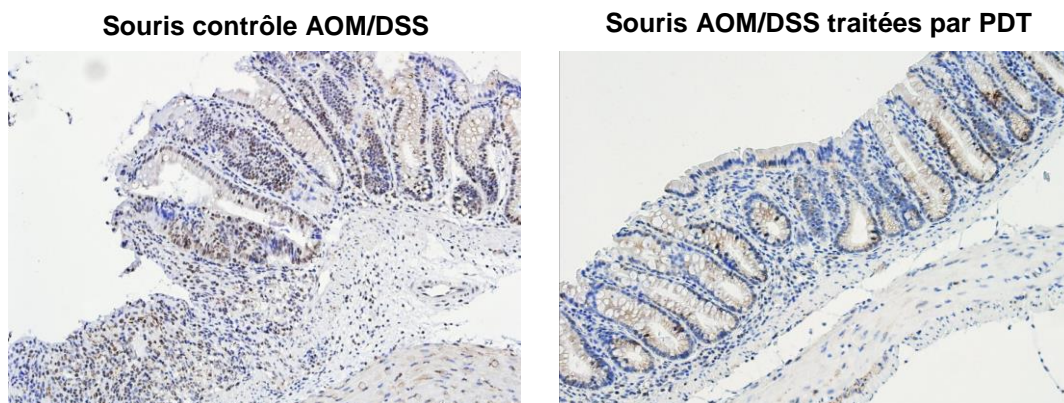
#### 1.2. Matériels et méthodes

Nous avons réalisé un immunomarquage à l'aide d'un anticorps anti NF-KB p65 phosphorylée, qui correspond à la forme active du facteur de transcription. A partir des échantillons de tissus inclus en paraffine des coupes de 5 µm ont été réalisées puis montées sur lames, déparaffinées et réhydratées. Les lames sont ensuite incubées avec l'anticorps anti NF-KB p65 phosphorylée (1:100; Santa Cruz Biotechnology) durant 30 minutes à température ambiante. Puis l'anticorps secondaire biotinylé est ajouté durant 30 minutes également. Enfin le substrat de l'enzyme est ajouté pendant 1 minute avant de stopper la réaction et de contre colorer les lames à l'hématoxyline.

Au sein du laboratoire d'Anatomie pathologique du CHRU Hopital Central de Nancy, le système d'amplification et de révélation utilisé est celui de la technique « Flex+ lapin » EnVision™ FLEX (Dako, Carpinteria, CA, USA). Cette technique utilise un kit commercialisé par Dako et est réalisée sur l'automate Autostainer Plus LinkR Dako (Glostrup, Denmark). Ce système permet une amplification du signal de 2 à 3 fois par rapport à une technique stréptavidine-biotine standard et permet d'éviter un signal non spécifique généré par les biotines endogènes. Schématiquement l'antigène est détecté par un anticorps primaire de lapin. Celui-ci se lie à un anticorps secondaire anti-lapin. Ce dernier se fixe à un polymère composé d'un dextrane lié à des anticorps de chèvre se fixant aux immunoglobulines de lapin et à de multiples molécules de peroxydase. Le montage est ensuite révélé par un système chromogène-substrat avec l'ajout de peroxyde d'hydrogène et de diaminobenzidine.

### 1.3. Résultats

Les colons des souris contrôles AOM/DSS montrent un important marquage NF-KB p65 phosphorylée au niveau de l'épithélium dans les zones ulcérées ou au niveau des foyers de dysplasies (figure 29). Alors que les souris traitées par PDT montrent un marquage quasi inexistant au sein de la muqueuse.



**Figure 29. Immunomarquage phospho NF-KB dans le colon distal des animaux contrôles AOM/DSS et des souris AOM/DSS traitées par PDT (x 200).**



# DISCUSSION





## DISCUSSION

A ce jour, le traitement des MICI reste difficile, il n'existe toujours pas de traitement curatif mais seulement des traitements symptomatiques suspensifs. La prise en charge des MICI est basée sur une administration quotidienne de doses relativement élevées d'immunosuppresseurs et d'anti-inflammatoires, souvent associés à des effets secondaires graves et ne permettant qu'une rémission temporaire de la maladie [79]. D'autre part, malgré les progrès thérapeutiques réalisés au cours de ces dernières années avec l'introduction de plusieurs nouveaux agents anti-TNF, un grand nombre de patients ne répondent pas à ces thérapies [98]. Les MICI sont de surcroît associées à une augmentation des risques de cancer colorectal, en raison notamment de l'inflammation chronique de la muqueuse et de changement dans la composition de la flore microbienne (dysbiose) [233, 234]. Un traitement anti-inflammatoire permettant un contrôle efficace de l'inflammation représente la première ligne d'action pour prévenir le développement du CCR associé aux MICI. Cette affirmation est supportée par le fait que l'utilisation de certaines drogues, utilisées pour atténuer l'inflammation de la muqueuse notamment la méسالazine, semble être associée à une réduction de l'incidence du CCR chez les patients [75].

Les thérapies actuellement disponible pour le traitement des MICI et la prévention des CCR associés sont loin d'être optimales. C'est pourquoi il est extrêmement urgent de développer de nouvelles modalités de traitement permettant un meilleur contrôle de l'inflammation intestinale et ainsi capable de prévenir le développement tumoral. Idéalement ces nouvelles thérapies devraient présenter une bonne interaction avec le système immunitaire de la muqueuse sans provoquer d'immunosuppression systémique et permettre de rééquilibrer la flore intestinale. Tout ceci en apportant un bon profil d'innocuité, peu ou pas d'effets secondaires et la possibilité de répéter le traitement autant de fois que nécessaire sans perte d'efficacité. De nouvelles thérapies utilisant par exemple des systèmes de délivrance sélective (des nanocarriers) des drogues au niveau du colon sont en cours de développement. Elles permettraient de cibler l'inflammation gastro-intestinale et de ce fait pourraient offrir de meilleurs résultats de traitement avec une efficacité supérieure et une atténuation ou une suppression des effets secondaires [235, 236].

La thérapie photodynamique à faibles doses apparait également comme une option thérapeutique attrayante pour le traitement des MICI. Initialement développé pour le traitement des tumeurs, la PDT semble aujourd'hui s'ouvrir au traitement de diverses pathologies non-oncologiques. L'approche est alors nettement différente, la PDT non-oncologique, utilisée pour le traitement de pathologies inflammatoires utilise uniquement des doses de PS sublétales en association avec une irradiation sur une large partie du corps. Les patients atteints de pathologies inflammatoires traités par PDT ne montrent aucun dommage tissulaire (ni érythème, ni nécrose) avec ces doses de PS et de lumière. La PDT faibles doses, appelée alors LDPDT trouve son effet immunomodulateur par l'élimination sélective de certaines populations de cellules immunitaires, par une modification de l'expression des récepteurs de surfaces et par une modulation de la production des cytokines [147, 148].

Les effets thérapeutiques anti-inflammatoires de la PDT faibles doses semblent liés à de multiples facteurs. La formulation et la pharmacocinétique du PS, sa localisation dans les cellules immunitaires, la durée entre l'administration du PS et l'irradiation lumineuse, l'étendue de la surface corporelle exposée à la lumière. [147, 149]. Pour traiter des pathologies de nature inflammatoire, la cible de prédilection est évidemment les cellules du système immunitaire. Le PS doit donc se trouver fortement concentré dans ces cellules afin d'aboutir à un effet thérapeutique maximal. La formulation du PS est un point essentiel, après injection i.v, les PS sont rapidement phagocytés par les cellules mononucléaires et davantage les PS sous formulation liposomale [119]. Par ailleurs, l'encapsulation des PS dans des vecteurs permet de les maintenir sous forme monomère conduisant ainsi à une meilleure activité photodynamique par rapport aux formes libres qui ont tendance à s'agréger et de ce fait à perdre en partie leur efficacité.

Une autre facette de la PDT faibles doses est sa capacité à stimuler la régénération tissulaire. Mais, les mécanismes de cicatrisation tissulaire par PDT restent encore très mal connus. Par sa capacité à moduler la synthèse des cytokines, la PDT pourrait dans des situations de lésions tissulaires chroniques aider à résorber l'inflammation du tissu ce qui permettrait ensuite sa cicatrisation [197, 200]. Il semblerait que la PDT puisse également induire la synthèse de divers facteurs de croissances (VEGF, FGF, PDGF, TGF) capable de promouvoir la prolifération cellulaire et la synthèse d'une matrice extracellulaire afin de réparer les tissus lésés [202]. Le mécanisme de cicatrisation tissulaire repose également sur les propriétés anti-microbiennes de la PDT. L'effet cicatriciel de la PDT semble être lié à une photo-inactivation ou photo-destruction des bactéries infectant les plaies et entraînant ainsi une inflammation chronique ayant des effets délétères sur la cicatrisation [194]. De ce fait, la PDT a ainsi été proposée comme une nouvelle modalité de traitement pour une grande variété de pathologies infectieuses. La PDT antimicrobienne a notamment été développée pour des applications cliniques en dentaire et en dermatologie.

L'ensemble de ces propriétés permet d'entrevoir l'efficacité potentielle d'un traitement par PDT dans des pathologies de nature inflammatoire telles que les MICI. Une récente étude, utilisant de l'ALA en administration intra-gastrique et une irradiation PDT faible dose a d'ailleurs révélé la faisabilité, l'innocuité et l'effet anti-inflammatoire de la PDT sur un modèle murin d'inflammation intestinale mimant la MC humaine. Au vue de ces observations nous avons voulu évaluer le potentiel de la PDT faibles doses dans le contrôle de l'inflammation intestinale et la prévention du cancer colorectal associé aux pathologies de type MICI. Depuis peu, les PS bénéficient de formulation liposomale permettant une rapide clairance plasmatique aboutissant à une diminution de la photosensibilisation cutanée. La mTHPC représente un des PS les plus puissants disponibles sur le marché, mais son agrégation en milieu aqueux diminue sa biodisponibilité réduisant ainsi son activité photodynamique et obligeant l'utilisation de concentrations relativement élevées conduisant à une photosensibilisation cutanée. De ce fait, sa formulation liposomale le Foslip<sup>®</sup> a été introduite afin d'améliorer sa lipophilicité, sa biocompatibilité et de réduire ses effets secondaires. D'autre part, Foslip<sup>®</sup> a été rapporté comme ayant une accumulation favorable dans les sites inflammatoires sur un modèle d'arthrite expérimentale [138].

Le travail réalisé dans cette thèse porte sur une étude d'efficacité, d'un traitement PDT-Foslip® faible dose, dans le contrôle de l'inflammation intestinale et la prévention des cancers colorectaux associés aux pathologies de type MICI. Dans le but de développer une nouvelle modalité de traitement pour la prise en charge de ces pathologies.

Nos résultats ont tout d'abord démontré l'efficacité de la LDPDT-Foslip® sur un modèle de colite murine, chimio-induite par administration orale de DSS. Le DSS est directement toxique pour les cellules épithéliales et ainsi affecte l'intégrité de la barrière intestinale permettant l'intrusion des bactéries et augmentant les contacts entre la système immunitaire de la muqueuse et la flore bactérienne. Le modèle de colite au DSS est considéré comme induit principalement par une activation du système immunitaire inné (cellules dendritiques, macrophages et neutrophiles). La colite induite par le DSS est très reproductible et présente des caractéristiques physiopathologiques similaires à la RCH humaine, ce qui en fait un très bon modèle pour tester l'efficacité de nouveaux traitements.

Les souris traitées par PDT faible dose (Foslip à 0.01 mg/kg) présentent rapidement une amélioration des symptômes cliniques de la colite (reprise de poids, disparition des diarrhées et des saignements) par rapport aux animaux contrôles non traités. L'observation par coloscopie révèle, chez les animaux traités par PDT une muqueuse d'apparence totalement saine (fine et transparente) dès le 3<sup>ème</sup> jour post-traitement. Alors qu'en parallèle, les animaux non traités présentent des signes importants d'inflammation avec un épaissement de la muqueuse et la présence d'ulcérations. L'analyse histologique des colons de souris traitées au DSS a montré de profonds changements histopathologiques : une rupture de l'épithélium intestinal avec ablation des cryptes, la présence d'ulcérations, et une infiltration de cellules inflammatoires dans la muqueuse. Le marquage Ki-67 révèle une hyperprolifération des entérocytes, en réponse aux dommages de l'épithélium ( $\approx 60\%$  de cellules marquées). En accord avec les résultats précédents, les souris traitées par PDT, ont montré une nette amélioration des signes histologiques d'inflammation, montrant une muqueuse presque totalement saine accompagnée d'une diminution du marquage Ki-67 ( $\approx 10\%$  de cellules marquées).

L'effet anti-inflammatoire de la PDT a été confirmé en étudiant les médiateurs de l'inflammation présents au sein de la muqueuse. La PDT a significativement réduit le niveau d'expression des ARNm des cytokines pro-inflammatoires telles que le TNF $\alpha$ , l'IL-1 $\beta$ , l'IL-12, l'IFN $\gamma$  et de la chémokine KC (le chimioattractant majeur pour les neutrophiles) en comparaison aux animaux non traités ; en parallèle elle a induit une augmentation de l'expression de la cytokine anti-inflammatoire, IL-10. Une augmentation du taux de myéloperoxidase (MPO, utilisée comme indicateur de l'infiltration par les neutrophiles) a été observée dans la muqueuse colique des animaux contrôles alors que les souris traitées par PDT montraient une diminution significative. Ces résultats montrent que le traitement par PDT induit une diminution des taux de MPO dans la muqueuse suite à la diminution du taux d'expression de la chémokine KC, ce qui met en avant une suppression de l'influx des neutrophiles. L'ensemble de ces résultats indique que le traitement PDT faible dose peut diminuer l'inflammation muqueuse notamment en diminuant l'infiltration de la muqueuse colique par les neutrophiles. De plus,

la persistance des neutrophiles au niveau des sites inflammatoires est responsable de l'enclenchement d'une inflammation chronique par leur capacité à libérer diverses substances (ERO, protéase) dont la MPO conduisant à exacerber les dommages tissulaires. Mais la suppression de l'influx des neutrophiles, ne suffit pas à expliquer l'efficacité de la LDPDT. Les macrophages et les neutrophiles sont les sources principales des médiateurs de l'inflammation dans le modèle de colite induite au DSS. Nous avons alors étudié *in vitro* l'impact d'un traitement PDT utilisant des doses sublétales de PS (0,1µg/ml) et de lumière (de 0,3 à 2 J/cm<sup>2</sup>) sur la capacité des macrophages à synthétiser diverses cytokines après stimulation au LPS. Ces expériences *in vitro* supportent le fait que la PDT-Foslip<sup>®</sup> faible dose peut directement diminuer la production en cytokines pro-inflammatoires des cellules immunitaires résidentes (présentes au niveau du site inflammatoire).

D'autre part, une étude utilisant des doses sublétales de PDT-Photofrin a déjà démontré des effets immunomodulateurs avec une forte augmentation de la production d'IL-10 capable de soulager une pathologie de nature auto-immune telle que l'hypersensibilité de contact [146].

Ces effets anti-inflammatoires et notamment la sur-production d'IL-10 observés suite au traitement PDT faible dose pourrait également s'expliquer par le recrutement de cellules T-reg et en particulier les cellules Trég FoxP3 qui représentent une source importante d'IL-10, cependant nos résultats ne sont pas en faveur de l'implication des cellules Trég FoxP3 dans la sur-production d'IL-10 observée.

Une étude récente de Favre *et al.*, rapporte l'effet thérapeutique de l'ALA-PDT à faible dose sur un modèle de colite induite par transfert de TCD4<sup>+</sup> RB<sup>high</sup> à une souris immunodéprimée, un modèle mimant la MC humaine. Avec notre présente étude démontrant l'efficacité de la LDPDT-Foslip<sup>®</sup> sur un modèle de RCH, la LDPDT peut être potentiellement considérée comme une nouvelle approche thérapeutique pour les patients atteints de MICI, conduisant à une diminution rapide et prolongée de l'inflammation intestinale. Il est important de faire remarquer qu'un des avantages de la formulation liposomale de PS (tel que le Foslip<sup>®</sup>) consiste en une clairance rapide permettant de diminuer la photosensibilisation cutanée un des effets secondaires majeur de la PDT.

Une grande variété de médiateurs de l'inflammation incluant les cytokines, les écosanoïdes, les ERO et les ERN est impliquée dans la pathogénèse des MICI et le développement du CCR associé. En effet, les ERO et le NO peuvent induire des dommages au niveau de l'ADN et ainsi accélérer les phénomènes de dysplasie au niveau de l'épithélium. D'autre part, les cytokines produites par les cellules inflammatoires telles que le TNFα et l'IL-6 peuvent promouvoir le développement tumoral.

Connaissant le rôle majeur de l'inflammation chronique dans la transformation maligne, la seconde partie du projet de thèse consistait à étudier la capacité de la LDPDT à prévenir le développement du CCR sur un modèle murin d'inflammation chronique avec développement tumoral, le modèle AOM/DSS. L'induction du modèle de colite chronique avec développement tumoral consiste en une injection i.p d'azoxyméthane (AOM), un puissant agent mutagène, suivi de cycles répétés d'administrations de DSS. Les traitements PDT ont été effectués 5 jours après chaque cycle de DSS et des coloscopies régulières nous ont permis de visualiser l'efficacité du traitement tout au long de l'induction du modèle (55 jours).

Nous avons tout d'abord observé le statut inflammatoire de la muqueuse. Les animaux contrôles AOM/DSS ont montré une persistance des symptômes cliniques de l'inflammation (perte de poids, diarrhées, saignement rectal) tout au long des 55 jours d'expérimentation. Alors que les animaux traités par PDT montraient une diminution rapide de l'index d'activité de la maladie (DAI) après chaque session de PDT, ce qui suggérait la présence d'une rémission entre chaque cycle de DSS.

D'autre part, après chaque session de PDT l'observation par coloscopie révélait une diminution significative de l'inflammation de la muqueuse comparé aux animaux contrôles AOM/DSS. Chez les animaux traités, nous avons également observé une diminution de la sévérité de l'inflammation en réponse aux deux dernières expositions de DSS indiquant un effet protecteur de la PDT. Les premières tumeurs visibles chez les souris contrôles AOM/DSS sont apparues à partir du 29<sup>ème</sup> jour jusqu'à couvrir plus de la moitié de la surface du colon à la fin de l'expérience avec  $18.3 \pm 1.7$  tumeurs par souris, soit environ 3 fois plus que chez les animaux traités par PDT ( $5.6 \pm 0.7$ ) chez lesquels nous avons pu observer l'apparition de tumeurs uniquement à partir du 42<sup>ème</sup> jour et qui présentaient à la fin de l'expérience un volume tumoral bien plus petit. Il est important de souligner que les tumeurs retrouvées chez les animaux traités par PDT se trouvaient essentiellement localisées au niveau de l'angle colique gauche ce qui peut être dû à un défaut d'irradiation du site. L'analyse histologique des colons, pour les animaux contrôles AOM/DSS, indiquait une muqueuse très inflammatoire avec la présence d'adénomes coliques de dysplasie de haut grade. Au contraire, les souris traitées par PDT montraient une muqueuse colique très peu inflammatoire avec quelques micro-foyers principalement de dysplasie de bas grade.

Ce travail démontre pour la première fois l'efficacité de la LDPDT dans la prévention du développement tumoral sur un modèle murin. L'application de traitement PDT multiple permet de réduire considérablement la prolifération tumorale en supprimant l'inflammation chronique.

L'efficacité du traitement LDPDT dans la prévention du développement tumoral se trouve associée à une diminution des taux d'expression des médiateurs inflammatoires et promoteurs de tumeurs tels que le TNF $\alpha$ , l'IL-6 et l'oxyde nitrique synthase inductible (iNOS), une enzymatique responsable de la synthèse du NO. Or les cytokines proinflammatoires et les chémokines sont encodées par les gènes cible de la voie NF- $\kappa$ B. La réalisation d'un immunomarquage à l'aide d'un anticorps anti NF- $\kappa$ B phosphorylée a permis de mettre en évidence une diminution de l'activation du facteur de transcription au niveau de la muqueuse colique des animaux traités par PDT. Ce qui suggère l'efficacité du traitement LDPDT à inhiber l'activation de la voie NF- $\kappa$ B et ainsi fait apparaître la PDT faible dose comme un moyen de prévention efficace pour le développement du CCR.

La barrière intestinale est un écosystème complexe permettant l'absorption des nutriments tout en constituant une barrière efficace évitant l'entrée massive des microorganismes commensaux. Les études sur modèles animaux suggèrent qu'une altération des fonctions de la barrière intestinale peut conduire à l'inflammation de la muqueuse. Le mucus, dont le constituant majeur est la mucine, constitue le premier élément de la barrière entre le contenu de l'intestin et les cellules épithéliales. Par ailleurs, la présence de jonctions serrées entre les cellules épithéliales est un élément critique pour l'intégrité de la barrière intestinale. Des études précédentes ont démontré que le DSS induit une

augmentation de la perméabilité épithéliale par une altération (i) des jonctions serrées (ii) et de la biosynthèse et de la sécrétion de mucine-2 [237-239]. Notre étude a démontré que la LDPDT était capable de rétablir l'intégrité de la barrière intestinale en restaurant les jonctions serrées de type E-cadhérine et en augmentant la sécrétion de mucine-2 permettant ainsi de diminuer les interactions hôte-pathogènes. Ces résultats suggèrent que la LDPDT est capable d'accélérer la cicatrisation des dommages de la muqueuse et de permettre la régénération d'une muqueuse saine. Ces observations s'accordent avec les résultats d'une précédente étude démontrant l'accélération du phénomène de cicatrisation cutanée des plaies suite au traitement par LDPDT-Foslip® [142].

L'altération de la barrière intestinale est souvent associée à des changements dans la composition du microbiote intestinal. L'inflammation chronique conduit à une déplétion du phylum des Firmicutes et à une augmentation du nombre de bactéries potentiellement pathogènes mieux armées pour survivre dans un environnement inflammatoire. Il s'installe alors une dysbiose qui exacerbe l'inflammation et crée un cycle pro-inflammatoire qui contribue à la transformation maligne. De ce fait, la suppression de la dysbiose est un objectif thérapeutique important pour soulager les patients atteints de MICI et prévenir le développement de tumeurs. Nous avons donc conclu ce travail par une analyse du microbiote intestinal. Les résultats de notre étude ont révélés des changements significatifs dans la composition de la flore bactérienne entre les animaux traités par LDPDT-Foslip® et les animaux contrôles AOM/DSS. D'autre part, la diversité bactérienne est profondément diminuée chez les animaux contrôles AOM/DSS avec une augmentation significative du phylum des Bacteroïdètes comparé aux animaux traités par PDT qui montrent une diversité dans leurs flores bactériennes similaire à des souris saines. Ces résultats suggèrent que la LDPDT-Foslip® limite la progression tumorale en modifiant la composition et la structure de la flore intestinale. Le changement de flore intestinale peut s'expliquer par la capacité de la LDPDT à tuer ou à inactiver les bactéries anaérobies en générant des ERO. Une récente étude a d'ailleurs démontré avec différents PS, l'efficacité de la PDT pour éliminer des bactéries résidant dans le colon capable de causer de sérieuses infections lorsqu'elles se multiplient de façon incontrôlée notamment les souches *Enterococcus faecalis* et *Bacteroides fragilis* [219]. Une autre explication pourrait être une action indirecte de la LDPDT-Foslip® qui en limitant l'influx des neutrophiles, limite les dommages tissulaires et l'inflammation et ainsi prévient le développement de la dysbiose.



**CONCLUSIONS &  
PERSPECTIVES**





## CONCLUSION

Nous avons démontré sur modèles murins que la LDPDT-Foslip<sup>®</sup> est capable de supprimer l'inflammation intestinale et montre un effet préventif sur le développement tumoral.

La LDPDT-Foslip<sup>®</sup> réduit l'inflammation de la muqueuse notamment en diminuant le taux d'expression des cytokines pro-inflammatoires par les cellules résidentes et en inhibant le recrutement des neutrophiles au niveau de la muqueuse colique. De plus, la LDPDT-Foslip<sup>®</sup> restaure l'intégrité de la barrière intestinale en accélérant la cicatrisation de la muqueuse, permettant ainsi de diminuer les interactions hôte-pathogènes.

La LDPDT-Foslip<sup>®</sup> permet également le rétablissement d'une flore intestinale normale, notamment par l'élimination du phylum des bactéroïdètes reconnu pour stimuler la cancérogénèse par la synthèse d'entérotoxines.

Dans le contexte clinique, l'augmentation des connaissances sur la pathologie des MICI, à permis de fixer de nouveaux objectifs thérapeutiques. Il s'agit notamment de la guérison de la muqueuse intestinale qui permettrait d'améliorer la qualité de vie des patients en prolongeant la durée de rémission, en diminuant les hospitalisations et en prévenant les complications. Mais également la correction de la dysbiose qui permettrait de revenir à un environnement bactérien « bénéfique », de diminuer l'inflammation chronique et ainsi soulager les patients et limiter les risques de développement tumoral. C'est pourquoi nous considérons que la LDPDT-Foslip<sup>®</sup> devrait être testée comme nouvelle modalité de traitement chez des patients atteints de MICI.

**La LDPDT-Foslip<sup>®</sup> apparaît comme une nouvelle modalité de traitement pour les MICI et la prévention des CCR associés.**

## PERSPECTIVE

Les résultats obtenus à travers cette thèse permettront peut être d'élargir le champ d'application de la PDT au traitement de pathologies inflammatoires telles que les MICI.

Dans un premier temps, il serait utile de valider certains points mécanistiques. Tout d'abord, il serait intéressant d'étudier le phénomène d'apoptose (par marquage de l'annexine V) des lymphocytes T suite au traitement PDT faible dose. Ainsi nous envisageons une étude par cytométrie en flux sur les lymphocytes T extraits de la muqueuse colique des souris après induction d'une colite traité ou non par PDT.

D'autre part, nous souhaiterions également étudier par cytométrie en flux l'expression de divers marqueurs cellulaires sur les macrophages et cellules dendritiques. Nous supposons un rôle clef des macrophages et cellules dendritiques dans la cure des colites. La LDPDT pourrait par modification des antigènes de surface réverser le phénotype de ces cellules, notamment en modulant leur capacité inflammatoire (diminution des cytokines pro-inflammatoires, augmentation de l'IL10) et leur fonction de CPA. Ainsi nous pensons isoler les cellules progénitrices de la moëlle osseuse de souris (tissu

aboutissant au meilleur rendement possible) et conduire leur différenciation en macrophage par ajout de M-CSF dans le milieu de culture, ou en cellules dendritiques par ajout d'IL-4 et GM-CSF. Dans un premier temps nous observerons l'impact du traitement PDT-Foslip® faibles doses sur la production des cytokines par dosage dans le milieu extracellulaire (quantification par test ELISA) puis nous regarderons ensuite l'expression de différents marqueurs cellulaires par cytométrie en flux (expression du CD14 impliqué dans la synthèse de cytokines, des marqueurs CD80, CD86, CD40 pour la fonction de CPA).

La perspective majeure de ce travail consiste à la mise en place d'un essai clinique de phase I/II sur des patients atteints de rectocolite hémorragique. Cet essai clinique devrait se dérouler au CHU de Brabois sous la coordination du Pr. Laurent Peyrin-Biroulet avec pour promoteur l'unité de recherche clinique de l'institut de cancérologie de Lorraine représenté par M. Véronique Gillon. Le rationnel et le protocole de l'essai clinique sont en partie bien définis, seuls quelques points techniques restent à discuter. Au niveau de la phase I, l'objectif principal sera d'évaluer la toxicité et la tolérance chez les patients. L'objectif secondaire consistera à observer l'efficacité du traitement par l'analyse d'un marqueur fécal (la calprotectine) et d'un marqueur sanguin (la protéine C réactive) à la 8<sup>ème</sup> semaine post-traitement. Au cours de la phase II, l'efficacité du traitement sera étudiée de façon plus approfondie.



REFERENCES  
BIBLIOGRAPHIQUES



## RÉFÉRENCES BIBLIOGRAPHIQUES

1. *Wilhelm Fabry (1560-1624)-the other fabricius.* . JAMA, 1964. **190**:933.
2. Burril B. Crohn, L.G., and Gordon D. , *Landmark article Oct 15, 1932.Regional ileitis. A pathological and clinical entity.* JAMA, 1984. **251**: p. 73–79.
3. S., W., *Morbid appearances in the intestine of Miss Bankes.* . London Medical Times & Gazette. **1859**;2:264.
4. Cosnes, J., et al., *Epidemiology and natural history of inflammatory bowel diseases.* Gastroenterology. **140**(6): p. 1785-94.
5. Gasparetto, M. and G. Guariso, *Highlights in IBD Epidemiology and Its Natural History in the Paediatric Age.* Gastroenterol Res Pract, 2013. **2013**: p. 829040.
6. Loftus, E.V., Jr., *Clinical epidemiology of inflammatory bowel disease: Incidence, prevalence, and environmental influences.* Gastroenterology, 2004. **126**(6): p. 1504-17.
7. Kappelman, M.D., et al., *Recent trends in the prevalence of Crohn's disease and ulcerative colitis in a commercially insured US population.* Dig Dis Sci, 2013. **58**(2): p. 519-25.
8. Veloso, F.T., *Extraintestinal manifestations of inflammatory bowel disease: do they influence treatment and outcome?* World J Gastroenterol. **17**(22): p. 2702-7.
9. Ardizzone, S., et al., *Extraintestinal manifestations of inflammatory bowel disease.* Dig Liver Dis, 2008. **40 Suppl 2**: p. S253-9.
10. Caprilli, R., et al., *European evidence based consensus on the diagnosis and management of Crohn's disease: special situations.* Gut, 2006. **55 Suppl 1**: p. i36-58.
11. Spehlmann, M.E., et al., *Epidemiology of inflammatory bowel disease in a German twin cohort: results of a nationwide study.* Inflamm Bowel Dis, 2008. **14**(7): p. 968-76.
12. Hruz, P. and L. Eckmann, *Innate immune defence: NOD2 and autophagy in the pathogenesis of Crohn's disease.* Swiss Med Wkly. **140**: p. w13135.
13. Watanabe, T., et al., *NOD2 is a negative regulator of Toll-like receptor 2-mediated T helper type 1 responses.* Nat Immunol, 2004. **5**(8): p. 800-8.
14. Khor, B., A. Gardet, and R.J. Xavier, *Genetics and pathogenesis of inflammatory bowel disease.* Nature. **474**(7351): p. 307-17.
15. Lees, C.W., et al., *New IBD genetics: common pathways with other diseases.* Gut, 2011. **60**(12): p. 1739-53.
16. Nerich, V., et al., *Geographical variations of inflammatory bowel disease in France: a study based on national health insurance data.* Inflamm Bowel Dis, 2006. **12**(3): p. 218-26.
17. Pinsk, V., et al., *Inflammatory bowel disease in the South Asian pediatric population of British Columbia.* Am J Gastroenterol, 2007. **102**(5): p. 1077-83.
18. Carbonnel, F., et al., *Environmental risk factors in Crohn's disease and ulcerative colitis: an update.* Gastroenterol Clin Biol, 2009. **33 Suppl 3**: p. S145-57.
19. Cosnes, J., et al., *Smoking cessation and the course of Crohn's disease: an intervention study.* Gastroenterology, 2001. **120**(5): p. 1093-9.
20. Calkins, B.M., *A meta-analysis of the role of smoking in inflammatory bowel disease.* Dig Dis Sci, 1989. **34**(12): p. 1841-54.
21. Odes, H.S., et al., *Effects of current cigarette smoking on clinical course of Crohn's disease and ulcerative colitis.* Dig Dis Sci, 2001. **46**(8): p. 1717-21.
22. Bastida, G. and B. Beltran, *Ulcerative colitis in smokers, non-smokers and ex-smokers.* World J Gastroenterol, 2011. **17**(22): p. 2740-7.
23. Andersson, R.E., et al., *Appendectomy and protection against ulcerative colitis.* N Engl J Med, 2001. **344**(11): p. 808-14.
24. Russel, M.G., et al., *Appendectomy and the risk of developing ulcerative colitis or Crohn's disease: results of a large case-control study.* South Limburg Inflammatory Bowel Disease Study Group. Gastroenterology, 1997. **113**(2): p. 377-82.
25. Pineton de Chambrun, G., et al., *Pathogenic agents in inflammatory bowel diseases.* Curr Opin Gastroenterol, 2008. **24**(4): p. 440-7.
26. Sartor, R.B., *Does Mycobacterium avium subspecies paratuberculosis cause Crohn's disease?* Gut, 2005. **54**(7): p. 896-8.

27. Abubakar, I., et al., *A case-control study of drinking water and dairy products in Crohn's Disease--further investigation of the possible role of Mycobacterium avium paratuberculosis*. Am J Epidemiol, 2007. **165**(7): p. 776-83.
28. Patel, A. and N. Shah, *Mycobacterium avium subsp paratuberculosis--incidences in milk and milk products, their isolation, enumeration, characterization, and role in human health*. J Microbiol Immunol Infect, 2011. **44**(6): p. 473-9.
29. Barnich, N., et al., *CEACAM6 acts as a receptor for adherent-invasive E. coli, supporting ileal mucosa colonization in Crohn disease*. J Clin Invest, 2007. **117**(6): p. 1566-74.
30. Abraham, C. and J.H. Cho, *Bugging of the intestinal mucosa*. N Engl J Med, 2007. **357**(7): p. 708-10.
31. Koloski, N.A., L. Bret, and G. Radford-Smith, *Hygiene hypothesis in inflammatory bowel disease: a critical review of the literature*. World J Gastroenterol, 2008. **14**(2): p. 165-73.
32. Scaldaferrri, F. and C. Fiocchi, *Inflammatory bowel disease: progress and current concepts of etiopathogenesis*. J Dig Dis, 2007. **8**(4): p. 171-8.
33. Hugot, J.P., et al., *Crohn's disease: the cold chain hypothesis*. Lancet, 2003. **362**(9400): p. 2012-5.
34. Forbes, A. and T. Kalantzis, *Crohn's disease: the cold chain hypothesis*. Int J Colorectal Dis, 2006. **21**(5): p. 399-401.
35. Malekzadeh, F., et al., *Crohn's disease and early exposure to domestic refrigeration*. PLoS One, 2009. **4**(1): p. e4288.
36. Xavier, R.J. and D.K. Podolsky, *Unravelling the pathogenesis of inflammatory bowel disease*. Nature, 2007. **448**(7152): p. 427-34.
37. McGuckin, M.A., et al., *Intestinal barrier dysfunction in inflammatory bowel diseases*. Inflamm Bowel Dis, 2009. **15**(1): p. 100-13.
38. Roda, G., et al., *Intestinal epithelial cells in inflammatory bowel diseases*. World J Gastroenterol. **16**(34): p. 4264-71.
39. Swidsinski, A., et al., *Viscosity gradient within the mucus layer determines the mucosal barrier function and the spatial organization of the intestinal microbiota*. Inflamm Bowel Dis, 2007. **13**(8): p. 963-70.
40. Maloy, K.J. and F. Powrie, *Intestinal homeostasis and its breakdown in inflammatory bowel disease*. Nature. **474**(7351): p. 298-306.
41. Brown, E.M., M. Sadarangani, and B.B. Finlay, *The role of the immune system in governing host-microbe interactions in the intestine*. Nat Immunol, 2013. **14**(7): p. 660-7.
42. Sasaki, M. and J.M. Klapproth, *The role of bacteria in the pathogenesis of ulcerative colitis*. J Signal Transduct, 2012. **2012**: p. 704953.
43. Tannock, G.W., *The bowel microbiota and inflammatory bowel diseases*. Int J Inflam. **2010**: p. 954051.
44. Manichanh, C., et al., *Reduced diversity of faecal microbiota in Crohn's disease revealed by a metagenomic approach*. Gut, 2006. **55**(2): p. 205-11.
45. Swidsinski, A., et al., *Mucosal flora in inflammatory bowel disease*. Gastroenterology, 2002. **122**(1): p. 44-54.
46. Walker, A.W., et al., *High-throughput clone library analysis of the mucosa-associated microbiota reveals dysbiosis and differences between inflamed and non-inflamed regions of the intestine in inflammatory bowel disease*. BMC Microbiol, 2011. **11**: p. 7.
47. Sokol, H., et al., *Faecalibacterium prausnitzii is an anti-inflammatory commensal bacterium identified by gut microbiota analysis of Crohn disease patients*. Proc Natl Acad Sci U S A, 2008. **105**(43): p. 16731-6.
48. Kang, S., et al., *Dysbiosis of fecal microbiota in Crohn's disease patients as revealed by a custom phylogenetic microarray*. Inflamm Bowel Dis, 2010. **16**(12): p. 2034-42.
49. Rath, H.C., et al., *Normal luminal bacteria, especially Bacteroides species, mediate chronic colitis, gastritis, and arthritis in HLA-B27/human beta2 microglobulin transgenic rats*. J Clin Invest, 1996. **98**(4): p. 945-53.
50. Jess, T., et al., *Risk of intestinal cancer in inflammatory bowel disease: a population-based study from olmsted county, Minnesota*. Gastroenterology, 2006. **130**(4): p. 1039-46.
51. Andersen, N.N. and T. Jess, *Has the risk of colorectal cancer in inflammatory bowel disease decreased?* World J Gastroenterol, 2013. **19**(43): p. 7561-8.
52. Jess, T., et al., *Increased risk of intestinal cancer in Crohn's disease: a meta-analysis of population-based cohort studies*. Am J Gastroenterol, 2005. **100**(12): p. 2724-9.
53. Jess, T., C. Rungoe, and L. Peyrin-Biroulet, *Risk of colorectal cancer in patients with ulcerative colitis: a meta-analysis of population-based cohort studies*. Clin Gastroenterol Hepatol, 2012. **10**(6): p. 639-45.
54. Lukas, M., *Inflammatory bowel disease as a risk factor for colorectal cancer*. Dig Dis. **28**(4-5): p. 619-24.

55. Rizzo, A., et al., *Intestinal inflammation and colorectal cancer: A double-edged sword?* World J Gastroenterol. **17**(26): p. 3092-100.
56. Xie, J. and S.H. Itzkowitz, *Cancer in inflammatory bowel disease*. World J Gastroenterol, 2008. **14**(3): p. 378-89.
57. Ullman, T.A. and S.H. Itzkowitz, *Intestinal inflammation and cancer*. Gastroenterology. **140**(6): p. 1807-16.
58. Nieminen, U., et al., *Inflammation and disease duration have a cumulative effect on the risk of dysplasia and carcinoma in IBD: A case-control observational study based on registry data*. Int J Cancer, 2013.
59. Baars, J.E., et al., *Age at diagnosis of inflammatory bowel disease influences early development of colorectal cancer in inflammatory bowel disease patients: a nationwide, long-term survey*. J Gastroenterol, 2012. **47**(12): p. 1308-22.
60. Eaden, J.A., K.R. Abrams, and J.F. Mayberry, *The risk of colorectal cancer in ulcerative colitis: a meta-analysis*. Gut, 2001. **48**(4): p. 526-35.
61. Multhoff, G., M. Molls, and J. Radons, *Chronic inflammation in cancer development*. Front Immunol, 2011. **2**: p. 98.
62. Terzic, J., et al., *Inflammation and colon cancer*. Gastroenterology. **138**(6): p. 2101-2114 e5.
63. Ullman, T.A. and S.H. Itzkowitz, *Intestinal inflammation and cancer*. Gastroenterology, 2011. **140**(6): p. 1807-16.
64. Compare, D. and G. Nardone, *Contribution of gut microbiota to colonic and extracolonic cancer development*. Dig Dis, 2011. **29**(6): p. 554-61.
65. Zackular, J.P., et al., *The gut microbiome modulates colon tumorigenesis*. MBio, 2013. **4**(6): p. e00692-13.
66. Goodwin, A.C., et al., *Polyamine catabolism contributes to enterotoxigenic Bacteroides fragilis-induced colon tumorigenesis*. Proc Natl Acad Sci U S A, 2011. **108**(37): p. 15354-9.
67. Sears, C.L., *Enterotoxigenic Bacteroides fragilis: a rogue among symbiotes*. Clin Microbiol Rev, 2009. **22**(2): p. 349-69, Table of Contents.
68. Gueimonde, M., et al., *Qualitative and quantitative analyses of the bifidobacterial microbiota in the colonic mucosa of patients with colorectal cancer, diverticulitis and inflammatory bowel disease*. World J Gastroenterol, 2007. **13**(29): p. 3985-9.
69. Uronis, J.M., et al., *Modulation of the intestinal microbiota alters colitis-associated colorectal cancer susceptibility*. PLoS One, 2009. **4**(6): p. e6026.
70. Schwabe, R.F. and C. Jobin, *The microbiome and cancer*. Nat Rev Cancer, 2013. **13**(11): p. 800-12.
71. Rhee, K.J., et al., *Induction of persistent colitis by a human commensal, enterotoxigenic Bacteroides fragilis, in wild-type C57BL/6 mice*. Infect Immun, 2009. **77**(4): p. 1708-18.
72. Wu, S., et al., *A human colonic commensal promotes colon tumorigenesis via activation of T helper type 17 T cell responses*. Nat Med, 2009. **15**(9): p. 1016-22.
73. Jess, T., et al., *Decreasing risk of colorectal cancer in patients with inflammatory bowel disease over 30 years*. Gastroenterology. **143**(2): p. 375-81 e1; quiz e13-4.
74. Velayos, F.S., J.P. Terdiman, and J.M. Walsh, *Effect of 5-aminosalicylate use on colorectal cancer and dysplasia risk: a systematic review and metaanalysis of observational studies*. Am J Gastroenterol, 2005. **100**(6): p. 1345-53.
75. Stolfi, C., F. Pallone, and G. Monteleone, *Colorectal cancer chemoprevention by mesalazine and its derivatives*. J Biomed Biotechnol. **2012**: p. 980458.
76. Baars, J.E., et al., *The risk of inflammatory bowel disease-related colorectal carcinoma is limited: results from a nationwide nested case-control study*. Am J Gastroenterol. **106**(2): p. 319-28.
77. van Schaik, F.D., et al., *Thiopurines prevent advanced colorectal neoplasia in patients with inflammatory bowel disease*. Gut. **61**(2): p. 235-40.
78. Rutter, M.D., et al., *Thirty-year analysis of a colonoscopic surveillance program for neoplasia in ulcerative colitis*. Gastroenterology, 2006. **130**(4): p. 1030-8.
79. Triantafyllidis, J.K., E. Merikas, and F. Georgopoulos, *Current and emerging drugs for the treatment of inflammatory bowel disease*. Drug Des Devel Ther, 2011. **5**: p. 185-210.
80. Pithadia, A.B. and S. Jain, *Treatment of inflammatory bowel disease (IBD)*. Pharmacol Rep, 2011. **63**(3): p. 629-42.
81. Burger, D. and S. Travis, *Conventional medical management of inflammatory bowel disease*. Gastroenterology. **140**(6): p. 1827-1837 e2.



82. Curkovic, I., M. Egbring, and G.A. Kullak-Ublick, *Risks of inflammatory bowel disease treatment with glucocorticosteroids and aminosalicylates*. *Dig Dis*, 2013. **31**(3-4): p. 368-73.
83. Sandborn, W.J., *Azathioprine: state of the art in inflammatory bowel disease*. *Scand J Gastroenterol Suppl*, 1998. **225**: p. 92-9.
84. Siegel, C.A., et al., *Risk of lymphoma associated with combination anti-tumor necrosis factor and immunomodulator therapy for the treatment of Crohn's disease: a meta-analysis*. *Clin Gastroenterol Hepatol*, 2009. **7**(8): p. 874-81.
85. Beaugerie, L., et al., *Lymphoproliferative disorders in patients receiving thiopurines for inflammatory bowel disease: a prospective observational cohort study*. *Lancet*, 2009. **374**(9701): p. 1617-25.
86. Lopez, A., et al., *Increased Risk of Acute Myeloid Leukemias and Myelodysplastic Syndromes in Patients Who Received Thiopurine Treatment for Inflammatory Bowel Disease*. *Clin Gastroenterol Hepatol*.
87. Peyrin-Biroulet, L., et al., *Increased risk for nonmelanoma skin cancers in patients who receive thiopurines for inflammatory bowel disease*. *Gastroenterology*. **141**(5): p. 1621-28 e1-5.
88. Mazor, Y., et al., *Risk factors for serious adverse effects of thiopurines in patients with Crohn's disease*. *Curr Drug Saf*. **8**(3): p. 181-5.
89. Alfadhli, A.A., J.W. McDonald, and B.G. Feagan, *Methotrexate for induction of remission in refractory Crohn's disease*. *Cochrane Database Syst Rev*, 2005(1): p. CD003459.
90. Talley, N.J., et al., *An evidence-based systematic review on medical therapies for inflammatory bowel disease*. *Am J Gastroenterol*. **106 Suppl 1**: p. S2-25; quiz S26.
91. Nielsen, O.H., et al., *Use of biological molecules in the treatment of inflammatory bowel disease*. *J Intern Med*, 2011. **270**(1): p. 15-28.
92. Lichtenstein, G.R., et al., *Serious infection and mortality in patients with Crohn's disease: more than 5 years of follow-up in the TREAT registry*. *Am J Gastroenterol*. **107**(9): p. 1409-22.
93. Hanauer, S.B., et al., *Maintenance infliximab for Crohn's disease: the ACCENT I randomised trial*. *Lancet*, 2002. **359**(9317): p. 1541-9.
94. Yanai, H. and S.B. Hanauer, *Assessing response and loss of response to biological therapies in IBD*. *Am J Gastroenterol*. **106**(4): p. 685-98.
95. Yamamoto, T. and T. Watanabe, *Surgery for luminal Crohn's disease*. *World J Gastroenterol*, 2014. **20**(1): p. 78-90.
96. Maggiori, L. and Y. Panis, *Surgical management of IBD—from an open to a laparoscopic approach*. *Nat Rev Gastroenterol Hepatol*, 2013. **10**(5): p. 297-306.
97. Charpentier, C., et al., *Natural history of elderly-onset inflammatory bowel disease: a population-based cohort study*. *Gut*. **63**(3): p. 423-32.
98. Colombel, J.F., et al., *Adalimumab for maintenance of clinical response and remission in patients with Crohn's disease: the CHARM trial*. *Gastroenterology*, 2007. **132**(1): p. 52-65.
99. Pineton de Chambrun, G., et al., *Clinical implications of mucosal healing for the management of IBD*. *Nat Rev Gastroenterol Hepatol*. **7**(1): p. 15-29.
100. Dave, M. and E.V. Loftus, Jr., *Mucosal healing in inflammatory bowel disease—a true paradigm of success?* *Gastroenterol Hepatol (N Y)*. **8**(1): p. 29-38.
101. Pastorelli, L., et al., *Central Role of the Gut Epithelial Barrier in the Pathogenesis of Chronic Intestinal Inflammation: Lessons Learned from Animal Models and Human Genetics*. *Front Immunol*, 2013. **4**: p. 280.
102. Jurjus, A.R., N.N. Khoury, and J.M. Reimund, *Animal models of inflammatory bowel disease*. *J Pharmacol Toxicol Methods*, 2004. **50**(2): p. 81-92.
103. Elson, C.O. and Y. Cong, *Understanding immune-microbial homeostasis in intestine*. *Immunol Res*, 2002. **26**(1-3): p. 87-94.
104. Wirtz, S. and M.F. Neurath, *Mouse models of inflammatory bowel disease*. *Adv Drug Deliv Rev*, 2007. **59**(11): p. 1073-83.
105. Wirtz, S., et al., *Chemically induced mouse models of intestinal inflammation*. *Nat Protoc*, 2007. **2**(3): p. 541-6.
106. Tardieu D., J.J.P., Petit C.R., *Le modèle animal d'inflammation au Dextran Soduim Sulfate : études des mécanismes d'action proinflammatoire et génotoxique chez le rat*. *Revue Méd. Vét.*, 2001. **152**(11): p. 811-814.
107. Wirtz, S. and M.F. Neurath, *Animal models of intestinal inflammation: new insights into the molecular pathogenesis and immunotherapy of inflammatory bowel disease*. *Int J Colorectal Dis*, 2000. **15**(3): p. 144-60.

108. D'Andrea, A., et al., *Interleukin 10 (IL-10) inhibits human lymphocyte interferon gamma-production by suppressing natural killer cell stimulatory factor/IL-12 synthesis in accessory cells*. J Exp Med, 1993. **178**(3): p. 1041-8.
109. de Waal Malefyt, R., et al., *Interleukin 10 (IL-10) and viral IL-10 strongly reduce antigen-specific human T cell proliferation by diminishing the antigen-presenting capacity of monocytes via downregulation of class II major histocompatibility complex expression*. J Exp Med, 1991. **174**(4): p. 915-24.
110. Koch, F., et al., *High level IL-12 production by murine dendritic cells: upregulation via MHC class II and CD40 molecules and downregulation by IL-4 and IL-10*. J Exp Med, 1996. **184**(2): p. 741-6.
111. Fitzpatrick, T.B. and M.A. Pathak, *Historical aspects of methoxsalen and other furocoumarins*. J Invest Dermatol, 1959. **32**(2, Part 2): p. 229-31.
112. O. Raab, Z., Biol., 1900. **39**: p. 524-546.
113. H. von Tappeiner, A.J., Muench. Med. Wochenschr., 1903. **50**: p. 2042-2044.
114. Dougherty, T.J., et al., *Photoradiation therapy for the treatment of malignant tumors*. Cancer Res, 1978. **38**(8): p. 2628-35.
115. Dougherty, T.J., *A brief history of clinical photodynamic therapy development at Roswell Park Cancer Institute*. J Clin Laser Med Surg, 1996. **14**(5): p. 219-21.
116. Agostinis, P., et al., *Photodynamic therapy of cancer: An update*. CA Cancer J Clin, 2011. **61**(4): p. 250-81.
117. Hopper, C., C. Niziol, and M. Sidhu, *The cost-effectiveness of Foscan mediated photodynamic therapy (Foscan-PDT) compared with extensive palliative surgery and palliative chemotherapy for patients with advanced head and neck cancer in the UK*. Oral Oncol, 2004. **40**(4): p. 372-82.
118. Pegaz, B., et al., *Photothrombic activity of m-THPC-loaded liposomal formulations: pre-clinical assessment on chick chorioallantoic membrane model*. Eur J Pharm Sci, 2006. **28**(1-2): p. 134-40.
119. Konan, Y.N., R. Gurny, and E. Allemann, *State of the art in the delivery of photosensitizers for photodynamic therapy*. J Photochem Photobiol B, 2002. **66**(2): p. 89-106.
120. Chen, B., B.W. Pogue, and T. Hasan, *Liposomal delivery of photosensitising agents*. Expert Opin Drug Deliv, 2005. **2**(3): p. 477-87.
121. Derycke, A.S. and P.A. de Witte, *Liposomes for photodynamic therapy*. Adv Drug Deliv Rev, 2004. **56**(1): p. 17-30.
122. Richter, A.M., et al., *Liposomal delivery of a photosensitizer, benzoporphyrin derivative monoacid ring A (BPD), to tumor tissue in a mouse tumor model*. Photochem Photobiol, 1993. **57**(6): p. 1000-6.
123. Bonneau, S., phanie and C. Vever-Bizet. , *Tetrapyrrole photosensitizers determinants of subcellular localisation and mechanisms of photodynamic processes in therapeutic approaches*. Expert Opinion on Therapeutic Patents, 2008. **18**: p. 1011-1025.
124. Bonnett, R., et al., *Hydroporphyrins of the meso-tetra(hydroxyphenyl)porphyrin series as tumour photosensitizers*. Biochem J, 1989. **261**(1): p. 277-80.
125. Garrier, J., et al., *Compartmental targeting for mTHPC-based photodynamic treatment in vivo: Correlation of efficiency, pharmacokinetics, and regional distribution of apoptosis*. Int J Radiat Oncol Biol Phys. **78**(2): p. 563-71.
126. Senge, M.O. and J.C. Brandt, *Temoporfin (Foscan(R), 5,10,15,20-tetra(m-hydroxyphenyl)chlorin)--a second-generation photosensitizer*. Photochem Photobiol, 2011. **87**(6): p. 1240-96.
127. Mojzisova, H., et al., *Photosensitizing properties of chlorins in solution and in membrane-mimicking systems*. Photochem Photobiol Sci, 2009. **8**(6): p. 778-87.
128. Teiten, M.H., et al., *Primary photodamage sites and mitochondrial events after Foscan photosensitization of MCF-7 human breast cancer cells*. Photochem Photobiol, 2003. **78**(1): p. 9-14.
129. Teiten, M.H., et al., *Endoplasmic reticulum and Golgi apparatus are the preferential sites of Foscan localisation in cultured tumour cells*. Br J Cancer, 2003. **88**(1): p. 146-52.
130. Kiesslich, T., et al., *Comparative characterization of the efficiency and cellular pharmacokinetics of Foscan- and Foslip-based photodynamic treatment in human biliary tract cancer cell lines*. Photochem Photobiol Sci, 2007. **6**(6): p. 619-27.
131. Lilge, L., M. Portnoy, and B.C. Wilson, *Apoptosis induced in vivo by photodynamic therapy in normal brain and intracranial tumour tissue*. Br J Cancer, 2000. **83**(8): p. 1110-7.
132. Mroz, P., et al., *Photodynamic therapy of tumors can lead to development of systemic antigen-specific immune response*. PLoS One. **5**(12): p. e15194.
133. Castano, A.P., P. Mroz, and M.R. Hamblin, *Photodynamic therapy and anti-tumour immunity*. Nat Rev Cancer, 2006. **6**(7): p. 535-45.

134. Pizova, K., et al., *Photodynamic therapy for enhancing antitumour immunity*. Biomed Pap Med Fac Univ Palacky Olomouc Czech Repub, 2012. **156**(2): p. 93-102.
135. Coutier, S., et al., *Foscan (mTHPC) photosensitized macrophage activation: enhancement of phagocytosis, nitric oxide release and tumour necrosis factor-alpha-mediated cytolytic activity*. Br J Cancer, 1999. **81**(1): p. 37-42.
136. Gollnick, S.O., et al., *Altered expression of interleukin 6 and interleukin 10 as a result of photodynamic therapy in vivo*. Cancer Res, 1997. **57**(18): p. 3904-9.
137. Larisch, P., et al., *The Interrelation Between a Pro-inflammatory Milieu and Fluorescence Diagnosis or Photodynamic Therapy of Human Skin Cell Lines*. Photodiagnosis Photodyn Ther, 2014.
138. Hansch, A., et al., *Photodynamic treatment as a novel approach in the therapy of arthritic joints*. Lasers Surg Med, 2008. **40**(4): p. 265-72.
139. Ratkay, L.G., et al., *Amelioration of antigen-induced arthritis in rabbits by induction of apoptosis of inflammatory cells with local application of transdermal photodynamic therapy*. Arthritis Rheum, 1998. **41**(3): p. 525-34.
140. Leong, S., et al., *Transcutaneous photodynamic therapy alters the development of an adoptively transferred form of murine experimental autoimmune encephalomyelitis*. Photochem Photobiol, 1996. **64**(5): p. 751-7.
141. Boehncke, W.H., et al., *Photodynamic therapy in psoriasis: suppression of cytokine production in vitro and recording of fluorescence modification during treatment in vivo*. Arch Dermatol Res, 1994. **286**(6): p. 300-3.
142. Garrier, J., et al., *Foslip(R)-based photodynamic therapy as a means to improve wound healing*. Photodiagnosis Photodyn Ther, 2011. **8**(4): p. 321-7.
143. Jayasree, R.S., et al., *The influence of photodynamic therapy on the wound healing process in rats*. J Biomater Appl, 2001. **15**(3): p. 176-86.
144. Werner, S. and R. Grose, *Regulation of wound healing by growth factors and cytokines*. Physiol Rev, 2003. **83**(3): p. 835-70.
145. Dai, T., Y.Y. Huang, and M.R. Hamblin, *Photodynamic therapy for localized infections--state of the art*. Photodiagnosis Photodyn Ther, 2009. **6**(3-4): p. 170-88.
146. Simkin, G.O., et al., *IL-10 contributes to the inhibition of contact hypersensitivity in mice treated with photodynamic therapy*. J Immunol, 2000. **164**(5): p. 2457-62.
147. Ratkay, L.G., J.D. Waterfield, and D.W. Hunt, *Photodynamic therapy in immune (non-oncological) disorders: focus on benzoporphyrin derivatives*. BioDrugs, 2000. **14**(2): p. 127-35.
148. Hunt, D.W. and A.H. Chan, *Influence of photodynamic therapy on immunological aspects of disease - an update*. Expert Opin Investig Drugs, 2000. **9**(4): p. 807-17.
149. Hunt, D.W. and J.G. Levy, *Immunomodulatory aspects of photodynamic therapy*. Expert Opin Investig Drugs, 1998. **7**(1): p. 57-64.
150. Granville, D.J., J.G. Levy, and D.W. Hunt, *Photodynamic therapy induces caspase-3 activation in HL-60 cells*. Cell Death Differ, 1997. **4**(7): p. 623-8.
151. Granville, D.J., et al., *Rapid cytochrome c release, activation of caspases 3, 6, 7 and 8 followed by Bap31 cleavage in HeLa cells treated with photodynamic therapy*. FEBS Lett, 1998. **437**(1-2): p. 5-10.
152. Granville, D.J., J.G. Levy, and D.W. Hunt, *Photodynamic treatment with benzoporphyrin derivative monoacid ring A produces protein tyrosine phosphorylation events and DNA fragmentation in murine P815 cells*. Photochem Photobiol, 1998. **67**(3): p. 358-62.
153. Granville, D.J., et al., *Fas ligand and TRAIL augment the effect of photodynamic therapy on the induction of apoptosis in JURKAT cells*. Int Immunopharmacol, 2001. **1**(9-10): p. 1831-40.
154. Jiang, H., et al., *Selective action of the photosensitizer QLT0074 on activated human T lymphocytes*. Photochem Photobiol, 2002. **76**(2): p. 224-31.
155. Hunt, D.W., et al., *Consequences of the photodynamic treatment of resting and activated peripheral T lymphocytes*. Immunopharmacology, 1999. **41**(1): p. 31-44.
156. Marchal, S., L. Bezdetnaya, and F. Guillemin, *Modality of cell death induced by Foscan-based photodynamic treatment in human colon adenocarcinoma cell line HT29*. Biochemistry (Mosc), 2004. **69**(1): p. 45-9.
157. Marchal, S., et al., *Necrotic and apoptotic features of cell death in response to Foscan photosensitization of HT29 monolayer and multicell spheroids*. Biochem Pharmacol, 2005. **69**(8): p. 1167-76.

158. Chiu, S., et al., *Phthalocyanine 4 photodynamic therapy-induced apoptosis of mouse L5178Y-R cells results from a delayed but extensive release of cytochrome c from mitochondria*. *Cancer Lett*, 2001. **165**(1): p. 51-8.
159. Agostinis, P., et al., *Regulatory pathways in photodynamic therapy induced apoptosis*. *Photochem Photobiol Sci*, 2004. **3**(8): p. 721-9.
160. Allison, B.A., P.H. Pritchard, and J.G. Levy, *Evidence for low-density lipoprotein receptor-mediated uptake of benzoporphyrin derivative*. *Br J Cancer*, 1994. **69**(5): p. 833-9.
161. King, D.E., et al., *Photodynamic alteration of the surface receptor expression pattern of murine splenic dendritic cells*. *Scand J Immunol*, 1999. **49**(2): p. 184-92.
162. Obochi, M.O., L.G. Ratkay, and J.G. Levy, *Prolonged skin allograft survival after photodynamic therapy associated with modification of donor skin antigenicity*. *Transplantation*, 1997. **63**(6): p. 810-7.
163. Di Renzo, M., et al., *Extracorporeal photopheresis affects co-stimulatory molecule expression and interleukin-10 production by dendritic cells in graft-versus-host disease patients*. *Clin Exp Immunol*, 2008. **151**(3): p. 407-13.
164. Castano AP, D.T., Hamblin MR, *Mechanisms in photodynamic therapy : part two--cellular signaling, cell metabolism and modes of cell death*. *Photodiagnosis Photodynamic Therapy*, 2005. **2**(1): p. 23.
165. Evans, S., et al., *Effect of photodynamic therapy on tumor necrosis factor production by murine macrophages*. *J Natl Cancer Inst*, 1990. **82**(1): p. 34-9.
166. Larisch, P., et al., *The Interrelation Between a Pro-inflammatory Milieu and Fluorescence Diagnosis or Photodynamic Therapy of Human Skin Cell Lines*. *Photodiagnosis Photodyn Ther*.
167. Elmets, C.A. and K.D. Bowen, *Immunological suppression in mice treated with hematoporphyrin derivative photoradiation*. *Cancer Res*, 1986. **46**(4 Pt 1): p. 1608-11.
168. Gollnick, S.O., et al., *IL-10 does not play a role in cutaneous Photofrin photodynamic therapy-induced suppression of the contact hypersensitivity response*. *Photochem Photobiol*, 2001. **74**(6): p. 811-6.
169. Kato, T., et al., *Induction of IL-12 p40 messenger RNA expression and IL-12 production of macrophages via CD40-CD40 ligand interaction*. *J Immunol*, 1996. **156**(10): p. 3932-8.
170. Cella, M., et al., *Ligation of CD40 on dendritic cells triggers production of high levels of interleukin-12 and enhances T cell stimulatory capacity: T-T help via APC activation*. *J Exp Med*, 1996. **184**(2): p. 747-52.
171. Beischer, A.D., et al., *Synovial ablation in a rabbit rheumatoid arthritis model using photodynamic therapy*. *ANZ J Surg*, 2002. **72**(7): p. 517-22.
172. Funke, B., et al., *Transdermal photodynamic therapy--a treatment option for rheumatic destruction of small joints?* *Lasers Surg Med*, 2006. **38**(9): p. 866-74.
173. Torikai, E., et al., *Photodynamic therapy using talaporfin sodium for synovial membrane from rheumatoid arthritis patients and collagen-induced arthritis rats*. *Clin Rheumatol*, 2008. **27**(6): p. 751-61.
174. Kirdaite, G., et al., *Protoporphyrin IX photodynamic therapy for synovitis*. *Arthritis Rheum*, 2002. **46**(5): p. 1371-8.
175. Gabriel, D., et al., *Thrombin-sensitive dual fluorescence imaging and therapeutic agent for detection and treatment of synovial inflammation in murine rheumatoid arthritis*. *J Control Release*. **163**(2): p. 178-86.
176. Ratkay, L.G., et al., *Photodynamic therapy; a comparison with other immunomodulatory treatments of adjuvant-enhanced arthritis in MRL-lpr mice*. *Clin Exp Immunol*, 1994. **95**(3): p. 373-7.
177. Schmitt, F., et al., *Chitosan-based nanogels for selective delivery of photosensitizers to macrophages and improved retention in and therapy of articular joints*. *J Control Release*. **144**(2): p. 242-50.
178. Tanaka, M., et al., *Photodynamic therapy can induce a protective innate immune response against murine bacterial arthritis via neutrophil accumulation*. *PLoS One*, 2012. **7**(6): p. e39823.
179. Chowdhary, R.K., et al., *The use of transcutaneous photodynamic therapy in the prevention of adjuvant-enhanced arthritis in MRL/lpr mice*. *Clin Immunol Immunopathol*, 1994. **72**(2): p. 255-63.
180. Obochi, M.O., et al., *Targeting activated lymphocytes with photodynamic therapy: susceptibility of mitogen-stimulated splenic lymphocytes to benzoporphyrin derivative (BPD) photosensitization*. *Photochem Photobiol*, 1995. **62**(1): p. 169-75.
181. Chabannes, D., D.P. Besnier, and V.L. Esnault, *Photopheresis affects the course of experimental allergic encephalomyelitis in Lewis rat*. *Photodermatol Photoimmunol Photomed*, 2002. **18**(5): p. 238-43.
182. Besnier, D.P., et al., *Extracorporeal photochemotherapy for secondary chronic progressive multiple sclerosis: a pilot study*. *Photodermatol Photoimmunol Photomed*, 2002. **18**(1): p. 36-41.

183. Robinson, D.J., et al., *Improved response of plaque psoriasis after multiple treatments with topical 5-aminolaevulinic acid photodynamic therapy*. Acta Derm Venereol, 1999. **79**(6): p. 451-5.
184. Smits, T., et al., *A placebo-controlled randomized study on the clinical effectiveness, immunohistochemical changes and protoporphyrin IX accumulation in fractionated 5-aminolaevulinic acid-photodynamic therapy in patients with psoriasis*. Br J Dermatol, 2006. **155**(2): p. 429-36.
185. Bissonnette, R., et al., *Systemic photodynamic therapy with aminolevulinic acid induces apoptosis in lesional T lymphocytes of psoriatic plaques*. J Invest Dermatol, 2002. **119**(1): p. 77-83.
186. Fransson, J. and A.M. Ros, *Clinical and immunohistochemical evaluation of psoriatic plaques treated with topical 5-aminolaevulinic acid photodynamic therapy*. Photodermatol Photoimmunol Photomed, 2005. **21**(6): p. 326-32.
187. Tandon, Y.K., M.F. Yang, and E.D. Baron, *Role of photodynamic therapy in psoriasis: a brief review*. Photodermatol Photoimmunol Photomed, 2008. **24**(5): p. 222-30.
188. Favre, L., et al., *Low dose endoluminal photodynamic therapy improves murine T cell-mediated colitis*. Endoscopy, 2011. **43**(7): p. 604-16.
189. Komoike, N., et al., *Photodynamic diagnosis of colitis-associated dysplasia in a mouse model after oral administration of 5-aminolevulinic acid*. In Vivo. **27**(6): p. 747-53.
190. Bisaccia, E., M. Palangio, and J. Gonzalez, *Extracorporeal photochemotherapy for the treatment of refractory Crohn's disease*. Transfus Apher Sci, 2007. **37**(2): p. 171-4.
191. Reinisch, W., et al., *Extracorporeal photochemotherapy in patients with steroid-dependent Crohn's disease: a prospective pilot study*. Aliment Pharmacol Ther, 2001. **15**(9): p. 1313-22.
192. Abreu, M.T., et al., *Extracorporeal photopheresis for the treatment of refractory Crohn's disease: results of an open-label pilot study*. Inflamm Bowel Dis, 2009. **15**(6): p. 829-36.
193. Eming, S.A., et al., *Interrelation of immunity and tissue repair or regeneration*. Semin Cell Dev Biol, 2009. **20**(5): p. 517-27.
194. Wilgus, T.A., S. Roy, and J.C. McDaniel, *Neutrophils and Wound Repair: Positive Actions and Negative Reactions*. Adv Wound Care (New Rochelle). **2**(7): p. 379-388.
195. Simpson, D.M. and R. Ross, *The neutrophilic leukocyte in wound repair a study with antineutrophil serum*. J Clin Invest, 1972. **51**(8): p. 2009-23.
196. Dovi, J.V., L.K. He, and L.A. DiPietro, *Accelerated wound closure in neutrophil-depleted mice*. J Leukoc Biol, 2003. **73**(4): p. 448-55.
197. Eming, S.A., T. Krieg, and J.M. Davidson, *Inflammation in wound repair: molecular and cellular mechanisms*. J Invest Dermatol, 2007. **127**(3): p. 514-25.
198. Posten, W., et al., *Low-level laser therapy for wound healing: mechanism and efficacy*. Dermatol Surg, 2005. **31**(3): p. 334-40.
199. Hubner, G., et al., *Strong induction of activin expression after injury suggests an important role of activin in wound repair*. Dev Biol, 1996. **173**(2): p. 490-8.
200. Liechty, K.W., et al., *Fetal wound repair results in scar formation in interleukin-10-deficient mice in a syngeneic murine model of scarless fetal wound repair*. J Pediatr Surg, 2000. **35**(6): p. 866-72; discussion 872-3.
201. Stachon, T., et al., *IL-1alpha, IL-1beta, IL-6, and IL-8 secretion of human keratocytes following photodynamic inactivation (PDI) in vitro*. Graefes Arch Clin Exp Ophthalmol. **251**(11): p. 2585-90.
202. Stachon, T., et al., *KGF, FGFb, VEGF, HGF and TGFbeta1 secretion of human keratocytes following photodynamic inactivation (PDI) in vitro*. Graefes Arch Clin Exp Ophthalmol. **251**(8): p. 1987-93.
203. Hamblin, M.R., *Antimicrobial photodynamic therapy and photodynamic inactivation, or killing bugs with dyes and light--a symposium-in-print*. Photochem Photobiol, 2012. **88**(3): p. 496-8.
204. Garcia, V.G., et al., *Effect of photodynamic therapy on the healing of cutaneous third-degree-burn: histological study in rats*. Lasers Med Sci, 2010. **25**(2): p. 221-8.
205. Silva, J.C., et al., *Evaluation of the use of low level laser and photosensitizer drugs in healing*. Lasers Surg Med, 2004. **34**(5): p. 451-7.
206. Lu, Z., et al., *Photodynamic therapy with a cationic functionalized fullerene rescues mice from fatal wound infections*. Nanomedicine (Lond), 2010. **5**(10): p. 1525-33.
207. Wainwright, M., *'Safe' photoantimicrobials for skin and soft-tissue infections*. Int J Antimicrob Agents. **36**(1): p. 14-8.
208. Sharma, S.K., et al., *Photodynamic Therapy for Cancer and for Infections: What Is the Difference?* Isr J Chem, 2012. **52**(8-9): p. 691-705.
209. Jori, G., et al., *Photodynamic therapy in the treatment of microbial infections: basic principles and perspective applications*. Lasers Surg Med, 2006. **38**(5): p. 468-81.

210. Yin, R., et al., *Light based anti-infectives: ultraviolet C irradiation, photodynamic therapy, blue light, and beyond*. *Curr Opin Pharmacol*, 2013. **13**(5): p. 731-62.
211. Engelhardt, V., B. Krammer, and K. Plaetzer, *Antibacterial photodynamic therapy using water-soluble formulations of hypericin or mTHPC is effective in inactivation of Staphylococcus aureus*. *Photochem Photobiol Sci*, 2010. **9**(3): p. 365-9.
212. Kranz, S., et al., *Photodynamic suppression of Enterococcus faecalis using the photosensitizer mTHPC*. *Lasers Surg Med*, 2011. **43**(3): p. 241-8.
213. Hamblin, M.R., et al., *Rapid control of wound infections by targeted photodynamic therapy monitored by in vivo bioluminescence imaging*. *Photochem Photobiol*, 2002. **75**(1): p. 51-7.
214. Hamblin, M.R., et al., *Optical monitoring and treatment of potentially lethal wound infections in vivo*. *J Infect Dis*, 2003. **187**(11): p. 1717-25.
215. Zolfaghari, P.S., et al., *In vivo killing of Staphylococcus aureus using a light-activated antimicrobial agent*. *BMC Microbiol*, 2009. **9**: p. 27.
216. Wong, T.W., et al., *Bactericidal effects of toluidine blue-mediated photodynamic action on Vibrio vulnificus*. *Antimicrob Agents Chemother*, 2005. **49**(3): p. 895-902.
217. Gad, F., et al., *Targeted photodynamic therapy of established soft-tissue infections in mice*. *Photochem Photobiol Sci*, 2004. **3**(5): p. 451-8.
218. Millson, C.E., et al., *Ex-vivo treatment of gastric Helicobacter infection by photodynamic therapy*. *J Photochem Photobiol B*, 1996. **32**(1-2): p. 59-65.
219. Cassidy, C.M., et al., *Development of novel oral formulations prepared via hot melt extrusion for targeted delivery of photosensitizer to the colon*. *Photochem Photobiol*, 2011. **87**(4): p. 867-76.
220. Teichert, M.C., et al., *Treatment of oral candidiasis with methylene blue-mediated photodynamic therapy in an immunodeficient murine model*. *Oral Surg Oral Med Oral Pathol Oral Radiol Endod*, 2002. **93**(2): p. 155-60.
221. Kharkwal, G.B., et al., *Photodynamic therapy for infections: clinical applications*. *Lasers Surg Med*, 2011. **43**(7): p. 755-67.
222. Wilder-Smith, C.H., et al., *Photoeradication of Helicobacter pylori using 5-aminolevulinic acid: preliminary human studies*. *Lasers Surg Med*, 2002. **31**(1): p. 18-22.
223. Ganz, R.A., et al., *Helicobacter pylori in patients can be killed by visible light*. *Lasers Surg Med*, 2005. **36**(4): p. 260-5.
224. Lembo, A.J., et al., *Treatment of Helicobacter pylori infection with intra-gastric violet light phototherapy: a pilot clinical trial*. *Lasers Surg Med*, 2009. **41**(5): p. 337-44.
225. Lee, J.W., B.J. Kim, and M.N. Kim, *Photodynamic therapy: new treatment for recalcitrant Malassezia folliculitis*. *Lasers Surg Med*, 2010. **42**(2): p. 192-6.
226. Sakamoto, F.H., L. Torezan, and R.R. Anderson, *Photodynamic therapy for acne vulgaris: a critical review from basics to clinical practice: part II. Understanding parameters for acne treatment with photodynamic therapy*. *J Am Acad Dermatol*. **63**(2): p. 195-211; quiz 211-2.
227. Braham, P., et al., *Antimicrobial photodynamic therapy may promote periodontal healing through multiple mechanisms*. *J Periodontol*, 2009. **80**(11): p. 1790-8.
228. Mantovani, A., et al., *Cancer-related inflammation*. *Nature*, 2008. **454**(7203): p. 436-44.
229. Baud, V. and M. Karin, *Is NF-kappaB a good target for cancer therapy? Hopes and pitfalls*. *Nat Rev Drug Discov*, 2009. **8**(1): p. 33-40.
230. Liu, L., et al., *An apple oligogalactan prevents against inflammation and carcinogenesis by targeting LPS/TLR4/NF-kappaB pathway in a mouse model of colitis-associated colon cancer*. *Carcinogenesis*. **31**(10): p. 1822-32.
231. Liu, X. and J.M. Wang, *Iridoid glycosides fraction of Folium syringae leaves modulates NF-kappaB signal pathway and intestinal epithelial cells apoptosis in experimental colitis*. *PLoS One*. **6**(9): p. e24740.
232. Greten, F.R., et al., *IKKbeta links inflammation and tumorigenesis in a mouse model of colitis-associated cancer*. *Cell*, 2004. **118**(3): p. 285-96.
233. Couturier-Maillard, A., et al., *NOD2-mediated dysbiosis predisposes mice to transmissible colitis and colorectal cancer*. *J Clin Invest*, 2013. **123**(2): p. 700-11.
234. Seril, D.N., et al., *Oxidative stress and ulcerative colitis-associated carcinogenesis: studies in humans and animal models*. *Carcinogenesis*, 2003. **24**(3): p. 353-62.
235. Meissner, Y. and A. Lamprecht, *Alternative drug delivery approaches for the therapy of inflammatory bowel disease*. *J Pharm Sci*, 2008. **97**(8): p. 2878-91.
236. Ulbrich, W. and A. Lamprecht, *Targeted drug-delivery approaches by nanoparticulate carriers in the therapy of inflammatory diseases*. *J R Soc Interface*, 2010. **7** **Suppl 1**: p. S55-66.

237. Renes, I.B., et al., *Alterations in Muc2 biosynthesis and secretion during dextran sulfate sodium-induced colitis*. *Am J Physiol Gastrointest Liver Physiol*, 2002. **282**(2): p. G382-9.
238. Marcon, R., et al., *Exacerbation of DSS-induced colitis in mice lacking kinin B(1) receptors through compensatory up-regulation of kinin B(2) receptors: the role of tight junctions and intestinal homeostasis*. *Br J Pharmacol*, 2013. **168**(2): p. 389-402.
239. Poritz, L.S., et al., *Loss of the tight junction protein ZO-1 in dextran sulfate sodium induced colitis*. *J Surg Res*, 2007. **140**(1): p. 12-9.



PRODUCTIONS  
SCIENTIFIQUES





## PRODUCTIONS SCIENTIFIQUES

### Publications :

**Aurélie Reinhard**, Aude Bressenot, Romain Dassonneville, Alexandre Loywick, David Hot, Christophe Audebert, Marchal Sophie, François Guillemin, Mathias Chamailard, Laurent Peyrin-Biroulet and Lina Bezdetsnaya. *“Photodynamic therapy with meta-tetra(hydroxyphenyl)chlorin liposomal formulation relieves colitis and prevents colitis-associated carcinogenesis”*.

Lassalle HP, Marchal S, Guillemin F, **Reinhard A**, Bezdetsnaya L. *“Aptamers as remarkable diagnostic and therapeutic agents in cancer treatment”*. *Curr Drug Metab.* 2012 Oct;13(8):1130-44.

### Communications affichées :

**Aurélie Reinhard**, Aude Bressenot, Jean-Baptiste Chevaux, Aurélie François, Laurent Peyrin-Biroulet and Lina Bezdetsnaya. *“Photodynamic therapy suppresses colitis inflammation in DSS murine model”*. Journée DocSciLor 2013, Pont à Mousson, 6 juin 2013.

**Aurélie Reinhard**, Aude Bressenot, Romain Dassonneville, Alexandre Loywick, David Hot, Christophe Audebert, Mathias Chamailard, Laurent Peyrin-Biroulet and Lina Bezdetsnaya. *“Evaluation de la thérapie photodynamique dans le traitement des maladies inflammatoires chroniques de l'intestin et la prévention des cancers colorectaux associés”*. Journée de l'école doctorale BioSE, Nancy, 1 avril 2014.

Lassalle HP, **Reinhard A**, Marchal S, Guillemin F, Bezdetsnaya L. *“Blood flow and tumor hypoxia following Foscan® PDT treatment in a murine model”*. Congrès ESP (European Society for Photobiology) 2013, Liège (Belgique), 2-6 septembre 2013.

### Communication orale :

**Aurélie Reinhard**, Aude Bressenot, Romain Dassonneville, Alexandre Loywick, David Hot, Christophe Audebert, Marchal Sophie, François Guillemin, Mathias Chamailard, Laurent Peyrin-Biroulet and Lina Bezdetsnaya. *“Evaluation de la thérapie photodynamique dans le traitement des maladies inflammatoires chroniques de l'intestin et la prévention des cancers colorectaux associés”*. 9<sup>ème</sup> Journée Claude Huriet de la recherche médicale, Nancy, 21 mars 2014.

**1<sup>er</sup> prix de communication orale (Prix Bernard Fortier)**





## **La thérapie photodynamique pour le traitement des maladies inflammatoires chroniques de l'intestin et la prévention des cancers colorectaux associés : évaluation sur modèles murins**

Les maladies inflammatoires chroniques de l'intestin (MICI) sont des pathologies incurables et de surcroît associées à un risque élevé de cancer colorectal (CCR). Les thérapies actuellement disponibles pour le traitement des MICI et la prévention du CCR associé, sont loin d'être optimales. Récemment la thérapie photodynamique (PDT) utilisant de faibles doses de photosensibilisateur et/ou de lumière, appelée alors LDPDT (Low dose-PDT), est apparue comme une nouvelle modalité de traitement pour des pathologies inflammatoires telles que le psoriasis ou l'arthrite rhumatoïde.

Dans cette étude, nous avons évalué sur modèles murins l'effet thérapeutique de la LDPDT à l'aide d'une formulation liposomale de mTHPC (méta-tetra-hydroxyphenylchlorine, connu sous le nom de Foslip<sup>®</sup>), dans le traitement des MICI et la prévention du CCR. Des analyses endoscopiques, macroscopiques et histologiques ont été réalisées et le taux de myéloperoxidase (MPO) au sein de la muqueuse colique a été quantifié par test ELISA. L'expression des cytokines a été quantifiée par RT-PCR, la perméabilité de la barrière intestinale a été évaluée par immuno-marquage et une analyse du microbiote intestinal a été effectuée par pyrosequençage. La LDPDT-Foslip<sup>®</sup> a significativement réduit la sévérité de la colite en supprimant l'inflammation intestinale notamment par diminution des cytokines pro-inflammatoires et suppression de l'infiltration par les neutrophiles. Elle a également permis de corriger la perméabilité de la barrière intestinale. De plus, la LDPDT-Foslip<sup>®</sup> a clairement démontré un effet préventif sur le développement du cancer colorectal en supprimant l'inflammation chronique et en corrigeant la dysbiose.

En conséquence, la LDPDT-Foslip<sup>®</sup> pourrait être considérée comme une nouvelle modalité de traitement pour supprimer l'inflammation intestinale et prévenir le développement du cancer colorectal chez les patients atteints de MICI.

**Mots clés** : Thérapie photodynamique, maladies inflammatoires chroniques de l'intestin, cancer colorectal, mTHPC liposomale.

---

### **Photodynamic therapy for the treatment of inflammatory bowel disease and prevention of colorectal cancer-associated: assessment on mouse models**

Inflammatory bowel diseases (IBD) are chronic, incurable diseases associated with a high risk of colorectal cancer. Currently available therapies for the treatment of IBD and CRC prevention are far from optimal. Recently, photodynamic therapy (PDT) using low doses of photosensitizer and/or light, called LDPDT (Low-dose PDT) has emerged as a new treatment modality for inflammatory diseases such as psoriasis or rheumatoid arthritis.

In this study, we assessed the therapeutic effect of LDPDT using a liposomal formulation of mTHPC (meta-tetra-hydroxyphenylchlorin, called Foslip<sup>®</sup>) in the mouse model for the treatment of IBD and prevention of CRC.

Endoscopic, macroscopic and histological analyzes were performed and the rate of myeloperoxidase (MPO) in the colonic mucosa was quantified by ELISA. Cytokine expressions were quantified by RT-PCR, the permeability of the intestinal barrier was evaluated by immunolabeling and intestinal microbiota analysis was done by pyrosequencing. LDPDT-Foslip<sup>®</sup> significantly reduced colitis severity by suppressing intestinal inflammation including reduction of proinflammatory cytokines and suppression of neutrophil influx. Moreover, LDPDT restores the integrity of the intestinal barrier. In addition, LDPDT-Foslip<sup>®</sup> has clearly demonstrated a preventive effect on colorectal cancer development by suppressing chronic inflammation and changing the composition of intestinal microbiota.

Accordingly, LDPDT-Foslip<sup>®</sup> could be considered as a new treatment modality to abrogate intestinal inflammation and prevent the development of colorectal cancer in patients with IBD.

**Keywords**: Photodynamic therapy, inflammatory bowel disease, colorectal cancer, liposomal mTHPC.