



HAL
open science

Le cimetière carcéral de Loos (Métropole de Lille, 19e siècle) : traumatisme et infection chez deux jeunes détenus

Cynthia Fedani, Antony Colombo, Hélène Coqueugniot, Olivier Dutour, Justine
Lyautey

► **To cite this version:**

Cynthia Fedani, Antony Colombo, Hélène Coqueugniot, Olivier Dutour, Justine Lyautey. Le cimetière carcéral de Loos (Métropole de Lille, 19e siècle) : traumatisme et infection chez deux jeunes détenus. Colloque 2023 du GPLF, May 2023, Bordeaux, France. <hal-05064476>

HAL Id: hal-05064476

<https://hal.science/hal-05064476v1>

Submitted on 12 May 2025

HAL is a multi-disciplinary open access archive for the deposit and dissemination of scientific research documents, whether they are published or not. The documents may come from teaching and research institutions in France or abroad, or from public or private research centers.

L'archive ouverte pluridisciplinaire **HAL**, est destinée au dépôt et à la diffusion de documents scientifiques de niveau recherche, publiés ou non, émanant des établissements d'enseignement et de recherche français ou étrangers, des laboratoires publics ou privés.



Distributed under a Creative Commons CC BY 4.0 - Attribution - International License

Le cimetière carcéral de Loos (Métropole de Lille, 19^e siècle) : traumatisme et infection chez deux jeunes détenus

Cynthia Fedani^{1,2}, Antony Colombo^{1,3}, Hélène Coqueugniot^{1,3}, Olivier Dutour^{1,3}, Justine Lyautey²

¹ UMR 5199 PACEA, MCC, CNRS, Université de Bordeaux, F-33615 Pessac cedex

² Eveha, F-59000 Lille

³ EPHE-PSL Université, F-75014 Paris

Ce poster est réalisé dans le cadre d'un mémoire de Master 2 gratifié par le bureau d'étude EVEHA et effectué dans l'UMR PACEA

INTRODUCTION

Le site de l'Abbaye de Loos (Métropole de Lille) a été fouillé entre septembre 2021 et juillet 2022 par le bureau d'étude Eveha. Ce site comprend les fondations d'une église datant du Moyen-Âge ainsi qu'un cimetière carcéral utilisé de 1824 à 1898. Ce cimetière a été utilisé pour inhumer les détenus, majeurs et mineurs, de la prison de Loos et de la colonie pénitentiaires agricole Saint-Bernard. Parmi les 50 individus immatures exhumés au cours de la fouille et en cours d'étude, nous présentons ici les premiers résultats de deux cas pathologiques d'intérêt.

CAS N°1 : INDIVIDU 4452

OBSERVATION

- Individu 4452 : sexe masculin, 18-23 ans
- **Lésions vermiculées** sur l'endocrâne (*Serpens Endocrania Symmetrica*)
- **Réactions périostées faces antéro-latérales** des vertèbres lombaires (fig. 1c)
- **Volumineuse lésion iliaque gauche** lytique (fig. 1b)
- **Destruction de la surface auriculaire gauche du sacrum** (fig. 1a)
- **Réaction périostée spiculée** à la surface des lésions sacrée et iliaque (fig. 1a, b)

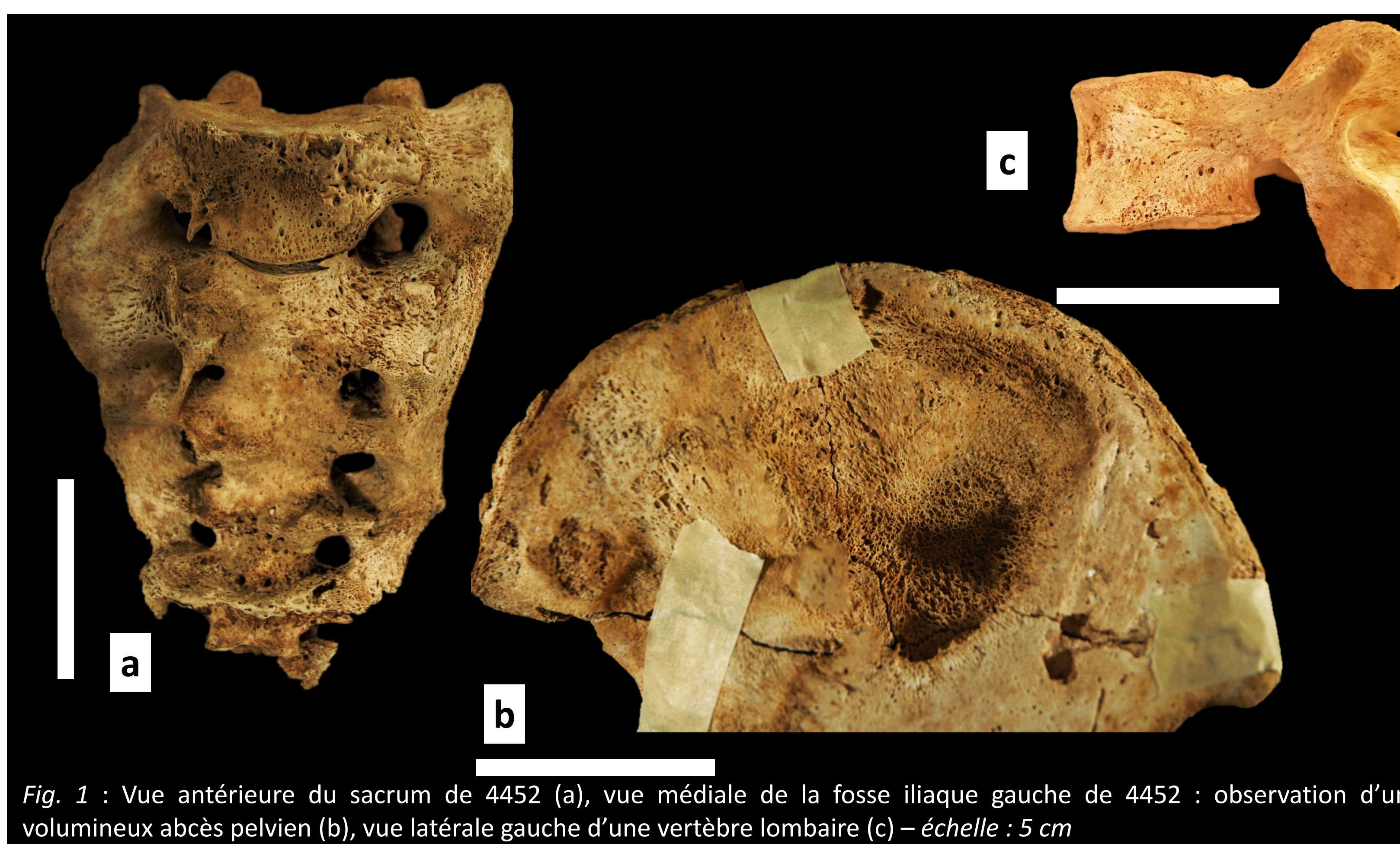


Fig. 1 : Vue antérieure du sacrum de 4452 (a), vue médiale de la fosse iliaque gauche de 4452 : observation d'un volumineux abcès pelvien (b), vue latérale gauche d'une vertèbre lombaire (c) – échelle : 5 cm

INTERPRETATION

- Empreinte iliaque d'un volumineux abcès pelvien avec atteinte de l'articulation sacro-iliaque
→ **Hypothèse d'une tuberculose**
- Sacro-iliite : 8 à 10% des cas de tuberculose [1]
- Abcès de la fosse iliaque gauche :
→ migration d'un foyer vertébral via la gaine du psoas : mais **pas de spondylodiscite**
→ **Hypothèse d'un foyer tuberculeux pelvien (viscéral digestif)**

Diagnostic différentiel

- Abcès pelvien : maladies inflammatoires de l'intestin (MICI : maladie de Crohn, la colite ou la diverticulite) → observations d'abcès le long des muscles piriforme, iliaque, psoas et fessiers.
- Lésions endocrâniennes (SES) : tuberculose, autre méningite infectieuse, traumatisme, scorbut. [2]

CAS N°2 : INDIVIDU 4078

OBSERVATION

- Individu 4078 : sexe masculin, 19-21 ans
- **Pathologie du coude droit** : capitulum dissocié de la trochlée, tête radiale et olécrâne élargis (fig. 2b)
- **Fines réactions périostées symétriques unilamellaires** : extrémités dorsales des côtes (fig. 2a), ensemble des diaphyses des os longs (métacarpiens et métatarsiens inclus – fig. 2c, d), os courts du tarse (calcaneus et naviculaire – fig. 2e)

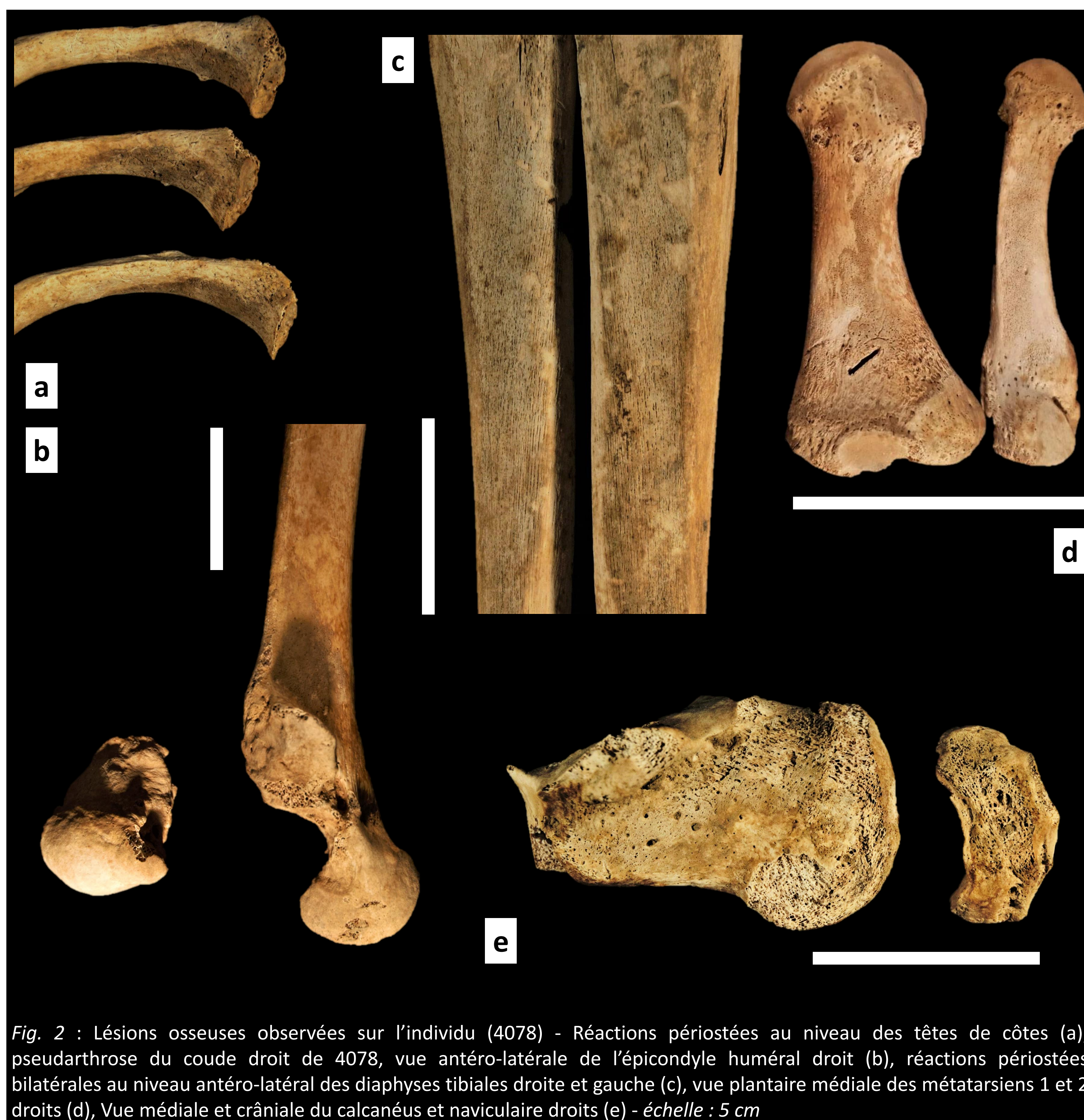

Fig. 2 : Lésions osseuses observées sur l'individu (4078) - Réactions périostées au niveau des têtes de côtes (a), pseudarthrose du coude droit de 4078, vue antéro-latérale de l'épicondyle huméral droit (b), réactions périostées bilatérales au niveau antéro-latéral des diaphyses tibiales droite et gauche (c), vue plantaire médiale des métatarsiens 1 et 2 droits (d), Vue médiale et crâniale du calcaneus et naviculaire droits (e) - échelle : 5 cm

INTERPRETATION

Deux pathologies : traumatique et infectieuse

1. Pseudarthrose du coude droit – Fracture articulaire Salter-Harris de type 4 (fig. 3)

- Fracture à travers la métaphyse, la physe et l'épiphyse selon une ligne oblique → séparation d'un fragment triangulaire.
- Tibia distal et humérus distal : zone les plus atteintes par ce type de fracture [3]
- **Conséquences** au niveau de l'humérus distal :
→ pseudarthrose = coude instable, croissance asymétrique, position en valgus [3]
→ Lésion tronculaire (nerfs radial ulnaire) [4-5]
→ compensation contro-latérale expliquant les enthésopathies observées sur l'humérus gauche ?

2. Ostéoarthropathie hypertrophique pneumique secondaire (OHP)

- réactions périostées bilatérales et symétriques des os longs, tubulaires et courts, notamment tarse et carpe [6-7], et calcaneus (très évocatrice) [8]
- Association à la tuberculose pulmonaire, cause la plus fréquente [6-8]

Diagnostic différentiel

- OHP primitive (maladie génétique autosomique dominante [8])
- Autres OHP secondaires : syndrome paranéoplasique [9] et autres causes chroniques (pulmonaire, cardiaque, hépatique, intestinale, endocrinienne) [8]

CONCLUSION

Ces observations paléopathologiques préliminaires ont permis d'identifier 2 groupes nosologiques : infectieux et traumatique. La fracture du coude peut témoigner de risques traumatiques dans l'environnement carcéral ; la tuberculose, très répandue au début du XIX^e siècle dans la population générale, devait s'exprimer plus largement dans des conditions carcérales de précarité de vie (promiscuité, défaut d'hygiène et d'équilibre nutritionnel).

Remerciements : nous remercions Patrice Courtaud (UMR PACEA) pour l'accès et l'accueil au dépôt ostéoarchéologique de Pessac

Bibliographie : [1] R. J. Stark, J. S. Cybulski, et T. A. Bács, « Iliacus-piriformis abscess and septic arthritis from Theban Tomb (TT) 65 », *International Journal of Paleopathology*, vol. 8, p. 57-63, mars 2015, [2] C. Abegg, O. Dutour, J. Desideri, et M. Besse, « Cases of serpens endocrania symmetrica in young individuals from Neolithic Western Switzerland: Description and interpretation », *International Journal of Osteoarchaeology*, vol. 30, n° 3, p. 401-409, 2020, [3] P. Verlinden et M. E. Lewis, « Childhood trauma: Methods for the identification of physal fractures in nonadult skeletal remains », *American Journal of Physical Anthropology*, vol. 157, n° 3, p. 411-420, 2015, [4] M. Lewis, *Paleopathology of children: identification of pathological conditions in the human skeletal remains of non-adults*. London, United Kingdom: Elsevier/AP, Academic Press, an imprint of Elsevier, 2018, [5] N. C. Lovell et A. L. Grauer, « ANALYSIS AND INTERPRETATION OF TRAUMA IN SKELETAL REMAINS », in *Biological Anthropology of the Human Skeleton*, M. A. Katzenberg et A. L. Grauer, Éd., Hoboken, NJ, USA: John Wiley & Sons, Inc., 2018, p. 335-383, [6] J. E. Buikstra, Éd., *Ortner's identification of pathological conditions in human skeletal remains*. London, United Kingdom ; San Diego, CA: Academic Press, an imprint of Elsevier, 2019 [7] M. Masson et al., « Osteological and Biomolecular Evidence of a 7000-Year-Old Case of Hypertrophic Pulmonary Osteopathy Secondary to Tuberculosis from Neolithic Hungary », *PLOS ONE*, vol. 8, n° 10, p. e78252, oct. 2013, [8] S. Assis, A. L. Santos, et C. A. Roberts, « Evidence of hypertrophic osteoarthropathy in individuals from the Coimbra Skeletal Identified Collection (Portugal) », *International Journal of Paleopathology*, vol. 1, n° 3, p. 155-163, déc. 2011, [9] S. Flohr et al., « Secondary hypertrophic osteoarthropathy in a male from the Early Medieval settlement of Lauchheim, Germany », *International Journal of Paleopathology*, vol. 20, p. 72-79, mars 2018