



HAL
open science

Кладрибин в лечении многоочагового мультисистемного гистиоцитоза из клеток Лангерганса у пациента с неблагоприятным прогнозом. Клиническое наблюдение

E. V. Zabutova, O. V. Nebelitskaia, N. A. Kotova, V. V. Kozyro, I. A. Samorodova, A. V. Serkov, K. A. Skoriukova, N. V. Medvedeva, Vsevolod Gennadevich Potapenko, E. P. Burlachenko, et al.

► **To cite this version:**

E. V. Zabutova, O. V. Nebelitskaia, N. A. Kotova, V. V. Kozyro, I. A. Samorodova, et al.. Кладрибин в лечении многоочагового мультисистемного гистиоцитоза из клеток Лангерганса у пациента с неблагоприятным прогнозом. Клиническое наблюдение. *Klinicheskaya Onkogematologiya/Clinical Oncohematology*, 2024, 17 (3), pp.273-279. <10.21320/2500-2139-2024-17-3-273-279>. <hal-04808981>

HAL Id: hal-04808981

<https://hal.science/hal-04808981v1>

Submitted on 29 Nov 2024

HAL is a multi-disciplinary open access archive for the deposit and dissemination of scientific research documents, whether they are published or not. The documents may come from teaching and research institutions in France or abroad, or from public or private research centers.

L'archive ouverte pluridisciplinaire HAL, est destinée au dépôt et à la diffusion de documents scientifiques de niveau recherche, publiés ou non, émanant des établissements d'enseignement et de recherche français ou étrangers, des laboratoires publics ou privés.



Distributed under a Creative Commons Attribution - NonCommercial - ShareAlike 4.0 International License

КЛИНИЧЕСКИЕ НАБЛЮДЕНИЯ

<https://doi.org/10.21320/2500-2139-2024-17-3-273-279>

Кладрибин в лечении многоочагового мультисистемного гистиоцитоза из клеток Лангерганса у пациента с неблагоприятным прогнозом. Клиническое наблюдение

В.Г. Потапенко¹, Е.П. Бурлаченко², Ж.-Ф. Эмиль^{3,4}, Е.В. Забутова¹, Е.Н. Имянитов⁵, О.В. Небелицкая¹, Н.А. Котова¹, В.В. Козыро¹, И.А. Самородова¹, А.В. Серков¹, К.А. Скорюкова¹, Е.А. Туркевич⁵, Н.В. Медведева¹

¹ ГБУЗ «Городская клиническая больница № 31», пр-т Динамо, д. 3, Санкт-Петербург, Российская Федерация, 197110

² Медицинский центр «СМ-клиника», Выборгское ш., д. 17-1, Санкт-Петербург, Российская Федерация, 194355

³ Госпиталь им. Амбруаза Паре, пр-т Шарля-де-Голля, д. 9, Булонь-Бийанкур, Франция, 92100

⁴ Версальский университет Сен-Кантен-ан-Ивелин, авеню де Пари, д. 55, Версаль, Франция, 78000

⁵ ФГБУ «НМИЦ онкологии им. Н.Н. Петрова» Минздрава России, ул. Ленинградская, д. 68, пос. Песочный, Санкт-Петербург, Российская Федерация, 197758

РЕФЕРАТ

Гистиоцитоз из клеток Лангерганса относится к клональным заболеваниям системы крови. При одноочаговых формах используются методы локального противоопухолевого воздействия: лучевое или хирургическое лечение. При диссеминированных процессах с поражением нескольких систем проводится химиотерапия, которая позволяет излечить часть пациентов. В настоящей статье представлено описание клинического наблюдения многоочаговой мультисистемной формы гистиоцитоза из клеток Лангерганса с поражением костей, печени, селезенки, абдоминальных лимфатических узлов и гипофиза у пациента 40 лет. Диагноз верифицирован по результатам гистологического и иммуногистохимического исследований биоптата кости. Мутация V600E в гене *BRAF* мето-

CASE REPORTS

<https://doi.org/10.21320/2500-2139-2024-17-3-273-279>

Cladribine in the Treatment of Multifocal Multisystem Langerhans Cell Histiocytosis in a Patient with a Poor Prognosis. A Case Report

V.G. Potapenko¹, E.P. Burlachenko², J.-F. Emile^{3,4}, E.V. Zabutova¹, E.N. Imyanitov⁵, O.V. Nebelitskaia¹, N.A. Kotova¹, V.V. Kozyro¹, I.A. Samorodova¹, A.V. Serkov¹, K.A. Skoriukova¹, E.A. Turkevich⁵, N.V. Medvedeva¹

¹ City Clinical Hospital No. 31, 3 Dinamo pr-t, Saint Petersburg, Russian Federation, 197110

² SM Clinic Medical Center, 17-1 Vyborgskoe sh., Saint Petersburg, Russian Federation, 194355

³ Ambroise Pare Hospital, 9 Charles de Gaulle Avenue, Boulogne-Billancourt, France, 92100

⁴ University of Versailles Saint-Quentin-en-Yvelines, 55 Avenue de Paris, Versailles, France, 78000

⁵ NN Petrov National Medical Cancer Research Center, 68 Leningradskaya ul., pos. Pesochnyi, Saint Petersburg, Russian Federation, 197758

ABSTRACT

Langerhans cell histiocytosis is a hematologic clonal disease. The treatment of localized histiocytosis includes local methods such as radiotherapy or surgery. In cases of disseminated lesions with multiple system damage, chemotherapy is administered, which provides recovery in some patients. The present paper is a case report of multifocal multisystem Langerhans cell histiocytosis with bone, liver, spleen, abdominal lymph node and pituitary lesions in a 40-year-old patient. The diagnosis was verified by histology and immunohistochemistry of bone biopsy specimens. Polymerase chain reaction revealed no V600E mutation in the *BRAF* gene in tumor tissue. Persistent antitumor response was achieved after 6 chemotherapy cycles with cladribine monoregimen. This drug

дом полимеразной цепной реакции в опухолевой ткани не выявлена. После 6 циклов химиотерапии кладрибином в монорежиме достигнут стойкий противоопухолевый ответ. Переносимость препарата была удовлетворительной. Ко времени подготовки публикации продолжительность стойкого ответа у пациента составила 38 мес.

КЛЮЧЕВЫЕ СЛОВА: гистиоцитоз из клеток Лангерганса, кладрибин, несахарный диабет, мутация V600E в гене *BRAF*.

Получено: 18 сентября 2023 г.

Принято в печать: 23 марта 2024 г.

Для переписки: Всеволод Геннадьевич Потапенко, канд. мед. наук, пр-т Динамо, д. 3, Санкт-Петербург, Российская Федерация, 197110; тел.: +7(905)284-51-38; e-mail: potapenko.vsevolod@mail.ru

Для цитирования: Потапенко В.Г., Бурлаченко Е.П., Эмиль Ж.-Ф. и др. Кладрибин в лечении многоочагового мультисистемного гистиоцитоза из клеток Лангерганса у пациента с неблагоприятным прогнозом. Клиническое наблюдение. Клиническая онкогематология. 2024;17(3):273–9.

doi: 10.21320/2500-2139-2024-17-3-273-279.

was well tolerated by the patient. By the time of this publication, the patient had preserved the persistent response for 38 months.

KEYWORDS: Langerhans cell histiocytosis, cladribine, diabetes insipidus, V600E mutation in the *BRAF* gene.

Received: September 18, 2023

Accepted: March 23, 2024

For correspondence: Vsevolod Gennadevich Potapenko, MD, PhD, 3 Dinamo pr-t, Saint Petersburg, Russian Federation, 197110; Tel.: +7(905)284-51-38; e-mail: potapenko.vsevolod@mail.ru

For citation: Potapenko V.G., Burlachenko E.P., Emile J.-F., et al. Cladribine in the Treatment of Multifocal Multisystem Langerhans Cell Histiocytosis in a Patient with a Poor Prognosis. A Case Report. Clinical oncohematology. 2024;17(3):273–9.

doi: 10.21320/2500-2139-2024-17-3-273-279. (In Russ).

ВВЕДЕНИЕ

Гистиоцитарные новообразования относятся к редким гематологическим заболеваниям и составляют менее 1 % всех злокачественных опухолей системы крови [1]. В разные годы описывались локализованные и системные новообразования с различными органными поражениями, известные как болезнь Хенда—Шюллера—Крисчена, болезнь Абта—Леттерера—Сиве, болезнь Таратынова (эозинофильная гранулема), гистиоцитоз X и лангергансоцитозный гранулематоз. После определения типичных маркеров в 1983 г. перечисленные заболевания были объединены в одну группу с общим названием «гистиоцитоз из клеток Лангерганса» (ГКЛ) [2].

Считается, что в патогенезе гистиоцитозов ведущая роль принадлежит мутациям в генах, кодирующих белки сигнального пути митоген-активируемых протеинкиназ (МАРК) гистиоцитов. Чаще всего обнаруживают мутации в генах *BRAF* и *MAP* [3, 4]. По разным данным, 28,0–87,8 % пациентов с ГКЛ имеют мутацию V600E в гене *BRAF*, вторая по частоте мутация — *MAP2K1* [5–7].

Заболевание может протекать в виде одиночного очага и диссеминированного процесса с вовлечением одной или нескольких систем. Чаще всего поражаются легкие, кости, кожа и ЦНС [8]. Вовлечение костной ткани — одно из самых частых проявлений ГКЛ. До 57,3 % пациентов могут иметь очаги остеолитического характера, из них у 66 % присутствуют и другие органные поражения [8, 9]. Поражение печени возможно у 87 % взрослых больных с ГКЛ [10]. Симптомы включают увеличение органа, повышение активности печеночных ферментов, гипербилирубинемия, асцит, портальную гипертензию

или очаговый опухолевый процесс. Для диагностики поражения печени достаточно одного признака или их сочетаний [11]. Поражение ЦНС встречается примерно у 1/3 пациентов с ГКЛ. Вовлечение может быть в виде диффузного или опухолевого процесса в ЦНС, но чаще это проявляется в виде микроаденомы гипофиза со вторичным несахарным мочеизнурением [8, 9]. При ГКЛ костный мозг вовлекается редко (около 4 %), поэтому его исследование рекомендуется только при цитопении [12]. Оценка распространенности ГКЛ позволяет выявить маркеры прогноза и выбрать наиболее эффективную терапию.

У больных с многоочаговым процессом при вовлечении органов риска (печени, селезенки, ЦНС, костного мозга) заболевание протекает более агрессивно [13, 14]. В зависимости от распространенности процесса специалисты Международного гистиоцитарного общества выделяют четыре группы больных: 1) ГКЛ с изолированным поражением легких, 2) ГКЛ с односистемным поражением, 3) ГКЛ с мультисистемным поражением без вовлечения органов риска, 4) ГКЛ с мультисистемным поражением и вовлечением органов риска [15].

Стандартов лечения взрослых, в отличие от детей, пока нет, поэтому степень доказательности большинства рекомендаций — D (экспертное мнение). При локализованных формах прогноз более благоприятный, т. к. эффективна местная терапия [16]. Подавляющее большинство больных с изолированным диссеминированным поражением легких — курильщики, поэтому первым лечебным воздействием у них считается прекращение курения. При неэффективности отказа от курения и/или вовлечении других систем показана химиотерапия.

Исторически к основным препаратам лечения диссеминированных форм ГКЛ относились винбластин,

кладрибин и цитарабин. В лечении педиатрического ГКЛ винбластин — один из основных препаратов, но у взрослых его использование показало меньшую эффективность и худшую переносимость в отличие от цитарабина и кладрибина [17–19].

Для первой линии химиотерапии диссеминированных форм ГКЛ многие эксперты рекомендуют риск-адаптированный подход: если вовлечены органы риска, то применяется кладрибин, а если нет — цитарабин [20–22]. Специалисты Национальной всеобщей онкологической сети США (NCCN) в качестве первичной терапии рекомендуют применять таргетные лекарственные средства: ингибиторы сигнального пути MAPK, в т. ч. вемурафениб, дабрафениб, траметиниб и кобиметиниб [23, 24]. Эти препараты высокоэффективны, однако их применение сопровождается высокой частотой нежелательных явлений. Так, в одном из самых крупных исследований II фазы VE-BASKET было проанализировано лечение вемурафенибом 26 пациентов с мутацией *BRAF*^{V600E} и разными видами гистиоцитоза [25]. У всех пациентов достигнуты клиническое улучшение и как минимум стабилизация по данным КТ. При медиане наблюдения 28,8 мес. медианы общей выживаемости и выживаемости без прогрессирования не достигнуты. 2-летние общая и выживаемость без прогрессирования составили 96 и 86 % соответственно. Принимать вемурафениб по причине неудовлетворительной переносимости не смогли 8 (30,8 %) больных, а 18 (69,2 %) нуждались в снижении дозы или прерывании приема препарата [25]. Вероятно, из-за побочных эффектов и бессрочного приема таргетные препараты в международных экспертных рекомендациях приняты только для пациентов с рецидивами или рефрактерным течением ГКЛ [21]. В повседневной практике выбор первичной терапии зависит от предпочтений клиники и доступности препаратов.

Представленная публикация — часть работы ГКБ № 31 Санкт-Петербурга по изучению гистиоцитозов у взрослых. Ранее нами были опубликованы клинические наблюдения пациентов с болезнью Розаи—Дорфмана, ALK-позитивными гистиоцитозами, болезнью Кикучи—Фуджимото, первые собственные данные по молекулярной диагностике, раздел в Национальном руководстве по гематологии и обзор литературы, посвященные ГКЛ [26–34].

Течение ГКЛ от пациента к пациенту отличается чрезвычайном разнообразием, поэтому описания клинических наблюдений вызывают повышенный практический интерес.

Цель работы — представить проявления заболевания и лечение пациента с многоочаговой мультиформной формой ГКЛ с поражением органов риска.

КЛИНИЧЕСКОЕ НАБЛЮДЕНИЕ

Пациент, 35 лет, в 2015 г. обратил внимание на полиурию. При обследовании выявлена микроаденома гипофиза. Диагностирован несахарный диабет, начата терапия десмопрессином.

Через 2 года, в 2017 г., появилась умеренная постепенно нарастающая боль в тазобедренных суставах. В феврале 2020 г. обнаружены остеолитические очаги

с мягкотканым компонентом в бедренных и тазовых костях.

В марте 2020 г. выполнена трепанобиопсия крыши вертлужной впадины. В биоптате среди фиброзной ткани выявлен неравномерный смешанно-клеточный инфильтрат с выраженной примесью эозинофилов и полями крупных опухолевых клеток с обширной эозинофильной цитоплазмой и бобовидными ядрами. Клетки экспрессировали CD1a, S100, лангерин и CD45. Мутация V600E в гене *BRAF* при исследовании крови и гистобиоптата методом полимеразной цепной реакции не обнаружена.

Выполнена позитронно-эмиссионная томография всего тела с 5-фтордезоксиглюкозой, совмещенная с низкодозной КТ. В брюшной полости обнаружены увеличение селезенки до 127 × 66 × 164 мм, два лимфатических узла размерами 18 × 25 × 32 мм с максимальной степенью накопления радиофармпрепарата (standardized uptake value, SUVmax) 9,66, увеличение подвздошных лимфатических узлов справа — 14 × 12 мм с SUVmax 3,38, слева — 13 × 12 мм с SUVmax 2,08, внутреннего подвздошного лимфатического узла слева — 10 × 9 мм с SUVmax 2,82. Кроме того, выявлены обширные участки деструкции с мягкотканым компонентом и перифокальным уплотнением костной структуры в теле и крыле левой подвздошной кости с SUVmax 18,04, в теле и ветви левой седалищной кости с SUVmax 10,78, шейке и вертелах правой бедренной кости с SUVmax 16,79. SUVmax медиастинального пула крови (mediastinal blood pool) — 1,41, в увеличенной печени (косой вертикальный размер правой доли печени [КВРПД] 200 мм) — SUVmax 2,82.

Проведен скрининг поражения печени и костного мозга. Выявлено повышение активности щелочной фосфатазы с превышением верхней границы нормы в 1,5 раза, без цитолиза, гипербилирубинемии и увеличения активности γ -глутамилтранспептидазы. Повышение активности щелочной фосфатазы, наиболее вероятно, было связано с остеолитическим процессом, однако с учетом гепатомегалии исключить и поражение печеночной ткани не представлялось возможным. Цитопении не было, поэтому исследование костного мозга не выполнялось. Поставлен диагноз: гистиоцитоз из клеток Лангерганса с поражением гипофиза, селезенки, печени, тазобедренных суставов, абдоминальных лимфатических узлов. Клинически значимых сопутствующих заболеваний не было.

В течение 6 мес. боль в суставах медленно нарастала. Перед началом лечения выполнена повторная прицельная КТ тазобедренных суставов. В полости обоих суставов выявлена жидкость справа до 2,5 мм, слева до 7,8 мм; обнаружены крупные зоны остеолита неправильной формы с нечеткими контурами до 47 × 17 мм, чередующиеся с зонами остеосклероза в области шейки, большого и малого вертелов, проксимального диафиза правой бедренной кости. Аналогичные зоны деструкции с окружающим остеосклерозом определялись в области левой лонной, седалищной костей с распространением на крыло подвздошной кости. Размеры очагов деструкции достигали 46 × 16 мм, часть из них открывалась в полость левого тазобедренного сустава. Крыша левой вертлужной впадины была фрагментирована. Несмотря на объем поражения, подвижность

пациента и способность себя обслуживать практически не ухудшились.

В связи с поражением ЦНС и печени было принято решение о химиотерапии по программе для пациентов с высоким риском. С 24.09.2020 г. начато лечение кладрибином в стандартной дозе 5 мг/м² в/в 5 дней подряд каждые 28 дней. В связи с вовлечением костей назначалась золедроновая кислота по 4 мг в/в капельно 1 раз в месяц в течение полугода. Уже после 1-го цикла пациент отметил уменьшение боли в тазобедренных суставах. По данным повторной КТ, выполненной перед 2-м циклом кладрибина, установлено уменьшение размеров селезенки до 86 × 53 × 136 мм и лимфатических узлов. Парааортальные лимфатические узлы уменьшились до 14 × 11 мм. Мягкотканное образование и выпот в суставах не визуализировались. Очаги остеолитического — без динамики. Достигнуто клиническое и лабораторное улучшение.

Суммарно проведено 6 циклов химиотерапии кладрибином в монорежиме. Завершающий цикл был отложен на 1 нед. в связи с бессимптомной новой коронавирусной инфекцией COVID-19. В остальном переносимость цитостатической и сопроводительной терапии была удовлетворительной.

Активность щелочной фосфатазы крови нормализовалась. По результатам повторной КТ в марте 2022 г., т. е. через 12 мес. после завершения лечения кладрибином, отмечалось сохранение умеренной спленомегалии (83 × 57 × 144 мм) и гепатомегалии (КВРПД 198 мм) без увеличения лимфатических узлов. Остеолитические очаги замещены костно-хрящевой тканью (рис. 1–3).

После завершения лечения пациент полностью вернулся к повседневной жизни. Несахарный диабет сохраняется, однако других клинических проявлений болезни нет. Период наблюдения составил 38 мес.

ОБСУЖДЕНИЕ

ГКЛ встречается редко и отличается необычайно разнообразием клинических проявлений. Период от появления эндокринного осложнения в виде несахарного мочеизнурения (диабета) до диагноза диссеминированного ГКЛ, как это было у представленного нами пациента, может занимать несколько лет. Так, по результатам анализа четырех историй болезни медиана периода от дебюта несахарного диабета до верификации диагноза ГКЛ составила 61 мес. (диапазон 24–138 мес.) [8].

Поражение печени часто бывает при многоочаговом ГКЛ. Обычно это проявляется сочетанием гепатомегалии, цитолиза и/или холестаза. Реже встречается изолированное увеличение печени. Например, в исследовании М. Abdallah и соавт. [10] поражение печени выявлено у 22 пациентов с ГКЛ, из которых у большей части ($n = 16$; 73 %) наблюдалось увеличение органа и изменение функциональных проб. У 2 (9 %) больных размеры печени были в норме, у 4 (18 %) — отмечалась изолированная гепатомегалия без отклонений в биохимических анализах [10].

В последние годы, выбирая схемы лечения при разных заболеваниях, клиницисты все шире исполь-

зуют результаты молекулярно-генетических исследований. Показано, что у детей мутация V600E в гене *BRAF* чаще сопровождается диссеминированным ГКЛ и может служить маркером резистентного течения болезни [7, 35]. У взрослых такой корреляции пока не выявлено. Так, в исследованиях Н. Huang и соавт. [36], D. Stathi и соавт. [37] проанализированы данные 67 и 31 пациентов с ГКЛ соответственно. Клинического значения мутации V600E в гене *BRAF* не установлено [36, 37]. Возможно, анализ в более крупных группах пациентов позволит достовернее определить ее прогностическую ценность.

Кладрибин (2-хлордеоксиаденозин, 2-CdA) относится к классу антиметаболитов и показал высокую антипролиферативную активность клеток моноцитарно-макрофагального звена при злокачественных опухолях, в т. ч. гистиоцитозах [38, 39]. Так, в работе G. Goyal и соавт. ретроспективно проанализированы результаты лечения одной из самых крупных ($n = 38$) групп взрослых пациентов с диссеминированным ГКЛ [40]. У 29 человек кладрибин применялся в первой линии, а 9 пациентов ранее уже получали другую химиотерапию. Частота общего ответа составила 79 % ($n = 30$), полный ответ достигнут у 26 % больных ($n = 10$), частичный — у 53 % ($n = 20$). У 60 % пациентов с гистиоцитарным поражением легких отмечалось улучшение дыхательной функции. Медиана наблюдения составила 6,3 года. У пациентов с достигнутым противоопухолевым ответом показатели 1-, 3- и 5-летней выживаемости без прогрессирования составили 80, 80 и 70 % соответственно. Переносимость кладрибина была в целом удовлетворительной. Нежелательные явления III–IV степени зафиксированы у 3 пациентов. В частности, у 2 больных развилась лимфопения, у 1 — фебрильная нейтропения. Еще у одного больного отмечалась декомпенсация хронической сердечной недостаточности, предположительно связанной с кладрибином [40]. Удовлетворительная переносимость кладрибина и высокая частота многолетних ремиссий позволяют ожидать стойкого ответа и у представленного нами пациента.

В связи с остеолитическим процессом больной получал золедроновую кислоту. У пациентов с гистиоцитозами бисфосфонаты и блокаторы RANKL-рецепторов имеют особое значение, т. к. у остеокластов и макрофагов общий путь развития. В связи с этим использование ингибиторов костной резорбции, в т. ч. в качестве противоопухолевых препаратов, обосновано патогенетически [41]. В ретроспективном многоцентровом исследовании D. Chellapandian и соавт. [42] изучена эффективность монотерапии бисфосфонатами в смешанной группе ($n = 18$) взрослых и детей с ГКЛ (медиана возраста 23,7 года, диапазон 5,7–38,3 года). Все больные были с дебютом или первым рецидивом многоочагового мультисистемного ГКЛ. Все пациенты указали на уменьшение костной боли. У 13 (72 %) больных зафиксировано полное исчезновение костных очагов ГКЛ ($n = 13$), а также кожных ($n = 1$), гипофизарных ($n = 1$) и легочных ($n = 1$). У 2 больных отмечался частичный ответ, а у 3 — эффекта не было. 3-летняя выживаемость без прогрессирования составила 75 % [42]. Таким образом, высоковероятно, что стойкий противоопухолевый эффект у представлен-

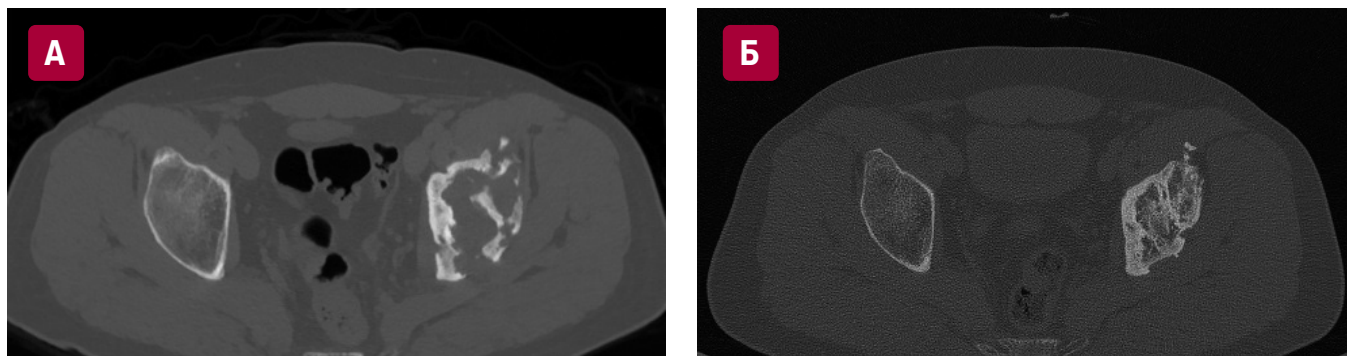


Рис. 1. КТ тазобедренных суставов. Обширная деструкция левой вертлужной впадины (А) в дебюте гистиоцитоза из клеток Лангерганса и (Б) через 12 мес. после завершения терапии кладрибином

Fig. 1. Hip CT scan. Extensive destruction of the left acetabulum (A) at the onset of Langerhans cell histiocytosis and (B) in 12 months after completing cladribine therapy

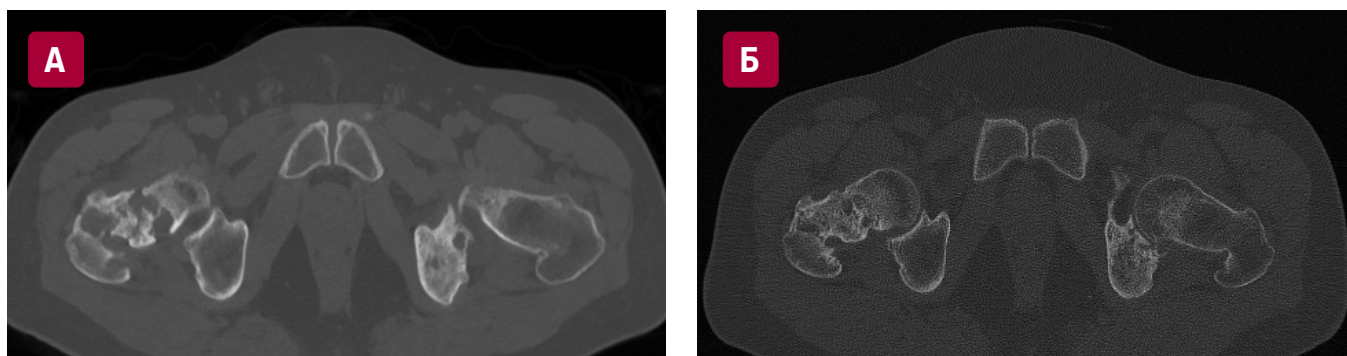


Рис. 2. КТ тазобедренных суставов. Деструкция шейки и вертелов правой бедренной кости (А) в дебюте гистиоцитоза и (Б) через 12 мес. после завершения терапии кладрибином

Fig. 2. Hip CT scan. Destruction of the neck and trochanters of the right femur (A) at the onset of Langerhans cell histiocytosis and (B) in 12 months after completing cladribine therapy

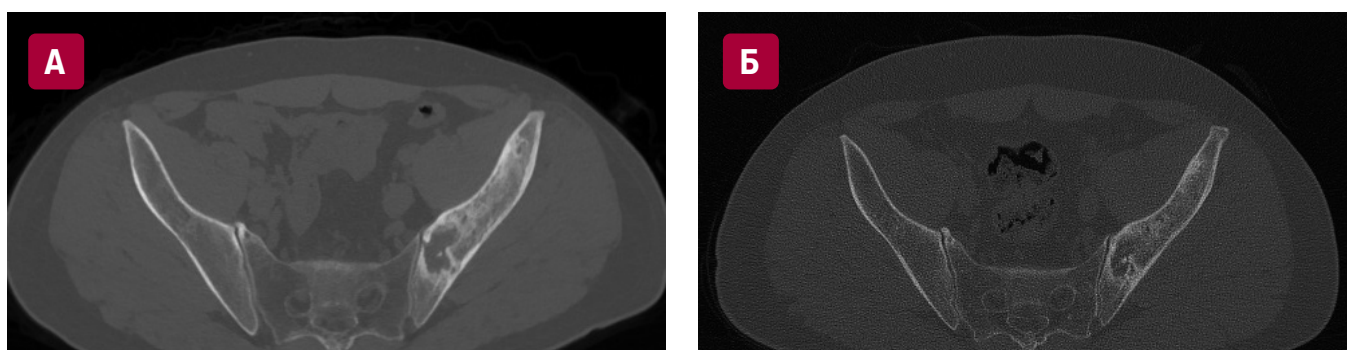


Рис. 3. КТ тазобедренных суставов. Деструкция левой подвздошной кости (А) в дебюте гистиоцитоза из клеток Лангерганса и (Б) через 12 мес. после завершения терапии кладрибином

Fig. 3. Hip CT scan. Left iliac bone destruction (A) at the onset of Langerhans cell histiocytosis and (B) in 12 months after completing cladribine therapy

ного нами больного был обусловлен лечением как кладрибином, так и золедроновой кислотой.

ЗАКЛЮЧЕНИЕ

Лечение кладрибином у пациента с гистиоцитозом из клеток Лангерганса с неблагоприятным прогнозом привело к быстрому стойкому ответу при удовлетворительной переносимости препарата.

УВЕДОМЛЕНИЯ/ACKNOWLEDGMENT

ПОТЕНЦИАЛЬНЫЕ КОНФЛИКТЫ ИНТЕРЕСОВ.

В.Г. Потапенко — чтение лекций, поддержанных Sanofi, Roche, «Р-Фарм»; участие в экспертном совете, поддержанном Novartis. Н.В. Медведева — чтение лекций, поддержанных Janssen, Astra Zeneca, Sanofi, Roche, «Р-Фарм». Ж.-Ф. Эмиль — поддержка по программе научных исследований в области рака

Национального института рака Франции (PRT-K19-143). Остальные авторы заявляют об отсутствии конфликтов интересов.

DISCLOSURE. V.G. Potapenko: lectures supported by Sanofi, Roche, R-Pharm; participation in the advisory board of Novartis. N.V. Medvedeva: lectures supported by Janssen, Astra Zeneca, Sanofi, Roche, R-Pharm. J.-F. Emile: support of scientific cancer research from the National Cancer Institute of France (PRT-K19-143). Other authors declare no conflicts of interest.

ИСТОЧНИКИ ФИНАНСИРОВАНИЯ. Исследование не имело спонсорской поддержки.

FUNDING. This study received no external financial support.

ВКЛАД АВТОРОВ. Все авторы подтверждают соответствие своего авторства, согласно международным критериям ICMJE. При этом наибольший вклад распределен следующим образом. **Концепция и дизайн:** В.Г. Потапенко.

Сбор и обработка данных: В.Г. Потапенко, И.А. Самородова, Н.В. Медведева.

Предоставление материалов исследования: Е.П. Бурлаченко, Ж.-Ф. Эмиль, Е.Н. Имянитов, И.А. Самородова, Е.А. Туркевич, Н.В. Медведева.

Анализ и интерпретация данных: все авторы.

Подготовка рукописи: все авторы.

Окончательное одобрение рукописи: Н.В. Медведева.

Административная поддержка: Н.В. Медведева.

AUTHOR CONTRIBUTION. All authors meet the ICMJE criteria for authorship and declare their special contribution as follows:

Conception and design: V.G. Potapenko.

Data collection and processing: V.G. Potapenko, I.A. Samorodova, N.V. Medvedeva.

Research materials provision: E.P. Burlachenko, J.-F. Emile, E.N. Imyanotov, I.A. Samorodova, E.A. Turkevich, N.V. Medvedeva.

Data analysis and interpretation: all authors.

Manuscript writing: all authors.

Final approval of manuscript: N.V. Medvedeva.

Administrative support: N.V. Medvedeva.

СОГЛАСИЕ НА ПУБЛИКАЦИЮ. От пациента получено письменное информированное согласие на публикацию.

CONSENT FOR PUBLICATION. Written informed consent for publication was obtained from the patient.

ЭТИЧЕСКОЕ ОДОБРЕНИЕ. Не требуется.

ETHICS APPROVAL. Not required.

ORCID

В.Г. Потапенко — <https://orcid.org/0000-0003-2985-0503>

J.-F. Emile — <https://orcid.org/0000-0002-6073-4466>

Е.Н. Имянитов — <https://orcid.org/0000-0003-4529-7891>

О.В. Небелицкая — <https://orcid.org/0009-0009-7592-4957>

Н.А. Котова — <https://orcid.org/0009-0006-9297-2991>

И.А. Самородова — <https://orcid.org/0000-0001-9321-9084>

А.В. Серков — <https://orcid.org/0009-0003-4473-6546>

К.А. Скорюкова — <https://orcid.org/0000-0003-4329-5622>

Н.В. Медведева — <https://orcid.org/0000-0002-4350-4204>

ЛИТЕРАТУРА/REFERENCES

- Pileri SA, Grogan TM, Harris NL, et al. Tumours of histiocytes and accessory dendritic cells: an immunohistochemical approach to classification from the International Lymphoma Study Group based on 61 cases. *Histopathology*. 2002;41(1):1–29. doi: 10.1046/j.1365-2559.2002.01418.x.
- Coppes-Zantinga A, Egeler RM. The Langerhans cell histiocytosis X files revealed. *Br J Haematol*. 2002;116(1):3–9. doi: 10.1046/j.1365-2141.2002.03232.x.
- Diamond EL, Durham BH, Haroche J, et al. Diverse and Targetable Kinase Alterations Drive Histiocytic Neoplasms. *Cancer Discov*. 2016;6(2):154–65. doi: 10.1158/2159-8290.CD-15-0913.
- Гурьева О.Д., Валиев Т.Т., Павловская А.И. Гистиоцитарные опухоли: современные аспекты патогенеза, классификации, диагностики и лечения. *Онкогематология*. 2022;17(1):10–25. doi: 10.17650/1818-8346-2022-17-1-10-25. [Gurieva O.D., Valiev T.T., Pavlovskaya A.I. Histiocytic neoplasms: modern aspects of pathogenesis, classification, diagnosis and treatment. *Oncohematology* 2021;17(1):10–25. doi: 10.17650/1818-8346-2022-17-1-10-25. (In Russ)]
- Roden AC, Hu X, Kip S, et al. BRAF V600E expression in Langerhans cell histiocytosis: clinical and immunohistochemical study on 25 pulmonary and 54 extrapulmonary cases. *Am J Surg Pathol*. 2014;38(4):548–51. doi: 10.1097/PAS.000000000000129.
- Go H, Jeon YK, Huh J, et al. Frequent detection of BRAF(V600E) mutations in histiocytic and dendritic cell neoplasms. *Histopathology*. 2014;65(2):261–72. doi: 10.1111/his.12416.
- Heritier S, Emile JF, Barkaoui MA, et al. BRAF Mutation Correlates With High-Risk Langerhans Cell Histiocytosis and Increased Resistance to First-Line Therapy. *J Clin Oncol*. 2016;34(25):3023–30. doi: 10.1200/JCO.2015.65.9508.
- Потапенко В.Г., Климович А.В., Евсеев Д.А. и др. Структура и клинические проявления злокачественных гистиоцитозов у взрослых. *Гематология и трансфузиология*. 2022;67(5):186. [Potapenko V.G., Klimovich A.V., Evseev D.A., et al. Structure and clinical manifestations of malignant histiocytosis in adults. *Gematologiya i transfuziologiya*. 2022;67(5):186. (In Russ)]
- Arico M, Girschikofsky M, Genereau T, et al. Langerhans cell histiocytosis in adults. Report from the International Registry of the Histiocyte Society. *Eur J Cancer*. 2003;39(16):2341–8. doi: 10.1016/s0959-8049(03)00672-5.
- Abdallah M, Genereau T, Donadieu J, et al. Langerhans' cell histiocytosis of the liver in adults. *Clin Res Hepatol Gastroenterol*. 2011;35(6–7):475–81. doi: 10.1016/j.clinre.2011.03.012.
- Rodriguez-Galindo C, Allen CE. Langerhans cell histiocytosis. *Blood*. 2020;135(16):1319–31. doi: 10.1182/blood.2019000934.
- Kim HK, Park CJ, Jang S, et al. Bone marrow involvement of Langerhans cell histiocytosis: immunohistochemical evaluation of bone marrow for CD1a, Langerin, and S100 expression. *Histopathology*. 2014;65(6):742–8. doi: 10.1111/his.12481.
- Cao XX, Li J, Zhao AL, et al. Methotrexate and cytarabine for adult patients with newly diagnosed Langerhans cell histiocytosis: A single arm, single center, prospective phase 2 study. *Am J Hematol*. 2020;95(9):E235–E238. doi: 10.1002/ajh.25864.
- Guo JJ, Zhu HY, Wang L, et al. The Clinical and Laboratory Characteristics of Adult Langerhans Cell Histiocytosis Patients and the Influencing Factors of Prognosis. *Zhongguo Shi Yan Xue Ye Xue Za Zhi*. 2020;28(6):2079–83. doi: 10.19746/j.cnki:issn.1009-2137.2020.06.046.
- Emile JF, Abila O, Fraitag S, et al. Revised classification of histiocytoses and neoplasms of the macrophage-dendritic cell lineages. *Blood*. 2016;127(22):2672–81. doi: 10.1182/blood-2016-01-690636.
- Латышев В.Д., Лукина Е.А. Гистиоцитоз из клеток Лангерганса у взрослых: современные возможности терапии. *Клиническая онкогематология*. 2021;14(4):444–54. doi: 10.21320/2500-2139-2021-14-4-444-454. [Latyshev V.D., Lukina E.A. Langerhans Cell Histiocytosis in Adults: Treatment Opportunities of Today. *Clinical oncohematology*. 2021;14(4):444–54. doi: 10.21320/2500-2139-2021-14-4-444-454. (In Russ)]
- Cantu MA, Lupo PJ, Bilgi M, et al. Optimal therapy for adults with Langerhans cell histiocytosis bone lesions. *PLoS One*. 2012;7(8):e43257. doi: 10.1371/journal.pone.0043257.
- Radzikowska E, Wiatr E, Bestry I, et al. The results of treatment with vinblastine prednisone and mercaptopurine in adult patients with multisystem Langerhans cell histiocytosis. *Pediatric Blood Cancer*. 2014;61(11):2129–43.
- Tazi A, Lorillon G, Haroche J, et al. Vinblastine chemotherapy in adult patients with langerhans cell histiocytosis: a multicenter retrospective study. *Orphanet J Rare Dis*. 2017;12(1):95. doi: 10.1186/s13023-017-0651-z.

20. Salama HA, Jazieh AR, Alhejazi AY, et al. Highlights of the Management of Adult Histiocytic Disorders: Langerhans Cell Histiocytosis, Erdheim-Chester Disease, Rosai-Dorfman Disease, and Histiocytic Lymphohistiocytosis. *Clin Lymphoma Myeloma Leuk*. 2021;21(1):e66–e75. doi: 10.1016/j.clml.2020.08.007.
21. Goyal G, Tazi A, Go RS, et al. International expert consensus recommendations for the diagnosis and treatment of Langerhans cell histiocytosis in adults. *Blood*. 2022;139(17):2601–21. doi: 10.1182/blood.2021014343.
22. Allen CE, Ladisch S, McClain KL. How I treat Langerhans cell histiocytosis. *Blood*. 2015;126(1):26–35. doi: 10.1182/blood-2014-12-569301.
23. Go RS, Jacobsen E, Baiocchi R, et al. Histiocytic Neoplasms, Version 2.2021, NCCN Clinical Practice Guidelines in Oncology. *J Natl Compr Canc Netw*. 2021;19(11):1277–303. doi: 10.6004/jnccn.2021.0053.
24. Латышев В.Д., Чавынчак Р.Б., Ковригина А.М. и др. Гистиоцитозы — сроки диагностики и демографические характеристики пациентов, опыт НМИЦ гематологии. *Гематология и трансфузиология*. 2020;65(1):164. [Latysh V.D., Chavynchak R.B., Kovrigina A.M., et al. Histiocytosis: timing of diagnosis and demographic characteristics of patients, the experience of the Hematology Research Institute. *Gematologiya i transfuziologiya*. 2020;65(1):164. (In Russ)]
25. Diamond EL, Subbiah V, Lockhart AC, et al. Vemurafenib for BRAF V600-Mutant Erdheim-Chester Disease and Langerhans Cell Histiocytosis: Analysis of Data From the Histology-Independent, Phase 2, Open-label VE-BASKET Study. *JAMA Oncol*. 2018;4(3):384–8. doi: 10.1001/jamaoncol.2017.5029.
26. Потапенко В.Г., Байков В.В., Зинченко А.В., Потихонова Н.А. Гистиоцитоз из клеток Лангерганса у взрослых: обзор литературы. *Онкогематология*. 2022;17(4):16–32. doi: 10.17650/1818-8346-2022-17-4-16-32. [Potapenko V.G., Baykov V.V., Zinchenko A.V., Potikhonova N.A. Langerhans cell histiocytosis in adults: literature review. *Oncohematology* 2022;17(4):16–32. doi: 10.17650/1818-8346-2022-17-4-16-32. (In Russ)]
27. Потапенко В.Г., Байков В.В., Маркова А.Ю. и др. Болезнь Кикучи–Фуджимото: обзор литературы и четыре клинических наблюдения. *Онкогематология*. 2022;17(4):48–59. doi: 10.17650/1818-8346-2022-17-4-48-59. [Potapenko V.G., Baykov V.V., Markova A.Yu., et al. Kikuchi–Fujimoto disease: literature review and report of four cases. *Oncohematology*. 2022;17(4):48–59. doi: 10.17650/1818-8346-2022-17-4-48-59. (In Russ)]
28. Kemps PG, Picarsic J, Durham BH, et al. ALK-positive histiocytosis: a new clinicopathologic spectrum highlighting neurologic involvement and responses to ALK inhibition. *Blood*. 2022;139(2):256–80. doi: 10.1182/blood.2021013338.
29. Потапенко В.Г., Климович А.В., Евсеев Д.А. и др. Злокачественные гистиоцитозы у взрослых. *Гематология и трансфузиология*. 2022;приложение 67.2.2022:281. [Potapenko V.G., Klimovich A.V., Evseev D.A., et al. Malignant histiocytosis in adults. *Gematologiya i transfuziologiya*. 2022;Suppl 67.2.2022:281. (In Russ)]
30. Potapenko VG, Krivolapov YuA, Leenman EE, Emile J-F. Surgical management of a histiocytic tumor of unknown malignancy potential: Case report. *Cell Ther Transplant*. 2021;10(3):46–8. doi: 10.18620/ctt-1866-8836-2021-10-3-1-148.
31. Потапенко В.Г., Байков В.В., Горбунова А.В. и др. Определение терапевтических мишеней у пациентов со злокачественными гистиоцитозами с помощью методов молекулярной диагностики. *Вестник гематологии*. 2021;17(2):71. [Potapenko V.G., Baykov V.V., Gorbunova A.V., et al. Determination of therapeutic targets in patients with malignant histiocytosis using molecular diagnostic methods. *Vestnik gematologii*. 2021;17(2):71. (In Russ)]
32. Potapenko V, Baykov V, Orlov S, et al. Crizotinib in treatment of atypical ALK-rearranged histiocyte tumor. Case report. 38th Annual Meeting of the Histiocyte Society. Stockholm, 2022.
33. Потапенко В.Г., Абрамов Д.С., Байков В.В. и др. Химиотерапия кладрибином многоочаговой мультисистемной формы болезни Розай–Дорфмана: обзор литературы и клиническое наблюдение. *Онкогематология*. 2024;19(2):46–55. doi: 10.17650/1818-8346-2024-19-2-46-55. [Potapenko V.G., Abramov D.S., Baykov V.V., et al. Cladribine chemotherapy of multifocal, multisystemic form of Rosai–Dorfman disease: literature review and case report. *Oncohematology*. 2024;19(2):46–55. doi: 10.17650/1818-8346-2024-19-2-46-55. (In Russ)]
34. Гематология. Национальное руководство. Под ред. О.А. Рукавицына. М.: ГЭОТАР-Медиа, 2024. [Rukavitsyn O.A., ed. *Gematologiya. Natsionalnoe rukovodstvo*. (Hematology. National guidelines.) Moscow: GEOTAR-Media Publ.; 2024. (In Russ)]
35. Berres ML, Lim KP, Peters T, et al. BRAF-V600E expression in precursor versus differentiated dendritic cells defines clinically distinct LCH risk groups. *J Exp Med*. 2014;211(4):669–83. doi: 10.1084/jem.20130977.
36. Huang H, Lu T, Sun Y, et al. Association between clinicopathologic characteristics and BRAF^{V600E} expression in Chinese patients with Langerhans cell histiocytosis. *Thorac Cancer*. 2019;10(10):1984–92. doi: 10.1111/1759-7714.13179.
37. Stathi D, Yavropoulou MP, Allen CE, et al. Prevalence of the BRAF^{V600E} mutation in Greek adults with Langerhans cell histiocytosis. *Pediatr Hematol Oncol*. 2022;39(6):540–8. doi: 10.1080/08880018.2022.2029988.
38. Carrera CJ, Terai C, Lotz M, et al. Potent toxicity of 2-chlorodeoxyadenosine toward human monocytes in vitro and in vivo. A novel approach to immunosuppressive therapy. *J Clin Invest*. 1990;86(5):1480–8. doi: 10.1172/JCI114865.
39. Neel A, Artifoni M, Fontenoy AM, et al. Long-term efficacy and safety of 2CdA (cladribine) in extra-pulmonary adult-onset Langerhans cell histiocytosis: analysis of 23 cases from the French Histiocytosis Group and systematic literature review. *Br J Haematol*. 2020;189(5):869–78. doi: 10.1111/bjh.16449.
40. Goyal G, Abeykoon JP, Hu M, et al. Single-agent cladribine as an effective front-line therapy for adults with Langerhans cell histiocytosis. *Am J Hematol*. 2021;96(5):E146–E150. doi: 10.1002/ajh.26119.
41. Da Costa CE, Annels NE, Faaij CM, et al. Presence of osteoclast-like multinucleated giant cells in the bone and nonostotic lesions of Langerhans cell histiocytosis. *J Exp Med*. 2005;201(5):687–93. doi: 10.1084/jem.20041785.
42. Chellapandian D, Makras P, Kaltsas G, et al. Bisphosphonates in Langerhans Cell Histiocytosis: An International Retrospective Case Series. *Mediterr J Hematol Infect Dis*. 2016;8(1):e2016033. doi: 10.4084/MJHID.2016.033.