



HAL
open science

SURGICAL LIPOSUCTION IN THE MONDAIN PIGEON: A NEW TREATMENT TECHNIQUE

Ibrahim Maman Laminou

► **To cite this version:**

Ibrahim Maman Laminou. SURGICAL LIPOSUCTION IN THE MONDAIN PIGEON: A NEW TREATMENT TECHNIQUE. 2024. hal-04631706

HAL Id: hal-04631706

<https://hal.science/hal-04631706>

Preprint submitted on 2 Jul 2024

HAL is a multi-disciplinary open access archive for the deposit and dissemination of scientific research documents, whether they are published or not. The documents may come from teaching and research institutions in France or abroad, or from public or private research centers.

L'archive ouverte pluridisciplinaire **HAL**, est destinée au dépôt et à la diffusion de documents scientifiques de niveau recherche, publiés ou non, émanant des établissements d'enseignement et de recherche français ou étrangers, des laboratoires publics ou privés.



Distributed under a Creative Commons Attribution 4.0 International License

LA LIPOSUCCION CHIRURGICALE CHEZ LE PIGEON MONDAIN : UNE NOUVELLE TECHNIQUE DE TRAITEMENT

IBRAHIM Maman Laminou^{1,2*}

1: Cabinet Vétérinaire la maison de l'éleveur Niamey-Niger; 2: Centre de Recherche Médicale et Sanitaire de Niamey au Niger

*Auteur correspondant : Dr. Ibrahim Maman Laminou : MVD, MSc, PhD, HDR. Tel : (00227) 80882022. E-mail : lamine.cermes@gmail.com

Résumé :

Problématique : la spécificité du mondain qui est un pigeon de forme (race de chair à forte croissance) et les erreurs alimentaires (Arachides, sésame, haricot) sont responsables d'une surcharge grasseuse du pigeon en particulier de la paroi abdominale pelvienne appelée « boule ». Ce surpoids a de nombreuses conséquences. Il est à l'origine de nombreux œufs cassés, de nombreux pigeonneaux écrasés. Il est même une cause d'infertilité des œufs par gêne stérique lors de l'accouplement et in fine d'une baisse de la prolificité des sujets.

Objectif : Cette étude décrit les principales étapes pour faire une exérèse de la surcharge grasseuse chez le pigeon mondain au cabinet la maison des éleveurs à Niamey au Niger.

Méthodologie : Cette chirurgie comprend les étapes suivantes : Déplumage et préparation du champ opératoire. Après la contention, une diérèse est faite sur la ligne blanche. Si la graisse est dermique, on réalise une exérèse de deux lambeaux de peau. Si la graisse est dans le conjonctif sous cutané, on opère une exérèse minutieuse. Par contre, si elle est intra abdominale, on fait une laparotomie suivie de l'exérèse de la graisse. La synthèse est constituée dans ce cas-ci d'un surjet simple sur la paroi abdominale avec un catgut résorbable et des points simples séparés avec un fils non résorbable sur la peau. Un pansement à base d'un cicatrisant et d'un antibiotique en spray permet une cicatrisation en une semaine.

Principaux résultats : L'exérèse de la surcharge grasseuse est une intervention chirurgicale très délicate à cause des adhérences des anses intestinales et des risques de toucher les anses intestinales ou les sacs aériens caudaux. Toutefois, le taux de succès est d'au moins 90%.

Conclusion : L'exérèse de la surcharge grasseuse est une technique chirurgicale applicable chez le mondain en remplacement d'un traitement à la carnitine ou d'un régime alimentaire drastique du pigeon.

Mots clés : Technique, chirurgicale, exérèse, jabot, Niger.

SURGICAL LIPOSUCTION IN THE MONDAIN PIGEON: A NEW TREATMENT TECHNIQUE

Summary :

Problem: the specificity of the "mondain" which is a shaped pigeon (strong-growing flesh breed) and dietary errors (peanuts, sesame, beans) are responsible for an excess fat in the pigeon, in particular of the pelvic abdominal wall called "ball ". This excess weight has many consequences. It is the cause of many broken eggs and many crushed squabs. It is even a cause of infertility of eggs during mating and ultimately a reduction in the prolificacy of the subjects.

Objective: This study describes the main steps for excision of excess fat in the mondain pigeon at the breeders' house in Niamey, Niger.

Methodology: This surgery includes the following steps: Feathering and preparation of the operating field. After the restraint, a dieresis is made on the white line. If the fat is dermal, two flaps of skin are excised. If the fat is in the subcutaneous connective tissue, careful excision is carried out. On the other hand, if it is intra-abdominal, we do a laparotomy followed by excision of the fat. The synthesis consists in this case of a simple overlock on the abdominal wall with an absorbable catgut and simple stitches separated with a non-absorbable thread on the skin. A dressing based on a healing agent and an antibiotic spray allows healing to take place within a week.

Main results: Excision of excess fat is a very delicate surgical procedure due to adhesions of the intestinal loops and the risks of affecting the intestinal loops or the caudal air sacs. However, the success rate is at least 90%.

Conclusion: Removal of excess fat is a surgical technique applicable to mondain as a replacement for treatment with carnitine or a drastic pigeon diet.

Key words: Technique, surgical, excision, crop, Niger.

I. Problématique :

Le pigeon mondain, avec sa beauté distinctive et son élégance gracieuse, a exercé une influence significative dans la culture et la société à travers les âges. Sa présence s'étend bien au-delà des expositions aviaires et des concours de beauté, touchant des domaines tels que l'art, la littérature, la religion et même la politique[1].

Au Niger, les éleveurs et les passionnés de pigeons mondains forment une communauté dévouée et passionnée. Leur engagement envers la préservation et l'amélioration de la race est remarquable, avec des éleveurs consacrant des heures innombrables à l'élevage sélectif et à l'exposition de leurs oiseaux. Les concours de beauté et les expositions aviaires (Exposition du Club Mondain Niger) attirent des foules enthousiastes, offrant aux éleveurs l'occasion de partager leur amour pour cette race et de célébrer son excellence.

Toutefois, l'élevage du pigeon mondain n'est pas sans difficultés. Parmi les problèmes rencontrés par les éleveurs en colombiculture est le problème de la surcharge graisseuse communément appelée « boule ». Cette surcharge serait responsable du surpoids entraînant : (1) des difficultés à s'accoupler entraînant des œufs non fécondés ; (2) l'écrasement de nombreux œufs et (3) l'écrasement de nombreux pigeonneaux. Bref, cette surcharge graisseuse entraîne une baisse de fertilité du mâle et la prolificité du mondain des femelles[2].

Plusieurs stratégies sont utilisées pour traiter ce problème de surcharge graisseuse dont (1) un régime alimentaire consistant à réduire de façon drastique la quantité d'aliments à donner aux pigeons mais la qualité en réduisant les sources de lipides comme l'arachide, le sésame et le maïs. Cependant, cette stratégie ne semble pas satisfaisante pour les éleveurs. Une autre stratégie consiste à donner de la carnitine (CARNICOLE®) pour stimuler le métabolisme lipidique et faire maigrir les oiseaux. Certains éleveurs rajoutent aussi du vinaigre dans l'eau de boisson. L'inconvénient de cette stratégie est la difficulté à trouver de la carnitine sur le marché[3].

C'est dans ce contexte qu'une nouvelle technique chirurgicale a vu le jour au niveau du cabinet « la maison des éleveurs » à Niamey au Niger pour opérer les surcharges graisseuses de la membrane ptalgiale de pigeon mondain.

Le but de cette étude est de décrire la technique de liposuction chez le pigeon mondain.

II. Observation et technique

1. Patient, motifs de consultation, antécédents et diagnostic

De plus en plus des pigeons sont présentés en consultation au cabinet « la maison des éleveurs à Niamey au Niger avec comme motif de consultation la présence d'une boule au niveau de la membrane ptagiale ou pour une série d'œufs non fécondés ou pour un surpoids engendrant des écrasements d'œufs ou de pigeonneaux. De fois, le mâle à de la peine à s'accoupler avec sa femelle ou tombe même lors de l'accouplement. Ils peuvent ajouter d'avoir fait un régime alimentaire ou un traitement à la carnitine sans résultats significatif.

L'analyse des antécédents révèle le plus souvent des pigeons qui sont nourrit avec des grains en particuliers de l'arachide, du haricot, du maïs. Autrement, il y'a le plus souvent des erreurs alimentaires en distribuant aux oiseaux des aliments très riches en lipides.

L'état général des oiseaux montre des pigeons trop lourds dépassant la moyenne de 1200 g pour le mâle et 900 g pour les femelles.

L'examen clinique montre le plus souvent une grosse boule entre les deux pattes. Une véritable surcharge graisseuse qui peut être souvent accompagner par une hernie ombilicale.

Le diagnostic d'une surcharge graisseuse est rapidement posé et une intervention chirurgicale est décidée pour résoudre cette obésité aux conséquences désastreuses.

2. Opération de la surcharge graisseuse :

Comme toute opération chirurgicale, elle comprend les étapes suivantes énumérées ci-dessous :

2.1. Déplumage de la zone d'intervention : Il faut déplumer le pigeon au niveau de la paroi abdominale pelvienne allant de la pointe du bréchet au cloaque. Il est important de vérifier le cordon ombilical car de fois, il s'agit d'une hernie ombilicale.

2.2. Nettoyage désinfection du champ opératoire

L'étape suivante est le nettoyage et la désinfection du champ opératoire. Plusieurs produits peuvent être utilisés comme de l'alcool ou de la polyvidone iodée.

2.3. Contention du sujet

L'opération de fait en plaçant le pigeon en décubitus dorsal et les pattes écartées.

2.4. Diérèse

La diérèse de fait sur la ligne blanche. Ce qui permet d'apprécier les différentes situations. Trois situations peuvent se présenter : (1) une surcharge graisseuse à localisation

épidermique. Dans ce cas l'opération consistera à faire une exérèse d'un lambeau de peau pour réduire la surcharge graisseuse. (2) une surcharge graisseuse à localisation intra conjonctivale.

Dans ce cas l'opération ne nécessitera pas une laparotomie et se limitera à décaper le conjonctif sous cutané surchargé. (3) Enfin la troisième possibilité est une surcharge graisseuse intra abdominale au niveau de la paroi abdominale ou au niveau des anses intestinales.

2.4.1. Graisse à localisation dermique

Cette situation est reconnaissable par la présence d'une peau très épaisse d'au moins 2,5 cm d'épaisseur. Le conjonctif sous cutané n'est pas chargé et le volume abdominal est normal. Dans cette situation, deux lambeaux de peau sont taillés de part et d'autre de la ligne médiale (**Figure 1**).

2.4.2. Graisse localisée dans le conjonctif sous cutané

Il arrive que la surcharge graisseuse se trouve sous la peau, dans le conjonctif sous cutané. Dans ce cas, il faut une dissection minutieuse des masses graisseuses qui le plus souvent sont bilatérale. L'exérèse des deux boules se termine par une synthèse de la peau avec du fil non résorbable. Si la peau est trop grande, on peut la réduire en taillant deux lambeaux de part et d'autre de la ligne médiane (**Figure 2**).

2.4.3. Graisse à localisation intra abdominale

La surcharge graisseuse peut être localisée dans l'abdomen. Dans ce cas, on fait une laparotomie. Dans la cavité générale deux locations sont fréquemment rencontrées : la paroi abdominale et les anses intestinale. L'exérèse de la graisse de la paroi abdominale est plus facile et comporte moins de risque. Par contre, la graisse des mésentères intestinaux est difficile à opérer et comporte des risques d'entérotomie (**Figure 3**).

2.5. La synthèse

La synthèse se fera selon le cas : Dans le cas d'une surcharge à localisation conjonctivale, la synthèse sera des points simples séparés avec un fil non résorbable sur la peau. Dans le cas d'une surcharge à localisation intra conjonctivale, la synthèse sera aussi des points simples séparés avec un fil non résorbable après avoir taillé deux lambeaux de peau de part et d'autre de la plaie chirurgicale. Dans le cas d'une surcharge à localisation intra abdominale, la synthèse sera un surjet simple avec du fil résorbable sur la paroi abdominale et des points simples séparés sur la peau.

On termine l'opération en mettant un anti biotique sous forme de spray (VETO SPRAY® ou LIMOXIN®) sur la plaie. L'évolution est le plus souvent favorable. Après une semaine, on retire les points de suture et les oiseaux recommence à pondre après une convalescence de 4 à 6 semaines dans 90% de cas.

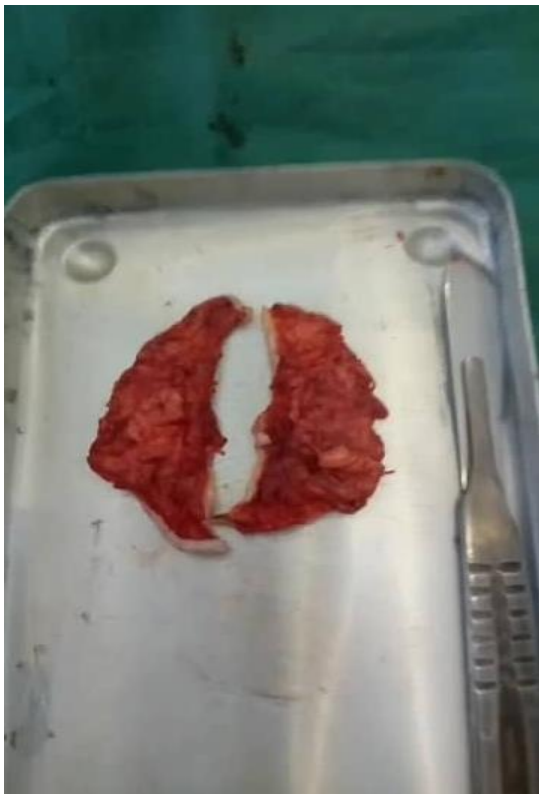
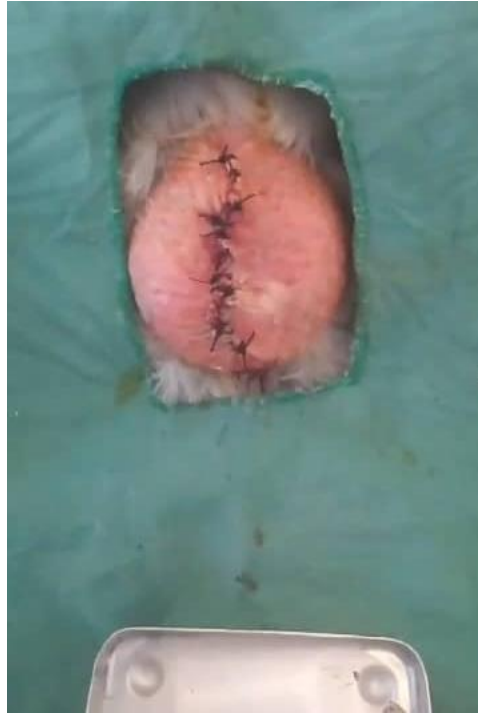
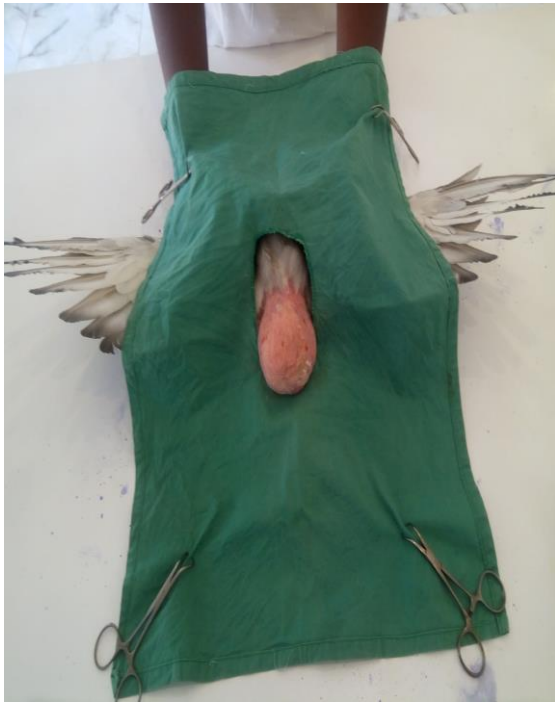Figure 1 : Graisse à localisation dermique

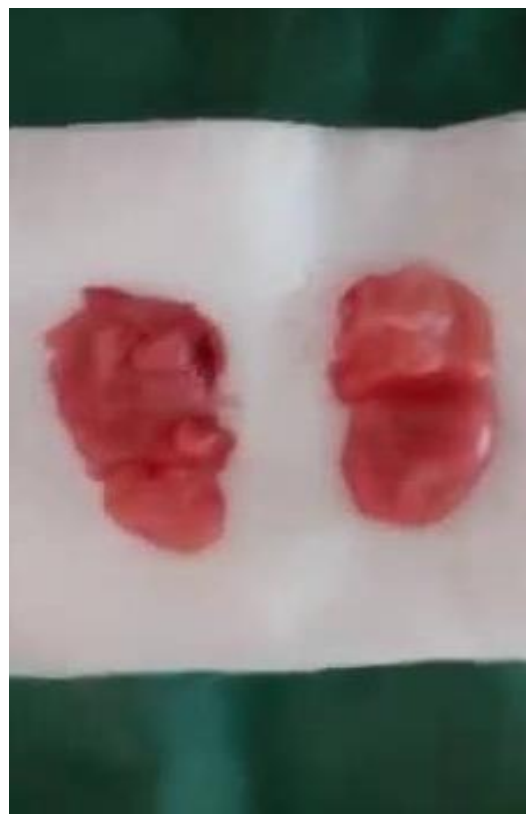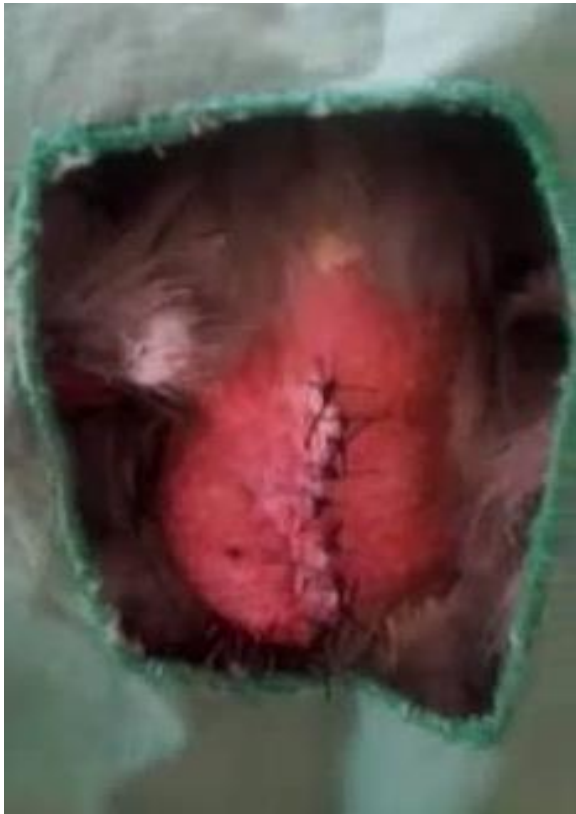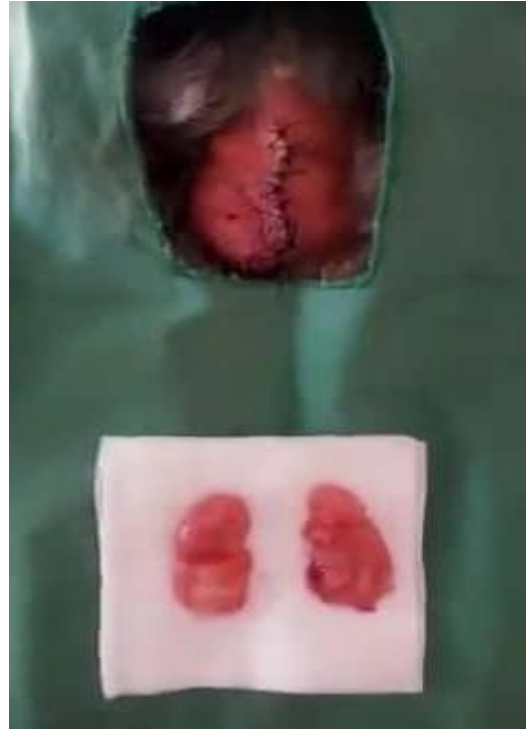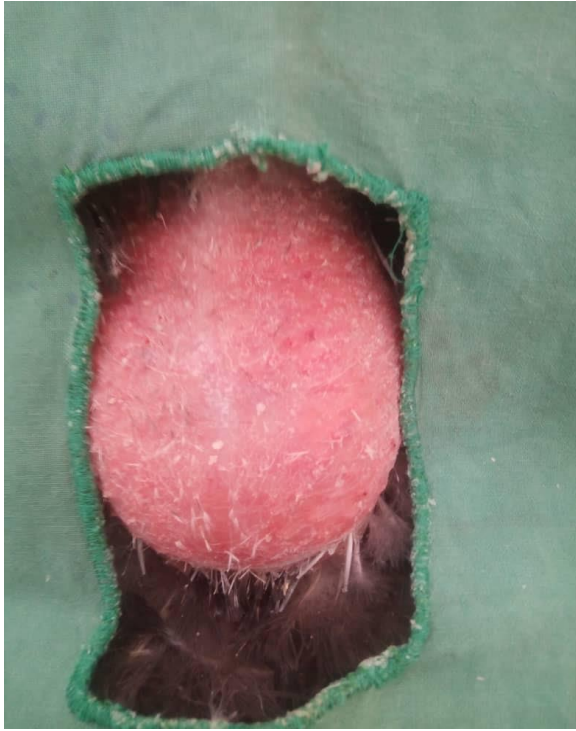


Figure 2 : Graisse localisée dans le sous conjonctif cutané

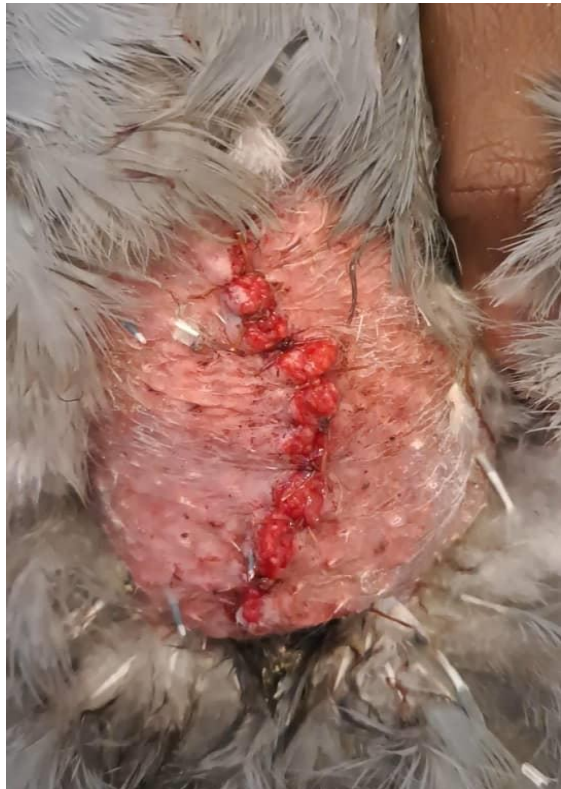
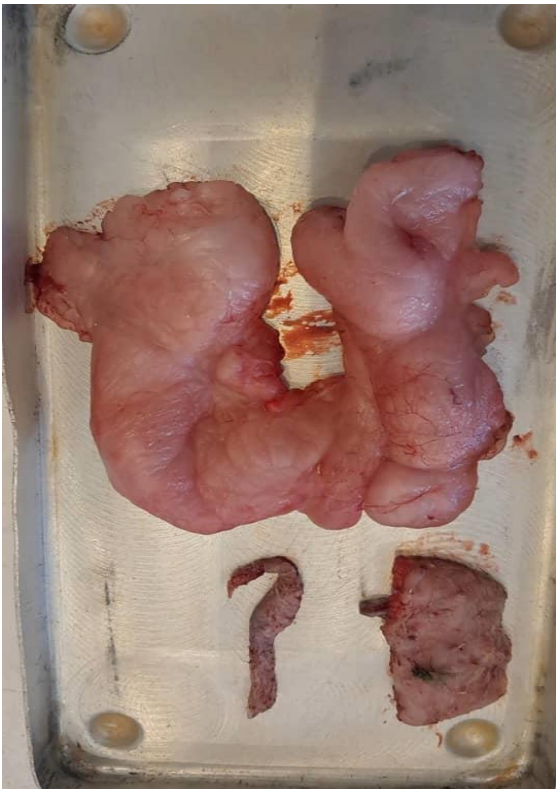
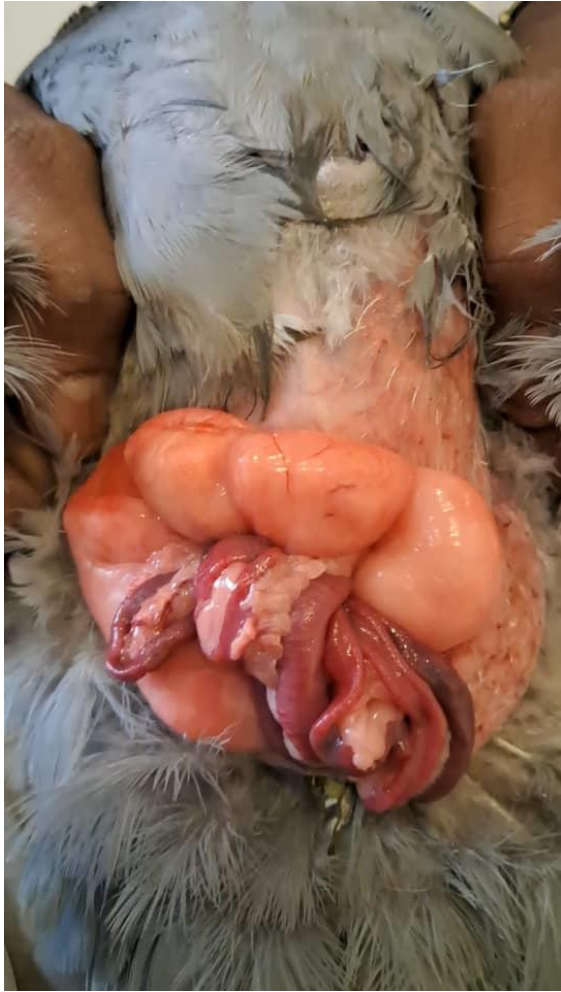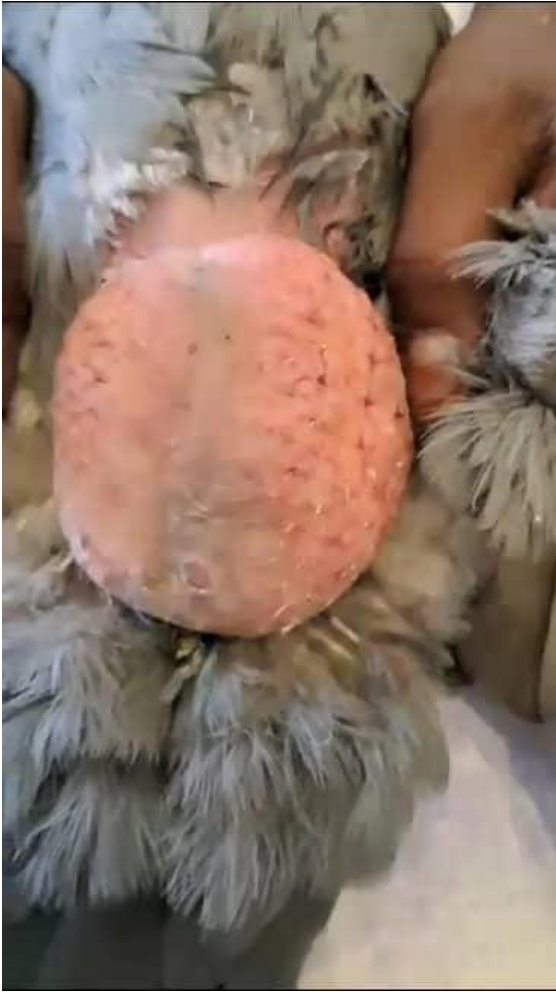Figure 3 : Graisse à localisation intra abdominale

III. Discussion

Cette étude décrit une technique chirurgicale pour faire l'exérèse de la surcharge graisseuse de la paroi abdominale pelvienne du pigeon mondain.

Cette technique est une approche innovante car elle n'a pas encore été décrite dans la littérature chirurgicale.

Cette intervention est justifiée par un surpoids des pigeons résistance au traitement à la carnitine et au régime alimentaire. Ce surpoids provoque fréquemment des écrasements d'œufs, de pigeonneaux, des difficultés d'accouplement, des œufs non fécondés et une baisse de la prolificité du sujet mondain[3].

Cette opération chirurgicale comprend les principales étapes : (1) La préparation du champ opératoire en déplumant la membrane abdominale pelvienne et en la désinfectant avec de la polyvidone iodée, (2) la contention du sujet, (3) la diérèse de la ligne médiane, (4) l'exérèse de la graisse selon la localisation dermique, intra conjonctif sous cutané ou intra abdominale, (5) la synthèse (6) un traitement anti biotique locale et (7) et enfin le retrait des fils de suture après une semaine.

Malgré la délicatesse de cette intervention chirurgicale, le taux de succès est très élevé et peut atteindre 90%.

Une fois de plus la principale limite de cette étude est l'absence d'anesthésique chez les oiseaux qui réduirait la douleur des interventions chirurgicales et augmenterait le confort des mondains opérés.

IV. Conclusion

Cette étude a une importance capitale car elle permet de prendre en charge les pigeons qui souffrent d'une surcharge graisse et de relancer leur reproduction. Elle aussi très importante aux yeux des éleveurs car elle permet d'avoir des descendants de sujets ayant une très bonne conformation et à garder la souche. Très certainement, elle trouvera aussi une place parmi les techniques vétérinaires applicables dans les cabinets vétérinaires dans les états de l'alliance du Sahel à un moment où l'élevage du mondain est en plein essor.

Références :

1. Mister Coocky - Mon oiseau est en surpoids, comment le mettre au régime ? [Internet]. [cité 14 avr 2024]. Disponible sur: https://mister-coocky.fr/Blog/Bird/Food_Bird_Regime.html
2. Pigeon-de-chair2019.pdf [Internet]. [cité 14 avr 2024]. Disponible sur: https://bourgognefranchecomte.chambres-agriculture.fr/fileadmin/user_upload/National/FAL_commun/publications/Bourgogne-Franche-Comte/CDA89/Diversification/Animaux/407-Pigeon-de-chair2019.pdf
3. Rédaction L. Le Mag des Animaux. 2020 [cité 14 avr 2024]. Comment élever des pigeons : conseils et bonnes pratiques ? Disponible sur: <https://lemagdesanimaux.ouest-france.fr/dossier-177-elever-pigeons.html>