



HAL
open science

Quantification de graisse pour la stéatose hépatique par spectroscopie proche infrarouge en réflectance diffuse

A Uzel, Olivier Lopez, S Chopinet, M Sdika, B Montcel

► To cite this version:

A Uzel, Olivier Lopez, S Chopinet, M Sdika, B Montcel. Quantification de graisse pour la stéatose hépatique par spectroscopie proche infrarouge en réflectance diffuse. Recherche en Imagerie et Technologies pour la Santé 2024, Jun 2024, Aubièrre, France. hal-04628297

HAL Id: hal-04628297

<https://hal.science/hal-04628297v1>

Submitted on 28 Jun 2024

HAL is a multi-disciplinary open access archive for the deposit and dissemination of scientific research documents, whether they are published or not. The documents may come from teaching and research institutions in France or abroad, or from public or private research centers.

L'archive ouverte pluridisciplinaire **HAL**, est destinée au dépôt et à la diffusion de documents scientifiques de niveau recherche, publiés ou non, émanant des établissements d'enseignement et de recherche français ou étrangers, des laboratoires publics ou privés.

QUANTIFICATION DE GRAISSE POUR LA STEATOSE HEPATIQUE PAR SPECTROSCOPIE PROCHE INFRAROUGE EN REFLECTANCE DIFFUSE

A.Uzel (1), M.Sdika (1), S.Chopinnet (2,4,5), O.Lopez (3,4,5), B.Montcel (1),

1 Univ Lyon, INSA-Lyon, Université Lyon 1, CNRS, Inserm, CREATIS UMR5220,U1294, F-69616, Lyon, France ; 2 Department of Digestive Surgery and Liver Transplantation, Hôpital la Timone, Marseille, France ; 3 Service d'imagerie digestive et oncologique, diagnostique et interventionnelle, Hôpital L'Archet 2, 06200, CHU de Nice, France ; 4 Aix Marseille Univ, LIIE, Marseille, France ; 5 Aix Marseille Univ, CERIMED, Marseille, France

Introduction

La stéatose, ou l'accumulation de gouttelettes de graisse dans le cytoplasme des hépatocytes, est aujourd'hui une pathologie hépatique pouvant s'aggraver si non diagnostiquée. La stéatose hépatique peut être divisée en deux formes : la micro-stéatose, bénigne pour le foie, et la macro-stéatose, pouvant entraîner la mort cellulaire. Dans le contexte de la greffe hépatique, il a été démontré qu'un pourcentage élevé de macrostéatose était la principale cause d'échec de la greffe. La méthode de référence pour l'évaluation de la stéatose est la biopsie du foie, une méthode invasive qui peut entraîner des complications. De plus, l'analyse anatomopathologique effectuée sur cette biopsie dépend beaucoup du pathologiste et il est difficile d'obtenir une valeur précise de macro et micro stéatose. La spectroscopie de réflectance diffuse dans le proche infrarouge (NIR DRS) est capable d'évaluer le pourcentage de volume de graisse dans les tissus, ce qui en fait une technique alternative prometteuse pour l'évaluation de la stéatose [1], [2]. Dans ce travail, nous proposons d'évaluer la fraction de volume de graisse dans un modèle de souris à l'aide de la DRS dans le proche infrarouge.

Matériel et méthodes

Des mesures NIR DRS ont été effectuées sur 4 souris réparties en 2 groupes. Un groupe a été soumis à un régime déficient en méthionine/chlore (MCD) qui entraîne un degré élevé de stéatose, et l'autre groupe n'a pas été soumis à un régime spécial. Les spectres de réflectance diffuse ont été acquis avec un spectromètre NIR (NIR S-G-G1, InnoSpectra) sur le foie récolté, entre 900 et 1700 nm. En utilisant un modèle inverse basé sur l'approximation de la diffusion 2D [3], nous avons extrait la fraction de volume de graisse du foie. Cette mesure nous a permis de faire une comparaison directe avec les résultats anatomopathologiques obtenus par l'analyse des biopsies.

Résultats

Nous avons calculé une surface moyenne affectée par la stéatose de 36,6 % et de 0 % respectivement chez les souris MCD et les souris témoins, à partir de la fraction volumique de graisse extraite par le modèle. Ces résultats sont cohérents avec l'analyse anatomopathologique qui obtient une surface affectée de 37 % et 4,5 % pour les souris MCD et contrôles

respectivement, comme il est possible de l'observer sur la Figure 1.

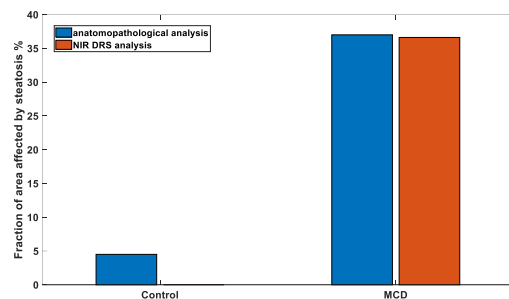


Figure 1 Comparaison de la fraction de surface cellulaire affectée par la stéatose par analyse anatomopathologique et NIR DRS

Conclusion

Nous montrons que ce spectromètre NIR combiné à notre modèle est capable de quantifier la fraction de volume de graisse et est en bon accord avec l'analyse anatomopathologique. Il permet également de déterminer la fraction de micro et macro stéatose en dérivant la taille des gouttelettes de graisse. Ce spectromètre est facile à manipuler et pourrait être utilisé en routine clinique ou lors d'un protocole de transplantation. Cela rendrait l'analyse plus rapide par rapport à la méthode de mesure standard.

Références

1. N. Reistad, J. H. Nilsson, M. Bergenfeldt, P. Rissler, et C. Stureson, « Intraoperative liver steatosis characterization using diffuse reflectance spectroscopy », *HPB*, vol. 21, no 2, p. 175-180, févr. 2019
2. D. J. Evers et al., « Diffuse reflectance spectroscopy: toward real-time quantification of steatosis in liver », *Transplant International*, vol. 28, no 4, p. 465-474, 2015,
3. G. Zonios et al., « Diffuse reflectance spectroscopy of human adenomatous colon polyps in vivo », *Appl. Opt.*, vol. 38, no 31, p. 6628-6637, nov. 1999
- 4.

Remerciements

Ce travail a été réalisé au sein du LABEX PRIMES (ANR-11-LABX-0063) de l'Université de Lyon, dans le cadre du programme "Investissements d'Avenir" (ANR-11-IDEX-0007) de l'Etat Français, géré par l'Agence Nationale de la Recherche (ANR).

Ce travail s'appuie sur des acquisitions réalisées sur la plateforme PILoT (PILoT, INSA LYON, Bât. L. de Vinci, 7 Av. Jean Capelle 69621 Villeurbanne)