



HAL
open science

Excision du jabot chez le pigeon mondain : une approche chirurgicale innovante

Ibrahim Maman Laminou, Ibrahim Maman Laminou

► To cite this version:

Ibrahim Maman Laminou, Ibrahim Maman Laminou. Excision du jabot chez le pigeon mondain : une approche chirurgicale innovante. *Revue Africaine de Santé et de Productions Animales*, 2024. hal-04582332

HAL Id: hal-04582332

<https://hal.science/hal-04582332>

Submitted on 21 May 2024

HAL is a multi-disciplinary open access archive for the deposit and dissemination of scientific research documents, whether they are published or not. The documents may come from teaching and research institutions in France or abroad, or from public or private research centers.

L'archive ouverte pluridisciplinaire **HAL**, est destinée au dépôt et à la diffusion de documents scientifiques de niveau recherche, publiés ou non, émanant des établissements d'enseignement et de recherche français ou étrangers, des laboratoires publics ou privés.

Copyright

EXERERE DU JABOT CHEZ LE PIGEON MONDAIN : UNE APPROCHE CHIRURGICALE INNOVANTE

IBRAHIM Maman Laminou^{1,2*}

1: Cabinet Vétérinaire la maison de l'éleveur Niamey-Niger; 2: Centre de Recherche Médicale et Sanitaire de
Niamey au Niger

*Auteur correspondant : Dr. Ibrahim Maman Laminou : MVD, MSc, PhD, HDR.

Tel : (00227) 80882022. E-mail : lamine.cermes@gmail.com

Résumé :

Problématique : La ptose du jabot est une affection fréquente chez le pigeon. Elle est due à une colibacillose chronique ou une indigestion ingluviale. C'est aussi une caractéristique chez les pigeons ibériques : gorguero et gaditano. Cet important développement du jabot peut être pris en charge chirurgicalement au risque d'une perforation mortelle.

Objectif : Cette étude décrit une technique chirurgicale innovante pour réaliser une exérèse chirurgicale du jabot chez le pigeon souffrant d'une colibacillose chronique au cabinet « la maison des éleveurs » à Niamey au Niger.

Méthodologie : Les étapes de cette opération sont : la préparation du champ opératoire par déplumage de la zone d'intervention, un nettoyage-désinfection à la polyvidone iodée du site et une contention de l'oiseau. Aucune anesthésie locale ou générale n'est nécessaire car les oiseaux ne supportent pas les dérivés morphiniques comme la lurocaïne ou la xylocaïne. Deux pinces à coprostase sont ensuite posées pour délimiter la partie atteinte. Une exérèse de la partie inférieure du jabot ou de la partie perforée est réalisée à l'aide d'une paire de ciseau. Une synthèse en deux plans sera réalisée : un surjet simple avec un catgut résorbable sur la membrane du jabot et des points simples séparés sur la peau au moyen d'un fil non résorbable. L'opération se termine par un pansement médicamenteux de la plaie chirurgicale.

Principaux résultats : Cette chirurgie est une intervention à très haut risque septique. Le taux de succès est 90%. La rémission se fait en une semaine et on retire les points de sutures.

Conclusion : L'exérèse du jabot est une technique chirurgicale innovante, facile à réaliser, qui sauve des pigeons, qui rapporte un revenu substantiel et qui trouvera rapidement une place de choix dans les services proposés par les vétérinaires.

Mots clés : Pigeon, chirurgie, exérèse, jabot, Niger.

CUTTING OF THE CROWN IN THE MONDAIN PIGEON: AN INNOVATIVE SURGICAL APPROACH

Summary:

Problem: Crop ptosis is a common condition in pigeons. It is due to chronic colibacillosis or ingluvial indigestion. This is also a characteristic of Iberian pigeons: gorguero and gaditano. This important development of the crop can be managed surgically at the risk of fatal perforation.

Objective: This study describes an innovative surgical technique for carrying out surgical excision of the crop in pigeons suffering from chronic colibacillosis at the “Maison des éleveurs” practice in Niamey, Niger.

Methodology: The stages of this operation are: preparation of the operating field by defeathering the intervention area, cleaning-disinfection with povidone-iodine of the site and restraining the bird. No local or general anesthesia is necessary because birds cannot tolerate opioid derivatives such as lurocaïne or xylocaine. Two coprostasis forceps are then placed to demarcate the affected part. An excision of the lower part of the crop or the perforated part is carried out using a pair of scissors. A synthesis in two plans will be carried out: a simple overlock with an absorbable catgut on the membrane of the crop and simple stitches separated on the skin using a non-absorbable thread. The operation ends with a medicated dressing of the surgical wound.

Main results: This surgery is an intervention with a very high septic risk. The success rate is 90%. Remission occurs within a week and the stitches are removed.

Conclusion: Crop excision is an innovative surgical technique, easy to perform, which saves pigeons, which brings in a substantial income and which will quickly find a place of choice in the services offered by veterinarians.

Key words: Pigeon, surgery, excision, crop, Niger.

I. Problématique :

L'élevage des pigeons a joué un rôle important dans de nombreuses sociétés à travers l'histoire. Ces oiseaux offrent beaucoup d'avantages qui touchent divers aspects de la vie humaine, allant de la colombiculture à la recherche scientifique en passant par le loisir, le sport et même la guerre. Tout d'abord, les pigeons ont été élevés pour leur viande, riche en protéines et faible en matières grasses, ce qui en fait une source de nutrition précieuse dans de nombreuses régions du monde depuis des millénaires. En dehors de leur valeur alimentaire, les pigeons, en particulier le pigeon voyageur a également été utilisés comme messager. Sa capacité à retrouver son chemin sur de longues distances en fait un messager fiable, ce qui a été particulièrement important lors de la première et de seconde guerre mondiale avant l'avènement des nouvelles technologies de l'information et de la communications modernes. De nos jours, les pigeons continuent de jouer un rôle important dans la recherche scientifique : modèle animal, cognition animale, navigation etc...

Au Niger, l'élevage du mondain constitue non seulement un passe-temps mais aussi et surtout d'une véritable source de revenus. Le prix du couple de mondains est passé en deux décennies de 50 000 à 300.000 F CFA. Il y'a même des variétés comme l'opale, l'arlequin, l'andalou et l'indigo dont le prix unitaire peut grimper jusqu'à 1 500 00 F CFA.

Les principaux problèmes de santé rencontrés dans l'élevage du mondain sont les maladies infectieuses comme la maladie de New Castle, la variole aviaire, la salmonellose, la colibacillose et le coryza. Le problème de la ptose du jabot chez le mondain est le plus souvent la conséquence d'une colibacillose chronique. En effet, la colibacillose est une maladie causée par *Escherichia coli* (*E. coli*), une bactérie commensale du tube digestif. Chez les pigeons, elle se manifeste par une perte d'appétit, une prostration, une diarrhée de couleur verdâtre et surtout une soif excessive[1-4]. L'oiseau s'installe sur l'abreuvoir et boit sans cesse. Cela lui a valu le nom de « la maladie de l'eau ». Cette consommation excessive d'eau due à la sécrétion d'endotoxines a pour conséquence directe un jabot plein et pendant. Avec le temps, le pigeon fini par se perforer le jabot en se traumatisant avec les ongles du doigt antérieur et le pigeon meurt par déshydratation.

Cette étude décrit une technique innovante d'exérèse du jabot chez le pigeon mondain au cabinet « la maison des éleveurs » à Niamey au Niger.

II. Observation et technique

1. Patients

Identité : Divers pigeons ont été présentés en consultation à la maison des éleveurs de Niamey au Niger. Les patients sont le plus souvent des pigeons de race mondains et exceptionnellement des pigeons ibériques comme le gorguero ou le gaditano.

Motif de consultation : Le principal motif de consultation est que le pigeon présente un énorme jabot (**Figure 1 et 2 A**), boit sans cesse de l'eau ou qu'il présente une ou deux plaies sur le Jabot. De fois, le pigeon présente déjà une perforation du jabot et l'eau ne cesse de couler.

2. Historique de la maladie :

Antécédent : Le plus souvent, ce sont des oiseaux élevés en volière dans la basse-cour. Ils consomment du grain comme le mil, le maïs, le sorgho, l'arachide et le haricot. Ces maladies se déclenchent subitement ou à la suite d'une vaccination.

3. Examen général :

Constantes et mensuration : Le plus souvent, les sujets présentés sont dans un état léthargique, avec un cloaque souillé par des fientes très liquides et de couleur verdâtre teintées de blanc. Tantôt le jabot est bedonnant, tantôt le sujet présente des lésions sur le jabot ou carrément une perforation.

4. Analyse des organes : Les principaux appareils d'appel sont le plus souvent l'appareil digestif et cutano-phanérien. Le sujet peut se présenter à diverses étapes de l'évolution de la maladie. Il peut présenter tout simplement un jabot plein d'eau. C'est la phase initiale sans aucun traumatisme du jabot. Il peut aussi se présenter au stage secondaire de la maladie avec un traumatisme du jabot. Enfin, le sujet peut se présenter au stage terminal de la maladie avec carrément une perforation du jabot. Figure 1 et 2.

5. Hypothèse diagnostic : L'hypothèse d'une perforation suite à une complication de colibacillose est émise.

6. Examen paraclinique : L'idéal serait de faire un prélèvement de fiente pour une coproculture suivie d'un isolement du germe et d'un antibiogramme pour connaissance non seulement l'agent étiologique mais aussi et surtout le meilleur antibiotique à prescrire. Hélas,

l'absence d'un laboratoire d'examen microbiologique des prélèvements animaux, et surtout le sur coût dû aux examens microbiologique et l'urgence des situations font que les opérations se font sans isolement ni antibiogramme.

7. Diagnostic retenu : Le diagnostic retenu est une perforation du jabot de suite d'une complication de colibacillose.

8. Exérèse du jabot : Le traitement institué sera une exérèse du jabot et un traitement antibiotique à action bactéricide sur Escherichia coli. Les étapes de la chirurgie sont décrites ci-dessous étape par étape.

8.1. Déplumage de la zone d'intervention : Doucement, sans traumatiser la peau du pigeon ou la plaie, les plus du jabot sont arrachés à la main. Un champ opératoire est réalisé selon l'étendue des dégâts.

8.2. Nettoyage et désinfection du champ opératoire : Un nettoyage et une désinfection du champs opératoire est réalisé avec de la polyvidone iodée cutanée (Bétadine®). Cela permet d'éviter les risques infectieux du sujet et du praticien car les colibacilles pathogènes peuvent être transmis d'un sujet malade à un sujet sain via les mains ou les aliments.

8.3. Contention du sujet : Le pigeon est mis sur la table d'opération en décubitus dorsal, deux mains sur les ailes et les pattes tenues par l'index et le gros-pousse. Le patient ainsi immobilisé, l'opération chirurgicale peut commencer.

8.4. Pose des pinces à coprostase : Deux pinces à coprostase sont déposées pour délimiter la zone atteinte (**Figure 1 et 2 B**). S'il n'y a pas de perforation, les pinces sont posées de telle sorte que l'exérèse se fera de part et d'autre de la ligne de symétrie bilatérale. Un lambeau de peau et de jabot seront amputés pour réduire le volume du jabot et réduire le risque de perforation. Notons au passage que le pigeons ne nécessite ni une anesthésie générale ni une anesthésie locale. Ils supportent très bien l'opération et cicatrisent vite.

8.5. Exérèse : Au moyen d'une paire de ciseau une partie du jabot est coupée. Les pinces à coprostase limite la sortie du contenu du jabot et le risque de contamination par les aliments du tube digestif.

8.6. Synthèse : Deux plans de suture sont réalisés : Un surjet simple avec du fil cat gut sur les deux membranes du jabot et des points simples séparés sur la peau et le conjonctif sous cutané (**Figure 1 et 2 C**).

8.7. Pansement : Un traitement médicamenteux sera réalisé avec un produit contenant au moins un antibiotique comme l'oxytétracycline et un cicatrisant comme le violet de gentiane.

Les produits comme le VETO SPRAY® ou le LIMOXIN® sont très indiqués. Le traitement se poursuivra à la maison à raison de deux applications par jour pendant une semaine (**Figure 1 et 2 D**).

8.8. Retrait de fils de suture : En une semaine la plaie sera guérie et on peut retirer les fils de suture. Le plus souvent la plaie se cicatrise très bien sans cesser des chéloïdes.

8.9. Évolution et pronostic : Une antibiothérapie par voie générale devrait être poursuivie pour juguler la colibacillose. Des produits contenant des antibiotiques comme la colistine, l'oxytétracycline, la doxycycline sont très indiqués.

8.10. Taillage des ongles du doigt du patient : Pour éviter la récurrence et éviter l'ouverture de la suture, on peut tailler les ongles du pigeon.



Figure A : Ptose du jabot avec lésions des ongles

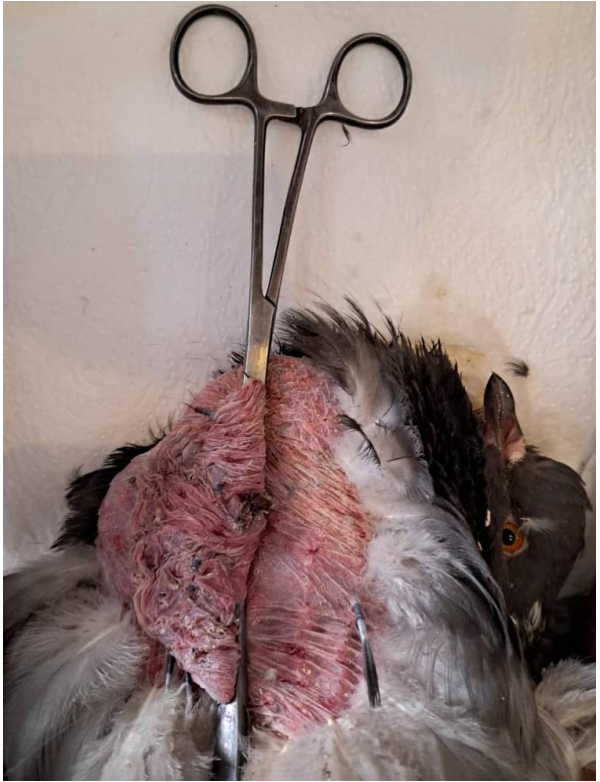

Figure B : Pose des pinces coprostase

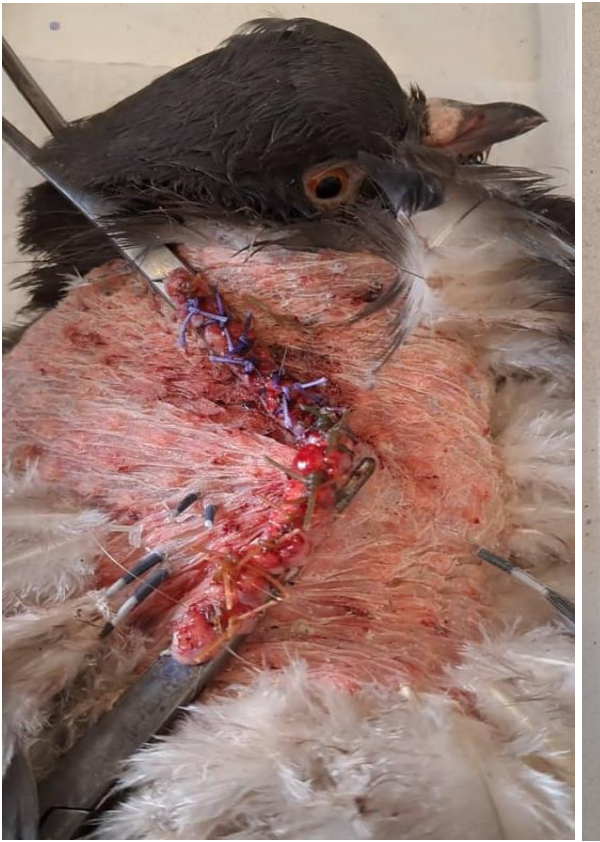

Figure C : Synthèse

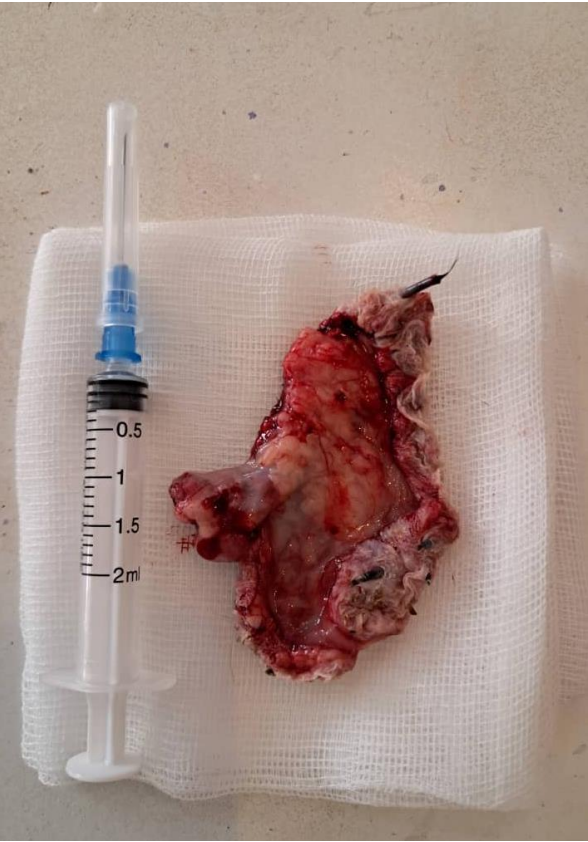

Figure C : Fin de l'exérèse

Figure 1 : Exérèse du jabot chez un mondain



Figure A : Ptose du jabot

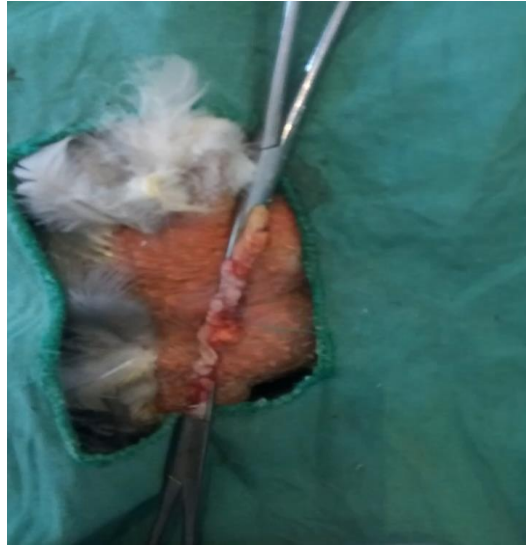

Figure B : Pose des pinces coprostase

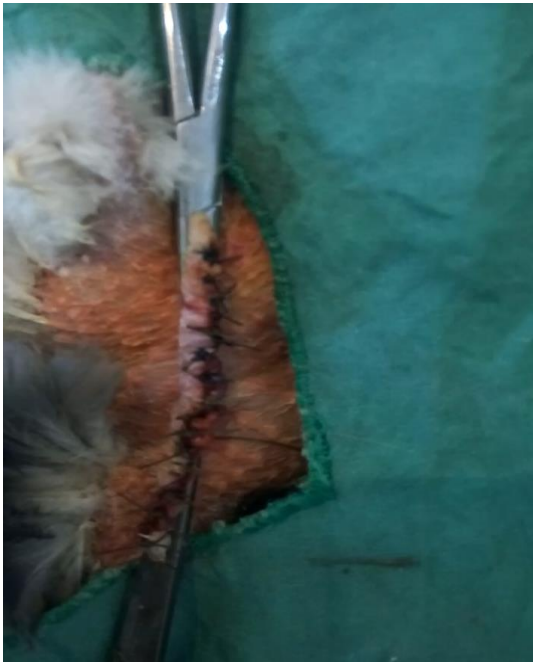


Figure C : Synthèse

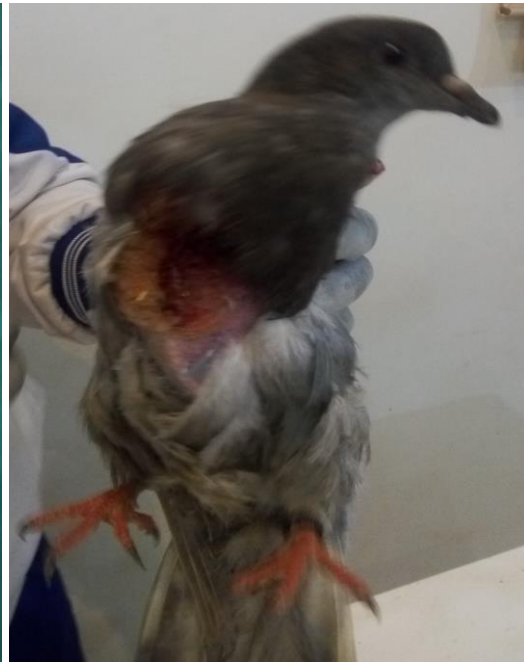

Figure C : Fin de l'exérèse

Figure 2 : Exérèse du jabot chez un mondain

III. Discussion

Cette étude décrit les principales étapes d'une exérèse du jabot chez un pigeon de race mondain à la suite d'une complication de colibacillose au niveau du cabinet la maison des éleveurs à Niamey au Niger.

Il s'agit d'une innovation dans technologique dans le domaine de la chirurgie des animaux car elle n'a jamais été décrite dans la littérature médicale vétérinaire. C'est la première fois que cette technique a été décrite. Sa mise au point a été justifiée par les besoins de terrains et la motivation de sauver des oiseaux malades.

Cette chirurgie est justifiée par les complications d'une colibacillose chronique qui entraîne un relâchement des muscles et de la membrane du jabot entraînant à la longue une perforation du jabot par le traumatisme engendré par les ongles du sujet.

Cette technique chirurgicale comprend les étapes suivantes : (1) la préparation du champs opératoire, (2) le nettoyage-désinfection du site opératoire, (3) la contention du patient, (4) la pose des pinces à coprostase, (5) l'exérèse au moyen d'une paire de ciseau, (6) la synthèse comprenant un surjet simple avec un cat gut résorbable et des points simples séparés avec du fils non résorbable, (7) traitement médicamenteux de la plaie, (8) le retrait des fils de suture ; (9) une antibiothérapie par voie générale pour juguler la colibacillose et enfin un taillage des ongles su sujet pour éviter que la suture ne soit défaite.

Cette technique chirurgicale constitue une avancée technologique dans la pris en charge des complications de la colibacillose du pigeon mondain. Elle est facturée à quinze mille francs. A titre d'exemple le pigeon de la figure est un andalou acheté au prix de 750 000 FCFA. Il serait regrettable de le perdre pour une colibacillose sans avoir ses descendants. Il est préférable de dépenser la modique somme de 15 000 F que de le perdre.

La seule limite de cette technique est l'absence d'un anesthésique spécifique des oiseaux sur le marché qui très certainement rendra l'opération moins douloureuse pour les oiseaux. Par contre, elle constitue une technique de plus dans l'arsenal thérapeutique des vétérinaires.

IV. Conclusion

L'exérèse du jabot chez le pigeon mondain souffrant d'une colibacillose chronique a une importance capitale. Elle permet de prendre en charge correctement ces pigeons. Elle trouvera très certainement une place parmi les techniques chirurgicales vétérinaires applicables dans les cabinets vétérinaires de la sous-région à un moment où l'élevage du mondain est en plein essor.

Références :

1. Chevita GmbH - Colibacillose [Internet]. [cité 11 août 2023]. Disponible sur: <http://www.chevita.com/fr/pigeons/plan-traitement/voiesdigestives-ecoli.php>
2. Combattre l'Escherichia coli [Internet]. Pigeon Master. 2021 [cité 11 avr 2024]. Disponible sur: <https://pigeon-master.news/2021/04/combattre-lescherichia-coli/>
3. Moureau de Cantilly. brochure-maladies-pigeons.pdf 32 p.
4. Pour éviter salmonellose et colibacillose, peut-on « blanchir » les pigeons ? - Basse-cour et volière [Internet]. [cité 12 août 2023]. Disponible sur: <http://basse-cour-et-voliere.over-blog.com/article-pour-eviter-salmonellose-et-colibacillose-peut-on-blanchir-les-pigeons-38066381.html>