



HAL
open science

Troubles de la conscience, coma

B Hermann, M Simony, Benjamin Rohaut

► **To cite this version:**

B Hermann, M Simony, Benjamin Rohaut. Troubles de la conscience, coma. Emc – Neurologie, 2023, 46 (3), pp.1-16. 10.1016/S0246-0378(23)50453-X . hal-04568295

HAL Id: hal-04568295

<https://hal.science/hal-04568295>

Submitted on 9 May 2024

HAL is a multi-disciplinary open access archive for the deposit and dissemination of scientific research documents, whether they are published or not. The documents may come from teaching and research institutions in France or abroad, or from public or private research centers.

L'archive ouverte pluridisciplinaire **HAL**, est destinée au dépôt et à la diffusion de documents scientifiques de niveau recherche, publiés ou non, émanant des établissements d'enseignement et de recherche français ou étrangers, des laboratoires publics ou privés.

Troubles de la conscience, coma.

B. Hermann¹, M. Simony², B. Rohaut³

¹ Service de neuroréanimation, Groupe hospitalier universitaire psychiatrie et neurosciences, Hôpital Sainte-Anne, 1, rue Cabanis, 75014 Paris, France.

² Unité de réanimation neurochirurgicale, Département d'anesthésie réanimation, Hôpital Pitié-Salpêtrière, 47–83, boulevard de l'Hôpital, 75013 Paris, France.

³ Service de médecine intensive, réanimation à orientation Neurologique Sorbonne Université, Institut du Cerveau-ICM, Hôpital Pitié-Salpêtrière, 47–83, boulevard de l'Hôpital, 75013 Paris, France.

Citation : Hermann B, Simony M, Rohaut B. Troubles de la conscience, coma. EMC - Neurologie 2023;46(3):1-16 [Article 17-023-A-10] Doi : [10.1016/S0246-0378\(23\)50453-X](https://doi.org/10.1016/S0246-0378(23)50453-X)

Correspondance : benjamin.rohaut@sorbonne-universite.fr

Résumé :

Le coma représente la forme la plus extrême et la plus sévère des troubles de la conscience. Il peut être secondaire à une souffrance cérébrale diffuse ou, plus rarement, à une atteinte de structures impliquées dans l'éveil cortical au niveau du tronc cérébral. Les mécanismes à l'origine de cette souffrance sont souvent multiples et intriqués. Le coma est une urgence diagnostique et thérapeutique. Après avoir écarté une défaillance neurologique ou extra-neurologique initiale menaçant le pronostic vital, l'enquête anamnétique et un examen neurologique précis et rigoureux permettent d'orienter les explorations complémentaires (biologie, imagerie, électrophysiologie, ...) nécessaires à la recherche d'un diagnostic étiologique. Une prise en charge symptomatique et spécifique pourra alors être mise en route selon l'étiologie suspectée ou retrouvée. Le pronostic du coma dépend principalement de l'étiologie, de l'âge et des comorbidités ainsi que de la sévérité du trouble de la conscience.

Mots-clés : Coma, Conscience, Vigilance, Tronc cérébral, Confusion, État de conscience minimal

Table des matières

1. Définitions.....	3
1.1 Deux notions fondamentales pour comprendre les troubles de la conscience.....	3
1.2 Les troubles de la conscience aiguë	3
1.3 Les troubles de la conscience subaiguës/chroniques.....	4
1.4 Diagnostics différentiels	6
2. Anatomie et physiopathologie.....	8
3. Approche clinique	9
3.1 Signes de gravité :	9
3.2 Interrogatoire/ Anamnèse	10
3.3 Examen neurologique.....	11
3.3.1 Recherche de signes méningés	12
3.3.2 Examen de la motricité et du tonus	12
3.3.3 Réflexes ostéo-tendineux et signes pyramidaux.....	13
3.3.4 Examen des yeux (paupières, pupilles et oculomotricité).....	14
3.3.5 Respiration et centres autonomes cardiaques	17
3.3.6 Autres réflexes du tronc cérébral.....	18
3.4 Évaluer la profondeur du coma :	18
3.4.1 Score de Glasgow	18
3.5 Examen extra-neurologique.....	20
4. Approche paraclinique.....	21
4.1 En urgence :.....	21
4.1. 1 Examens biologiques :	21
4.1.2 Examens d'imagerie :	21
4.2 Dans un second temps :	22
4.3 Autres examen utiles en 3ème ligne.....	23
5. Diagnostic étiologique.....	23
5.1 Comas traumatiques.....	24
5.2 Comas non traumatiques	24
5.3 Focus sur certaines étiologies.....	25
5.3.1 Etat de mal épileptique et mouvements anormaux :	25
5.3.2 Encéphalites.....	26
6. Prise en charge thérapeutique	28
6.1 Immédiate	28
6.2 Traitements spécifiques :.....	28
6.3 Prévention des ACSOS et monitoring/suivi	29
6.4 Complications à plus long terme	30
7. Pronostic	30

1. Définitions

1.1 Deux notions fondamentales pour comprendre les troubles de la conscience

- **La vigilance** (ou éveil, *arousal/wakefulness* en anglais) est un état fonctionnel du système nerveux central se caractérisant du point de vue comportemental par une ouverture spontanée des yeux. La vigilance est sous-tendue par une structure dénommée substance réticulée activatrice ascendante (SRAA) localisée essentiellement dans la partie postérieure du pont et du mésencéphale (voir plus loin partie physiologie). Comme nous le discuterons plus loin, l'éveil est une condition nécessaire mais non suffisante pour la conscience.
- **La conscience** se définit comme un état permettant de faire l'expérience subjective de soi-même et de son environnement. Des représentations mentales, qu'elles soient perceptives, mnésiques, émotionnelles ou métacognitives, permettent au sujet d'interagir avec le monde extérieur de façon adaptée (1). En neurosciences cognitives, la conscience est le plus souvent considérée comme un état de fonctionnement du cerveau permettant « la prise de conscience » de certaines représentations mentales tel qu'une perception sensorielle ou un souvenir. Cette distinction entre « conscience » (forme intransitive) et « conscience de quelque chose » (forme transitive, *awareness* en anglais) est fondamentale. Le « critère de rapportabilité », selon lequel un sujet est capable de rapporter à autrui ses représentations mentales conscientes est au cœur de nombreuses théories de la conscience. En pratique clinique, cette « rapportabilité » se rapproche de la capacité qu'a un patient à interagir avec son environnement de manière adaptée. En résumé l'état conscient permet donc l'accès conscient à des représentations mentales qui deviennent alors rapportables à soi-même et à autrui (2).

1.2 Les troubles aigus de la conscience

- **Le coma** se définit comme un état d'altération profonde de la conscience et de la vigilance associant une absence d'ouverture des yeux à une absence de réponse verbale et/ou motrice adaptée, et ce malgré des stimulations nociceptives (1). L'abolition du cycle veille-sommeil est constante. Le coma représente la forme la plus sévère de trouble de la conscience et est associé à une morbi-mortalité importante en lien avec le degré d'altération motrice et des fonctions du tronc cérébral (réflexes du tronc cérébral, mais aussi centres autonomes cardio-respiratoires).
- **La confusion, ou délirium** se définit comme un état d'altération modérée de la conscience et de la vigilance associant une altération globale des fonctions cognitives (rompant avec l'état antérieur du patient) à un trouble de la vigilance et de l'attention, tous deux volontiers fluctuants dans le temps. La confusion est la conséquence directe d'une affection médicale, d'une intoxication ou du sevrage à une molécule psychoactive et n'est pas expliquée par un trouble neurocognitif préexistant établi ou évolutif (par opposition à un trouble psychiatrique ou l'expression d'une démence). La confusion se traduit cliniquement par des difficultés à réagir de manière appropriée à l'environnement (1). On se représente souvent le patient confus comme étant agité, mais la forme la plus fréquente, qui est aussi la plus délétère, est la confusion dite

« hypoactive », dans laquelle le trouble de vigilance et la pauvreté des réponses à la stimulation dominant (3).

- Outre le coma et la confusion, d'autres termes sont parfois utilisés pour décrire les altérations de la vigilance et de la conscience observées en pratique clinique à la phase aiguë d'une agression cérébrale. Ainsi, l'**obnubilation** (ralentissement psychomoteur global avec persistance de la capacité d'exécuter des ordres complexes) ou la **stupeur** (ralentissement psychomoteur majeur avec uniquement réponses à des stimuli douloureux) correspondent en fait à des degrés croissants d'altération de la vigilance. L'imprécision et la variabilité des définitions de ces termes ont conduit à l'élaboration du score de Glasgow en 1974 (4) pour permettre une évaluation plus précise et surtout le suivi du degré d'altération de la conscience par les soignants.
- Le terme d'**encéphalopathie aiguë** regroupe l'ensemble des processus physiopathologiques (qui peuvent être multiples, cf. ci-dessous) pouvant être à l'origine du spectre clinique des troubles de la conscience (de la confusion au coma) (5).

1.3 Les troubles subaigus/chroniques de la conscience

- Le coma est généralement un trouble transitoire. Si l'évolution ne se fait pas vers le décès, la récupération d'un certain degré de la vigilance en quelques jours à quelques semaines est la règle. Cependant, cette récupération d'un éveil ne s'accompagne pas systématiquement d'une restauration de la conscience. On distingue schématiquement deux états d'altération sévère et soutenue de la conscience en fonction du degré d'interaction possible avec l'environnement : l'état végétatif (ou syndrome d'éveil non répondant) et l'état de conscience minimale. Ces syndromes sont définis sur des critères cliniques.
- **L'état végétatif** (ou « **syndrome d'éveil non répondant** ») défini en 1972 associe un état d'éveil comportemental, sans signe de conscience. Un patient en état végétatif se présente avec les yeux ouverts et des comportements moteurs uniquement réflexes. Ces mouvements peuvent être plus ou moins complexes (clignement des yeux au bruit, clignements à la menace, réflexe d'orientation de la tête vers un bruit, ...), mais sont stéréotypés et ne suggèrent aucune intentionnalité. Il existe en général une préservation de l'alternance de cycle veille/sommeil, bien que l'hypnogramme soit le plus souvent pathologique (1,4). L'atteinte cérébrale responsable de ces états peut être très variable. Classiquement les lésions sont diffuses et intéressent les deux hémisphères avec une préservation du tronc cérébral où se situe la substance réticulée activatrice ascendante (cf. ci-après). C'est pour cette raison que les réflexes du tronc cérébral et les fonctions végétatives (notamment respiratoires) sont conservés. Le terme état végétatif fait d'ailleurs référence à la préservation de ces fonctions végétatives.
- **L'état de conscience minimale** (correspondant globalement à ce que l'on dénomme aussi parfois « état pauci-relationnel »), défini en 2002 (6), se manifeste par une capacité à interagir de manière non purement réflexe avec l'environnement. Des comportements suggérant une certaine conscience sont observables sans qu'il soit pour autant possible d'accéder au vécu subjectif du patient (verbalement ou non). Si le patient peut rapporter ses états mentaux (communication verbale ou non) il sort par définition de l'état de conscience minimale. Il s'agit d'un groupe très hétérogène de patients, dont la

présentation clinique est variable, le patient pouvant par exemple présenter une poursuite oculaire, des réactions adaptées à la stimulation douloureuse, voire des réponses à certains ordres simples, mais sans qu'il soit possible d'établir un code de communication fonctionnelle. De même, le patient peut manipuler certains d'objets, mais ne peut en faire une utilisation fonctionnelle. Les erreurs diagnostiques concernant cet état sont fréquentes du fait des fluctuations importantes mais aussi de la difficulté de distinguer le caractère réflexe ou intentionnel de certains comportements. Il est donc indispensable d'utiliser une échelle comportementale spécifique, détaillée plus bas, l'échelle de récupération du coma (*Coma Recovery Scale – revised*, CRS-R).

- Il est important de noter que l'état de conscience minimale et l'état végétatif sont des entités définies cliniquement et que l'utilisation de techniques d'imagerie cérébrale (IRM fonctionnelle, EEG, PET-TDM, potentiels évoqués) permettent de sonder la préservation de certaines fonctions cognitives chez ces patients. L'utilisation de ces techniques met parfois en évidence des fonctions cognitives plus riches que ne le laisse penser l'examen clinique. C'est par exemple le cas de **l'état de dissociation cognitivo-motrice**, dans lequel une réponse à la commande verbale peut être mise en évidence grâce à une tâche active en IRM fonctionnelle ou en EEG alors que le patient ne présente aucune réponse motrice clinique (Figure 1).

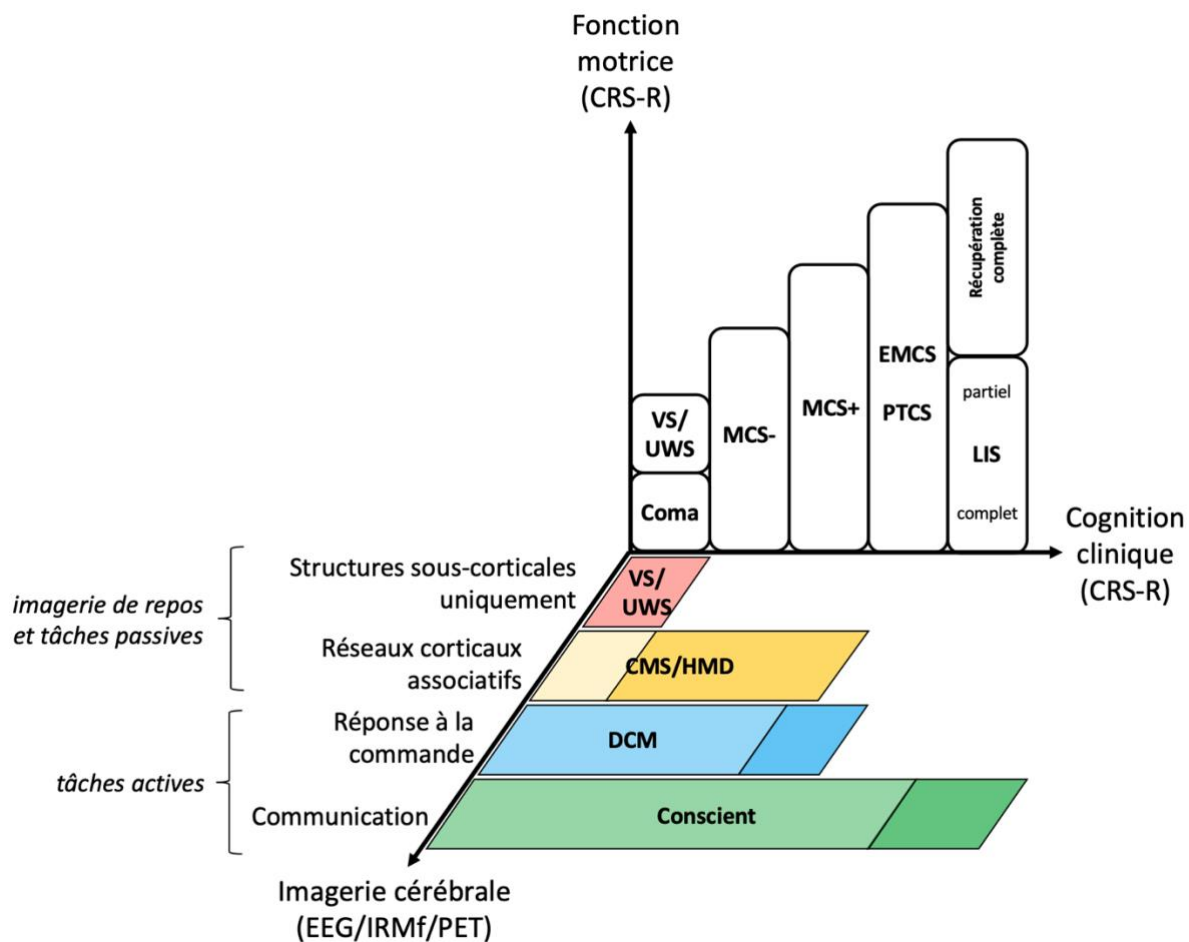


Figure 1 : Taxonomie des troubles de la conscience.

Représentation tridimensionnelle des troubles de la conscience, inspirée de (7).

Abréviations : VS/UWS : *Vegetative State / Uresponsive Wakefulness Syndrome* ; MCS : *Minimally Conscious State* ('minus' or 'plus') ; EMCS : *Emergence from MCS* ; PTCS : *post-traumatic confusional state* ; LIS : *Locked-in Syndrome* ; CMS : *Cortically Mediated State* ; HMD : *higher-order cortex motor dissociation* ; DCM : *Dissociation Cognitive-Motrice*.

1.4 Diagnostics différentiels

- **L'état de mort encéphalique** correspond à la perte irréversible de toutes les fonctions cérébrales, notamment de celles du tronc cérébral. La présentation clinique est celle d'une aréactivité totale (bien que dans de rares cas il soit possible d'observer un retrait à la stimulation secondaire à un réflexe médullaire) associée à une abolition de tous les réflexes du tronc cérébral (8). Le caractère irréversible fait référence à l'absence totale de possibilité de récupération. Il est donc indispensable d'avoir identifié une cause. L'examen clinique doit être réalisé en l'absence de facteur confondant (sédation,

curarisation, hypothermie, trouble métabolique sévère). Outre la définition médicale, la mort encéphalique est également une notion juridique et une situation dans laquelle il est possible d'envisager une procédure de don d'organe. Dans ce cas, la mort encéphalique doit être confirmée par un examen paraclinique (absence d'activité corticale sur deux EEG à 4h d'intervalle, ou absence de circulation cérébrale sur un angioscanner ou une artériographie cérébrale).

- **Le locked-in syndrome** (ou syndrome de dé-éfférentation motrice ou encore syndrome d'enfermement) est un trouble purement moteur lié à une atteinte des voies motrices descendantes à destinée de la face et des membres, le plus souvent d'origine centrale au niveau du tronc cérébral. Ce syndrome est fréquemment causé par une atteinte pontique ventrale secondaire à un infarctus de la circulation vertébro-basilaire, plus rarement secondaire à une lésion hémorragique ou un traumatisme. Toutes les voies motrices supra-nucléaires sont interrompues au niveau du tronc cérébral, mais la SRAA reste intacte ainsi que le reste de l'encéphale, d'où un état de vigilance et de conscience préservé. Les caractéristiques cliniques de ce syndrome sont alors un déficit complet sensitivo-moteur des 4 membres et de la face, associé à une paralysie oro-laryngo-pharyngée et une paralysie oculomotrice rendant impossible toute motricité et expression verbale (anarthrie). Dans sa forme classique, seuls les mouvements de verticalité des yeux restent possibles, permettant la communication non verbale avec le patient (9). De très rares locked-in syndrome peuvent être secondaires à une polyradiculonévrite aiguë très sévère ou à une atteinte de la jonction neuromusculaire comme dans le botulisme.
- **L'aréactivité psychogène** survient le plus souvent dans un contexte particulier (antécédents psychiatriques, événement déclenchant). Le patient apparaît comateux, et peut être totalement aréactif aux stimuli même à visée nociceptive. Certains signes sont évocateurs comme une résistance à l'ouverture des yeux, un regard fuyant l'examineur, le signe du peigne¹... Comme tout trouble fonctionnel, il doit s'agir d'un diagnostic d'élimination. Dans la majorité des cas, la cause d'un coma est facilement identifiée dans les 24-48h de la prise en charge. L'examen clinique « atypique » et la normalité des examens de première ligne (généralement EEG, ponction lombaire et imagerie) peut alors faire évoquer le diagnostic de coma psychogène. Il est important de noter que les comas psychogènes s'inscrivent plus souvent dans le cadre d'un trouble neuro-fonctionnel, d'une catatonie ou d'une mélancolie stuporeuse que dans celui d'une simulation ou d'un syndrome de Munchausen (10).
- **Le mutisme akinétique**, et dans une forme moins sévère, le **syndrome de perte d'auto-activation psychique**, survenant le plus souvent dans les suites de lésions bilatérales massives des lobes frontaux ou sous-corticales (notamment bi-pallidales ou mésencéphaliques), sont caractérisés par une diminution de la motivation responsable d'une raréfaction des comportements dirigés vers un but et des émotions, avec au maximum une perte totale de l'initiation motrice. Les patients sont éveillés, mais apathiques et semblent indifférents aux stimulations extérieures ainsi qu'à la douleur, la faim et même la soif. L'akinésie extrême parfois observée chez des patients ayant une maladie de Parkinson sévère (ou d'autres syndromes extrapyramidaux) se rapproche de cette catégorie.

¹ La constatation, lorsqu'on laisse tomber la main du sujet vers ses yeux maintenus ouverts, d'un mouvement final d'évitement (signe du peigne) est très évocatrice d'une aréactivité psychogène.

2. Anatomie et physiopathologie

Nous avons déjà abordé la distinction clinique fondamentale entre la vigilance et la conscience. Cette distinction repose sur une physiologie impliquant deux systèmes différents. Toutefois, il existe un lien entre la vigilance et la conscience. En effet, s'il est nécessaire d'être vigilant pour être conscient, la réciproque n'est pas vraie et c'est cette notion qui transparait dans l'état végétatif par exemple.

- **Le système de l'éveil** est sous la dépendance de la **substance réticulée activatrice ascendante** (SRAA). Ce réseau complexe regroupant plusieurs noyaux monoaminergiques (cholinergiques, mais aussi noradrénergiques, sérotoninergiques, dopaminergiques ou encore glutamatergiques) est situé dans la partie postérieure de la protubérance et du mésencéphale ($\frac{2}{3}$ supérieur du pont et $\frac{1}{3}$ inférieur du mésencéphale). Ces neurones régulent l'activité au sein de boucles thalamo-corticales et permettent l'alternance des différents états physiologiques d'éveil (état de veille, sommeil léger, profond et paradoxal). Cette modulation du degré d'activation corticale se fait par des projections directes sur le cortex préfrontal basal et l'hypothalamus ainsi que par des projections corticales indirectes via le thalamus (11). L'intégrité de cette structure est indispensable à la conscience mais n'est pas suffisante.
- **Un réseau cérébral de la conscience.** En plus de la SRAA, plusieurs éléments sont nécessaires à la conscience, parmi lesquels : un réseau thalamo-cortical, un vaste réseau cortical associatif (principalement préfronto-pariétal) capable de partager des informations avec les cortex sensoriels primaires par l'intermédiaire de connexions à longues distances, mais aussi une capacité de modulation et d'amplification attentionnelle qui jouent un rôle dans la mobilisation active de l'information et son accès à la conscience. Ces éléments font à ce jour toujours l'objet de nombreuses recherches en neurosciences.
- Le coma et les autres troubles de la conscience résultent d'une dysfonction, lésionnelle et/ou fonctionnelle, plus ou moins étendue d'une ou plusieurs de ces structures. Il peut donc être secondaire à :
 - Une lésion focale, sous-tentorielle et touchant directement la SRAA ou une lésion sus-tentorielle étendue dont l'effet de masse est responsable d'une compression de la SRAA par engagement temporal ou diencephalique. Cette situation n'est toutefois pas la plus fréquente.
 - Une atteinte lésionnelle étendue (bi-hémisphérique et plus ou moins du tronc cérébral) touchant aussi bien le vaste réseau neuronal fronto-pariétal que les projections thalamiques et corticales de la SRAA.
 - Une atteinte fonctionnelle responsable d'une diminution de l'activité et/ou du métabolisme dans ces mêmes régions (encéphalopathie métabolique, médicamenteuses ou toxique, hypothermie, hypoperfusion). Cette situation est la plus fréquente. Les troubles de conscience observés lors des crises d'épilepsie généralisées ou des crises partielles complexes sont à rapprocher de ce mécanisme, car l'hyper synchronisation neuronale liée à la décharge épileptique

ne permettant pas le maintien d'une activité suffisamment complexe et différenciée (12).

3. Approche clinique

Les troubles de conscience, et *a fortiori* le coma, sont des situations fréquentes et urgentes, pour lesquelles l'examen clinique est essentiel. En parallèle d'une anamnèse rapide mais très importante, l'examen physique doit rechercher en premier lieu des signes de gravité immédiats, neurologiques, respiratoires et hémodynamiques. Dans un deuxième temps, l'examen clinique permet d'évaluer la profondeur du coma et de rechercher des arguments pour une cause focale (signe de localisation neurologique) qui impose la réalisation d'une imagerie en urgence. Enfin, l'examen clinique recherche des éléments d'orientation étiologique, et tout particulièrement une cause métabolique ou toxique rapidement réversible une cause infectieuse ou lésionnelle nécessitant un traitement urgent (traitement antibiotique d'une méningite, thrombolyse et/ou thrombectomie d'un infarctus cérébral, évacuation chirurgicale d'un hématome, ...). L'examen neurologique détaillé s'accompagne donc également d'un examen général extra-neurologique tout aussi précis (cardiovasculaire, respiratoire, digestif, cutané...)

3.1 Premiers gestes et situations nécessitant une prise en charge spécifique urgente

Devant tout coma, il faut en premier lieu évaluer les signes de gravité pour savoir s'il existe une menace vitale immédiate qu'il conviendrait de prendre en charge urgemment avant de poursuivre l'enquête étiologique.

A l'instar des autres urgences, il convient d'éliminer les grandes défaillances respiratoires et hémodynamiques selon l'acronyme « ABC » (*Airway, Breathing & Circulation*) :

On devra d'emblée :

- **Éliminer un arrêt cardio-respiratoire (ACR)** imposant la mise en route sans délai d'une réanimation cardio-pulmonaire (Figure 3). Si le patient est inconscient, mais respire (en dehors des gasps), il s'agit bien d'un coma,
- S'assurer de la liberté et des capacités de protection des **voies aériennes supérieures** (recherche d'un obstacle endo-buccal, pose d'une canule de Guedel si besoin)
- Apprécier la **fonction respiratoire** : fréquence, pattern et amplitude de la respiration, oxymètre de pouls. En présence de signes d'encombrement ou de détresse respiratoires (désaturation, cyanose, polypnée ou au contraire bradypnée voire pauses respiratoires), une oxygénothérapie devra être instaurée sans délai et le recours rapide à l'intubation endotrachéale pour ventilation mécanique invasive doivent rapidement être discutés (l'hypoxie est un facteur d'aggravation majeur de toute agression cérébrale, voir ACSOS plus loin).
- Évaluer l'état **hémodynamique** : pression artérielle, fréquence cardiaque, signes d'hypoperfusion cutanée. L'existence d'un état de choc (tachycardie, hypotension artérielle, marbrures, augmentation du temps de recoloration cutané) ou de troubles du rythme doit être reconnue rapidement et toute instabilité hémodynamique doit être corrigée sans délais (facteur d'aggravation majeur de toute agression cérébrale, voir ACSOS plus loin).

- Rechercher d'emblée des signes évocateurs d'un **engagement** temporal ou diencephalique (anisocorie ou mydriase bilatérale) et/ou occipital (pauses respiratoires, bradycardie ou hypotension artérielle, hypertonie en opisthotonos), imposant une prise en charge immédiate avec osmothérapie et transfert dans un milieu neurochirurgical en extrême urgence pour éviter d'une part le décès (risque d'arrêt cardiaque et/ou respiratoire) et d'autre part la survenue de lésions ischémiques irréversibles.
- Identifier certaines **situations nécessitant une prise en charge spécifique urgente** :
 - Hypoglycémie : G 30%
 - Intoxication par opiacés : naloxone
 - Intoxication par BZD : flumazénil
 - Intoxication CO : OHB
 - Contexte EME : Cf recommandations
 - Traumatisme crânien Cf recommandations (13)
 - Syndrome méningé avec ou sans fièvre : Cf recommandation méningites, hémorragie méningée (14,15)
 - Signes de localisation neurologique (AVC en particulier)
 - Coma fébrile

3.2 Interrogatoire/ Anamnèse

L'interrogatoire, du patient lorsqu'il est possible, ou plus fréquemment de l'entourage et des témoins présents, s'avère primordial pour rechercher des éléments de gravité initiaux et orienter l'enquête étiologique.

Il est nécessaire de colliger :

- les principaux antécédents médicaux (en particulier d'épilepsie, de cancer évolutif, d'immunodépression, de diabète et autres antécédents cardiovasculaires ou respiratoires, ...) et les traitements suivis (particulièrement les traitements psychotropes habituels, ou la prise de traitement altérant l'hémostase), ainsi que l'état cognitif antérieur et les antécédents neuropsychiatriques,
- le mode de vie et en particulier une potentielle exposition à des toxiques (dans le cadre professionnel ou domestique), la consommation d'alcool ou de stupéfiants,
- les voyages récents réalisés.

Il faut aussi s'attacher à recueillir les circonstances de survenue du trouble de la conscience, ainsi que l'histoire récente, précédant de quelques heures ou jours les symptômes :

- Lieu de survenue (domicile, lieu d'activité professionnelle, voie publique).
- Circonstances de survenue (incendie, hiver, présence de plusieurs victimes souffrant d'un trouble de conscience ou de symptômes neurologiques).
- Le mode d'installation du coma, brutal ou plus progressif, voire d'éventuelles fluctuations.
- La survenue d'un déficit neurologique focal (déficit moteur, troubles du langage, syndrome cérébelleux ou atteinte des paires crâniennes) ou d'autres symptômes neurologiques ayant précédés le coma (céphalées, mouvements anormaux, hallucinations ou troubles visuels).
- La présence de fièvre ou d'un contexte infectieux, notamment dans un contexte de voyage récent et/ou d'immunodépression.

- Un tableau d'hypertension intracrânienne et notamment la survenue récente de céphalées ou de vomissements.
- L'existence d'un traumatisme crânien précédant le coma, ou à la suite de celui-ci.

3.3 Examen neurologique

L'examen neurologique est primordial chez les patients comateux. Il est important de prendre en compte les éventuelles limites liées aux conditions de réalisation de l'examen (sédation, curarisation, ventilation mécanique, état hémodynamique et respiratoire, ...).

Il comporte une recherche de signes méningés, une évaluation de la motricité, du tonus, des signes pyramidaux et réflexes tendineux, des yeux, ainsi que des fonctions du tronc cérébral (réflexes du tronc cérébral et respiration) (Figure 2). Il doit être systématique : observation des mouvements, postures et autres réflexes spontanés, puis recherche d'une réponse à la commande via une stimulation verbale et/ou visuelle et enfin évaluation des réponses à une stimulation tactile puis nociceptive. Il cherche en premier lieu à localiser la souffrance neurologique (tronc cérébral, diencephale, hémisphère, unilatéral ou multifocal). On accorde donc une grande valeur à une asymétrie de l'examen clinique ou la présence d'une systématisation neurologique (hémiplégie proportionnelle, syndrome alterne, atteinte d'une paire crânienne). Il permet en outre de faire des hypothèses étiologiques (par exemple en présence d'un toxidrome²). Enfin, l'examen permet d'évaluer la profondeur du coma à l'aide de scores validés regroupant plusieurs des éléments de l'examen clinique de façon supposée hiérarchique. Cette quantification est indispensable pour surveiller l'évolution du coma de façon fiable et reproductible quel que soit l'observateur mais également pour donner des informations pronostiques.

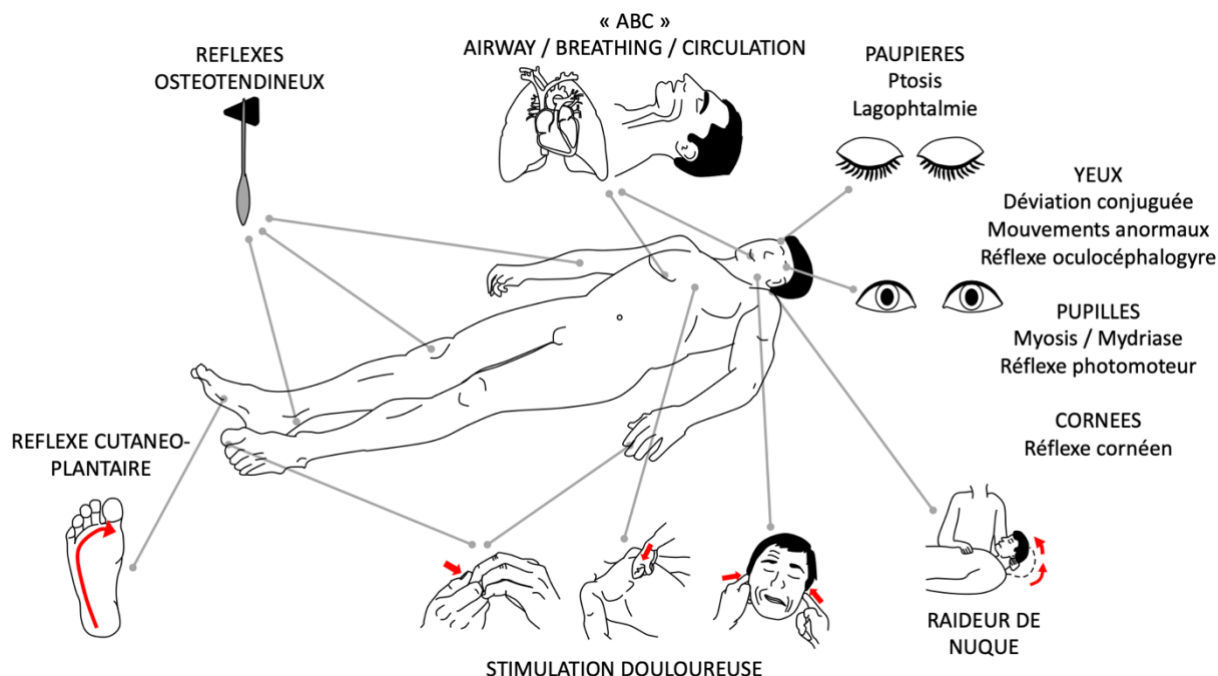


Figure 1: Examen neurologique rapide et orienté

² liste de symptômes correspondant à un toxique particulier

3.3.1 Recherche de signes méningés

Un **syndrome méningé** doit être systématiquement recherché, d'autant plus qu'il existe des vomissements, de la fièvre ou un contexte de céphalées ou troubles visuels précédant le coma. L'examen est réalisé chez un patient en décubitus dorsal. On commence par rechercher une raideur de nuque à la mobilisation passive. On peut également sensibiliser l'examen par deux manœuvres mettant en tension les méninges à la recherche d'un signe de Kernig (douleur/grimace lors de l'extension de la jambe hanche fléchie à 90°) ou d'un signe de Brudzinski (flexion des jambes lors de la flexion passive de la nuque). Les signes méningés traduisant un processus infectieux ou la présence de sang au niveau sous-arachnoïdien peuvent disparaître si le coma est profond

3.3.2 Examen de la motricité et du tonus

- Motricité spontanée

On observe d'abord la motricité spontanée à la recherche de mouvements adaptés (grattage, retrait des électrodes, tentative d'ablation de la sonde d'intubation ou des dispositifs invasifs, ...). Ces mouvements sont évocateurs d'une préservation d'une activité corticale complexe, souvent de bon pronostic.

- Mouvements anormaux

On recherche également des **mouvements anormaux** qu'il conviendra de typer : myoclonies (contractions musculaires ou chutes de tonus brèves avec déplacement d'un segment de muscle, d'un muscle entier ou d'un groupe musculaire), tremblement (oscillation autour d'une position d'équilibre, souvent de faible amplitude) ou plus rarement mouvements choréïques/dyskinétiques (mouvements brefs et brusques, très variables dans leur distribution, leur intensité et leur fréquence) ou athétosiques (mouvement lent, irrégulier et distal de reptation). En cas de mouvements anormaux, il faudra noter leur localisation (et notamment une éventuelle systématisation anatomique), leur caractère rythmique ou non, permanents ou répétitifs, et dans ce dernier cas s'ils sont stéréotypés (mouvement ou séquence de mouvement identique lors de chaque répétition) et leur durée. Le caractère stéréotypé et/ou rythmique étant doit faire éliminer des crises d'épilepsie.

- Réponse à la commande

L'examen de la motricité intéresse les quatre membres, ainsi que la face et notamment les yeux, qu'il est très important de toujours ouvrir passivement pour rechercher une **réponse à la commande** (les mouvements de verticalité du regard et/ou le clignement des paupières peuvent être les seuls mouvements volontaires préservés lors d'un locked-in syndrome). L'examen doit être bilatéral et comparatif afin de rechercher une asymétrie. On recherche systématiquement une réponse à la commande, en utilisant des ordres simples ("serrez la main", "bouger les pieds", "ouvrez les yeux", "tirez la langue", "regardez en haut, en bas"...). En plus de la modalité auditive, on utilise si possible la modalité visuelle pour délivrer les consignes (ouvrir passivement les yeux du patient et présenter les consignes écrites lisiblement sur une feuille). En cas de réponse à la commande, on essaie systématiquement d'obtenir un code de communication oui/non pour répondre à des questions simples.

Il est important de noter que chez les patients agités présentant de nombreux mouvements spontanés, il est parfois difficile de différencier la réalisation volontaire d'une commande d'un mouvement involontaire ou réflexe. Il faut donc dans la mesure du possible demander au patient de réaliser des mouvements qu'il ne présente pas spontanément. De la même façon, lorsqu'il

existe des mouvements réflexes de type grasping, on recherche la capacité qu'a le patient d'inhiber le comportement supposé réflexe.

- Stimulation douloureuse

En l'absence de réponse à la commande, il faut toujours rechercher une réponse aux **stimulations à visée nociceptive**. Cette stimulation devra également être bilatérale et comparative. Les stimuli douloureux recommandés sont les suivants : pression sur le lit unguéal aux 4 membres à l'aide d'un stylo ou d'un marteau réflexe, pression forte sur le sternum avec la deuxième phalange de l'index, pression rétromandibulaire (manœuvre de Pierre Marie Foix) ou encore pression sus orbitaire avec le pouce). Il est important de noter que certaines stimulations douloureuses peuvent entraîner des lésions, notamment lorsqu'elles sont répétées et devraient donc être abandonnées : frottement du sternum, pincement des mamelons.

On distingue les réponses adaptées, visant à éviter le stimulus douloureux (réponse localisatrice lorsqu'un segment de membre vient en direction du stimulus douloureux pour le repousser, ou flexion en retrait appropriée pour éloigner le membre stimulé du stimulus nociceptif) des réponses non adaptées. Ces dernières sont caractérisées par leur caractère stéréotypé et la mise en jeu des 4 membres et non seulement du membre ou de la partie stimulée. On peut alors observer une réaction dite de décortication (ou réponse en flexion anormale stéréotypée) qui associe une flexion des poignets et des avant-bras avec une adduction des bras, tandis que les membres inférieurs sont en extension et rotation interne. Cette réaction témoigne d'une souffrance bilatérale des faisceaux pyramidaux entre le cortex et la capsule interne. L'autre réponse motrice inadaptée est la réaction dite en décérébration (ou extension anormale stéréotypée). Cette dernière associe une flexion des poignets avec une extension des avant-bras et des bras en pronation, parfois dit en enroulement, tandis que les membres inférieurs sont en extension comme dans la décortication. Cette posture anormale en extension témoigne généralement d'une souffrance de structures plus profondes diencéphalique ou mésencéphalique. Enfin, la stimulation nociceptive peut ne pas entraîner de mouvement.

Lors de la stimulation nociceptive, la **recherche d'une asymétrie** est cruciale et n'importe laquelle des réponses ci-dessus pourra s'accompagner d'une hémiplégie. De même, il est très important de tester la motricité de la face à l'aide de la manœuvre de Pierre Marie Foix (hémiplégie à prédominance brachio-faciale évocatrice d'une atteinte corticale, hémiplégie proportionnelle au trois étages évocatrice d'une atteinte hémisphérique profonde, syndrome alterne évocateur d'une atteinte du tronc cérébral, diplégie faciale évocatrice d'atteinte motrice périphérique d'autant plus que les territoires faciaux supérieurs et inférieurs sont touchés, ou encore épargne de la face suggérant une lésion médullaire).

- Tonus

Le **tonus** et la posture spontanée sont également évalués : hypertonie pyramidale, extrapyramidale, oppositionnelle, maintien de l'attitude dans la catatonie ou au contraire hypotonie flasque. Cette dernière est la plus fréquente à la phase aiguë d'une agression cérébrale ou médullaire. A l'inverse, une hypertonie extrapyramidale associée ou non à des mouvements anormaux peut orienter entre autres vers un syndrome sérotoninergique, une intoxication au monoxyde de carbone ou une hypoglycémie. Tout comme pour le reste de l'examen neurologique, l'asymétrie du tonus a une grande valeur localisatrice.

3.3.3 Réflexes tendineux et signes pyramidaux

L'analyse des **réflexes tendineux** permet de rechercher des arguments en faveur d'une atteinte pyramidale. Une fois encore, la topographie d'altération des réflexes est primordiale. La recherche d'une irritation pyramidale se fait aux membres inférieurs via le **réflexe cutané-**

plantaire à la recherche d'un signe de Babinski, aux membres supérieurs via la recherche d'un signe de Hoffmann et au niveau de la face par la réapparition d'un réflexe palmo-mentonnier.

3.3.4 Examen des yeux (paupières, pupilles et oculomotricité) Ablation de lentilles de contact

L'examen des yeux, notamment des **pupilles** et de l'**oculomotricité**, est crucial lors de l'examen du patient comateux. Cet examen peut orienter vers une grande variété de mécanismes lésionnels. Les yeux peuvent en outre être le seul mode de communication possible en cas de Locked-in syndrome. Comme mentionné précédemment, il est donc indispensable de toujours ouvrir les yeux des patients dans le coma afin de les examiner comme suit :

- Paupières

On commence par observer les paupières. Un défaut d'occlusion palpébrale peut s'intégrer dans le cadre d'une paralysie faciale (notamment périphérique du fait de l'atteinte du territoire facial supérieur). On recherche un **réflexe cornéen**, dont l'arc réflexe met en jeu le nerf trijumeau (V, voie afférente), la protubérance et le nerf facial (VII, voie efférente). On le recherche via une stimulation de la partie latérale de la cornée (et non de la conjonctive) (16). Afin d'éviter des traumatismes de la cornée, notamment lors de stimulation répétée, on débute la stimulation à l'aide d'une goutte de soluté salé isotonique. Mais en l'absence de réponse avec cette stimulation, il est nécessaire de stimuler la cornée à l'aide d'une compresse ou d'un coton-tige afin de certifier l'abolition du réflexe. On peut observer une réponse anormale avec diduction (déplacement latéral) de la mâchoire du côté opposé à la stimulation cornéenne, appelée réflexe cornéo-ptérygoïdien, traduisant une souffrance mésencéphalique homolatérale avec libération de l'activité protubérantielle. Une abolition bilatérale du réflexe cornéen peut être observée dans les atteintes diencéphalo-mésencéphaliques, lésionnelles ou fonctionnelles. Il s'agit d'un signe de mauvais pronostic, notamment dans les encéphalopathies post-anoxiques.

On recherche systématiquement un clignement spontané des paupières, qui s'il est présent, témoigne d'une substance réticulée activatrice ascendante encore partiellement fonctionnelle. On recherche également un **clignement à la menace dans l'ensemble du champ visuel** (sans induire un déplacement d'air important qui stimulerait la cornée), témoin d'une réactivité thalamique ou corticale. Son abolition unilatérale peut signer une atteinte du nerf optique ou occipitale controlatérale alors que l'abolition bilatérale peut témoigner d'une cécité corticale secondaire à une atteinte occipitale étendue. Le **réflexe de sursaut au bruit** renseignera également sur un certain degré de préservation corticale, ce d'autant plus que ce dernier est épuisable, c'est à dire inhibé lors de la répétition du stimulus auditif.

Enfin, on recherche une résistance à l'ouverture passive : non univoque et pas nécessairement volontaire/consciente, même si elle reflète souvent un plus haut degré de préservation corticale.

- Oculomotricité

La première observation se porte sur la **position spontanée du regard** : déviation conjuguée horizontale des yeux (controlatérale à l'hémiplégie dans les atteintes au-dessus de la protubérance, ou homolatérale dans les lésions protubérantielles) ou au contraire perte de parallélisme du regard en faveur d'une paralysie oculomotrice mais aussi d'une atteinte bulbo-protubérantielle moins spécifique lors de la *skew deviation* (perte du parallélisme dans le plan vertical).

Puis, on observe les **mouvements spontanés des yeux**. On note tout d'abord s'il existe des mouvements anormaux : nystagmus lors d'une atteinte du nerf cochléo-vestibulaire ou cérébelleux, ou des mouvements plus complexes et verticaux de bobbing (secousse rapide ou

lente, vers le bas ou le haut) évoquant une lésion protubérantielle même s'ils peuvent être observés lors d'encéphalopathie métaboliques, post-anoxiques ou encore d'encéphalite. Une simple errance du regard avec préservation du parallélisme des yeux est fréquente et témoigne en général d'une intégrité du tronc cérébral. On recherche le **réflexe oculo-céphalogyre** permettant d'explorer la cochlée, le nerf cochléo-vestibulaire (VIII), le pont (oculocéphalogyre horizontal) ou le mésencéphale (oculo-céphalogyre vertical) et les nerfs oculomoteurs III, IV (oculo-céphalogyre vertical) et VI (oculo-céphalogyre horizontal). Du fait de la mobilisation du rachis cervical, la réalisation du réflexe oculo-céphalogyre est formellement contre-indiquée tant qu'un traumatisme cervical n'est pas formellement éliminé.

Chez un patient conscient disposant d'un contrôle volontaire des mouvements, le réflexe n'est généralement pas observé. Il apparaît donc chez les patients présentant une altération de la vigilance, en l'absence de lésion de l'arc réflexe. Ainsi on observe une déviation conjuguée des yeux controlatérale à une rotation passive de la tête. La recherche du réflexe oculo-céphalogyre vertical se fait de la même manière avec des mouvements de flexion (déviations des yeux vers le haut) et extension (déviations des yeux vers le bas) de la tête (avec déviations des yeux). Lors de l'absence pathologique du réflexe, la déviation des yeux suit les mouvements passifs de la tête, d'où le terme des "yeux de poupée". L'abolition du réflexe oculo-céphalogyre, bien qu'elle puisse être localisatrice, est fréquente, notamment chez les patients sédatisés. En revanche, elle a été associée à la survenue d'un délirium lors de la récupération du coma (17).

Afin d'explorer le même arc réflexe chez ces patients, on pourra rechercher le **réflexe oculo-calorique**. Ses voies sont en effet proches de celles du réflexe oculo-céphalogyre horizontal. Sa recherche impose d'avoir vérifié l'intégrité du tympan par otoscopie au préalable. Il consiste chez le sujet conscient en un nystagmus controlatéral à l'instillation d'eau froide dans le conduit auditif. Chez le sujet comateux, si les voies oculomotrices sont préservées, on observe une déviation lente et tonique du côté stimulé. L'abolition du réflexe oculo-calorique a été associée à un mauvais pronostic neurologique, notamment dans l'encéphalopathie post-anoxique (18).

Il est important de noter que la réalisation de ces deux réflexes peut contribuer à mettre en évidence une limitation de l'oculomotricité liée à une **paralysie oculomotrice** périphérique (III, IV, VI), nucléaire, supranucléaire (horizontalité ou verticalité) ou encore internucléaire (paralysie de l'adduction mais préservation de la convergence, en lien avec une atteinte du faisceau longitudinal médial reliant le nerf oculomoteur commun (III) au nerf abducens (VI)).

On évalue également les **mouvements de poursuite et de fixation**. La poursuite visuelle est un signe très important car signifiant un état de conscience minimale. Elle témoigne d'une intégrité des systèmes oculomoteur nucléaires et supranucléaires et notamment d'une région préfrontale, le *Frontal Eye Field*. Sa recherche devrait être systématique et est sensibilisée par l'utilisation d'un miroir pour renvoyer au patient sa propre image plutôt que par l'utilisation d'une cible externe. Les mouvements de saccade et de fixation, s'ils n'ont pas la même valeur pronostique que la poursuite visuelle, témoignent également d'une certaine préservation du tronc cérébral.

Tableau 1: Réflexes du tronc cérébral

Réflexe	Anatomie	Clinique
Photomoteur	Rétine, II, chiasma optique, voies optiques, mésencéphale, III (parasympathique)	Myosis ipsi- (direct) et controlatéral (consensuel) suivi d'une mydriase en réponse à une stimulation lumineuse de la pupille
Cilio-spinal	Voies sensitives spinothalamiques, mésencéphale, III	Dilatation pupillaire (uni- ou bilatérale) en réponse à une stimulation nociceptive latérocervicale
Massétérin	V, protubérance	Fermeture de la bouche en réponse à la percussion du menton
Cornéen	V, protubérance, VII	Fermeture de la paupière en réponse à la stimulation de la cornée ipsilatérale avec élévation syncinétique du globe oculaire
Grimace	V, protubérance, VII	Grimace en réponse à une stimulation nociceptive (manœuvre de Pierre Marie-Foix, pression du lit unguéal ou de l'espace sus-orbitaire)
Palmomentonnier	Voies sensitives lemniscales, protubérance, VII	Contraction du menton ipsilatérale à la stimulation de l'éminence thénar
Cornéoptérygoïdien (cornéomandibulaire)	V, protubérance, VII	Diduction de la mâchoire controlatérale à une stimulation de la cornée
Fronto-orbitaire (ou nasopalpebral)	V, protubérance, VII	Fermeture des yeux en réponse à la percussion de la glabella
Sursaut au bruit	VIII, protubérance, V	Clignement des yeux en réponse à une stimulation auditive forte
Oculocéphalogyre	Canaux semi-circulaires (cochlée), VIII, protubérance, III et VI pour horizontal, III et IV pour vertical	Déviations conjuguées des yeux dans la direction opposée d'une rotation passive de la tête horizontale/verticale
Oculocalorique	Irrigation douce du conduit auditif externe par 50 ml d'eau froide (non glacée, 30 °C) ou chaude (44 °C)	Déviations toniques horizontales homolatérales (eau froide) ou ipsilatérales (eau chaude), parfois suivies chez le sujet conscient d'un nystagmus battant du côté opposé
Nauséux	IX, X, noyau du tractus solitaire (bulbe)	Élévation symétrique du voile du palais en réponse à une stimulation du palais mou
Toux	IX, X, noyau du tractus solitaire (bulbe)	Toux en réponse à la stimulation de la carène (avec une sonde d'aspiration)
Oculocardiaque	V, protubérance, bulbe, X	Bradycardie / ralentissement de la fréquence cardiaque en réponse à une compression des globes oculaires

II : nerf optique ; III : nerf oculomoteur commun ; IV : nerf trochléaire ; V : nerf trijumeau ; VI : nerf abducens, VII : nerf facial ; VIII : nerf cochléovestibulaire ; IX : nerf glossopharyngien ; X : nerf vague.

- Pupilles

L'examen des pupilles (taille, symétrie et réactivité à la lumière) est essentiel chez le patient comateux. La motricité pupillaire est sous la dépendance d'une innervation sympathique, dilatatrice (mydriase) et d'une innervation parasympathique, constrictive (myosis). La **voie sympathique**, naissant de l'hypothalamus et cheminant le long du cou (carotide primitive, faisceau latéral du bulbe) jusqu'au ganglion cervical supérieur et *in fine* le muscle dilatateur de l'iris. Un contingent innerve également le muscle rétracteur de la paupière supérieure. La résultante d'une lésion du faisceau sympathique donnera donc un **syndrome de Claude Bernard Horner homolatéral**, associant un myosis, un léger ptosis, une pseudo énoptalmie et une anhidrose au niveau de la face et du cou.

La **voie parasympathique** chemine à la partie superficielle du nerf oculomoteur commun (III intrinsèque) et assure la constriction du sphincter de l'iris. Son atteinte entraîne donc une **mydriase homolatérale**, qui pourra également s'associer à une **paralysie oculomotrice** (III extrinsèque). On distingue ainsi plusieurs syndromes. D'une part les atteintes lésionnelles uni- ou bilatérales et d'autre part les atteintes fonctionnelles liées aux effets pharmacologiques de certaines substances et qui s'intègrent souvent de manière plus large dans des toxidromes (19). Un syndrome de Claude Bernard Horner unilatéral évoque une atteinte homolatérale du faisceau sympathique (hypothalamus, partie latérale du bulbe, péricarotidien, C8-D11). Un myosis bilatéral évoque plutôt une atteinte sympathique bilatérale (hypothalamique, diencéphalique ou protubérantielle, les pupilles sont dans ce dernier cas punctiformes). Cette atteinte peut également s'observer dans les intoxications aux opiacés.

Une mydriase unilatérale, dans un contexte de coma, est toujours une urgence et évoque en premier lieu une origine compressive, soit par un anévrisme (principalement de l'artère communicante postérieure) lors d'une hémorragie méningée, soit dans le cadre d'un engagement temporal homolatéral. L'atteinte de la IIIème paire crânienne peut également se situer à d'autres localisations anatomiques (corps caverneux, fente sphénoïdale, apex orbitaire), auquel cas elle s'associe souvent à l'atteinte d'autres paires crâniennes.

La mydriase bilatérale signe une atteinte mésencéphalique sévère pouvant être liée à une lésion au niveau des tubercules quadrijumeaux et surtout à un engagement temporal bilatéral. Elle peut également être liée à des substances anticholinergiques ou atropiniques (parasymphaticolytiques) comme les antidépresseurs tricycliques.

Le **réflexe photomoteur** permet de tester la réactivité pupillaire à la lumière. La voie afférente de l'arc réflexe comporte la rétine, le nerf optique (II) et les voies optiques rétrochiasmatiques et le mésencéphale (noyau d'Edinger-Westphal et aire préteçtale). La voie efférente est constituée par le contingent parasympathique du nerf oculomoteur commun (III) à l'origine d'un myosis survenant à l'éclairement d'un œil (homolatéral pour le réflexe photomoteur direct ou controlatéral pour consensuel). L'abolition du réflexe photomoteur a une importante valeur pronostique, notamment dans l'encéphalopathie post-anoxique. Le réflexe photomoteur peut être apprécié de manière plus fine et quantitative grâce à la pupillométrie automatisée (20).

3.3.5 Respiration et centres autonomes cardiaques

Comme mentionné initialement lors de l'évaluation de la gravité, il est très important d'évaluer la **respiration**. En effet, en dehors de la tolérance du trouble de la vigilance et d'éventuelles complications (inhalation, atélectasie, ...), le pattern respiratoire peut également renseigner sur le niveau anatomique de souffrance cérébrale. Une souffrance diencéphalique ou mésencéphalique haute peut ainsi entraîner une respiration périodique de type dyspnée de Cheynes-Stokes (cycles constitués d'une augmentation puis d'une diminution progressive de la fréquence et de l'amplitude de la respiration entrecoupés de pauses respiratoires brèves). Ce pattern est fréquent dans les encéphalopathies métaboliques et peut également s'observer dans les contextes de bas débit cardiaque. Une hyperventilation peut être secondaire à une atteinte protubérantielle haute, le plus souvent fonctionnelle lors des causes métaboliques de coma (acidose, sepsis ou autres causes métaboliques), plus rarement de cause lésionnelle (encéphalopathie post-anoxique notamment). Une atteinte protubérantielle bilatérale peut se traduire par une hypoventilation avec des pauses respiratoires. La cause la plus fréquente d'une hypoventilation chez un patient comateux restant pendant une intoxication aux opiacés ou aux benzodiazépines (la chute de la langue vient dans ce dernier cas aggraver l'hypoventilation). Enfin, plus la souffrance du tronc cérébral est basse située et se rapproche des centres respiratoires (partie basse de la protubérance et bulbe), plus la respiration devient ataxique, irrégulière, avec des pauses voire des apnées prolongées et des gasps. Ces patterns sont des urgences absolues car le risque d'arrêt respiratoire est majeur.

On recherchera le **réflexe de toux** chez le patient sous ventilation mécanique invasive à l'aide de l'introduction d'une sonde d'aspiration dans la sonde d'aspiration ou la canule de trachéotomie. Il met en jeu les nerfs glossopharyngien (IX) et vague (X) ainsi que le bulbe et notamment les noyaux du tractus solitaire. Lorsque le réflexe est présent, la stimulation de la carène par la sonde entraîne une quinte de toux responsable d'une contraction abdominale et d'une élévation des épaules. Son abolition est clairement un facteur de mauvais pronostic qu'il s'agisse d'un coma traumatique ou non (17).

Enfin, les circuits sympathiques et/ou parasympathiques déjà mentionnés plus haut, peuvent être également être atteints et entraîner une **hypertension** ou au contraire une **hypotension** ainsi qu'une tachycardie ou une **bradycardie** ou d'autres **troubles du rythme** qui peuvent aller jusqu'à l'arrêt cardiaque brutal, notamment en cas de lésion de la partie basse du bulbe. Compte tenu du trajet des faisceaux sympathiques et parasympathiques et de la faible spécificité de ces signes cliniques, ces derniers sont rarement pertinents pour localiser l'atteinte sur le plan anatomique. Il est toutefois important de noter qu'il faut **systématiquement rechercher et**

corriger d'autres causes de trouble du rythme ou de défaillance hémodynamique et qu'une hypotension profonde et/ou prolongée n'est en général pas liée à un défaut d'action sympathique ou une hypertonie parasympathique, mais doit toujours faire rechercher une complication du coma ou de la cause du coma (état de choc septique, hémorragique, cardiogénique, ...).

3.3.6 Autres réflexes du tronc cérébral

D'autres réflexes du tronc cérébral peuvent être abolis chez le patient comateux en fonction du niveau de l'atteinte (Tableau 1). Le réflexe cilio-spinal qui consiste en une dilatation pupillaire secondaire à une stimulation nociceptive latéro-cervicale dont l'arc réflexe met en jeu les voies sensitives ascendantes, le mésencéphale et le nerf oculomoteur commun (III). Le réflexe fronto-orbitaire, qui consiste en une fermeture des paupières lors de la percussion de la glabella et qui met en jeu le nerf trijumeau (V), la protubérance et le nerf facial (VII). Le réflexe nauséux, ou pharyngo-laryngé, dont l'arc réflexe est proche du réflexe de toux, mais dont la valeur pronostique n'est pas aussi univoque. Enfin, le **réflexe oculo-cardiaque**, diminution de la fréquence cardiaque en réponse à une pression forte des globes oculaires lié à une augmentation du tonus parasympathique, dont l'arc réflexe est constitué du nerf trijumeau (V), de la protubérance et du bulbe puis du nerf vagal (X) (21).

Il faut noter que l'abolition des réflexes du tronc cérébral ne suit pas toujours un gradient d'abolition rostro-caudal parallèlement à la profondeur du coma. Au-delà de la valeur localisatrice de leur abolition, ces réflexes (oculo-céphalogyre, photomoteur, cornéen, grimace et toux) peuvent être combinés au sein d'un score pronostique, le Brainstem Responses Assessment Sedation Scale (BRASS)(22). Les réflexes du tronc cérébral sont également intégrés dans le score de Glasgow Liège et le score FOUR (cf. infra).

Enfin, on peut également observer au cours des troubles de la vigilance la réapparition de réflexes archaïques habituellement absents chez le sujet sain : le réflexe palmo-mentonnier ou encore le réflexe cornéo-mandibulaire (diduction de la mâchoire controlatérale lors de la stimulation cornéenne).

3.4 Évaluer la profondeur du coma :

3.4.1 Score de Glasgow

Le score de Glasgow, est le score le plus connu et historiquement le plus utilisé quelle que soit la cause d'altération de la conscience. Développé dans les années 1970, et initialement validé chez des patients victimes de traumatismes crâniens, son universalité permet un « langage commun » (6,7). Il n'est cependant pas adapté à l'évaluation de tout trouble de la conscience, ni au suivi des patients en réanimation, et devrait aujourd'hui être délaissé, en dehors du cadre de l'urgence ou de la prise en charge des traumatisés crâniens à la phase aiguë. Il comporte 3 items, pouvant être évalués très rapidement : l'ouverture des yeux (Y), la réponse verbale (V) et la réponse motrice (M), respectivement côté sur 4, 5 et 6 points (Tableau 2). Le score varie de 3 (coma profond) à 15 (état de vigilance normale). Le score de Glasgow-Liège, qui ajoute l'évaluation de certains réflexes du tronc cérébral est peu utilisé en pratique.

Tableau 2 : Score de Glasgow

Évaluation	Score
Ouverture des yeux	
Spontanée	4
A la stimulation verbale	3
A la stimulation nociceptive	2
Aucune	1
Meilleure réponse verbale	
Orientée (donne la date et le lieu)	5
Confuse (fait des phrases, mais discours non orienté)	4
Inappropriée (mots)	3
Incompréhensible (sons)	2
Aucune	1
Meilleure réponse motrice	
Réponse aux ordres simples	6
Réponse localisatrice (localise le stimulus douloureux)	5
Évitement (flexion normale après stimulation douloureuse)	4
Flexion anormale à la stimulation douloureuse (décortication)	3
Extension à la stimulation douloureuse (décérébration)	2
Aucune	1

Il est informatif de notifier non seulement le score global coté par l'examineur, mais aussi la valeur de chaque item. Il est souvent considéré qu'un score de Glasgow < 8, permet de définir le coma, si les réponses verbale, motrice, et l'ouverture des yeux sont cohérentes avec ce diagnostic. Toutefois comme nous l'avons vu avec la définition du coma, il s'agit d'un raccourci imparfait. Il est intéressant de noter également que si certains auteurs ont récemment proposé qu'un état de coma avec ouverture des yeux était possible (23), la règle demeure une absence totale d'ouverture des yeux.

Il existe plusieurs « pièges » lors de l'évaluation du score de Glasgow, parmi lesquels on peut citer :

- Une flexion des membres inférieurs à la stimulation peut correspondre à un réflexe de triple retrait, associant de manière stéréotypée un Babinski, une flexion de la cheville et une flexion de la jambe. Cette réponse réflexe correspond à une atteinte pyramidale et ne doit pas être considérée comme une flexion adaptée.
- En cas d'atteinte motrice focale, il faut retenir la réponse motrice du côté épargné, et de manière générale toujours retenir la meilleure réponse si l'on utilise plusieurs stimulations.

3.4.2 FOUR score

Le score FOUR (*Full Outline of UnResponsiveness Score*), est un score plus récent et plus pertinent que le score de Glasgow pour quantifier un trouble de conscience et de vigilance (24) (Tableau 3). En effet, ce score délaisse la réponse verbale souvent ininterprétable chez des patients sous ventilation mécanique en réanimation, au profit d'une évaluation de deux fonctions du tronc cérébral qui ne sont pas évaluées dans le score de Glasgow : les réflexes du tronc cérébral (photo-moteur, cornéen et toux) et la respiration. Ce score a montré un intérêt pronostique et sa supériorité sur le score de Glasgow dans différentes situations et est

maintenant recommandé en lieu et place de ce dernier dans les recommandations européennes les plus récentes (25).

Tableau 3 : Four score

Évaluation	Score
Réponse oculaire	
Spontanée et suivi du regard à la demande	4
Spontanée sans suivi du regard	3
Ouverture des yeux à l'ordre à voix haute	2
À la douleur	1
Pas d'ouverture des yeux	0
Réponse motrice	
Activité normale, spontanée	4
Réponse orientée à la stimulation douloureuse	3
Réponse en flexion à la stimulation douloureuse	2
Réponse en extension à la stimulation douloureuse	1
Pas de réponse ou état de mal myoclonique	0
Réflexes du tronc	
Réflexes pupillaires et cornéens présents	4
Mydriase unilatérale fixée	3
Réflexes pupillaires ou cornéens présents	2
Réflexes pupillaires et cornéens absents	1
Réflexes pupillaires, cornéens et toux absents	0
Respiration	
Respiration régulière en ventilation spontanée	4
Ventilation de type Cheyne-Stokes	3
Respiration irrégulière en ventilation spontanée	2
En ventilation contrôlée, fréquence du patient > fréquence machine	1
En ventilation contrôlée, fréquence du patient ≤ fréquence machine	0

3.4.3 Autres échelles d'évaluation de la conscience et de la confusion

D'autres scores et échelles existent pour dépister, diagnostiquer et quantifier la sévérité d'un trouble de conscience en réanimation. Citons ici simplement la Confusion Assessment Method – Intensive Care Unit (**CAM-ICU**) et l'Intensive Care Delirium Screening Checklist (**ICDSC**) pour le dépistage de la confusion spécifiquement en réanimation et la version révisée de l'échelle de récupération du coma (**CRS-R** pour *Coma Recovery Scale-revised*) qui est le gold-standard pour le diagnostic de l'état d'éveil non-répondant et de l'état de conscience minimale. L'utilisation de ces échelles est fortement recommandée car elles sensibilisent le diagnostic et réduisent nettement le risque d'erreur diagnostic (25).

3.5 Examen extra-neurologique

La mesure d'une **glycémie capillaire** est capitale et immédiate. Le coma hypoglycémique est rapidement réversible après normalisation de la glycémie. Cela permet d'éviter des complications liées au coma et à son éventuelle prise en charge invasive, et surtout d'éviter une souffrance cérébrale irréversible proche de celle observée dans l'anoxie cérébrale lorsque

l'hypoglycémie profonde est prolongée. La prise de la **température** corporelle est également primordiale (hyperthermie évocatrice de méningite, méningo-encéphalite, abcès cérébral, neuropaludisme ou encéphalopathie septique, ou encore hypothermie secondaire à un sepsis, une insuffisance surrénalienne ou thyroïdienne, une exposition au froid ou une prise de toxique).

Le reste de l'examen extra-neurologique sera rapide mais n'omettra aucun appareil. On recherchera notamment des **signes d'insuffisance d'organe** notamment respiratoire, hépatocellulaire (ictère, ascite, angiome stellaires, circulation veineuse collatérale, hépatomégalie, splénomégalie). L'**examen cutané et muqueux** est minutieux et recherche principalement un purpura, des traces d'injection intraveineuse, des signes de traumatismes (plaie du scalp, embarrure, contusions ou hématomes), une morsure latérale de langue.

4. Approche paraclinique d'un trouble aigu de conscience

Les explorations paracliniques à réaliser dépendent en grande partie des orientations étiologiques suspectées sur la base de l'anamnèse et de l'examen clinique et sont de toute façon hiérarchisées.

4.1 En urgence :

4.1.1 Examens biologiques :

Un bilan biologique de « débrouillage » est systématiquement réalisé, et ses résultats doivent être récupérés en urgence. En première intention seront réalisés :

- Une **glycémie veineuse** à la recherche d'une hypoglycémie
- Un **gaz du sang artériel**, recherchant une hypercapnie, une acidose métabolique, ou une hyperlactatémie
- Un **ionogramme sanguin** comprenant en particulier une natrémie, une calcémie et une phosphorémie
- Un dosage de l'**urée** et de la **créatinine plasmatique**
- Une **numération formule sanguine** et un **bilan d'hémostase standard**
- Des hémocultures si contexte infectieux évident
- Une éthanolémie
- Un dosage de toxiques urinaires (screening semi-quantitatif) le plus souvent et beaucoup plus rarement sanguins, orientés par l'interrogatoire de l'entourage et des témoins
- Une mesure de la carboxyhémoglobine (HbCO) en cas de contexte évocateur (présence d'une source de CO, céphalées, signes digestifs, vertiges, cas groupés ...)

Ultérieurement de nombreux examens peuvent être requis selon la ou les causes recherchées (Cf infra)

4.1.2 Examens d'imagerie :

L'imagerie doit avoir une indication très large dans les troubles de conscience et être quasi systématique en cas de signe focal.

La **TDM cérébrale** est incontournable devant tout coma dont l'étiologie n'est pas évidente (intoxication, hypoglycémie ou hypercapnie majeure, ...). Dans tous les cas, la suspicion à l'anamnèse ou l'existence de signes cliniques évocateurs d'un

traumatisme crânien, ayant précédé ou consécutif au coma, impose la réalisation d'un scanner. Lorsqu'un traumatisme crânien est suspecté ou avéré, une TDM du rachis cervical doit être aussi réalisée. Dans l'attente des résultats de celle-ci, l'axe tête-cou-tronc doit être strictement immobilisé, pour prévenir tout déplacement d'une potentielle fracture vertébrale et la survenue de lésion médullaire.

Il conviendra de toujours réaliser une TDM sans injection de produit de contraste, à la recherche d'un saignement intra crânien (hémorragie sous-arachnoïdienne, ventriculaire, intraparenchymateux, hématome sous- ou extra-dural, contusions hémorragiques) ou d'un œdème cérébral. Une TDM cérébrale injectée (au temps artériel +/- veineux) sera réalisée en fonction des données anamnestiques, de l'examen clinique, et des premières constatations sur la TDM sans injection. Elle recherchera notamment une occlusion artérielle proximale du polygone de Willis dans le cadre d'un accident vasculaire cérébral ischémique, une malformation vasculaire, une thrombophlébite cérébrale... L'examen du parenchyme cérébral après injection permet par ailleurs de déceler et de caractériser un processus expansif intracrânien (tumeur, abcès) ou une atteinte parenchymateuse focale (encéphalite ...). Une prise de contraste de la lésion peut apparaître en cas de rupture de la barrière hémato-encéphalique.

Autres moyens non invasifs d'évaluer et de monitorer une hypertension intracrânienne (HTIC):

- Le **doppler trans-crânien**, examen non invasif et de réalisation très rapide, a une place de choix dans la prise en charge initiale des comas, tout particulièrement dans le cadre de pathologies traumatiques. Il permet par la mesure des vitesses systoliques, moyennes et diastoliques des artères cérébrales de détecter la présence d'une hypertension intracrânienne. Un indice de pulsatilité (IP) $> 1,4$ associé à une diminution des vitesses diastoliques (Vd) < 20 cm/s témoignent d'une hypertension intracrânienne menaçante imposant la mise en route sans délai d'un traitement (osmothérapie, support vasopresseur) afin de maintenir une pression de perfusion cérébrale suffisante (13). Répété plusieurs fois lors de la prise en charge, il permet un monitoring de l'hémodynamique cérébral.
- Le **diamètre de la gaine du nerf optique** (*Optic Nerve Sheath Diameter - ONSD*) augmente avec la pression intracrânienne. Sa mesure échographique peut ainsi être utilisée pour évaluer et monitorer la pression intracrânienne (PIC). La valeur seuil varie selon les études mais se situe généralement entre 5 et 6mm (26).

4.2 Dans un second temps :

- La **ponction lombaire** (PL) est systématique lorsqu'aucune cause n'est retrouvée lors des toutes premières investigations. Dans le cadre des comas, une imagerie cérébrale doit impérativement être réalisée avant la ponction lombaire. Elle permet d'éliminer une contre-indication formelle à sa réalisation (processus expansif avec effet de masse et risque d'engagement cérébral). En pratique, elle est réalisée rapidement lorsque les causes traumatiques et métaboliques ont été écartées. En cas de syndrome méningé ou de suspicion de méningite bactérienne ou d'encéphalite en particulier herpétique, la PL est réalisée le plus rapidement possible, sans faire retarder l'introduction du traitement anti-infectieux. Elle doit comporter une analyse biochimique, bactériologique, virologique et en anatomopathologie et dans certains cas comporter également des recherches immunologiques (cf. chapitre « 5.3.2 Encéphalites »).

- L'**IRM cérébrale** est rarement pratiquée en première intention et en urgence. Sa disponibilité et son accessibilité, particulièrement lors des situations cliniques instables (nécessité d'une surveillance rapprochée, scope, ventilation mécanique), en limitent sa réalisation. Elle s'avère toutefois être une aide précieuse en cas de suspicion d'AVC ischémique très récent (avant le délai de positivité du scanner) ou de la circulation vertébro-basilaire, l'analyse de la fosse postérieure étant très difficile et imprécise par tomodensitométrie. Elle permet aussi d'orienter le diagnostic étiologique d'encéphalite. L'IRM est donc souvent très informative, mais rarement indispensable en première intention, et il faudra toujours évaluer la balance bénéfice risque de la réalisation de cet examen chez un patient dans le coma.
- L'**électroencéphalogramme (EEG)** doit aussi être réalisé en l'absence de diagnostic retrouvé après les premières explorations. Il est demandé en urgence lorsqu'un état de mal épileptique non convulsif est suspecté. Il est toujours anormal en cas de coma. Il permet alors lorsqu'il ne présente aucune anomalie, d'orienter le diagnostic vers une aréactivité psychogène. Outre la recherche de crise d'épilepsie ou d'éléments intercritiques, le tracé de fond et la réactivité doivent être appréciés. Ces éléments peuvent orienter la démarche étiologique. L'enregistrement continu de l'EEG a démontré son efficacité dans la détection des anomalies épileptiques critiques et inter-critiques. Il permet d'optimiser la prise en charge des états de mal épileptique réfractaires, et de diagnostiquer avec de meilleure performance que l'EEG intermittent des états de mal non convulsivant. Son utilisation reste cependant encore insuffisante dans les services de réanimation, principalement par manque de disponibilité (27). Son interprétation est parfois délicate et nécessite le recours à une expertise neurophysiologique.

4.3 Autres examen utiles

- Le bilan biologique pourra être complété par un bilan endocrinien devant un contexte évocateur (bilan thyroïdien -TSH, T4 en première intention-, dosage de cortisol) et/ou un bilan infectieux et immunologique quand on suspecte une encéphalite (cf. section « 5.3.2 Encéphalites »).
- L'artériographie du polygone de Willis est réalisée en cas d'hémorragie méningée ou devant un hématome intra-parenchymateux du sujet jeune non hypertendu, à la recherche d'une malformation vasculaire.
- Les potentiels évoqués peuvent contribuer à évaluer la profondeur d'un coma et son pronostic mais n'a pas de valeur diagnostique à la phase aiguë.
- Le fond d'œil permet de rechercher un œdème papillaire, spécifique d'une HTIC lorsque bilatéral et éventuellement une hémorragie intravitréenne associée à la cause du coma (syndrome de Terson dans les hémorragies méningées) ou des anomalies évocatrices de vascularite. Sa réalisation ne doit pas faire retarder une imagerie cérébrale urgente.

5. Diagnostic étiologique

Le coma est une **urgence diagnostique et thérapeutique**, et le traitement adéquat est très souvent celui de sa cause, imposant la recherche rapide d'un diagnostic étiologique.

Les étiologies de comas sont nombreuses et parfois intriquées (Tableau 4). Il faudra tout d'abord différencier le coma survenant dans un contexte traumatique ou non. Par la suite, les

éléments de l'interrogatoire de l'entourage ou des témoins, l'examen clinique et les résultats des explorations paracliniques orientent le diagnostic étiologique.

5.1 Comas traumatiques

De nombreuses lésions peuvent entraîner un coma et elles sont souvent multiples en localisation comme en nature. Le coma est le plus souvent dû à un engagement temporal ou diencephalique, une lésion directe du tronc cérébral ou à une hypertension intracrânienne secondaire à un œdème cérébral diffus (contusions ou lésions axonales diffuses) ou plus rarement à une hydrocéphalie obstructive (hémorragie intraventriculaire ou compression du système ventriculaire). Attention toutefois, les lésions traumatiques peuvent également se compliquer d'épilepsie et être associées à divers troubles métaboliques.

5.2 Comas non traumatiques

Les causes non traumatiques de coma sont très nombreuses. Elles peuvent se classer de manière arbitraire de différentes manières, par exemple en causes structurelles (lésion focale du parenchyme cérébral mais également atteinte vasculaire ou du compartiment céphalorachidien) et causes systémiques (métaboliques, toxiques, endocriniennes, infectieuses et inflammatoires). Ces dernières sont les plus fréquentes.

On peut également regrouper les différentes causes de coma dans les grands cadres nosographiques ci-dessous :

- Neurovasculaires
- Infectieuses (méningites et méningoencéphalites, abcès)
- Inflammatoires et dysimmunitaires
- Épileptiques
- Tumorales
- Métaboliques et endocriniennes
- Toxiques (intoxications et sevrage)

Tableau 4 : Étiologies de coma

Ces mécanismes peuvent être intriqués. La survenue d'un trouble de conscience secondaire à une/des lésions focales (tumoraux, vasculaires, inflammatoires, ...) dépend de la localisation des lésions.

Traumatiques Hématomes intraparenchymateux Hématomes extraduraux Hématomes sous-duraux Contusions hémorragiques Hémorragie sous-arachnoïdienne Hémorragie intraventriculaire Hydrocéphalie	Vasculaires Hémorragie sous-arachnoïdienne Hématome intraparenchymateux AVC ischémiques Thrombose veineuse cérébrale PRES Embolie gazeuse Vascularite Hydrocéphalie	Infectieuses Méningite bactérienne Encéphalite (herpèsvirus++) Abscès et empyème Parasitoses (paludisme...) Encéphalopathie associée au sepsis Hydrocéphalie	Métaboliques Hypoglycémie Anoxie cérébrale, bas débit cardiaque, hypoxie profonde Troubles ioniques (dysnatrémie, dyscalcémie) Hypothermie < 32 °C ou hyperthermie > 42 °C Encéphalopathie hépatique Hypercapnie Hyperurémie Encéphalopathie de Gayet-Wernicke Myélinolyse centro- (ou extra-) pontine Trouble inné du métabolisme (ex : déficit en OTC, maladie mitochondriale...)
Tumoraux Tumeurs primitives Métastases cérébrales Méningite carcinomateuse Méningites secondaires aux chimiothérapies Syndrome paranéoplasique	Épileptiques EME généralisé tonico-clonique EME généralisé non convulsivant (dont sevrage en antiépileptique et en alcool)	Endocriniennes Hypothyroïdie Insuffisance surrénalienne Panhypopituitarisme	Inflammatoires Encéphalites dysimmunes (anti-NMDAR, autres autoanticorps, paranéoplasiques...) ADEM
Toxiques Intoxication médicamenteuse (morphiniques, BZD, antidépresseurs tricycliques, neuroleptiques, lithium...) Stupéfiants (éthanol, morphiniques, amphétamine, cocaïne...) Autres toxiques (CO, éthylène glycol, méthanol)			

CO : monoxyde de carbone ; NMDA : récepteurs N-méthyl-D-aspartate ; OTC : ornithine trans-carbamylase

5.3 Focus sur certaines étiologies

5.3.1 État de mal épileptique et mouvements anormaux :

L'état de mal épileptique (EME), c'est-à-dire une crise d'épilepsie qui dure suffisamment longtemps ou qui se répète assez fréquemment pour qu'un retour à l'état antérieur ne soit pas possible spontanément, est l'une des causes possibles de coma et de troubles de la conscience. Si le diagnostic est le plus souvent évident en présence de symptômes moteurs prédominants (tonico-clonique généralisé d'emblée ou secondairement, myoclonique, tonique ou partiel moteur), il peut être plus difficile en leur absence, on parle alors d'**EME non convulsivant** (28). En général ces situations s'accompagnent de signes cliniques très frustes (clonies ou myoclonies des extrémités ou de la face, déviation de la tête et/ou des yeux, dysautonomie, ouverture des yeux sans contact avec révulsion oculaire,...). Il est important de filmer si possible ces manifestations. Il existe deux grands cadres d'état de mal non convulsivant face à un coma. Le premier est celui d'un état de mal larvé, expression clinique tardive d'un EME tonico-clonique généralisé insuffisamment traité. L'autre cadre est la découverte d'un tracé électrique d'état de mal épileptique à l'EEG d'un patient comateux, ce qui pourrait être le cas dans un peu moins de 10-20%. Il faut toutefois noter qu'il ne s'agit en général pas du diagnostic d'admission, mais que l'EME se développe en réanimation secondairement à une agression cérébrale aiguë (traumatique, vasculaire, encéphalitique,...), le plus souvent dans les 48-72h de l'admission, d'où l'intérêt d'un monitoring EEG continu dans ces délais (29).

Il faut toutefois être prudent car deux situations relativement fréquentes peuvent faire conclure à tort à une origine épileptique au coma avec un risque d'entraîner une escalade thérapeutique responsable de complications (liées au traitement et/ou à la prolongation du trouble de la vigilance) : la présence de **mouvements anormaux non épileptiques** et **surtout des aspects EEG interprétés à tort comme étant de nature épileptique**.

En effet, tous les mouvements anormaux observés chez les patients comateux ne sont pas de nature épileptique. On citera par exemple les myoclonies observées dans les encéphalopathies métaboliques et/ou toxiques ou dans l'encéphalopathie de Creutzfeldt-Jakob. Elles sont souvent diffuses, multifocales et non rythmiques. De même, les myoclonies sont fréquentes dans l'encéphalopathie anoxo-ischémique, mais le plus souvent non épileptiques et encore plus rarement l'expression d'un EME. Ces dernières sont d'origine corticales et/ou sous-corticales et sont l'expression d'une souffrance cérébrale diffuse, d'où leur association générale avec un pronostic péjoratif (30). Leur disparition après un traitement antiépileptique (benzodiazépines notamment) ne signe pas leur nature épileptique. Enfin, elles sont souvent déclenchées par la stimulation sensorielle. Elles peuvent d'ailleurs persister après le réveil approprié du patient, on parle alors de syndrome de Lance Adams. Des mouvements anormaux (chorée, athétose, ballisme) peuvent également être observés lors de lésions de noyaux gris centraux, souvent d'origine vasculaire. Certaines encéphalites sont également associées à des mouvements anormaux, notamment les encéphalites à anticorps anti-récepteurs NMDA ou LGI-1 (cf. infra). D'autre part, les **mouvements anormaux psychogènes non épileptiques** peuvent également induire en erreur. Le diagnostic repose sur les atypies cliniques qui ne sont pas concordantes avec la physiologie et l'anatomie (caractère non stéréotypé, systématisation anatomique impossible, fermeture des yeux, réponse à la suggestion ou à la réassurance, évitement du bras), le terrain et l'aspect EEG normal en présence de manifestations motrices.

Il n'est pas rare que des aspects électroencéphalographiques ne soient pas univoques et fassent conclure à tort à un tracé d'état de mal épileptique. Les situations les plus fréquentes sont là encore l'encéphalopathie post-anoxiques où des aspects épileptiformes (de mauvais pronostic) peuvent être observés ou les encéphalopathies métaboliques, notamment hépatiques ou médicamenteuses avec d'abondantes ondes triphasiques ou pointes lentes parfois pseudo-périodiques (intoxication au lithium, encéphalopathie aux bétalactamines et notamment céfépime et ceftazidime, encéphalopathie au valproate de sodium, ...). Il convient toutefois d'être particulièrement vigilant car toutes ces situations peuvent se compliquer d'authentiques crises d'épilepsie.

Ainsi, l'interaction avec le neurophysiologiste et la répétition des examens sont cruciales. C'est en effet l'analyse minutieuse des tracés EEG avec vidéo ainsi que la recherche d'éventuelles manifestations cliniques lors des épisodes qui permet d'avancer dans l'interprétation de la nature des anomalies observées. De même, en cas d'administration de traitements antiépileptiques, une amélioration électrophysiologique seule ne signe pas la nature épileptique et c'est la réponse clinique (et électrophysiologique) qui constitue un critère diagnostique.

Enfin, l'attribution de l'origine d'un coma à un état de mal épileptique impose de rechercher une étiologie à l'épilepsie qui pourrait également expliquer le coma. Ce point est d'autant plus important que le pronostic de l'état de mal épileptique non convulsivant est principalement lié à l'étiologie sous-jacente de l'épilepsie.

5.3.2 Encéphalites

L'encéphalite correspond à une inflammation cérébrale aiguë caractérisée par une encéphalopathie rapidement progressive, plus ou moins associée à des signes neurologiques

centraux focaux, des crises d'épilepsies, de la fièvre, ou encore des anomalies évocatrices d'une atteinte du système nerveux central sur les examens paracliniques (pléiocytose, anomalies radiologiques ou EEG). La présence de l'ensemble de ces critères n'est pas constante et l'encéphalite doit être largement suspectée devant un tableau évocateur. Les encéphalites les plus fréquentes sont les **encéphalites infectieuses**, notamment virales (virus du groupe herpès, au premier rang desquels HSV et VZV, mais aussi entérovirus, JC virus ou en fonction des régions, West-Nile, Zika, Dengue, encéphalite à tique). Les mycobactéries, la syphilis, le paludisme ou encore la toxoplasmose ou la cryptococcose peuvent être responsables d'encéphalite, notamment chez les immunodéprimés pour les deux derniers (31,32). Au-delà des causes infectieuses, les **encéphalites dysimmunes** sont de plus en plus reconnues comme causes d'encéphalite. De nombreux anticorps synaptiques extracellulaires (directement pathogènes) ou intracellulaires (non pathogènes et observés notamment dans des contextes paranéoplasiques) sont décrits, avec des manifestations cliniques et des tableaux radiologiques plus ou moins spécifiques (33). La plus fréquente d'entre elle, l'encéphalite à anticorps anti-NMDA-récepteur, s'observe généralement chez la femme jeune. La maladie débute généralement par des symptômes pseudo psychiatriques, des troubles mnésiques suivies de crises d'épilepsies, de mouvement anormaux (notamment dyskinésies buccofaciales), de dysautonomie avec hypoventilation alvéolaire et trouble de la vigilance allant jusqu'au coma. Un traitement précoce le plus souvent par corticoïdes et immunoglobulines ou échanges plasmatiques conditionne le pronostic. La récupération peut être longue. Un tératome de l'ovaire doit systématiquement être recherché. D'autres anticorps ont également été décrits et associés à différents tableaux : encéphalite limbique (anti-GABA-B-R, anti-LGI-1, anti-AMPA-R), état de mal épileptique réfractaire ou super-réfractaire (anti-GABA-B-R, anti-GAD, anti-VGKC), encéphalomyélite (anti-GFAP, anti-MOG). Ces anticorps doivent être recherchés non seulement dans le sang, mais aussi dans le LCR. Enfin les encéphalites peuvent être observés dans des contextes de maladies auto-immunes systémiques (neurolupus, syndrome des anticorps antiphospholipides, thyroïdites auto-immunes), d'où l'intérêt d'un bilan immunologique large lorsque l'on évoque cette hypothèse. A la phase aiguë, le diagnostic différentiel entre encéphalite infectieuse et dysimmune n'est pas toujours aisé et un traitement probabiliste anti-infectieux est souvent prescrit dans l'attente du bilan microbiologique (cultures et PCR virales dans le LCR). Il est toutefois important de ne pas retarder le traitement d'une encéphalite dysimmune une fois la cause infectieuse raisonnablement éliminée (en général moins d'une semaine), et de ne pas attendre les résultats définitifs du bilan immunologique car la précocité du traitement immunomodulateur conditionne le pronostic (34). L'avis d'un centre expert est souvent une aide précieuse dans ces situations et devrait être systématique (35).

6. Prise en charge thérapeutique

6.1 Immédiate

Cf 3.1 Premiers gestes et situations nécessitant une prise en charge spécifique urgente

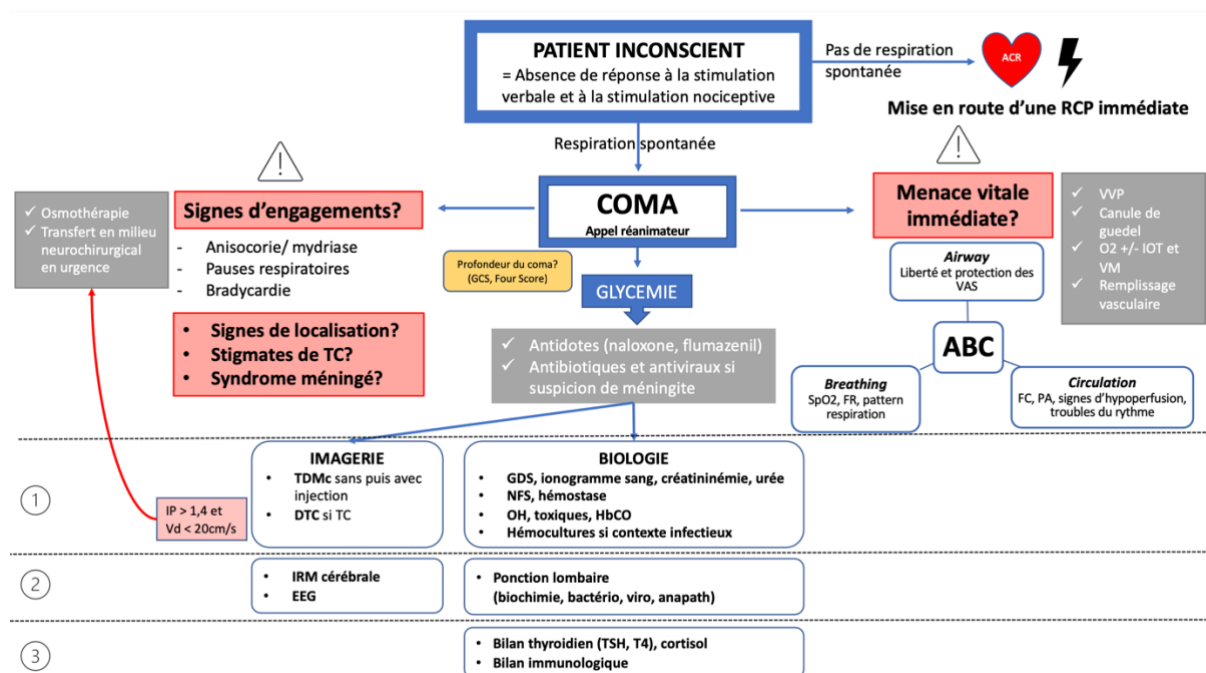


Figure 2: Prise en charge initiale d'un coma.

Abréviations : DTC : doppler trans-crânien ; Vd : vitesse diastolique, IP : index de pulsatilité ; TC : traumatisme crânien, OH : alcoolémie, HbCO : carboxyhémoglobine ; IOT : intubation orotrachéale, VM : b-ventilation mécanique ;

6.2 Traitements spécifiques :

- En cas d'hypoglycémie l'administration de 60ml de glucosé à 30% est impérative. Celle-ci doit s'accompagner d'une supplémentation systématique en vitamine B1 si le terrain évoque une possible encéphalopathie de Wernicke (anorexie, dénutrition chirurgie digestive notamment bariatrique, vomissements notamment gravidiques, alcoolisme). En effet un déficit en thiamine peut être aggravé par l'administration de sérum glucosé.
- Le traitement des autres désordres métaboliques et notamment d'une hyponatrémie ne peut être détaillé ici.
- Des **antidotes** sont disponibles en cas d'intoxication. La naloxone ou le flumazénil permettent respectivement d'antagoniser une intoxication aux opiacés ou aux benzodiazépines.

- Une intoxication CO et les embolies gazeuses bénéficient d'une prise en charge en caisson hyperbare.
- L'indication d'un **traitement anti-infectieux** (antibiotique et anti-viral) nécessite d'être rapidement évaluée, en fonction du contexte clinique, et des premiers résultats des examens paracliniques (bilan sanguin, ponction lombaire). En cas de suspicion de méningite bactérienne, une antibiothérapie par C3G à doses méningées (cefotaxime 300mg/kg/j) est introduite, associée à de l'amoxicilline (200mg/kg/j) en cas de suspicion de listériose. On associe une corticothérapie par dexaméthasone à l'antibiothérapie en cas de méningite bactérienne (10 mg toutes les 6h pendant 4 jours). Devant tout signe de méningoencéphalite (donc particulièrement en cas de coma), un traitement anti-HSV par aciclovir est mis en route sans délai (10 mg/kg toutes les 8h).
- Un **traitement antiépileptique** doit être introduit lorsque les données de l'anamnèse, de l'examen clinique et/ou des examens complémentaires confirment l'existence d'un état de mal épileptique. En revanche, il n'y a pas lieu d'introduire un traitement antiépileptique prophylactique, quelle que soit l'étiologie du coma, notamment dans les comas de cause traumatique ou secondaires à un processus vasculaire ou occupant de l'espace.
- Certaines étiologies (hématomes intra-parenchymateux, extra-dural ou sous-dural, hémorragies méningées, traumatisme crânien avec hypertension intracrânienne, hydrocéphalie aiguë) nécessitent une **intervention neurochirurgicale** en centre spécialisé en urgence (dérivation du LCR par dérivation ventriculaire externe, évacuation d'un hématome, craniectomie décompressive). Les pathologies tumorales ou infectieuses (abcès, empyème) nécessitent également une chirurgie, le plus souvent en semi-urgence.
- La **neuroradiologie interventionnelle** permet de sécuriser des malformations vasculaires (anévrismes, malformations artério-veineuses) dans le cadre d'hémorragie sous-arachnoïdienne ou d'hématomes intra-parenchymateux. Elle permet une thrombectomie mécanique dans les 6 heures de l'obstruction proximale d'une artère cérébrale (carotide, cérébrale moyenne, tronc basilaire).
- La présence de signes d'hypertension intracrânienne (notamment mydriase uni- ou bilatérale) peut motiver l'administration d'une **osmothérapie** par mannitol 20% (250 ml en 20 min) ou sérum salé hypertonique 20% (40 ml en 20 min) en urgence dans l'attente de la chirurgie, ou encore nécessiter une **sédation profonde** par association d'hypnotiques (propofol, midazolam, thiopenthal) éventuellement associée à une **curarisation**. Le recours à une **hypothermie thérapeutique** est à envisager si les premières mesures ne permettent pas de contrôler l'hypertension intracrânienne.
- La correction d'une hypothermie ou d'une hyperthermie nécessite prudence dans la vitesse de correction.

6.3 Prévention des ACSOS et monitoring/suivi

Dès le début et tout au long de la prise en charge, il convient d'éviter les **agressions cérébrales secondaires d'origines systémiques** (ACSOS), et il est donc nécessaire de maintenir une homéostasie parfaite, avec un contrôle de la température, de la glycémie (objectifs glycémiques entre 1,4 g/L et 1,8 g/L (soit 8-10 mmol/L)), de la natrémie, du pH et de la capnie. Les objectifs de pression artérielle sont eux dépendants de la cause du coma et doivent permettre de maintenir une pression de perfusion cérébrale suffisante, tout en n'entraînant pas de risque de majoration d'une lésion hémorragique ou d'aggravation d'un œdème vasogénique. La pression de perfusion cérébrale sera ainsi optimisée en fonction de la pression artérielle moyenne et de la pression intracrânienne estimée ou mesurée. La mesure de la pression intracrânienne par

l'intermédiaire d'une dérivation ventriculaire externe ou d'un capteur intra-parenchymateux, permet un monitoring précis et rapproché en cas d'hypertension intracrânienne et d'évaluer plus précisément la pression de perfusion cérébrale. Elle ne s'envisage toutefois le plus souvent que dans les causes neurochirurgicales (hémorragie sous-arachnoïdienne, traumatismes crâniens et hémorragie intraparenchymateuse) et exceptionnellement en cas de cause médicale.

6.4 Complications à plus long terme

De nombreuses complications, consécutives à la réanimation d'un coma prolongé peuvent survenir. Les complications de décubitus (escarres, dénutrition, maladie thromboembolique veineuse, infections) doivent être particulièrement prévenues. Les soins oculaires permettent d'éviter les kératites d'exposition (occlusion palpébrale soigneuse, pommade de vitamine A). Les complications neuropsychiatriques (stress post traumatique, trouble thymique, déclin cognitif) sont également redoutées. La communication lors des soins notamment douloureux et la gestion de la douleur possiblement ressentie sont de pratique courante.

6.5 Prévention du délirium en réanimation

Les patients de réanimation sont particulièrement à risque de présenter un delirium et il convient donc, comme chez tous les patients de réanimation, de dépister mais aussi prévenir sa survenue. Pour ce faire, il convient, en plus des mesures générales de prévention des ACSOS détaillées plus haut, d'utiliser une approche multimodale, comme par exemple le bundle ABCDEF (prévention, évaluation et traitement de la douleur, interruption quotidienne des sédations et épreuve de respiration spontanée pour sevrage ventilatoire, optimisation du choix de la sédation et de l'analgésie, dépistage du délirium, mobilisation précoce et engagement de la famille (36). Il a en effet été montré qu'une telle approche permettait de réduire l'incidence du délirium, mais aussi sa durée, la durée d'hospitalisation ainsi que la mortalité des patients (37).

7. Pronostic

La prédiction du retour à la conscience et du handicap fonctionnel chez un patient présentant un trouble de la conscience sont des préoccupations majeures en réanimation. Outre l'étiologie qui reste en définitive un des principaux déterminants du pronostic neurologique, plusieurs facteurs pronostiques ont été identifiés tels que l'âge, le terrain, la durée et la profondeur du trouble de la conscience. Les données neuroradiologiques, électroencéphalographiques, neurophysiologiques et biologiques complètent ces éléments.

Ces facteurs sont soit de « mauvais » pronostic, soit plus rarement de « bon » pronostic. Les valeurs prédictives de ces facteurs sont par ailleurs mises à jour au gré des avancées dans les prises en charge médicales (l'exemple le plus frappant étant celui de l'arrêt cardiaque) et des avancées en neurosciences.

A cette variabilité des marqueurs, s'ajoute une variabilité dans la définition de ce qu'est un « bon » ou d'un « mauvais » pronostic. Celle-ci n'est en effet pas univoque et varie sensiblement d'une étude à l'autre.

Le devenir des patients est le plus souvent décrit au travers d'échelle de pronostic fonctionnel telle que la *Glasgow outcome scale (GOS)* comportant 5 niveaux (38):

- 5 - Bonne récupération : reprise normale des activités professionnelles et sociales
- 4 - Invalidité modérée : malade indépendant, capable de reprendre des activités quotidiennes, mais qui ne peut assumer la totalité de ses activités professionnelles ou sociales
- 3 - Invalidité sévère : conscient mais dépendant pour les activités quotidiennes
- 2 - État végétatif
- 1- Décès

Une version « *extended* » subdivise les 3 meilleurs niveaux en 2 sous niveaux, résultant en une échelle plus détaillée à 8 niveaux. D'autres échelles telle que la *Cerebral Performance Categories (CPC) scale* (39), utilisée dans l'anoxie et directement inspirée de la GOS ou encore l'échelle de Rankin, utilisée dans l'AVC s'en rapprochent (40). Si ce type d'échelle représente un moyen simple de catégoriser les malades, notamment par interview téléphonique standardisée (41), elles reflètent mal d'éventuelles séquelles neuropsychologiques ou encore la qualité de vie des patients qui nécessitent un examen plus poussé. Le délai d'évaluation est enfin variable selon les étiologies et les études (typiquement entre 3 mois et trois ans).

Le risque de « prophétie auto-réalisée », biais résultant d'une prise en charge médicale influencée par un facteur corrélé avec le facteur pronostique évalué (voir ce facteur lui-même) existe dans beaucoup d'études sur le pronostic neurologique. Associées à la grande diversité des étiologies pouvant être responsables d'un coma présenté plus haut, ces principales limites peuvent rendre l'incorporation des résultats de différentes études pour la constitution d'un algorithme décisionnel difficile. Il faut par ailleurs veiller à ne pas trop généraliser sans discernement des données qui seraient issues de cohortes de patients très sélectionnés, notamment sur le plan étiologique.

La situation la plus fréquente de détermination d'un pronostic neurologique, la mieux évaluée et codifiée est sans aucun doute celle du coma post anoxique. Les premières recommandations nord-américaines publiées datent de 2006 et ont été mises à jour constamment, notamment au gré des progrès dans la prise en charge réanimatoire de l'arrêt cardiaque. De la même manière, les recommandations européennes ont récemment été mises à jour (30,42). Elles soulignent l'importance de certains éléments cliniques et paracliniques pouvant être recueillis dans les premiers jours suivant la réanimation tels qu'une réactivité motrice anormale à la stimulation nociceptive, l'abolition des réflexes photomoteurs et cornéens, l'observation d'un état de mal myoclonique (clinique) précoce, l'abolition bilatérale des réponses corticales des potentiels évoqués somesthésiques, un pattern EEG "malin", une élévation de la *Neuron Specific Enolase (NSE)* sanguine ou encore la mise en évidence de lésions diffuses à l'imagerie cérébrale standard. Le pronostic des comas post anoxique est un domaine de recherche très actif et très productif ayant permis la formalisation de recommandations pratiques pour prédire le devenir défavorable mais aussi, plus récemment, le devenir favorable (30,43). Pour finir, de nouvelles techniques d'imagerie quantifiées telle que l'imagerie en tenseur de diffusion permettant de mettre en évidence des lésions de la substance blanche invisibles sur des séquences conventionnelles (44) ou encore l'utilisation de nouveaux biomarqueurs neuronaux tels que la chaîne légère du neurofilament (*Neurofilament Light Chain (NfL)*), constituant des axones, laissent entrevoir une amélioration de la précision de nos pronostics (45).

Indépendamment de la cause du trouble de la conscience, l'évaluation clinique de l'altération de la conscience, parfois complétée par des explorations complémentaires plus ou moins poussées, apporte énormément d'information. En effet, toutes choses étant égales par ailleurs, un patient dans le coma aura un pronostic plus sombre qu'un patient en état végétatif qui lui-même aura un moins bon pronostic qu'un patient en état de conscience minimale. L'examen

clinique détaillé et l'aide de l'échelle de récupération des comas (CRS-R) revêt ici toute son utilité. La cinétique de l'examen est également un élément important.

Bien que fondamentale, l'évaluation clinique de l'état de conscience dépend des capacités d'interaction du patient qui peut être prise en défaut, notamment en cas de déficit sensoriel, cognitif et/ou moteur. En situation aigüe le cas du locked-in syndrome est un piège classique, ce d'autant qu'il existe fréquemment des troubles de la vigilance à la phase initiale (par atteinte de la SRAA). En situation moins aigüe (retard de réveil sans cause évidente, phase du pronostic), on estime qu'entre 10 et 20% des patients cliniquement non-répondants pourraient en fait avoir une conscience partiellement préservée. Cette situation est d'autant plus vraisemblable en cas de discordance entre une présentation clinique pauvre (coma ou d'état végétatif) et des explorations EEG et d'imagerie cérébrale ne retrouvant que peu d'anomalie. Cette dissociation entre la cognition et le comportement moteur (état de "**dissociation cognitivo-motrice**") peut de nos jours être diagnostiquée à l'aide de techniques avancées d'EEG (paradigme de commande motrice pouvant mettre en évidence des réponses cérébrales aux instructions verbales du type "bougez la main droite" ; (46). D'autres techniques d'exploration comme l'analyse multimodale de l'EEG, les potentiels évoqués cognitifs, l'IRM fonctionnelle, le PET scanner au FDG ou la TMS couplée à l'EEG mises en œuvre dans des centres hyperspécialisés peuvent parfois être utiles (25,47). Ces techniques visant à évaluer le niveau de conscience s'appliquent à toutes causes de trouble de la conscience. Les données préliminaires suggèrent que la mise en évidence d'une dissociation cognitivo-motrice ou, dans une moindre mesure, de la préservation de l'activité électrophysiologique et/ou du métabolisme de réseaux corticaux par ces techniques d'imagerie cérébrale ont une forte valeur pronostique (48).

Pour finir nous soulignerons que la prise en charge des patients présentant un trouble de la conscience en réanimation soulève, en plus des enjeux médicaux largement discutés, souvent aussi des enjeux éthiques considérables. Les réanimateurs sont en permanence tiraillés entre le risque de ne pas faire le maximum en termes d'engagement thérapeutique chez un patient qui pourrait avoir un devenir jugé favorable et à l'inverse, celui d'en faire trop et de favoriser ainsi une survie avec un devenir fonctionnel jugé non favorable. Ces questions sortent du cadre de ce chapitre mais appellent néanmoins quelques remarques générales. Il faut sûrement avoir l'humilité de reconnaître que nos outils pronostiques sont encore imparfaits et ce d'autant plus que l'on se situe à la phase initiale de l'agression cérébrale. Cela a particulièrement bien été démontré dans la prédiction de la survie et du handicap dans les accidents vasculaires cérébraux (49,50). La gestion de l'incertitude dans ses situations qui peuvent être stressantes avec une lourde charge émotionnelle n'est pas toujours aisée. Une stratégie pourrait consister à proposer un engagement thérapeutique maximal les premiers jours (hors situation caricaturale) suivie d'une réévaluation avec discussion d'un retour en arrière rapide si un consensus émerge sur le mauvais pronostic (51). Dans ce type d'approche, soulignons que la difficulté à savoir/pouvoir limiter ou arrêter certaines thérapeutiques de réanimation pourrait conduire (via certains processus cognitifs), à l'inverse, à un pessimisme/nihilisme pouvant lui, limiter l'engagement thérapeutique initial et être ainsi défavorable aux patients (52,53). La communication avec les proches et en particulier de l'éventuelle incertitude sur le pronostic sont également des aspects importants.

Références:

1. Posner JB, Saper CB, Schiff ND, Claassen J. Plum and Posner's Diagnosis and Treatment of Stupor and Coma. 5^e édition. Oxford ; New York: Oxford University Press; 2019. 520 p.
2. Seth AK, Bayne T. Theories of consciousness. *Nat Rev Neurosci*. juill 2022;23(7):439-52.
3. Krewulak KD, Stelfox HT, Leigh JP, Ely EW, Fiest KM. Incidence and Prevalence of Delirium Subtypes in an Adult ICU: A Systematic Review and Meta-Analysis*. *Critical Care Medicine*. déc 2018;46(12):2029-35.
4. Teasdale G, Jennett B. Assessment of coma and impaired consciousness: a practical scale. *The Lancet*. 13 juill 1974;304(7872):81-4.
5. Slooter AJC, Otte WM, Devlin JW, Arora RC, Bleck TP, Claassen J, et al. Updated nomenclature of delirium and acute encephalopathy: statement of ten Societies. *Intensive Care Med*. mai 2020;46(5):1020-2.
6. Giacino JT, Ashwal S, Childs N, Cranford R, Jennett B, Katz DI, et al. The minimally conscious state: definition and diagnostic criteria. *Neurology*. 12 févr 2002;58(3):349-53.
7. Edlow BL, Claassen J, Schiff ND, Greer DM. Recovery from disorders of consciousness: mechanisms, prognosis and emerging therapies. *Nat Rev Neurol*. mars 2021;17(3):135-56.
8. Greer DM. Determination of Brain Death. *New England Journal of Medicine*. 30 déc 2021;385(27):2554-61.
9. Smith E, Delargy M. Locked-in syndrome. *BMJ*. 19 févr 2005;330(7488):406-9.
10. MD JBP, PhD CBSM, MD NDS, PhD JCM. Plum and Posner's Diagnosis and Treatment of Stupor and Coma. Oxford University Press; 2019. 521 p.
11. Parvizi J, Damasio A. Consciousness and the brainstem. *Cognition*. 1 avr 2001;79(1):135-60.
12. Rohaut B, Faugeras F, Naccache L. Physiologie de la conscience. In: CEMIR Collège des Enseignants de Médecine Intensive - Réanimation, Offenstadt G, éditeurs. Réanimation [Internet]. 4^e éd. Elsevier Masson; 2020.
13. Geeraerts T, Velly L, Abdennour L, Asehnoune K, Audibert G, Bouzat P, et al. Management of severe traumatic brain injury (first 24 hours). *Anaesthesia Critical Care & Pain Medicine*. avr 2018;37(2):171-86.
14. Connolly ES, Rabinstein AA, Carhuapoma JR, Derdeyn CP, Dion J, Higashida RT, et al. Guidelines for the management of aneurysmal subarachnoid hemorrhage: a guideline for healthcare professionals from the American Heart Association/american Stroke Association. *Stroke*. juin 2012;43(6):1711-37.
15. Société de Pathologie Infectieuse de Langue Française, Collège des Universitaires des Maladies Infectieuses et Tropicales (CMIT), Association Pédagogique Nationale pour l'Enseignement de la Thérapeutique (APNET), Société Française de Microbiologie (SFM), Société Française de Médecine d'Urgence (SFMU), Société Française de Neurologie (SFN), et al. [Management of acute community-acquired bacterial meningitides, except in newborn infants. Short text. November 2008. Société de Pathologie Infectieuse de Langue Française]. *Rev Neurol (Paris)*. sept 2009;165 Spec No 3:F205-216.

16. Maciel CB, Youn TS, Barden MM, Dhakar MB, Zhou SE, Pontes-Neto OM, et al. Corneal Reflex Testing in the Evaluation of a Comatose Patient: An Ode to Precise Semiology and Examination Skills. *Neurocrit Care*. oct 2020;33(2):399-404.
17. Sharshar T, Porcher R, Siami S, Rohaut B, Bailly-Salin J, Hopkinson NS, et al. Brainstem responses can predict death and delirium in sedated patients in intensive care unit*. *Critical Care Medicine*. août 2011;39(8):1960-7.
18. Weiss N, Tadie JM, Faugeras F, Diehl JL, Fagon JY, Guerot E. Can fast-component of nystagmus on caloric vestibulo-ocular responses predict emergence from vegetative state in ICU? *J Neurol*. janv 2012;259(1):70-6.
19. Mégarbane B, Oberlin M, Alvarez JC, Balen F, Beaune S, Bédry R, et al. Management of pharmaceutical and recreational drug poisoning. *Ann Intensive Care*. 23 nov 2020;10(1):157.
20. Morelli P, Oddo M, Ben-Hamouda N. Role of automated pupillometry in critically ill patients. *Minerva Anestesiol*. sept 2019;85(9):995-1002.
21. Benghanem S, Mazeraud A, Azabou E, Chhor V, Shinotsuka CR, Claassen J, et al. Brainstem dysfunction in critically ill patients. *Crit Care*. 6 janv 2020;24(1):5.
22. Rohaut B, Porcher R, Hissem T, Heming N, Chillet P, Djedaini K, et al. Brainstem response patterns in deeply-sedated critically-ill patients predict 28-day mortality. *PLOS ONE*. 25 avr 2017;12(4):e0176012.
23. Kondziella D, Frontera JA. Pearls & Oy-sters: Eyes-Open Coma. *Neurology*. 4 mai 2021;96(18):864-7.
24. Wijdicks EFM, Bamlet WR, Maramattom BV, Manno EM, McClelland RL. Validation of a new coma scale: The FOUR score. *Ann Neurol*. oct 2005;58(4):585-93.
25. Kondziella D, Bender A, Diserens K, van Erp W, Estraneo A, Formisano R, et al. European Academy of Neurology guideline on the diagnosis of coma and other disorders of consciousness. *Eur J Neurol*. mai 2020;27(5):741-56.
26. Fernando SM, Tran A, Cheng W, Rochweg B, Taljaard M, Kyeremanteng K, et al. Diagnosis of elevated intracranial pressure in critically ill adults: systematic review and meta-analysis. *BMJ*. 24 juill 2019;366:l4225.
27. Rossetti AO, Schindler K, Sutter R, Rüegg S, Zubler F, Novy J, et al. Continuous vs Routine Electroencephalogram in Critically Ill Adults With Altered Consciousness and No Recent Seizure: A Multicenter Randomized Clinical Trial. *JAMA Neurology*. 1 oct 2020;77(10):1225-32.
28. Sutter R, Semmlack S, Kaplan PW. Nonconvulsive status epilepticus in adults — insights into the invisible. *Nat Rev Neurol*. mai 2016;12(5):281-93.
29. Outin H, Guèye P, Alvarez V, Auvin S, Clair B, Convers P, et al. Prise en charge des états de mal épileptiques en préhospitalier, en structure d'urgence et en réanimation dans les 48 premières heures (à l'exclusion du nouveau-né et du nourrisson). *Médecine Intensive Réanimation*. 12 oct 2020;29(3):135-72.
30. Sandroni C, D'Arrigo S, Cacciola S, Hoedemaekers CW, Kamps MJ, Oddo M, et al. Prediction of poor neurological outcome in comatose survivors of cardiac arrest: a systematic review. *Intensive care medicine*. 2020;46(10):1803-51.

31. Stahl JP, Azouvi P, Bruneel F, De Broucker T, Duval X, Fantin B, et al. Guidelines on the management of infectious encephalitis in adults. *Med Mal Infect.* 2017;47(3):179-94.
32. Sonnevile R, Jaquet P, Vellieux G, de Montmollin E, Visseaux B. Intensive care management of patients with viral encephalitis. *Rev Neurol (Paris).* 2022;178(1-2):48-56.
33. Binks S, Uy C, Honnorat J, Irani SR. Paraneoplastic neurological syndromes: a practical approach to diagnosis and management. *Practical Neurology.* 1 févr 2022;22(1):19-31.
34. de Montmollin E, Demeret S, Brulé N, Conrad M, Dailier F, Lerolle N, et al. Anti-N-Methyl-d-Aspartate Receptor Encephalitis in Adult Patients Requiring Intensive Care. *Am J Respir Crit Care Med.* 15 févr 2017;195(4):491-9.
35. Rohaut B, Demeret S. Shaping the future of neurocritical care in France. *Revue Neurologique.* janv 2022;178(1-2):7-8.
36. Marra A, Ely EW, Pandharipande PP, Patel MB. The ABCDEF Bundle in Critical Care. *Crit Care Clin.* avr 2017;33(2):225-43.
37. Zhang S, Han Y, Xiao Q, Li H, Wu Y. Effectiveness of Bundle Interventions on ICU Delirium: A Meta-Analysis. *Crit Care Med.* 1 févr 2021;49(2):335-46.
38. Jennett B, Bond M. ASSESSMENT OF OUTCOME AFTER SEVERE BRAIN DAMAGE: A Practical Scale. *The Lancet.* 1 mars 1975;305(7905):480-4.
39. Edgren E, Hedstrand U, Kelsey S, Sutton-Tyrrell K, Safar P. BRCTI Study Group Assessment of neurological prognosis in comatose survivors of cardiac arrest. *Lancet.* 1994;343(8905):1055-9.
40. McMillan T, Wilson L, Ponsford J, Levin H, Teasdale G, Bond M. The Glasgow Outcome Scale—40 years of application and refinement. *Nature Reviews Neurology.* 2016;12(8):477-85.
41. Fayol P, Carriere H, Habonimana D, Preux PM, Dumond JJ. French version of structured interviews for the Glasgow Outcome Scale: guidelines and first studies of validation. In: *Annales de readaptation et de médecine physique: revue scientifique de la Société française de rééducation fonctionnelle de readaptation et de médecine physique.* 2004. p. 142-56.
42. Nolan JP, Sandroni C, Böttiger BW, Cariou A, Cronberg T, Friberg H, et al. European Resuscitation Council and European Society of Intensive Care Medicine guidelines 2021: post-resuscitation care. *Intensive Care Med.* avr 2021;47(4):369-421.
43. Sandroni C, D'Arrigo S, Cacciola S, Hoedemaekers CWE, Westhall E, Kamps MJA, et al. Prediction of good neurological outcome in comatose survivors of cardiac arrest: a systematic review. *Intensive Care Med.* avr 2022;48(4):389-413.
44. Velly L, Perlberg V, Boulier T, Adam N, Delphine S, Luyt CE, et al. Use of brain diffusion tensor imaging for the prediction of long-term neurological outcomes in patients after cardiac arrest: a multicentre, international, prospective, observational, cohort study. *The Lancet Neurology.* 1 avr 2018;17(4):317-26.
45. Hoiland RL, Rikhraj KJ, Thiara S, Fordyce C, Kramer AH, Skrifvars MB, et al. Neurologic Prognostication After Cardiac Arrest Using Brain Biomarkers: A Systematic Review and Meta-analysis. *JAMA neurology.* 2022;
46. Claassen J, Doyle K, Matory A, Couch C, Burger KM, Velazquez A, et al. Detection of Brain Activation in Unresponsive Patients with Acute Brain Injury. *New England Journal of Medicine.* 27 juin 2019;380(26):2497-505.

47. Naccache L, Luauté J, Silva S, Sitt JD, Rohaut B. Toward a coherent structuration of disorders of consciousness expertise at a country scale: A proposal for France. *Revue Neurologique*. 1 janv 2022;178(1):9-20.
48. Rohaut B, Eliseyev A, Claassen J. Uncovering Consciousness in Unresponsive ICU Patients: Technical, Medical and Ethical Considerations. *Crit Care*. 9 mars 2019;23(1):78.
49. Saposnik G, Cote R, Mamdani M, Raptis S, Thorpe KE, Fang J, et al. JURaSSiC: accuracy of clinician vs risk score prediction of ischemic stroke outcomes. *Neurology*. 30 juill 2013;81(5):448-55.
50. Zahuranec DB, Fagerlin A, Sánchez BN, Roney ME, Thompson BB, Fuhrel-Forbis A, et al. Variability in physician prognosis and recommendations after intracerebral hemorrhage. *Neurology*. 17 mai 2016;86(20):1864-71.
51. Sloane KL, Miller JJ, Piquet A, Edlow BL, Rosenthal ES, Singhal AB. Prognostication in Acute Neurological Emergencies. *Journal of Stroke and Cerebrovascular Diseases*. 1 mars 2022;31(3).
52. Rohaut B, Claassen J. Decision making in perceived devastating brain injury: a call to explore the impact of cognitive biases. *Br J Anaesth*. janv 2018;120(1):5-9.
53. Lewis A, Claassen J, Illes J, Jox RJ, Kirschen M, Rohaut B, et al. Ethics Priorities of the Curing Coma Campaign: An Empirical Survey. *Neurocrit Care*. août 2022;37(1):12-21.