



HAL
open science

Mise en place d'une nouvelle thérapie génique en ophtalmologie : aspects réglementaires et organisationnels

A. Daruich, R. Boinet, C. Falcou, C. Cotteret, J. Schlatter, R. Escalup, S. Cisternino, S. Valleix, M.P. Robert, D. Bremond-Gignac

► To cite this version:

A. Daruich, R. Boinet, C. Falcou, C. Cotteret, J. Schlatter, et al.. Mise en place d'une nouvelle thérapie génique en ophtalmologie : aspects réglementaires et organisationnels. Journal Français d'Ophtalmologie, 2021, 44 (5), pp.730-737. 10.1016/j.jfo.2020.10.014 . hal-04550625

HAL Id: hal-04550625

<https://hal.science/hal-04550625>

Submitted on 22 Jul 2024

HAL is a multi-disciplinary open access archive for the deposit and dissemination of scientific research documents, whether they are published or not. The documents may come from teaching and research institutions in France or abroad, or from public or private research centers.

L'archive ouverte pluridisciplinaire **HAL**, est destinée au dépôt et à la diffusion de documents scientifiques de niveau recherche, publiés ou non, émanant des établissements d'enseignement et de recherche français ou étrangers, des laboratoires publics ou privés.



Distributed under a Creative Commons Attribution - NonCommercial 4.0 International License

Mise en place d'une nouvelle thérapie génique en ophtalmologie : aspects réglementaires et organisationnels

Implementation of a new gene therapy in ophthalmology: regulatory and organizational issues

Alejandra Daruich^{1,2}, Romane Boinet¹, Claire Falcou³, Camille Cotteret⁴, Allassane Magassa⁴, Joël Schlatter⁴, Raphaële Escalup⁴, Salvatore Cisternino⁴, Sophie Valleix⁵, Matthieu P. Robert^{1,6}, Dominique Bremond-Gignac^{1,2*}

¹ Service d'Ophtalmologie, Hôpital Necker-Enfants Malades, Assistance Publique-Hôpitaux de Paris, AP-HP, Université de Paris, 149 rue de Sèvres, Paris, France.

² INSERM, UMRS1138, Equipe 17, Centre de Recherche des Cordeliers, 15 rue de l'Ecole de Médecine, Paris, France.

³ Bloc opératoire chirurgie ambulatoire, Hôpital Necker-Enfants Malades, Assistance Publique-Hôpitaux de Paris, AP-HP

⁴ Pharmacie hospitalière, Hôpital Necker-Enfants Malades, Assistance Publique-Hôpitaux de Paris, AP-HP

⁵ Laboratoire de Génétique Moléculaire, Hôpital Necker-Enfants Malades, Assistance Publique-Hôpitaux de Paris (AP-HP), Université de Paris, Sorbonne Paris Cité, Paris, France

⁶ Centre Borelli, UMR 9010, CNRS-SSA-ENS Paris Saclay-Université de Paris.

***Auteur correspondant :**

Dominique Bremond-Gignac

Service d'Ophtalmologie, Hôpital Necker-Enfants Malades,

Assistance Publique-Hôpitaux de Paris, AP-HP,

Université de Paris, 149 rue de Sèvres, 75015, Paris, France

Telephone: +33 1 44 49 41 11

dominique.bremond@aphp.fr

Résumé :

Le voretigène neparvovec (VN) est la première thérapie génique en ophtalmologie indiquée chez des patients présentant une dystrophie rétinienne héréditaire liée à une mutation bi-allélique du gène RPE65. Sa récente autorisation européenne de mise sur le marché impose un cadre réglementaire et organisationnel strict pour son utilisation. Nous analysons ici les principales études ayant permis cette autorisation de mise sur le marché et décrivons les étapes nécessaires à déployer au niveau hospitalier pour une administration optimale chez le patient dans le cadre de la réglementation actuelle.

Mots clés : Dystrophie rétinienne héréditaire ; Amaurose congénitale de Leber ; Rétinite pigmentaire ; gène *RPE65* ; Thérapie génique ; Vecteur Adénoviral ; voretigène neparvovec

Abstract

Voretigene neparvovec (VN) is the first gene therapy in ophthalmology for patients with RPE65-mediated hereditary retinal dystrophy. It has recently obtained European market approval, which is subject to strict regulatory and organizational conditions for its use. Here, we analyze the main studies supporting the authorization of this new therapy and describe the necessary steps to take at a hospital level for optimal administration to patients following current regulations.

Key words: Hereditary retinal dystrophy; Leber's congenital amaurosis; Retinitis pigmentosa; RPE65 gene; Gene therapy; Adeno-associated viral vectors; voretigene neparvovec.

1- Introduction

Le terme de dystrophie rétinienne désigne un ensemble de maladies dans lesquelles la fonctionnalité du couple photorécepteurs-cellules de l'épithélium pigmentaire rétinien (EPR) s'altère de façon progressive. Sa forme la plus sévère, d'expression congénitale, est désignée sous le terme « amaurose congénitale de Leber » ; ses formes bâtonnets-cônes chez l'adulte ont longtemps été improprement appelées « rétinites pigmentaires » [1]. Grâce aux progrès de la génétique, les dystrophies rétiniennes sont à présent décrites en fonction du gène impliqué. Il en existe environ 270 connus à ce jour répertoriées sur la base RetNet (<https://sph.uth.edu/retnet/sum-dis.htm>), s'exprimant le plus souvent selon une transmission récessive autosomique. La mutation bi-allélique du gène *RPE65* a été identifiée comme étant responsable de phénotypes d'amaurose congénitale de Leber (ACL) [2,3] et de « rétinite pigmentaire » [4].

La thérapie génique implique l'introduction d'un matériel génique exogène dans la machinerie cellulaire et génétique d'un hôte pour la production endogène d'un produit génique souhaité. L'œil représente un organe cible idéal en raison de sa transparence, de son accessibilité et de son privilège immunitaire. Dans les dystrophies rétiniennes héréditaires récessives autosomiques, le produit génique introduit vise à remplacer un produit génique déficient connu et assure la restauration de la fonction. Le voretigène néparvovec (VN, Luxturna®) est la première thérapie génique développée en ophtalmologie ayant reçu une autorisation européenne de mise sur le marché (AMM) en novembre 2018 et une autorisation temporaire d'utilisation (ATU) en France dès décembre 2018 pour le traitement des dystrophies rétiniennes héréditaires secondaires aux mutations bi-alléliques du gène *RPE65* (tableau 1). Le VN utilise un vecteur viral pour transférer une copie fonctionnelle du gène *RPE65* présent sous la forme d'un ADNc au sein des cellules de l'EPR. Plusieurs essais ont été conduits pour démontrer l'innocuité et l'efficacité de cette nouvelle thérapie [1–8].

Le but de cet article est de décrire les aspects organisationnels et de gestion des risques nécessaires à la sécurisation du circuit pour assurer l'administration sous-rétinienne de VN.

2- Le gène RPE65

Le gène *RPE65* est situé au niveau du bras court du chromosome 1, en 1p31.3 et contient 14 exons codant une protéine de 61 kD très conservée parmi les espèces et exprimée exclusivement dans l'EPR. La protéine RPE65, connue sous le nom de rétinoïde isomérolase est une isomérase clé de la cascade de la phototransduction, responsable de la conversion du tout-trans-rétinol en 11-cis-rétinol. Le 11-cis-rétinol est ensuite utilisé dans la régénération visuelle des pigments dans les cellules photoréceptrices [9]. Chez l'homme, plus de 100 mutations différentes de *RPE65* ont été identifiées associées à l'amaurose congénitale de Leber (ACL)/ severe early-onset retinal dystrophy (SEORD)/ rétinite pigmentaire (RP). Ces mutations sont réparties sur l'ensemble des 14 exons du gène *RPE65*, et le spectre de ces mutations est très large, incluant des mutations de petite taille et conduisant à des variants non-sens, *frameshifts* (mutation altérant le cadre de lecture du gène), et dans la moitié des cas en des variants faux-sens. Des anomalies moléculaires de grande taille ont été également rapportées comme étant associées à des ACL. Malgré le large spectre de mutations pathogènes de *RPE65*, le génotypage des patients est une étape facilitée par les différentes approches du séquençage haut-débit qui sont à notre disposition de nos jours, permettant à la fois de séquencer le gène *RPE65* dans sa globalité, d'en détecter toutes sortes de mécanismes moléculaires et d'éliminer une cause génétique dans d'autres gènes associés aux ACL grâce au séquençage en parallèle de l'ensemble des gènes impliqués dans les dystrophies rétinienne héréditaires. En conclusion, du fait de l'expression exclusive de *RPE65* dans le RPE, que les mutations de *RPE65* soient des mutations perte de fonction conduisant à une dystrophie rétinienne non syndromique, que les difficultés du génotypage des patients soient surmontées de nos jours, l'ACL liée à *RPE65* est une dystrophie rétinienne de choix pour la thérapie génique ciblée au niveau de l'œil.

3- Les dystrophies rétinienne héréditaire liée à une mutation du gène RPE65

Les mutations bi-alléliques du gène *RPE65* ont été identifiées dans 5 à 10% des ACL type 2 [8,9] et chez 2% des patients présentant une « RP » [10]. Bien que phénotypiquement différentes, il existe un continuum entre ces deux entités. L'ACL liée à *REP65* se manifeste dès les premiers mois de vie par un syndrome du nystagmus précoce. Le retard d'établissement de la fonction visuelle est modéré et

une fonction visuelle apparemment normale se développe. L'aspect du fond d'œil peut être normal au cours des premiers mois de vie ou présenter des lésions punctiformes blanches intra-rétiniennes, tandis que la macula est préservée (Figure 1). L'électrorétinogramme global réalisé selon le protocole ISCEV montre une absence de réponses individualisables du bruit de fond du système des cônes et du système des bâtonnets. Un tableau moins sévère, appelé « dystrophie rétinienne sévère à début précoce (*severe early-onset retinal dystrophy* ou SEORD) » peut également être présent: un fin nystagmus pendulaire apparaît entre 4 et 18 mois de vie ; le fond d'œil est souvent normal ; l'électrorétinogramme global montre une diminution importante des réponses des systèmes des cônes et des bâtonnets.

La RP débute plutôt au cours de la 2^e et 3^e décennie, par une héméralopie et une réduction progressive du champ visuel. Au FO, les lésions apparaissent en moyenne périphérie – avec réduction du calibre artériolaire, atrophie de l'EPR, apparition de lésions pigmentées spiculées – puis deviennent coalescentes. Un anneau hyperautofluorescent autour de la fovéa apparaît progressivement. L'OCT au-delà de cet anneau montre un émiettement puis une disparition de la zone ellipsoïde. L'électrorétinogramme global (ffERG) met en évidence une altération précoce et progressive des réponses du système des bâtonnets, tandis que les réponses du système des cônes s'altèrent progressivement avec l'évolution de la maladie.

Le diagnostic de dystrophie rétinienne repose aujourd'hui sur l'examen clinique assorti d'une imagerie multimodale de la rétine et d'un ffERG. Le diagnostic clinique est complété par une analyse génétique moléculaire qui recherche la présence d'une mutation du gène RPE65.

Jusqu'à présent, la prise en charge de ces patients consistait en une éviction des facteurs aggravants – tabac, rayonnements lumineux de faibles longueur d'onde, carences alimentaires, affections oculaires associées, notamment œdème maculaire –, une prise en charge de la basse vision et un conseil génétique.

4- La thérapie génique en ophtalmologie

La thérapie génique implique l'introduction d'un matériel génique exogène dans la machinerie cellulaire de l'hôte pour la production endogène du produit génique souhaité. Étant donné les avantages que l'œil offre en tant qu'organe cible, il a été à l'avant-garde de la recherche translationnelle sur la thérapie génique. L'œil est clos,

compartimenté et immunologiquement isolé du fait de la présence de barrières cellulaires telles que les barrières hémato-rétiniennes, et l'inhibition locale des réponses immunitaires par un microenvironnement intra-oculaire unique [10]. Ces particularités limitent une dissémination systémique du vecteur et une réaction du système immunitaire contre les composants du vecteur et/ou le produit transgénique. Les cellules rétiniennes dont l'EPR ne prolifèrent pas après la naissance, une seule injection d'un vecteur peut théoriquement conduire à une expression indéfiniment durable du transgène, même en l'absence de transgénèse. Ces caractéristiques, associées à la petite taille de l'œil, en font un tissu cible très attractif car seules de petites quantités de vecteurs recombinants sont nécessaires pour traiter les patients, surmontant ainsi le défi de la production de vecteurs viraux à grande échelle. De plus, la transparence de l'œil et les techniques d'imagerie moderne permettent une surveillance répétée et non invasive de la rétine sur le long-terme. Les procédures de chirurgie sous-rétinienne, déjà disponibles avant le début de la recherche sur la thérapie génique, peuvent être adaptées pour transférer le matériel génétique dans des compartiments oculaires spécifiques.

Bien que VN soit la première thérapie génique à obtenir une AMM pour le traitement d'une dystrophie rétinienne, de nombreuses autres thérapies géniques sont actuellement en cours de développement (Phase 1-3) pour le traitement de la choroïdérémie [11,12], la RP lié à l'X, la RP due à des mutations dans PDE6B, le syndrome d'Usher, la rétinopathie liée à l'X, l'achromatopsie, la dégénérescence maculaire liée à l'âge [13–16], et la rétinopathie diabétique. Le Tableau 2 récapitule les principales études de thérapie génique en cours visant à traiter des maladies rétiniennes.

5- Voretigene neparvovec

5.1 Molécule et mode d'action

Le VN utilise un virus adéno-associé (AAV2) comme vecteur pour transférer une copie fonctionnelle du gène *RPE65* au sein des cellules de l'EPR. Il est commercialisé par le laboratoire Novartis sous le nom de Luxturna® et représente la première thérapie génique en ophtalmologie ayant obtenue une AMM.

5.2 Tolérance

Entre 2008 et 2018, sept essais cliniques de thérapie génique virale de Phase I/II ont été conduits chez l'homme [1–7]. Ces études ont montré une bonne tolérance avec des niveaux variables d'efficacité (Tableau 1).

5.3 Efficacité

Les résultats à long-terme (entre 3 et 5 ans) des études de phase I et II ont été rapportés entre 2013 et 2018. La plupart de ces études ont montré un manque de persistance de l'amélioration visuelle et une progression de la dégénérescence rétinienne. En revanche, les patients traités à un plus jeune âge ont montré une meilleure amélioration de la fonction visuelle.

Une étude de phase III publiée en 2017 (8) a été à l'origine de l'approbation du VN par la FDA (US, Food and Drug Administration). Le critère de jugement principal reposait sur les résultats du test de mobilité en ambiance lumineuse variable (*multi-luminance mobility test*, MLMT). Cette méthode de mesure a été développée par Spark Therapeutics et vise à quantifier la capacité des participants à contourner les obstacles dans divers niveaux de luminance environnementale. Douze configurations ont été proposées pour réduire l'effet d'apprentissage. Le test était considéré comme réussi quand le patient effectuait un parcours complet avec ≤ 4 erreurs et en moins de 3 min (à un niveau spécifié de luminance exprimée en lux). Vingt patients traités et 9 patients témoins ont été inclus. Un changement significatif du MLMT score (1,8 light levels vs 0,2, $p=0,0013$) a été rapporté après comparaison des patients traités par rapport aux témoins. De plus, 65% des patients traités (13/20), mais aucun patient témoin, n'ont réussi le test MLMT au plus bas niveau de luminance (1 lux, équivalent à une nuit d'été avec pleine lune). L'amélioration moyenne de l'AV n'était pas significative entre les groupes (+ 8,1 lettres chez les sujets traités contre +1,6 lettre chez les participants témoins). Le seuil de sensibilité fovéolaire (Humphrey) n'a montré aucune différence statistique entre les groupes. Cependant, il a été rapporté une amélioration significative dans le groupe traité par rapport au groupe témoin du FST, du champ visuel de Goldmann (III4e) et du seuil de sensibilité maculaire (Humphrey). Les effets secondaires les plus fréquemment rapportés à 1 an, sont une élévation de la pression intra-oculaire dans 20% des cas, une cataracte dans 15% et une déchirure rétinienne dans 10%.

5.4 Indication et réglementation en France

Elle s'adresse uniquement aux patients de plus de 4 ans présentant une dystrophie rétinienne avec mutation bi-allélique du gène *RPE65* et lorsqu'il existe encore une partie viable de cellules EPR.

Sur le plan réglementaire, le NV a reçu l'autorisation de mise sur le marché en décembre 2017 aux Etats-Unis, l'ATU de cohorte par l'ANSM d'octobre 2018 à avril 2019 et l'AMM européenne en novembre 2018. En Europe, seule la France et l'Allemagne disposent de centres autorisés pour permettre la détention, la dispensation et l'administration de ce médicament.

Des conditions strictes sont nécessaires pour l'administration de ce traitement.

- Accréditation du service hospitalier délivrée par le Ministère de l'enseignement supérieur, de la recherche et de la formation : actuellement quatre centres le sont en France (l'hôpital universitaire Necker-Enfants Malades, le centre hospitalier national d'ophtalmologie des XV-XX, le CHU de Nantes et le CHU de Strasbourg).
- Accréditation et formation des chirurgiens réalisant la procédure délivrée par le laboratoire : deux chirurgiens expérimentés en chirurgie vitréo-rétinienne et formés doivent être présents pour chaque procédure.
- Accréditation de la pharmacie à usage intérieur par l'Agence nationale de sécurité du médicament et des produits de santé et de l'Agence régionale de santé pour le stockage et la préparation/reconstitution des médicaments de thérapie innovante.
- Formation et qualification par le laboratoire des pharmaciens hospitaliers assurant la préparation du produit : le Luxturna® est délivré congelé à -80°C (produit et solvants) aux pharmacies hospitalières. Les pharmaciens ont la tâche de décongeler, diluer et présenter ce médicament en seringue. Le Luxturna® peut être conservé à température ambiante (moins de 25°C) pendant au maximum 4 heures.
- Qualification par le laboratoire du service pharmacie de ses équipements pour la réception ainsi que le stockage du produit.
- Mise en place d'un plan de gestion de risques exigé par l'autorisation de mise sur le marché du produit.

5.5 Mode d'administration et matériel nécessaire

Le VN doit être administré par injection sous-rétinienne après vitrectomie 25G et

décollement postérieur du vitré. L'injection se fait aux abords de l'arcade vasculaire temporale supérieure en évitant les vaisseaux et les zones d'atrophie ou de remaniement pigmentaire, et au moins à 2 mm du centre de la fovéa. L'intervention est complétée par un échange fluide-air.

L'injection sous-rétinienne de Luxturna doit être encadrée par une corticothérapie orale pré- et post-opératoire. Le délai minimal entre l'injection des 2 yeux est de 6 jours.

Le matériel nécessaire à l'injection sous-rétinienne inclut :

- une canule d'injection sous-rétinienne 38 ou 41G (PolyTip® *cannula* 25 G/38 G, MedOne Surgical ou De Juan/Awh *subretinal injection cannula* 25 G/41 G, Synergetics, B+L)
- Une tubulure de 6" (15.2 cm), avec des connections mâle/femelle de type « Luer lock®) (Eagle Labs ou MedOne Surgical)
- une seringue stérile biocompatible d'1 ml Luer-Lok.

6- Mise en place du traitement par VN au niveau institutionnel

6.1 Intervenants :

L'administration de VN a lieu uniquement en structure hospitalière à ce jour. Elle implique la participation coordonnée du personnel administratif, des infirmières du bloc opératoire (IBODEs), des anesthésistes, des pharmaciens hospitaliers et des chirurgiens. Chacun a un rôle précis à jouer afin de permettre la synchronisation de la préparation du produit, du patient, et de l'équipe chirurgicale.

6.2 Étapes nécessaires à l'administration de VN : (Figure 2)

1. Accueil de l'enfant

Le respect de l'heure du passage au bloc opératoire est primordial car plusieurs étapes doivent se suivre de façon coordonnée pour l'administration du produit. La veille de l'intervention le patient est appelé pour préciser l'heure à laquelle doit se présenter au bloc opératoire, en général 2 heures et demi avant l'intervention. Ceci permet la réalisation des étapes nécessaires avant le passage du patient en salle opératoire. Alternativement, le patient peut être hospitalisé la veille de l'intervention. Dès l'accueil du patient dans l'unité de courte durée ambulatoire (UCA), le cadre IBODE est informé.

2. Examen par l'anesthésiste et feux vert pour lancer la procédure : rôle du cadre IBODE

Le cadre IBODE communique à l'anesthésiste la présence de l'enfant. L'anesthésiste valide son aptitude à l'anesthésie générale et donne le feu vert au cadre IDE pour la poursuite de la procédure. Le cadre IBODE contacte la pharmacie hospitalière pour lancer la reconstitution du traitement.

3. Préparation du produit et acheminement au bloc opératoire

A l'appel du cadre IBODE, les pharmaciens débutent la décongélation du VN (30 à 40 minutes). La reconstitution du produit est réalisée en milieu aseptique sous hotte à flux laminaire dans un laboratoire de classe B. Cette étape est d'une durée d'environ 45 minutes à 1 heure. Les seringues de Luxturna reconstitué sont acheminées au bloc opératoire et remises en main propre au cadre IDE, qui dès réception demande l'entrée du patient en salle opératoire. L'enchaînement de cette étape reste essentiel car une fois la décongélation du flacon de VN débutée, le produit doit être injecté dans les 4h.

4. Manipulation du produit et déroulement de l'intervention

La manipulation du container de transport puis des seringues par les IBODE se fait de manière stérile. Une fois la table chirurgicale et les deux chirurgiens installés, une IBODE donne les deux seringues pré-remplies contenant 1mL de VN présentes dans le container : en effet afin de se prémunir de tout incident, deux seringues sont préparées. L'intervention débute par une vitrectomie 25G avec décollement postérieur du vitré (voir partie 5.5. La seringue contenant le produit doit être connectée à une canule 38-41G via une tubulure biocompatible puis purgée en position verticale avec une cupule pouvant réceptionner le produit purgé. Le premier chirurgien place et maintient la canule au site d'injection pendant que le second chirurgien pousse le piston de la seringue. L'injection de 0,3 mL de produit conduit à la formation d'une bulle de décollement de rétine (Figure 3). La procédure se termine avec un échange fluide-air.

5. Gestion des déchets de VN

Au terme de la procédure, l'ensemble des seringues et tout autre matériel ayant par exemple servi à purger la seringue de VN (ex : cupule) et contenant du VN est placé

dans un fût en polypropylène sur lequel figure l'abréviation « OGM classe 1 » ainsi que l'ensemble des informations relatives au service producteur, aux médecins et pharmaciens référents.

Il est nécessaire d'informer l'ensemble des infirmiers de salle de réveil puis du service hébergeant l'enfant de la présence possible de VN dans les liquides biologiques du patient.

7. Aspects financiers de la prise en charge

Le coût de cette nouvelle thérapie est l'une des questions cruciales qui entoure la prise en charge de cette pathologie. A ce jour le coût d'un flacon de VN est d'environ 400.000,00 € permettant le traitement d'un œil. Il reviendra aux instances réglementaires de définir le prix de remboursement et la prise en charge de l'assurance maladie et des mutuelles. Rappelons que la commission de la transparence de la HAS a défini un SMR important et une ASMR de niveau II pour le VN et propose un taux de remboursement de 65%.

Une étude menée au Royaume-Uni montre que la prise en charge des patients via l'injection de VN serait plus efficiente en termes de coût et de qualité de vie, comparée à une prise en charge basée sur des soins de confort. [10]

8. Conclusion

Les progrès considérables en matière de thérapie génique permettent d'entrevoir et d'espérer le traitement de nombreuses maladies résultant d'une anomalie génétique. Cependant, la complexité d'administration et le coût de ces nouveaux médicaments soulignent la nécessité d'une maîtrise complète de l'ensemble des étapes ainsi qu'une information et une cohésion du personnel médical et para-médical amené à prendre en charge ces patients. Même si, à terme, une simplification des procédures de production et d'administration paraît souhaitable, une porte sur l'innovation thérapeutique génétique est désormais ouverte pour le traitement de nombreuses affections de la rétine, de l'œil et d'autres organes.

Déclaration d'intérêts

Les auteurs déclarent n'avoir aucun lien d'intérêts en relation avec cet article

Références

1. Hauswirth WW, Aleman TS, Kaushal S, Cideciyan AV, Schwartz SB, Wang L, et al. Treatment of leber congenital amaurosis due to RPE65 mutations by ocular subretinal injection of adeno-associated virus gene vector: short-term results of a phase I trial. *Hum Gene Ther.* 2008 Oct;19(10):979–90.
2. Maguire AM, Simonelli F, Pierce EA, Pugh EN, Mingozzi F, Bennicelli J, et al. Safety and efficacy of gene transfer for Leber's congenital amaurosis. *N Engl J Med.* 2008 May 22;358(21):2240–8.
3. Maguire AM, High KA, Auricchio A, Wright JF, Pierce EA, Testa F, et al. Age-dependent effects of RPE65 gene therapy for Leber's congenital amaurosis: a phase 1 dose-escalation trial. *Lancet.* 2009 Nov 7;374(9701):1597–605.
4. Bainbridge JWB, Smith AJ, Barker SS, Robbie S, Henderson R, Balaggan K, et al. Effect of gene therapy on visual function in Leber's congenital amaurosis. *N Engl J Med.* 2008 May 22;358(21):2231–9.
5. Bennett J, Wellman J, Marshall KA, McCague S, Ashtari M, DiStefano-Pappas J, et al. Safety and durability of effect of contralateral-eye administration of AAV2 gene therapy in patients with childhood-onset blindness caused by RPE65 mutations: a follow-on phase 1 trial. *Lancet.* 2016 Aug 13;388(10045):661–72.
6. Weleber RG, Pennesi ME, Wilson DJ, Kaushal S, Erker LR, Jensen L, et al. Results at 2 Years after Gene Therapy for RPE65-Deficient Leber Congenital Amaurosis and Severe Early-Childhood-Onset Retinal Dystrophy. *Ophthalmology.* 2016;123(7):1606–20.
7. Le Meur G, Lebranchu P, Billaud F, Adjali O, Schmitt S, Bézieau S, et al. Safety and Long-Term Efficacy of AAV4 Gene Therapy in Patients with RPE65 Leber Congenital Amaurosis. *Mol Ther.* 2018 03;26(1):256–68.
8. Russell S, Bennett J, Wellman JA, Chung DC, Yu Z-F, Tillman A, et al. Efficacy and safety of voretigene neparvovec (AAV2-hRPE65v2) in patients with RPE65-mediated inherited retinal dystrophy: a randomised, controlled, open-label, phase 3 trial. *Lancet.* 2017 Aug 26;390(10097):849–60.
9. Miraldi Utz V, Coussa RG, Antaki F, Traboulsi EI. Gene therapy for RPE65-related retinal disease. *Ophthalmic Genet.* 2018;39(6):671–7.
10. Willett K, Bennett J. Immunology of AAV-Mediated Gene Transfer in the Eye. *Front Immunol.* 2013;4:261.
11. Dimopoulos IS, Hoang SC, Radziwon A, Binczyk NM, Seabra MC, MacLaren RE, et al. Two-Year Results After AAV2-Mediated Gene Therapy for Choroideremia: The Alberta Experience. *Am J Ophthalmol.* 2018;193:130–42.
12. MacLaren RE, Groppe M, Barnard AR, Cottrill CL, Tolmachova T, Seymour L, et al. Retinal gene therapy in patients with choroideremia: initial findings from a phase 1/2 clinical trial. *Lancet.* 2014 Mar 29;383(9923):1129–37.
13. Heier JS, Kherani S, Desai S, Dugel P, Kaushal S, Cheng SH, et al. Intravitreal injection of AAV2-sFLT01 in patients with advanced neovascular age-related macular degeneration: a phase 1, open-label trial. *Lancet.* 2017 01;390(10089):50–61.
14. Constable IJ, Pierce CM, Lai C-M, Magno AL, Degli-Esposti MA, French MA, et al. Phase 2a Randomized Clinical Trial: Safety and Post Hoc Analysis of Subretinal rAAV.sFLT-1 for Wet Age-related Macular Degeneration. *EBioMedicine.* 2016 Dec;14:168–75.
15. Rakoczy EP, Lai C-M, Magno AL, Wikstrom ME, French MA, Pierce CM, et al. Gene therapy with recombinant adeno-associated vectors for neovascular age-

related macular degeneration: 1 year follow-up of a phase 1 randomised clinical trial. *Lancet*. 2015 Dec 12;386(10011):2395–403.

16. Campochiaro PA, Lauer AK, Sohn EH, Mir TA, Naylor S, Anderton MC, et al. Lentiviral Vector Gene Transfer of Endostatin/Angiostatin for Macular Degeneration (GEM) Study. *Hum Gene Ther*. 2017;28(1):99–111.

Tableau 1 : Études de phase 1- 2 évaluant le voretigène néparvovec chez des patients atteints dystrophie rétinienne héréditaire lié à une mutation bi-allélique du gène RPE65

AV : acuité visuelle, CV : champ visuel, EI : effet indésirable

Étude Phase	Vecteur utilisé	Nombre de patients	Résultats principaux et effets indésirables (EI)	Référence
1	rAAV2-CBSB-hRPE65	3	<ul style="list-style-type: none"> • absence d'EI grave • absence de toxicité systémique • 1 amincissement fovéolaire • absence d'amélioration de l'AV 	Hauswirth, W et al. <i>Hum. Gene. Ther.</i> 2008
1	AAV2-hRPE65v2	3	<ul style="list-style-type: none"> • absence d'EI grave • 1 trou maculaire 	Maguire AM et al. <i>NEJM.</i> 2008
1	AAV2-hRPE65v2	12	<ul style="list-style-type: none"> • absence d'EI grave • amélioration de l'AV chez 7 patients • amélioration du CV chez tous les patients • intervention précoce: meilleur gain 	Maguire AM et al. <i>Lancet.</i> 2009
1-2	rAAV 2/2.hRPE65p.hRPE65	3	<ul style="list-style-type: none"> • absence d'EI grave • absence de changement de l'AV ou du CV 	Bainbridge JW et al. <i>NEJM.</i> 2008
1	AAV2-hRPE65v2	10	<ul style="list-style-type: none"> • absence d'EI grave • 1 endophtalmie, 3 effets Dellen, 2 cataractes • absence changement de l'AV sauf pour 2 patients • amélioration du CV chez 6 patients 	Bennett J. et al. <i>Lancet.</i> 2016
1-2	rAAV2-CB-hRPE65	12	<ul style="list-style-type: none"> • absence d'EI grave • amélioration de l'AV chez 5 patients • amélioration du CV chez 6 patients 	Weleber RG et al. <i>Ophthalmology.</i> 2016
1-2	rAAV2/4-RPE65	9	<ul style="list-style-type: none"> • absence d'EI grave • absence d'amélioration de l'AV ou du CV 	Le Meur G et al. <i>Mol Ther.</i> 2018

Tableau 2 : Études en cours enregistrées sur *ClinicalTrials.gov* concernant les thérapies géniques visant à traiter des maladies rétinienne

Étude	Maladie	Intervention	Phase de l'étude	Date estimée de finalisation	Pays
NCT03758404	Achromatopsie	AAV- CNGA3	1,2	Janvier 2022	États Unis - Royaume Uni
NCT02935517	Achromatopsie	AGTC-402	1,2	Septembre 2025	États Unis
NCT02599922	Achromatopsie	rAAV2tYF-PR1.7-hCNGB3	1,2	Septembre 2025	États Unis
NCT03507686	Choroïdémie	AAV2-REP1	2	Février 2022	États Unis
NCT02671539	Choroïdémie	rAAV2.REP1	2	Mars 2021	États Unis
NCT04483440	Choroïdémie	4D-110	1	Mai 2023	États Unis
NCT03496012	Choroïdémie	AAV2-REP1	3	Novembre 2020	États Unis
NCT02407678	Choroïdémie	AAV2-REP1	2	Aout 2021	États Unis
NCT02341807	Choroïdémie	AAV2-hCHM	1,2	Octobre 2022	États Unis
NCT01482195	Dystrophie rétinienne par mutation MERTK	rAAV2-VMD2-hMERTK	1	Aout 2023	Arabie Saoudite
NCT02317887	Rétinoschisis liée à l'x	RS1 AAV Vector	1, 2	Juillet 2025	États Unis
NCT02416622	Rétinoschisis liée à l'x	rAAV2tYF-CB-hRS1	1,2	Octobre 2023	États Unis
NCT03328130	Rétinite pigmentaire par mutation du gène PDE6B	AAV2/5-hPDE6B	1,2	Septembre 2024	France
NCT03326336	Rétinite pigmentaire non syndromique	GS030-DP	1, 2	Décembre 2025	France
NCT04517149	Rétinite pigmentaire liée à l'X	4D-125 IVT Injection	1,2	Septembre 2023	États Unis
NCT03252847	Rétinite pigmentaire liée à l'X	AAV2/5-RPGR	1,2	Novembre 2020	États Unis
NCT03116113	Rétinite pigmentaire liée à l'X	AAV8-RPGR	2,3	Mars 2021	États Unis
NCT04123626	Rétinite pigmentaire autosomique dominante	QR-1123	1,2	Octobre 2021	États Unis
NCT03374657	Rétinite pigmentaire RLBP1	CPK850	1,2	Juillet 2026	Suède
NCT02556736	Rétinite pigmentaire	RST-001	1,2	Avril 2035	États Unis
NCT03780257	Syndrome d'Usher type 2	QR-421a	1,2	Juin 2022	États Unis
NCT04567550	Rétinopathie Diabétique	RGX-314 (dose 1 et 2)	2	Mai 2022	États Unis
NCT04418427	Rétinopathie Diabétique Œdème maculaire diabétique	6E11 vg/eye of ADVN-022 et 2E11 vg/eye of ADVN-022	2	Décembre 2021	États Unis
NCT04358471	DMLA sèche	AAVCAGsCD59	2	Juillet 2023	États Unis

NCT04514653	DMLA humide	RGX-314 (dose 1 et 2)	2	Février 2022	États Unis
NCT03585556	DMLA humide	AAVCAGsCD59	1	Janvier 2022	États Unis
NCT01678872	DMLA humide	RetinoStat	1	Mars 2029	États Unis
NCT03748784	DMLA humide	ADVM-022	1	Juin 2022	États Unis
NCT03284268	Rétinoblastome	VCN-01	1	Avril 2021	Espagne

DMLA : Dégénérescence maculaire liée à l'âge

Légendes des Figures

Figure 1 : Dystrophie rétinienne héréditaire liée à une mutation du gène

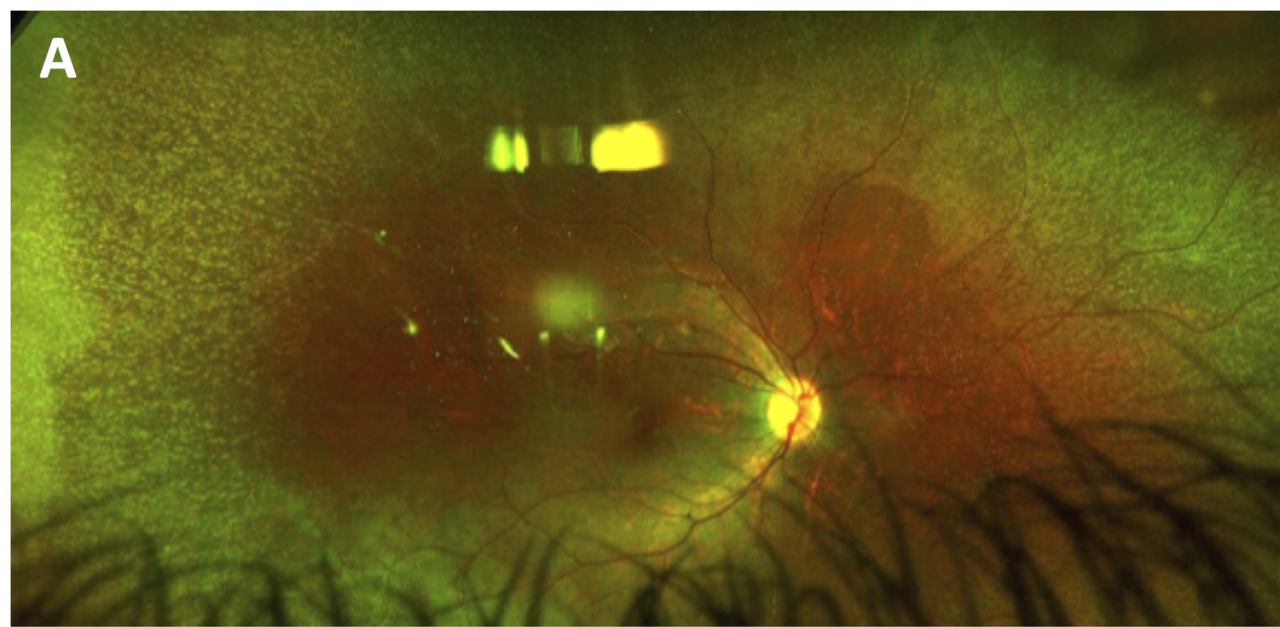
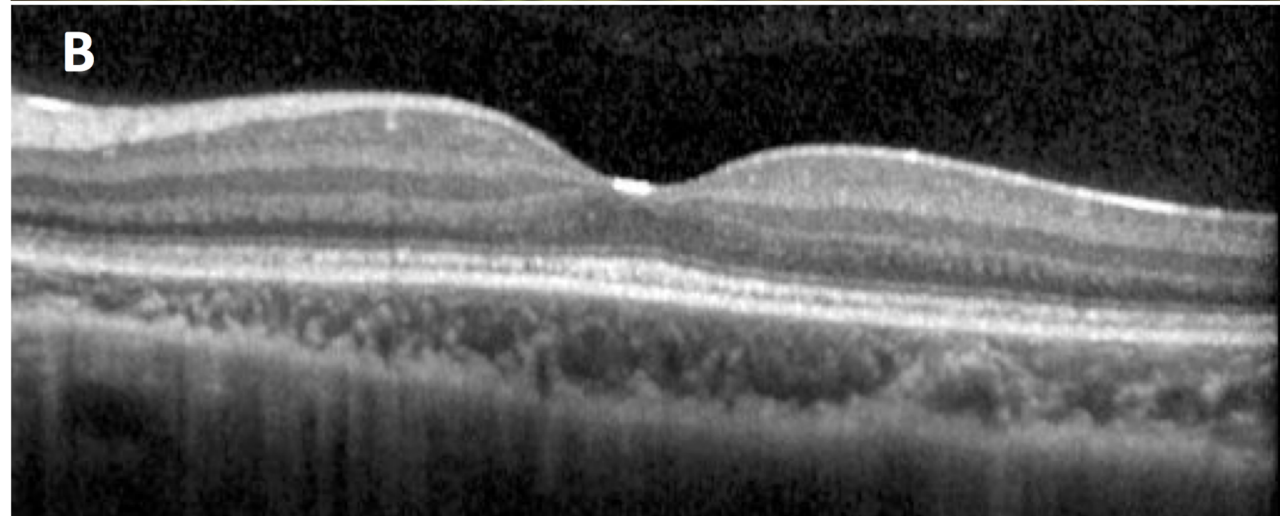
RPE65. A. Rétinophotographie ultra grand champ montrant des lésions punctiformes blanches intra-rétiniennes caractéristiques d'une dystrophie rétinienne héréditaire liée à une mutation du gène RPE65. B. Tomographie de cohérence optique (OCT) *spectral domain* du même patient montrant un émiettement de la zone ellipsoïde avec une fovéa relativement préservée.

Figure 2 : Étapes nécessaires à l'administration de voretigene neparvovec

(Luxturna®). Accueil du patient par le cadre infirmier de bloc opératoire (IBODE) ; 1) examen anesthésique ; 2) reconstitution du produit par la Pharmacie et préparation de la salle d'intervention par l'infirmière de bloc opératoire (IBODE) ; 3) acheminement du Luxturna® au bloc opératoire et entrée du patient ; 4) lancement de la procédure ; 5) injection du produit dans les quatre heures suivant sa préparation.

Figure 3 : Injection sous-rétinienne de Voretigene Neparvovec.

Rétinophotographie per-opératoire sous microscope. Formation d'une bulle de décollement de rétine après injection sous rétinienne de Voretigene Neparvovec à l'aide d'une canule d'injection 38G.

A**B**

T0 -24h: Confirmation téléphonique du RDV

T0: arrivé du patient en UCA

Cadre IBODE

1
Vérification du dossier patient
Appel médecin anesthésiste

Médecin anesthésiste

2
Confirmation aptitude du patient à l'anesthésie
Feux vert au cadre IBODE pour la suite de la procédure

3
T0 + 30 minutes:
Appel Pharmacien: Lancement préparation Luxturna
Appel IBODE bloc opératoire: Préparation salle opératoire

4
T0+120 minutes:
Acheminement du Luxturna® reconstitué au bloc opératoire par le pharmacien et remise à l'IBODE
Matériel et chirurgiens prêts en salle opératoire
Entré du patient en salle opératoire

5
T0+ 120 au 240 minutes maximum:
Chirurgie
Sortie du patient
Déchets chirurgicaux: OGM classe 2

