



**HAL**  
open science

## Dépistage et prévention des neuropathies optiques toxiques aux anti-mycobactériens : proposition de recommandations

C. Orssaud, D.T. Nguyen, C. Rouzaud, J. Pavie, J. Pinot, Olivier Lortholary,  
D. Bremond-Gignac, M.P. Robert

### ► To cite this version:

C. Orssaud, D.T. Nguyen, C. Rouzaud, J. Pavie, J. Pinot, et al.. Dépistage et prévention des neuropathies optiques toxiques aux anti-mycobactériens : proposition de recommandations. *Journal Français d’Ophtalmologie*, 2022, 45 (5), pp.495-503. 10.1016/j.jfo.2021.08.016 . hal-04550248

**HAL Id: hal-04550248**

**<https://hal.science/hal-04550248>**

Submitted on 17 Apr 2024

**HAL** is a multi-disciplinary open access archive for the deposit and dissemination of scientific research documents, whether they are published or not. The documents may come from teaching and research institutions in France or abroad, or from public or private research centers.

L’archive ouverte pluridisciplinaire **HAL**, est destinée au dépôt et à la diffusion de documents scientifiques de niveau recherche, publiés ou non, émanant des établissements d’enseignement et de recherche français ou étrangers, des laboratoires publics ou privés.



Distributed under a Creative Commons Attribution - NonCommercial - NoDerivatives 4.0 International License

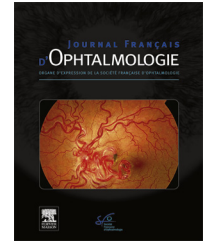


Disponible en ligne sur

**ScienceDirect**  
www.sciencedirect.com

Elsevier Masson France

**EM|consulte**  
www.em-consulte.com



ARTICLE ORIGINAL

# Dépistage et prévention des neuropathies optiques toxiques aux anti-mycobactériens : proposition de recommandations



*Screening and prevention of toxic optic neuropathies due to anti-mycobacterium therapies: proposal of recommendations*

C. Orssaud<sup>a,\*</sup>, D.T. Nguyen<sup>b,c</sup>, C. Rouzaud<sup>d,e</sup>,  
J. Pavie<sup>f</sup>, J. Pinot<sup>g</sup>, O. Lortholary<sup>c,d,e,h</sup>,  
D. Bremond-Gignac<sup>b,c,i</sup>, M.P. Robert<sup>b,c,j</sup>

<sup>a</sup> UF d'ophtalmologie, CRMR Ophtara, HEGP, hôpitaux Paris Centre, AP–HP, 20, rue Leblanc, 75015 Paris, France

<sup>b</sup> Service d'ophtalmologie, CRMR Ophtara, hôpital universitaire Necker-Enfants–Malades, hôpitaux Paris Centre, AP–HP, Paris, France

<sup>c</sup> Faculté de médecine, université de Paris, Paris, France

<sup>d</sup> Service des maladies infectieuses et tropicales, hôpital Necker-Enfants–Malades, AP–HP, Paris, France

<sup>e</sup> Institut Pasteur, Centre national de référence des mycoses invasives et antifongiques, Paris, France

<sup>f</sup> Service d'immunologie clinique, Hôtel-Dieu, hôpitaux Paris Centre, AP–HP, Paris, France

<sup>g</sup> Service de pneumologie HEGP, hôpitaux Paris Centre, AP–HP, Paris, France

<sup>h</sup> Département de Mycologie moléculaire, CNRS UMR2000, Institut Pasteur, Paris, France

<sup>i</sup> Physiopathologie des maladies oculaires, innovations thérapeutiques UMR\_S872, Université Paris Descartes et Pierre et Marie Curie, Paris, France

<sup>j</sup> Centre Borelli, UMR 9010 CNRS-ENS Paris Saclay, SSA, Université de Paris, Gif sur Yvette, France

Received 31 March 2021; accepted 31 August 2021

Available online 13 avril 2022

## MOTS CLÉS

Dépistage;  
Éthambutol;  
Isoniazide;

**Résumé** Tandis que le traitement des infections pulmonaires à *Mycobacterium tuberculosis* n'est plus que rarement pourvoyeur de complications iatrogéniques, la prise en charge des infections à mycobactéries atypiques requiert souvent des traitements prolongés qui peuvent se compliquer de neuropathies optiques toxiques. Cette revue récapitule les indications à ces

\* Auteur correspondant.

E-mail addresses: [ch.orssaud@gmail.com](mailto:ch.orssaud@gmail.com), [corssaud@wanadoo.fr](mailto:corssaud@wanadoo.fr) (C. Orssaud).

Linézolide;  
Mycobactérie  
atypique;  
Neuropathie optique  
toxique;  
OCT;  
Tuberculose

traitements prolongés, les situations à risque de neuropathie optique toxique en cas d'utilisation d'éthambutol, d'isoniazide et/ou de linézolide, et propose des protocoles de dépistage adaptés à chaque situation.

© 2021 The Authors. Published by Elsevier Masson SAS. This is an open access article under the CC BY-NC-ND license (<http://creativecommons.org/licenses/by-nc-nd/4.0/>).

## KEYWORDS

Screening;  
Ethambutol;  
Isoniazid;  
Linezolid;  
Atypical  
mycobacteria;  
Toxic optic  
neuropathy;  
OCT;  
Tuberculosis

**Summary** While treatment of pulmonary infections by *Mycobacterium tuberculosis* is currently only rarely the cause of iatrogenic complications, treatment of atypical mycobacterial infections often requires prolonged treatment duration, which can lead to toxic optic neuropathies. This review summarizes the indications for such prolonged treatment and risk factors for toxic optic neuropathies when using ethambutol, isoniazid and/or linezolid and proposes customized screening recommendations.

© 2021 The Authors. Published by Elsevier Masson SAS. This is an open access article under the CC BY-NC-ND license (<http://creativecommons.org/licenses/by-nc-nd/4.0/>).

## Introduction

Les infections liées aux mycobactéries restent fréquentes en France et dans le monde et constituent un problème de santé publique. L'infection la plus fréquente est la tuberculose pulmonaire liée principalement à *Mycobacterium (M.) tuberculosis*, découvert par Robert Koch en 1882, plus rarement à *M. bovis* ou *M. africanum*. Le taux de mortalité de la tuberculose dans le monde demeure élevé, évalué à 16 % par l'OMS, avec de grandes différences d'incidence selon les pays [1]. Dans le cadre de sa politique de prévention, l'OMS a émis des recommandations concernant le traitement de la tuberculose pulmonaire liée à *M. tuberculosis* [2]. Cependant, cette mycobactérie est également responsable d'autres atteintes systémiques dont le traitement requiert un traitement à une posologie plus importante et/ou sur une plus longue durée. Enfin, d'autres mycobactéries sont également responsables de pathologies souvent opportunistes chez l'homme et posent des problèmes thérapeutiques complexes [3,4]. Il s'agit des mycobactéries atypiques, notamment *M. avium intracellulare complex*, *M. xenopi*, *M. kansasii*, *M. marinum*, *M. ulcerans* et *M. abscessus* [5]. La prise d'antibiotiques destinés à traiter les mycobactéries (ATMB) est alors parfois beaucoup plus prolongée et maintenue tant que l'immunité n'est pas rétablie.

Parmi les ATMB, trois peuvent être à l'origine de neuropathies optiques iatrogéniques (NOI), non systématiquement réversibles à l'arrêt du traitement, qui doivent être systématiquement prévenues et recherchées [6] ; il s'agit de l'éthambutol (ETB) [6–8], du linézolide [9] et de l'isoniazide (INH) [10,11]. En outre, un nombre croissant de données permet également de suspecter une toxicité rétinienne directe additionnelle de l'ETB [7]. Si la présentation de ces NOI est relativement bien connue, leur délai d'apparition et leur fréquence sont encore imprécis et

varient en fonction des médicaments [9,12,13]. Bien que la neuropathie optique due à l'ETB (NOE) soit considérée comme l'une des plus fréquentes NOI dans le monde, il n'existe pas de données épidémiologiques fiables concernant son incidence [14]. Elle serait comprise entre 0,7 et 2,7 % selon les études [8,15–17], avec des variations selon l'âge du patient (les enfants étant plus à risque), de la durée du traitement et de la posologie utilisée (risque réduit avec une posologie inférieure à 15 mg/kg/jour ; risque majoré avec une dose supérieure à 20 mg/kg/jour) [18–22]. L'incidence des NOI dues aux autres ATMB n'est pas connue. Les NOI induites par le linézolide semblent rares, notamment en milieu pédiatrique [23]. La durée du traitement semble constituer un facteur de risque dans le cadre des NOI au linézolide [24].

Les NOE sont typiquement responsables d'une altération sévère de la fonction visuelle bilatérale et symétrique portant sur l'acuité visuelle, la vision des couleurs et le champ visuel. L'arrêt du traitement ne permettrait d'obtenir une récupération de la fonction visuelle que dans près de la moitié des cas, celle-ci semblant d'autant plus probable que le traitement est interrompu précocement [8,21], d'où l'importance d'une mise en évidence des tout premiers signes des NOI liées aux ATMB [25]. Plusieurs protocoles destinés à assurer le dépistage de ces NOI ont été proposés, qui diffèrent par la fréquence des contrôles et les examens nécessaires [[26,27], en sorte qu'aucun consensus n'existe à ce jour. Ceci est en partie lié à l'utilisation de nouvelles techniques d'exploration en ophtalmologie, tel que l'OCT *Spectral Domain* [26,27].

À partir d'une revue de la littérature et de notre expérience clinique, nous souhaitons proposer des recommandations concernant le dépistage des NOI liées aux ATMB, en prenant en compte les différents groupes à risque de population.

## Méthodes

Les articles pertinents ont été obtenus à partir de recherches sur *PubMed* et *Google Scholar* en utilisant les mots clefs suivants : « *isoniazid* », « *ethambutol* », « *linezolid* », « *atypical mycobacteria* », « *optic neuropathy* », « *ocular* » et « *retinal* ». Aucune limite temporelle n'a été imposée.

## Indications et complications ophtalmologiques des traitements anti-mycobactériens

### Mycobactéries et pathologies induites

Les mycobactéries sont des bacilles qui une fois colorés selon la méthode de Ziehl-Neelsen ne se décolorent pas sous l'action des acides et des alcools. C'est pourquoi ils sont aussi classiquement appelés « bacilles acido-alcoolo-résistants » ou BAAR. Cette résistance est liée à la paroi particulière de ces bacilles intracellulaires aérobies. Cette dernière explique également la résistance de ces mycobactéries aux antibiotiques hydrosolubles.

Après une primo-infection, la tuberculose peut exister sous une forme latente ou se développer faisant parler alors de tuberculose maladie. L'évolution vers une tuberculose maladie est due à de multiples facteurs : les âges extrêmes, une immunodépression liée au VIH ou à des traitements tels que les biothérapies par anti-TNF $\alpha$ , la dénutrition, ainsi que des facteurs génétiques. La tuberculose pulmonaire classique représente environ 90 % des cas de tuberculose maladie. Les tuberculoses extra-pulmonaires (le plus souvent uro-génitales, osseuses ou neuroméningées) sont rares chez les patients immunocompétents.

Le traitement de la tuberculose pulmonaire classique chez un patient immunocompétent est bien codifié. Il a été préconisé par l'OMS et repose sur une quadrithérapie (rifampicine, isoniazide, éthambutol et pyrazinamide) pendant 2 mois, puis sur une bithérapie (rifampicine et isoniazide) poursuivie pendant 4 mois supplémentaires. Si ce traitement reste valable pour certaines formes de tuberculoses extra-pulmonaires, en particulier les formes uro-génitales ou abdominales, le traitement des formes osseuses et neuroméningées nécessite un traitement prolongé d'un an. Les formes pédiatriques représentent un autre groupe dont la prise en charge thérapeutique obéit à des règles spécifiques en terme de dosage [22]. En cas de résistance au traitement, notamment l'INH ou la rifampicine, d'autres molécules peuvent être proposées. Le traitement est par ailleurs adapté à l'antibiogramme dès que celui-ci est connu.

Les mycobactéries atypiques sont des affections opportunistes, responsables de pathologies variables qui ne doivent pas être confondues avec la tuberculose [28,29]. Elles surviennent essentiellement sur des terrains immunodéprimés (immunodépression acquise ou iatrogénique) ou en cas de pathologie respiratoire chronique préexistante. La fréquence des infections à mycobactéries atypiques varie selon les pays, mais elles semblent en augmentation [30]. Ces pathologies peuvent se manifester sous forme

d'infections respiratoires, cutanées ou ostéoarticulaires, d'adénopathies, notamment chez l'enfant, où elles peuvent prendre une forme disséminée. Lorsqu'il est nécessaire, leur traitement repose généralement sur la prescription d'une quadrithérapie (rifampicine, éthambutol, clarithromycine et un aminoside : amikacine ou streptomycine), mais la durée de prescription des antituberculeux est prolongée, jusqu'à un an après le dernier prélèvement négatif en culture [3,4]. Le [Tableau 1](#) synthétise les différentes situations requérant un traitement prolongé par antituberculeux.

### Complications ophtalmologiques des traitements anti-mycobactériens

#### Isoniazide

L'isoniazide est un dérivé de l'acide isonicotinique utilisé dans cette indication depuis les années 1950. Il constitue l'un des traitements de première intention de la tuberculose et des affections liées à certaines mycobactéries atypiques, notamment *M. kansasii*. Cette molécule est neurotoxique et entraîne des neuropathies périphériques.

Son implication dans la survenue de NOI reste discutée car elle est généralement utilisée en association avec l'ETB [11,32]. L'existence de comorbidités telles qu'une insuffisance rénale terminale ou une dénutrition est souvent évoquée [10,11]. De plus, la plupart des articles évoquant sa toxicité sont anciens [33]. Néanmoins, la survenue de NOI pourrait être une conséquence de la neurotoxicité de cette molécule liée à une fuite urinaire de pyridoxine ou un arrêt de synthèse de neurotransmetteurs nécessitant la pyridoxine [32]. Cette NOI, d'apparition précoce, serait rapidement réversible à l'arrêt du traitement. Cependant, au moins la moitié des cas rapportés n'ont présenté aucune amélioration suite à l'arrêt de INH.

#### Éthambutol

L'ETB est utilisé depuis 1961 dans le traitement d'affections liées aux mycobactéries. Il a très rapidement été rapporté qu'il était responsable de complications ophtalmologiques à type de NOI [34]. Leurs caractéristiques cliniques sont résumées dans le [Tableau 2](#). Les NOE ne sont pas exceptionnelles puisque certaines études font état d'une fréquence comprise entre 0,7 et 2,7 % [6,8,15–17]. Néanmoins, cette fréquence varie avec plusieurs paramètres dont il faut tenir compte pour apprécier le risque potentiel de ce traitement face à une neuropathie optique potentiellement toxique (voir [Tableau 3](#)). À l'heure actuelle, elles sont exceptionnelles dans le cadre du traitement des tuberculoses pulmonaires à *M. tuberculosis*, puisque l'éthambutol n'est alors généralement prescrit que pour une durée de deux mois ; elles sont devenues l'apanage des traitements des infections à mycobactéries atypiques. Leur mécanisme fait probablement intervenir des dysfonctions mitochondriales [21,35,36].

Le concept de « suspicion de NOE » désigne une forme purement infra-clinique, sans atteinte de l'acuité visuelle, mais avec présence d'altérations de l'un des tests paracliniques – champ visuel, potentiels évoqués visuels (PEV), vision des couleurs et/ou OCT [41]. Ces situations seraient relativement fréquentes ; de l'ordre de 19 % [41]. Ces modifications doivent rester minimales, inférieures à 2 déviations

**Tableau 1** Recommandations thérapeutiques pour le traitement des infections à mycobactéries atypiques nécessitant un traitement prolongé par éthambutol [31].

Type infection	Traitement recommandé	Posologie éthambutol	Durée traitement
<i>Mycobacterium avium</i>			
Infection pulmonaire	Azithromycine (ou clarithromycine) + Rifampicine (ou Rifabutine) + Éthambutol	15 mg/kg/j tous les jours Ou 25 mg/kg/j 3 fois par semaine	12 mois après négativation des cultures des prélèvements respiratoires
Infection disséminée chez patient VIH	Clarithromycine (ou azithromycine) + Éthambutol	15 mg/kg/j	12 à 18 mois (au moins 1 an, jusqu'à guérison clinique et microbiologique et jusqu'à 6 mois de traitement antirétroviral et obtention CD4 > 100/mm <sup>3</sup> )
<i>Mycobacterium kansasii</i>	Isoniazide ou macrolides + Rifampicine (ou Rifabutine) + Éthambutol	15 mg/kg/j tous les jours Ou 25 mg/kg/j 3 fois par semaine	12 mois après négativation des cultures des prélèvements respiratoires
<i>Mycobacterium xenopi</i>	Macrolides et/ou Moxifloxacine + Rifampicine + Éthambutol ± Amikacine	15 mg/kg/j tous les jours Ou 25 mg/kg/j 3 fois par semaine	12 mois après négativation des cultures des prélèvements respiratoires
<i>Mycobacterium malmoense</i>	Rifampicine + Isoniazide + Éthambutol	15 mg/kg/j tous les jours	18 à 24 mois
<i>Mycobacterium marinum</i> (infection cutanée)	Macrolides ou Rifampicine + Éthambutol	15 mg/kg/j tous les jours	4–6 mois (soit 1 à 2 mois après résolution des symptômes)

standard par rapport au bilan initial. Ces formes infra-cliniques ne justifient pas un arrêt du traitement et ne se compliquent pas nécessairement d'une NOE [35]. La signification de chacune de ces modifications – toxicité réelle ou marqueur d'imprégnation – n'est pas claire.

Dans leur présentation habituelle, les NOE sont responsables d'une baisse d'acuité visuelle bilatérale et indolore survenant rarement au cours des deux premiers mois de traitement, mais préférentiellement aux alentours du 4<sup>e</sup> mois [14]. Il est admis que l'altération de la vision des couleurs est précoce [14,38], bien que celle-ci ne semble pas constante et n'ait pas été retrouvée au cours de différentes études prospectives [35,37,41]. Il en est de même de la baisse de la sensibilité aux contrastes.

Lorsque sont utilisés des tests automatisés, l'atteinte du champ visuel montre une baisse de la sensibilité diffuse associée à un scotome central ou caeco-central ; plus rarement des déficits campimétriques à type d'hémianopsie ou de quadranopsie [35,36,43–45]. Néanmoins, ces déficits pourraient avoir une origine rétinienne et non pas neuro-ophthalmologique [46].

L'étude des PEV avec stimulation par damiers alternants peut montrer une augmentation du temps de culmination de la P100, qui est considérée par la plupart des équipes comme un signe précoce et fiable d'atteinte des nerfs optiques [17,28,35,37,41,47,48]. La sensibilité des PEV est telle, qu'une atteinte isolée des PEV (« suspicion de NOE ») peut justifier d'un rapprochement de la surveillance plutôt que d'un arrêt immédiat du traitement. L'avantage des PEV

consiste en leur caractère objectif, indépendant de la participation du patient ; leur accessibilité cependant varie selon les régions.

L'amplitude de l'ERG pattern est également altérée lors de ces NOE et cet examen peut constituer une alternative aux PEV [52].

L'intérêt de l'étude de l'épaisseur de la couche des cellules ganglionnaires péri-papillaires (RNFL) et de la couche du complexe ganglionnaire (GCC) pour mettre en évidence des signes précoces de NOE reste également discuté [17,26,35,39,40,49]. La plupart des études ont montré une diminution de l'épaisseur du RNFL (atrophie optique débutante) dès le second mois de traitement par ETB [26,27,41], diminution plus importante en cas de baisse d'acuité visuelle et/ou de trouble de la vision des couleurs et pouvant atteindre 72 % de la normale en cas de NOE avérée [27,42]. Une étude prospective a cependant présenté des résultats contradictoires : une augmentation retardée des épaisseurs de la RNFL évocatrice d'un œdème papillaire infra-clinique, débutant dans le secteur inférieur dès le troisième mois suivant le début du traitement, continuant d'évoluer dans la plupart des secteurs jusqu'au troisième mois après l'arrêt du traitement pour revenir à la normale un an après la fin du traitement [37]. Ces altérations ne s'accompagnaient pas de modification de l'acuité visuelle ; ces résultats sont étonnants, et soulignent les facteurs de confusion possibles entre les études (association de traitements de dose et de durée variables et variablement détaillés). En effet, ces épaissements de la RNFL étaient présents en moyenne



**Tableau 2** Caractéristiques cliniques et paracliniques de la neuropathie optique à l'éthambutol.

Délai d'apparition
> 2 mois, aux alentours du 4 <sup>e</sup> mois [12]
Signes fonctionnels
Baisse d'acuité visuelle bilatérale indolore
Altération de la vision colorée précoce [12,24], mais inconstante [25,33,37] : couleurs délavées
Baisse de la sensibilité aux contrastes
OCT
Résultats contradictoires [15,25,38–40]
Initialement, augmentation des couches de la couche des cellules ganglionnaires péri-papillaires (RNFL) : quadrant temporal et inférieur [37], sans forçement de modification de l'acuité visuelle
Puis baisse de l'épaisseur de la RNFL dès le 2 <sup>nd</sup> mois de traitement [35,36,38,41], d'autant plus importante qu'il existe une baisse d'acuité visuelle et/ou trouble de la vision des couleurs [35], et pouvant atteindre jusque 72 % de la normale en cas de NOE avérée [40]
Baisse de l'épaisseur de la couche du complexe ganglionnaire (GCC) péri-fovéolaire [14,42]
Vision des couleurs
Dyschromatopsie d'axe rouge/vert précoce
Champ visuel
Baisse de la sensibilité diffuse
Baisse du <i>Visual Field Index</i> (VFI)
Scotome central ou caeco-central
Déficits campimétriques rapportés : hémianopsie ou quadranopsie [25,36,43–45] mais possiblement d'origine rétinienne et non neuro-ophtalmologique [46]
Examens électrophysiologiques
Potentiels évoqués visuels (PEV) : temps de culmination de l'onde P100 augmenté de façon précoce, avant l'apparition de NOE [47] et pas forcément suivi de baisse d'acuité visuelle [33,37,48]
Évolution après arrêt du traitement
Pronostic visuel variable, meilleur pronostic si arrêt précoce du traitement [19] – l'altération de la fonction visuelle peut persister quelques semaines après l'arrêt du traitement. La récupération de l'acuité visuelle n'est complète que dans 50 % des cas [8,19]
Les signes d'atrophie optique à l'OCT peuvent progresser dans les semaines suivant l'arrêt du traitement [37,49]

NOE : neuropathie optique due à l'ETB.

plus tardivement que les diminutions rapportées dans la plupart des autres études, infirmant l'hypothèse première d'un œdème infra-clinique précédant une atrophie, comme dans la plupart des neuropathies optiques mitochondriales. Han et al. ont montré la valeur de l'étude de l'épaisseur du GCC et de la couche plexiforme interne dans le dépistage précoce de la NOE [16,53]. Ce paramètre pourrait être plus sensible dans le dépistage précoce des NOE que l'épaisseur de la RNFL qui peut être le siège d'un œdème aux stades initiaux.

Le pronostic visuel des NOE est variable. Une dégradation de la fonction visuelle peut persister quelques semaines après l'interruption du traitement par ETB. Une récupération presque complète de l'acuité visuelle ne survient que dans 50 % des cas de NOE environ [8,21]. Il n'existe pas de facteurs pronostiques portant sur l'évolution de l'acuité visuelle. Certains auteurs évoquent un meilleur pronostic lorsque l'arrêt du traitement est effectué précocement [21]. Il est communément admis qu'il est préférable d'éviter de reprendre un traitement par ETB après récupération d'une NOE avérée, même si un cas inverse de réintroduction sans récurrence neuropathie optique a été rapporté [54].

Enfin, la question d'une possible toxicité rétinienne additionnelle de l'éthambutol a été soulevée [7,55,56].

**Tableau 3** Facteurs de risque de neuropathie optique à l'éthambutol.

Durée du traitement [8,50] (principal facteur de risque)
Dénutrition
Association à un autre traitement neurotoxique
Âge : enfant ; patient > 65 ans [20,50,51]
Dose > 20–25 mg/kg/j [18,19]
Intoxication tabagique
Intoxication alcoolique
Hypertension artérielle
Insuffisance rénale [41,47,50]
Immunodépression associée

### Linézolide

Le linézolide est le premier antibiotique de la famille des oxazolidinones commercialisé en 2000. Son action inhibitrice de la croissance des *M. tuberculosis* multirésistants le rend très utile chez des patients ne répondant pas aux traitements classiques. Cette molécule est responsable de fréquents effets secondaires pouvant imposer son interruption : anémie, neuropathie périphérique, NOI [57]. Elle agit

**Tableau 4** Caractéristiques cliniques et paracliniques de la neuropathie optique au linézolide.

Délai d'apparition
Tardif
> 90 jours [10,62]
8,5 ± 8,6 mois avec une durée variant de 0,33 à 0,50 [59]
Signes fonctionnels
Baisse d'acuité visuelle profonde, photopsies [59,60]
FO
Papilles hyperhémées et œdémateuses [62,63] sans diffusion à l'angiographie [63]
Aspect semblable au stade initial de la neuropathie optique de Leber (NOHL, neuropathie optique héréditaire d'origine mitochondriale)
OCT
Augmentation des fibres à l'OCT RNFL [63,64], microkystes dans la couche RNFL et dans la couche nucléaire interne [63], non spécifiques de NOL [62]
Vision des couleurs
Franche altération
Champ visuel
Scotomes centraux, caeco-centraux
Réduction concentrique du champ visuel [22,61]
Examens électrophysiologiques
PEV : allongement des temps de culmination et baisse de l'amplitude
ERG pattern : baisse de l'amplitude [22]
Évolution après arrêt du traitement
NOL généralement régressive à l'arrêt du traitement, parfois en quelques mois [10,65]

RNFL : couche des cellules ganglionnaires péri-papillaires ; PEV : potentiels évoqués visuels.

en inhibant la synthèse protéique en se fixant sur l'ARN ribosomal, y compris au niveau mitochondrial [23]. Le linézolide perturbe donc les mécanismes de synthèse de l'ATP et de la phosphorylation oxydative [58], d'où un risque de neuropathie optique d'origine mitochondriale.

De nombreux cas de NOL rapportés dans la littérature l'ont été chez des patients co-infectés par le VIH [57,59]. La NOL semble rare chez l'enfant puisqu'une équipe espagnole n'a retrouvé que 2 cas pédiatriques sur 33 cas publiés dans la littérature [60].

Le délai moyen avant l'apparition des premiers signes visuels est identique chez l'enfant ou chez l'adulte [61]. Il est de 8,5 ± 8,6 mois, compris entre 0,33 à 50 mois et rarement inférieur à 90 jours [12,60,62]. Contrairement à la durée de traitement, la posologie utilisée (1200 mg/j vs 600 mg/j) semble peu influencer sur le risque de survenue de la NOL [12]. Les premiers signes de la NOL sont la survenue d'une baisse d'acuité visuelle profonde associée à des photopsies [60,61]. Les caractéristiques de la NOL sont résumées dans le Tableau 4. Les papilles optiques seraient plus souvent hyperhémées et œdémateuses qu'au cours des NOE [63,64], sans diffusion en angiographie à la fluorescéine [64]. Plusieurs auteurs ont signalé un œdème du RNFL régressif à l'arrêt du traitement [31,64]. La vision des couleurs est profondément altérée [24]. Les anomalies campimétriques sont peu spécifiques – scotomes centraux ou caeco-centraux, mais parfois aussi réduction concentrique du champ visuel [24,60]. Kreps rapporte une augmentation du temps de culmination et une diminution des amplitudes des PEV ainsi qu'une réduction d'amplitude de l'ERG pattern [24]. Ces altérations n'ont pas été totalement régressives trois mois après arrêt du traitement malgré

une normalisation de l'acuité visuelle et de la vision des couleurs. Les NOL sont généralement régressives à l'arrêt du traitement, parfois en quelques mois [12,31].

## Propositions de dépistage systématique

### Protocole de dépistage chez l'adulte

À partir des données de la littérature, nous proposons dans le Tableau 5 un protocole de dépistage en fonction du traitement entrepris. Le niveau de preuves sur lequel reposent ces recommandations est supérieur pour l'éthambutol que pour l'isoniazide et le linézolide en raison du peu d'études disponibles pour ces deux molécules.

### Particularités de l'ophtalmo-pédiatrie

Les tests d'acuité visuelle, le relevé du champ visuel et l'étude de la vision des couleurs sont de réalisation et d'interprétation souvent difficiles chez le jeune enfant, y compris lorsque sont proposés des tests adaptés à leur âge. La mesure de l'acuité visuelle est essentielle ; elle peut être réalisée par confrontation ; les tests de vision des couleurs peuvent passer par des albums comportant des planches adaptées aux enfants (Ishihara, HRR, etc.). Il faut confronter les réponses de ces différents tests pour pouvoir évoquer l'apparition d'une NOI. L'évaluation en OCT de la mesure de l'épaisseur du RNFL et de la couche du GCC doit être une priorité et est théoriquement possible chez l'enfant, même très jeune, mais elle est parfois de réalisation difficile ne permet pas toujours d'obtenir des réponses absolument

**Tableau 5** Bilan de dépistage à réaliser chez l'adulte selon le traitement entrepris.

	Isoniazide	Éthambutol	Linézolide
Rythme de surveillance	Instruction du patient Un bilan ophtalmologique complet ne sera réalisé qu'en cas de plainte fonctionnelle du patient Néanmoins, si le patient n'est pas mesure de comprendre les instructions, une surveillance tous les 3 mois est souhaitable	Instruction du patient Examen de référence avant le début du traitement ou au cours de la première semaine après sa mise en route Traitement de 2 mois : un mois après le bilan initial Traitement > 2 mois et absence d'autre facteur de risque : un mois après le bilan initial, puis tous les 2 mois jusqu'à arrêt du traitement Traitement > 2 mois et présence d'autre(s) facteur(s) de risque : tous les mois pendant 4 mois puis tous les 2 mois jusqu'à arrêt du traitement	Instruction du patient Examen de référence avant le début du traitement ou au cours de la première semaine après sa mise en route Tous les mois
Examen clinique	AV corrigée, de loin et de près (dans la mesure du possible utiliser une échelle logarithmique ETDRS [++] ou Snellen) FO et/ou rétinographie		
Examens paracliniques	OCT : RNFL et GCC Vision des couleurs : de préférence Farnsworth 15 hue désaturé ou 28 hue désaturé (Les tests saturés ne sont pas assez sensibles. Mais, s'ils doivent être utilisés, il faut privilégier le test 28 Hue de Roth) PEV et/ou champ visuel (automatisé des 24° centraux) selon les disponibilités locales		
Si suspicion de NO (altération d'un examen paraclinique sans baisse d'acuité visuelle)	Envisager un bilan complet, comportant des investigations électrophysiologiques, avant de retenir l'imputabilité à l'isoniazide	Si traitement court : reconstrôler à 1 semaine (pas d'arrêt initial selon la sévérité des lésions retrouvées [25]), avec bilan électrophysiologique si nécessaire Si traitement long : reconstrôler entre 2 à 4 semaines suivant les données cliniques (AV) et paracliniques En cas de baisse d'acuité visuelle ne dépassant pas deux lignes d'acuité visuelle Snellen, l'attitude dépend des examens paracliniques	
Si NO avérée	Arrêt du traitement impliqué		

RNFL : couche des cellules ganglionnaires péri-papillaires ; NO : neuropathies optiques ; GCC : couche du complexe ganglionnaire.

fiables. En fonction des pratiques locales, la réalisation de potentiels évoqués visuels en complément de ce bilan est parfois proposée. En l'absence de réponses fiables et reproductibles du fait de l'âge et de l'absence de coopération de l'enfant, nous recommandons d'effectuer des tests de dépistage mensuels quel que soit l'ATMB utilisé, et ceci dès la mise en route du traitement. Un examen de référence avant le début du traitement doit systématiquement être réalisé avant la mise en route du traitement et répété au cours de la première semaine s'il semble d'interprétation difficile. C'est la présence d'anomalies concordantes sur plusieurs examens différents et retrouvées lors de plusieurs examens qui permet de suspecter la survenue d'une NOI.

## Conclusion

La clinique et l'épidémiologie des neuropathies optiques iatrogéniques secondaires aux traitements antimycobactériens demeurent encore largement méconnues et

il n'existe actuellement pas de consensus concernant leur protocole de dépistage. Le diagnostic précoce d'une NOI est important car le pronostic visuel peut en dépendre. Le diagnostic de NOI se fait sur un faisceau d'arguments cliniques et paracliniques et notamment grâce aux nouvelles avancées technologiques en ophtalmologie. Le problème principal dans le dépistage réside dans le fait qu'il nécessite de nombreux examens paracliniques parfois chronophages, à répéter au cours du suivi, chez des patients fragiles et souvent en isolement. L'implication des patients, qui doivent être instruits des possibles complications visuelles de leur traitement, l'implication des orthoptistes et une organisation fluide entre les services hospitaliers et les praticiens impliqués sont cruciaux pour un dépistage optimal [66].

## Déclaration de liens d'intérêts

Les auteurs déclarent ne pas avoir de liens d'intérêts.



## References

- [1] World Health Organization. Global tuberculosis report 2018. Geneva: World Health Organization; 2018 [Global tuberculosis report; vol 2018].
- [2] World Health Organization. Treatment of tuberculosis guidelines. Geneva, Switzerland: WHO/HTM/TB/2009.420; 2009.
- [3] Renvoisé A, Bernard C. Traitement des infections à *Mycobacterium avium* complex. *J Anti-Infect* 2014;16:199–206.
- [4] Haworth CS, Banks J, Capstick T, Fisher AJ, Gorsuch T, Laurenson IF, et al. British Thoracic Society guidelines for the management of non-tuberculous mycobacterial pulmonary disease (NTM-PD). *Thorax* 2017;72:ii1–64.
- [5] Andréjak C, Lescuré F-X, Schmit J-L, Jounieaux V. Diagnostic et traitement des mycobactérioses atypiques d'expression respiratoire. *Rev Mal Respir* 2011;28:1293–309.
- [6] Ezer N, Benedetti A, Darvish-Zargar M, Menzies D. Incidence of ethambutol-related visual impairment during treatment of active tuberculosis. *Int J Tuberc Lung Dis* 2013;17:447–55.
- [7] Behbehani RS, Affel EL, Sergott RC, Savino PJ. Multifocal ERG in ethambutol associated visual loss. *Br J Ophthalmol* 2005;89:976–82.
- [8] Chen S-C, Lin M-C, Sheu S-J. Incidence and prognostic factor of ethambutol-related optic neuropathy: 10-year experience in southern Taiwan. *Kaohsiung J Med Sci* 2015;31:358–62.
- [9] Dempsey SP, Sickman A, Slagle WS. Case report: linezolid optic neuropathy and proposed evidenced-based screening recommendation. *Optom Vis Sci* 2018;95:468–74.
- [10] Kulkarni HS, Keskar VS, Bavdekar SB, Gabhale Y. Bilateral optic neuritis due to isoniazid (INH). *Indian Pediatr* 2010;47:533–5.
- [11] Kass I, Mandel W, Cohen H, Dressler SH. Isoniazid as a cause of optic neuritis and atrophy. *J Am Med Assoc* 1957;164:1740–3.
- [12] Wasinska-Borowiec W, Aghdam KA, Saari JM, Grzybowski A. An updated review on the most common agents causing toxic optic neuropathies. *Curr Pharm Des* 2017;23:586–95.
- [13] Kandel H, Adhikari P, Shrestha GS, Ruokonen E-L, Shah DN. Visual function in patients on ethambutol therapy for tuberculosis. *J Ocul Pharmacol Ther* 2012;28:174–8.
- [14] Grzybowski A, Zülsdorff M, Wilhelm H, Tonagel F. Toxic optic neuropathies: an updated review. *Acta Ophthalmol* 2015;93:402–10.
- [15] Chamberlain PD, Sadaka A, Berry S, Lee AG. Ethambutol optic neuropathy. *Curr Opin Ophthalmol* 2017;28:545–51.
- [16] Han J, Byun MK, Lee J, Han SY, Lee JB, Han S-H. Longitudinal analysis of retinal nerve fiber layer and ganglion cell-inner plexiform layer thickness in ethambutol-induced optic neuropathy. *Graefes Arch Clin Exp Ophthalmol* 2015;253:2293–9.
- [17] Lee EJ, Kim S-J, Choung HK, Kim JH, Yu YS. Incidence and clinical features of ethambutol-induced optic neuropathy in Korea. *J Neuroophthalmol* 2008;28:269–77.
- [18] Chan RYC, Kwok AKH. Ocular toxicity of ethambutol. *Hong Kong Med J* 2006;12:56–60.
- [19] Talbert Estlin KA, Sadun AA. Risk factors for ethambutol optic toxicity. *Int Ophthalmol* 2010;30:63–72.
- [20] Yang HK, Park MJ, Lee J-H, Lee C-T, Park JS, Hwang J-M. Incidence of toxic optic neuropathy with low-dose ethambutol. *Int J Tuberc Lung Dis* 2016;20:261–4.
- [21] Wang MY, Sadun AA. Drug-related mitochondrial optic neuropathies. *J Neuroophthalmol* 2013;33:172–8.
- [22] Graham SM. Treatment of paediatric TB: revised WHO guidelines. *Paediatr Respir Rev* 2011;12:22–6.
- [23] Agashe P, Doshi A. Linezolid-induced optic neuropathy in a child treated for extensively drug resistant tuberculosis: a case report and review of literature. *Saudi J Ophthalmol* 2019;33:188–91.
- [24] Kreps EO, Brown L, Rennie IG. Clinical recovery in linezolid-induced optic nerve toxicity. *Acta Ophthalmol* 2017;95:e341–2.
- [25] Sadun AA, Wang MY. Ethambutol optic neuropathy: how we can prevent 100,000 new cases of blindness each year. *J Neuroophthalmol* 2008;28:265–8.
- [26] Gümüş A, Öner V. Follow-up of retinal nerve fiber layer thickness with optic coherence tomography in patients receiving anti-tubercular treatment may reveal early optic neuropathy. *Cutan Ocul Toxicol* 2015;34:212–6.
- [27] Pavan Taffner BM, Mattos FB, Cunha MCd, Saraiva FP. The use of optical coherence tomography for the detection of ocular toxicity by ethambutol. *PLoS ONE* 2018;13:e0204655.
- [28] Brown-Elliott BA, Nash KA, Wallace RJ. Antimicrobial susceptibility testing, drug resistance mechanisms, and therapy of infections with nontuberculous mycobacteria. *Clin Microbiol Rev* 2012;25:545–82.
- [29] Stout JE, Koh W-J, Yew WW. Update on pulmonary disease due to non-tuberculous mycobacteria. *Int J Infect Dis* 2016;45:123–34.
- [30] Donohue MJ, Wymer L. Increasing prevalence rate of nontuberculous Mycobacteria infections in five states, 2008–2013. *Ann Am Thorac Soc* 2016;13:2143–50.
- [31] Javaheri M, Khurana RN, O'hearn TM, Lai MM, Sadun AA. Linezolid-induced optic neuropathy: a mitochondrial disorder? *Br J Ophthalmol* 2007;91:111–5.
- [32] Sharma P, Sharma R. Toxic optic neuropathy. *Indian J Ophthalmol* 2011;59:137–41.
- [33] Keeping JA, Searle CW. Optic neuritis following isoniazid therapy. *Lancet* 1955;269:278.
- [34] Carr RE, Henkind P. Ocular manifestations of ethambutol, toxic amblyopia after administration of an experimental antituberculous drug. *Arch Ophthalmol* 1962;67:566–71.
- [35] Jin KW, Lee JY, Rhee S, Choi DG. Longitudinal evaluation of visual function and structure for detection of subclinical Ethambutol-induced optic neuropathy. *PLoS ONE* 2019;14:e0215297.
- [36] Jayanetti V, Rossiter-Thornton M, Azar D, Fraser CL. Sibling ethambutol optic chiasmopathy. *Neuroophthalmology* 2018;42:40–3.
- [37] Kim KL, Park SP. Visual function test for early detection of ethambutol-induced ocular toxicity at the subclinical level. *Cutan Ocul Toxicol* 2016;35:228–32.
- [38] Fraunfelder FW, Sadun AA, Wood T. Update on ethambutol optic neuropathy. *Expert Opin Drug Saf* 2006;5:615–8.
- [39] Kim U, Hwang J-M. Early stage ethambutol optic neuropathy: retinal nerve fiber layer and optical coherence tomography. *Eur J Ophthalmol* 2009;19:466–9.
- [40] Lee J-Y, Choi JH, Park K-A, Oh SY. Ganglion cell layer and inner plexiform layer as predictors of vision recovery in ethambutol-induced optic neuropathy: a longitudinal OCT analysis. *Invest Ophthalmol Vis Sci* 2018;59:2104–9.
- [41] Menon V, Jain D, Saxena R, Sood R. Prospective evaluation of visual function for early detection of ethambutol toxicity. *Br J Ophthalmol* 2009;93:1251–4.
- [42] Chai SJ, Foroozan R. Decreased retinal nerve fibre layer thickness detected by optical coherence tomography in patients with ethambutol-induced optic neuropathy. *Br J Ophthalmol* 2007;91:895–7.
- [43] Boulanger Scemama E, Touitou V, Le Hoang P. Hémianopsie bitemporale révélatrice d'une atteinte toxique sévère à l'éthambutol. *J Fr Ophtalmol* 2013;36:e163–7.
- [44] Mendel T, Fleischman D, Allingham RR, Tseng H, Chesnutt DA. Spectrum and clinical course of visual field abnormalities in ethambutol toxicity. *Neuroophthalmology* 2016;40:139–45.
- [45] Mehta S. Patterns of ethambutol ocular toxicity in extended use therapy. *Cureus* 2019;11:e4408.

- [46] Liu Y, Dinkin MJ, Loewenstein JI, Rizzo JF, Cestari DM. Multifocal electroretinographic abnormalities in ethambutol-induced visual loss. *J Neuroophthalmol* 2008;28:278–82.
- [47] Kanaujia V, Jain VK, Sharma K, Agarwal R, Mishra P, Sharma RK. Ethambutol-induced optic neuropathy in renal disorder: a clinico-electrophysiological study. *Can J Ophthalmol* 2019;54:301–5.
- [48] Yiannikas C, Walsh JC, McLeod JG. Visual evoked potentials in the detection of subclinical optic toxic effects secondary to ethambutol. *Arch Neurol* 1983;40:645–8.
- [49] Zoumalan CI, Agarwal M, Sadun AA. Optical coherence tomography can measure axonal loss in patients with ethambutol-induced optic neuropathy. *Graefes Arch Clin Exp Ophthalmol* 2005;243:410–6.
- [50] Levy M, Rigaudière F, Lauzanne A de, Koehl B, Melki I, Lorrot M, et al. Ethambutol-related impaired visual function in children less than 5 years of age treated for a mycobacterial infection: diagnosis and evolution. *Pediatr Infect Dis J* 2015;34:346–50.
- [51] McKinley SH, Foroozan R. Optic neuropathy associated with linezolid treatment. *J Neuroophthalmol* 2005;25:18–21.
- [52] Kakisu Y, Adachi-Usami E, Mizota A. Pattern electroretinogram and visual evoked cortical potential in ethambutol optic neuropathy. *Doc Ophthalmol* 1987;67:327–34.
- [53] Lee J-Y, Han J, Seo JG, Park K-A, Oh SY. Diagnostic value of ganglion cell-inner plexiform layer for early detection of ethambutol-induced optic neuropathy. *Br J Ophthalmol* 2019;103:379–84.
- [54] Bouffard MA, Nathavitharana RR, Yassa DS, Torun N. Retreatment with ethambutol after toxic optic neuropathy. *J Neuroophthalmol* 2017;37:40–2.
- [55] Lai TYY, Ngai JWS, Lai RYK, Lam DSC. Multifocal electroretinography changes in patients on ethambutol therapy. *Eye (Lond)* 2009;23:1707–13.
- [56] Kardon RH, Morrisey MC, Lee AG. Abnormal multifocal electroretinogram (mfERG) in ethambutol toxicity. *Semin Ophthalmol* 2006;21:215–22.
- [57] Olayanju O, Esmail A, Limberis J, Gina P, Dheda K. Linezolid interruption in patients with fluoroquinolone-resistant tuberculosis receiving a bedaquiline-based treatment regimen. *Int J Infect Dis* 2019;85:74–9.
- [58] Ye X, Huang A, Wang X, Wen C, Hu L, Lin G. Linezolid inhibited synthesis of ATP in mitochondria: based on GC-MS metabolomics and HPLC method. *Biomed Res Int* 2018;2018:3128270.
- [59] Swaminathan A, Du Cros P, Seddon JA, Mirgayosieva S, Asladdin R, Dusmatova Z. Peripheral neuropathy in a diabetic child treated with linezolid for multidrug-resistant tuberculosis: a case report and review of the literature. *BMC Infect Dis* 2017;17:417.
- [60] Brandariz-Núñez D, Hernández-Corredoira V, Guarc-Prades E, García-Navarro B. Neuropatía óptica asociada a linezolid: revisión sistemática de casos. *Farm Hosp* 2019;43:61–5.
- [61] González Saldaña N, Galvis Trujillo DM, Borbolla Pertierra AM, Mondragón Pineda AI, Juárez Olguín H. Linezolid-associated optic neuropathy in a pediatric patient with *Mycobacterium nonchromogenicum*: a case report. *Medicine (Baltimore)* 2017;96:e9200.
- [62] Srivastava A, Kshetrimayum S, Gupta SK, Kant S. Linezolid-induced optic neuropathy in XDR pulmonary TB: a case series. *Indian J Tuberc* 2017;64:129–33.
- [63] Ishii N, Kinouchi R, Inoue M, Yoshida A. Linezolid-induced optic neuropathy with a rare pathological change in the inner retina. *Int Ophthalmol* 2016;36:761–6.
- [64] Pilonia RK, Arora A, Agarwal A, Jindal AK, Aggarwal K, Krishnan G, et al. Linezolid-induced mitochondrial toxicity presenting as retinal nerve fiber layer microcysts and optic and peripheral neuropathy in a patient with chronic granulomatous disease. *Retin Cases Brief Rep* 2021;15:224–9.
- [65] Chen H-Y, Lai S-W, Muo C-H, Chen P-C, Wang I-J. Ethambutol-induced optic neuropathy: a nationwide population-based study from Taiwan. *Br J Ophthalmol* 2012;96:1368–71.
- [66] Daley CL, Iaccarino JM, Lange C, Cambau E, Wallace Jr RJ, Andrejak C, et al. Treatment of nontuberculous mycobacterial pulmonary disease: an official clinical practice guideline. *Eur Respir J* 2020;56:2000535.