



**HAL**  
open science

## **Anatomie fonctionnelle du voile du palais**

Aude Lagier, P. Bonnet, Sabine Crestani, Virginie Woisard

► **To cite this version:**

Aude Lagier, P. Bonnet, Sabine Crestani, Virginie Woisard. Anatomie fonctionnelle du voile du palais. Revue de Laryngologie Otologie Rhinologie, 2028, 138 (4), pp.115-123. hal-04547589

**HAL Id: hal-04547589**

**<https://hal.science/hal-04547589>**

Submitted on 15 Apr 2024

**HAL** is a multi-disciplinary open access archive for the deposit and dissemination of scientific research documents, whether they are published or not. The documents may come from teaching and research institutions in France or abroad, or from public or private research centers.

L'archive ouverte pluridisciplinaire **HAL**, est destinée au dépôt et à la diffusion de documents scientifiques de niveau recherche, publiés ou non, émanant des établissements d'enseignement et de recherche français ou étrangers, des laboratoires publics ou privés.

## Anatomie fonctionnelle du voile du palais

### Functional anatomy of the soft palate

Lagier A.<sup>1</sup>  
Bonnet P.<sup>2</sup>  
Crestani S.<sup>3</sup>  
Woisard V.<sup>3</sup>  
(Liège, Toulouse)

#### Résumé

Le voile du palais est une structure partagée, dont l'action est intriquée avec celles des organes environnants. Cet article propose une revue de la littérature faisant l'état des connaissances actuelles concernant l'anatomie du voile du palais. L'étude porte en particulier sur les constituants du voile et leurs relations avec les organes qui entourent le voile.

**Mots-clés :** Voile du palais, anatomie, sphincter vélo-lingual, sphincter vélo-pharyngé.

#### Summary

The soft palate is a shared structure, whose action is intricately intertwined with those of the surrounding organs. This article provides a review of the current literature regarding the anatomy of the soft palate. Specially, the study focuses on the components of the velum and their relationship with the surrounding organs.

**Key-words:** Velum, anatomy, velo-lingual sphincter, velo-pharyngeal sphincter.

#### INTRODUCTION

Le voile du palais ou palais mou est une structure frontière, partagée entre différents organes, et participant aux différentes fonctions du carrefour aéro-digestif que sont l'articulation, la déglutition, et la respiration. Il s'agit d'une cloison musculo-membraneuse déformable et contractile qui prolonge en bas et en arrière le palais dur et le plancher des fosses nasales. Au repos, chez l'adulte, il a une position quasiment verticale, très légèrement oblique en bas et en arrière, et il s'applique sur la racine (ou base) de la langue. Chez l'enfant au contraire, il est en position quasiment horizontale, prolongeant la direction du palais dur. La différence de position du voile entre ces deux populations est liée à la croissance du cavum avec le déplacement du palais osseux en bas et en avant, et la verticalisation du clivus. En termes de projection osseuse, il répond au corps de l'axis (C2) et à l'arc antérieur de l'atlas (C1), relief palpable sur la paroi postérieure du pharynx et repère chirurgical pour les pharyngoplasties.

Sa dynamique est indispensable pour assurer son rôle puisqu'il appartient fonctionnellement à deux sphincters : le sphincter vélo-pharyngé qui détermine les dimensions de l'ostium intra-pharyngé, et le sphincter vélo-lingual

qui détermine celles de l'isthme du gosier. Ces sphincters ont des rôles parfois antagonistes, et souvent coordonnés (fig. 1).

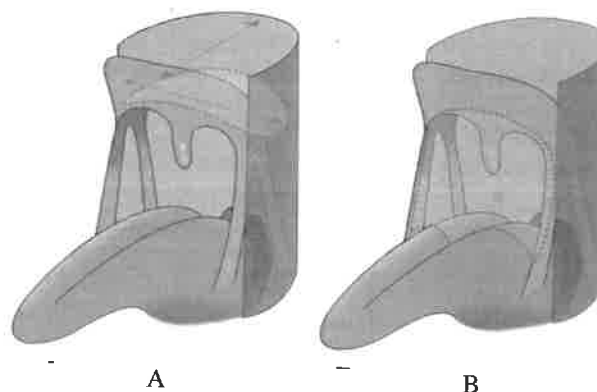


Fig. 1 : Vue d'ensemble de l'ostium intra-pharyngé (A) et de l'isthme du gosier (B).

- l'ostium intra-pharyngé (anciennement : isthme pharyngo-nasal) est situé en arrière du voile, il fait communiquer le nasopharynx et l'oropharynx. Au repos, il est quasiment rectangulaire, situé dans un plan très oblique en bas et en arrière, presque vertical, limité par :

- la face postéro-supérieure (dite nasale) du voile et l'uvule en avant,

- les arcs palato-pharyngiens et les parois latérales du pharynx latéralement,

1. CHU de Liège, Service d'ORL, Liège, Belgique.

E-mail: aude.lagier@chu.ulg.ac.be

2. Laboratoire d'anatomie de l'Université de Liège, Belgique.

3. CHU Larrey Rangueil, Service d'ORL, 31059 Toulouse cedex, France.

- la paroi postérieure du pharynx en arrière.

Sa longueur transversale (entre les parois pharyngées latérales) est de 5 cm, sa largeur sagittale (ou profondeur du pharynx) mesurée entre la paroi pharyngée postérieure et l'épine nasale postérieure est de 3 cm environ (dimensions à peu près équivalentes chez l'adulte et le grand enfant (1), mais les auteurs soulignent l'intérêt de prendre en compte le volume des tonsilles pharyngées (végétations adénoïdes) dans cette dernière population et de considérer plutôt la «profondeur fonctionnelle» du pharynx. D'autre part, cette profondeur serait significativement plus grande chez les enfants présentant une fente palatine, même opérée (2).

L'isthme du gosier est la limite anatomique entre la cavité orale et l'oropharynx. Il est limité par :

- le voile du palais en haut,
- le V lingual en bas,
- les arcs palato-glosses latéralement.

La mobilité du voile est indispensable pour assurer ces différentes fonctions :

- la déglutition : fermeture de l'isthme du gosier au temps oral, fermeture de l'ostium intra-pharyngé (voile relevé) au temps pharyngé et protection contre le reflux pharyngo-nasal.

- l'articulation : ouverture ou fermeture de l'ostium intra-pharyngé selon le contexte phonétique, amplification du son laryngé (3).

- la respiration, en particulier dans la pratique des instruments de musique à vent (4), qui nécessite une élévation importante du voile et la fermeture de l'ostium intrapharyngé.

L'innervation du voile du palais, particulièrement complexe, ne sera pas détaillée dans cet article.

### MORPHOLOGIE

Le voile est décrit comme un quadrilatère : il a deux faces et quatre bords. Il mesure en moyenne chez l'adulte 4 cm dans le plan antéro-postérieur, 5 cm dans le sens transversal, et 1 cm d'épaisseur (5).

La face antéro-inférieure, ou buccale (fig. 2), présente une concavité antéro-postérieure et transversale. Sa surface est lisse, et il existe une saillie médiane antéro-postérieure qui prolonge le raphé médian du palais dur.

Le bord antérieur du voile s'insère sur le bord postérieur du palais dur avec lequel il est en continuité. Le bord postérieur du palais dur est constitué des lames horizontales des deux os palatins. Ces deux processus présentent le relief de l'épine nasale postérieure au point le plus postérieur de leur suture. Cette épine nasale postérieure peut être dupliquée (y compris dans les divisions vélaires sous-muqueuses).

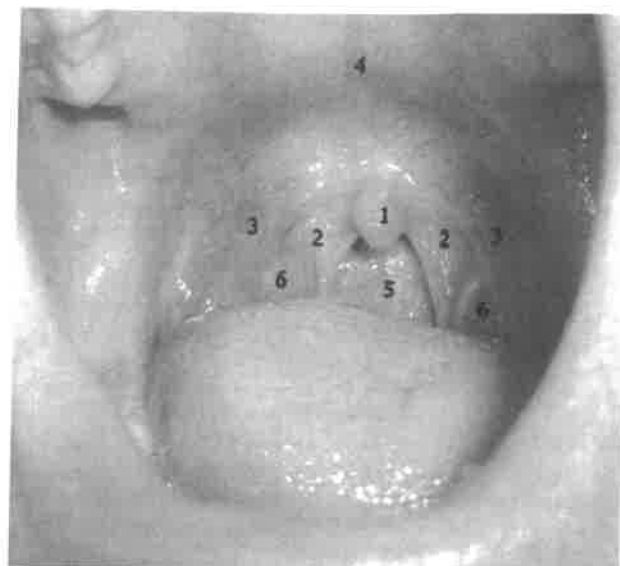


Fig. 2 : Vue endo-buccale du voile du palais. 1) Uvule palatine, 2) Arcs palato-pharyngiens, 3) Arcs palato-glosses, 4) Jonction palais osseux/voile du palais, 5) Paroi oropharyngée postérieure, 6) Tonsilles palatines.

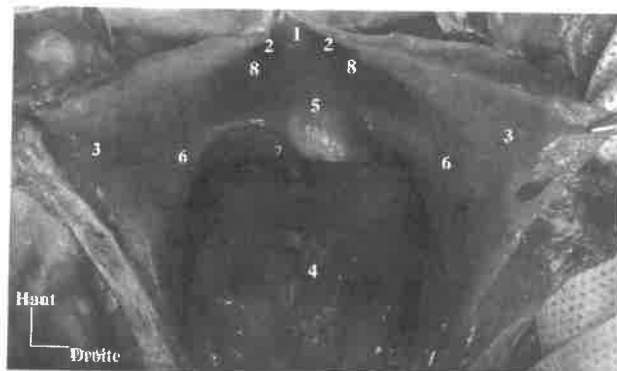


Fig. 3 : Vue postérieure du voile du palais. 1) Bord postérieur du septum nasal (Vomer), 2) Choanes, 3) Paroi pharyngée postérieure incisée verticalement et réclinée, 4) Racine ou base de la langue, 5) Uvule palatine, 6) Arc palato-pharyngien, 7) Cavité orale, 8) Tonus de l'élevateur (bilatéral).

Le bord postérieur et inférieur est le bord libre du voile. Il présente un prolongement cylindro-conique de 10-15 mm : l'uvule palatine (luette). De chaque côté, l'uvule se continue avec les arcs palato-pharyngiens (piliers postérieurs du voile) qui forment deux replis curvilignes, obliques en bas et en arrière et se terminent dans la paroi postérieure du pharynx. Les arcs palato-glosses (piliers antérieurs du voile) naissent de la face antéro-inférieure du voile (et non de son bord postérieur), à la partie antérieure de la base de l'uvule. Ils sont obliques en bas et en avant et se terminent sur les bords latéraux de la langue au niveau du V lingual. Ils délimitent l'isthme du gosier.

La face postéro-supérieure, ou nasale (fig. 3) continue le plancher des fosses nasales. Elle présente une saillie longitudinale médiane qui est le relief du muscle uvulaire, et des saillies latérales qui correspondent au torus de l'élévateur (relief soulevé par le muscle élévateur du voile du palais). Sa surface est irrégulière du fait de la présence de follicules lymphoïdes.

Les bords latéraux se confondent avec les parois latérales du pharynx, ils sont unis à l'hamulus ptérygoïdien (crochet de la lame médiale du processus ptérygoïde).

#### CONSTITUTION DU VOILE DU PALAIS (fig. 4)

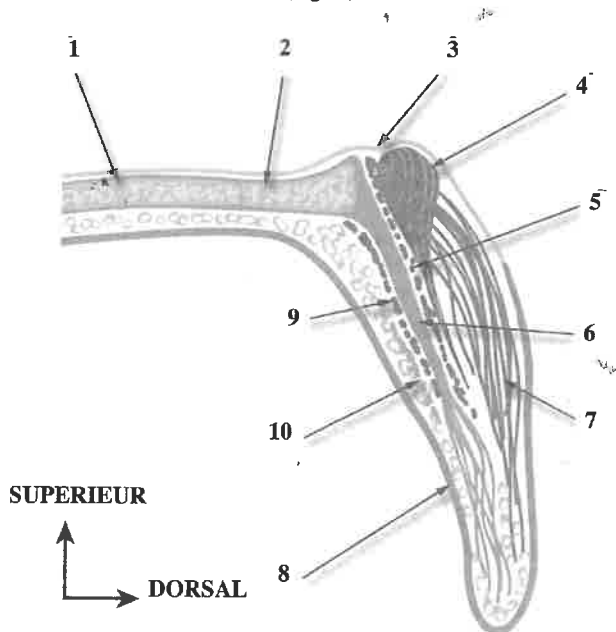


Fig. 4 : Coupe sagittale schématique du voile du palais. 1) Processus palatin du maxillaire, 2) Processus horizontal de l'os palatin, 3) Muqueuse de type respiratoire (plancher des fosses nasales), 4) Muscle élévateur du voile du palais, 5) Muscle palato-pharyngien, 6) Aponévrose palatine, 7) Muscle uvulaire, 8) Muqueuse malpighienne de type oral (face antéro-inférieure et 2/3 de la face postérieure du voile), 9) Tendons des muscles tenseurs du voile du palais, 10) Muscle palatoglosse.

#### Revêtement épithélial (6)

La face postéro-supérieure (nasale) est recouverte d'un épithélium pseudostratifié cilié (de type respiratoire) à la partie antérieure. L'épithélium devient pavimenteux non kératinisant sur son 1/3 postérieur, soumis aux contacts avec la paroi pharyngée postérieure. Épais d'environ 20 couches cellulaires, il est moins épais que sur le versant antéro-inférieur (buccal). La face antéro-inférieure quant à elle est recouverte d'un épithélium buccal pavimenteux stratifié non kératinisé de 20 à 30 couches cellulaires (comme le reste de la muqueuse de la cavité orale), ce qui le rend résistant aux forces d'abrasion.

Le tissu sous-épithélial du côté buccal est constitué d'une importante couche fibro-glandulaire, avec latéralement des zones de tissu adipeux. La profondeur de l'épithélium du côté nasal est occupée par du tissu glandulaire.

#### Aponévrose palatine

L'existence propre de cette aponévrose a été longtemps débattue, certains auteurs la considérant comme la terminaison des deux muscles tenseurs du voile. Des travaux anatomiques récents ont démontré la constance de cette entité anatomique, distincte des terminaisons musculaires (7). Elle est la continuité du périoste du plancher des fosses nasales (7), et présente des rapports étroits avec l'entrecroisement des fibres des tendons des muscles tenseurs du voile du palais. Elle s'insère en avant sur le bord postérieur du palais osseux et latéralement sur l'hamulus ptérygoïdien, et se situe donc dans un plan très oblique en bas et en arrière, presque vertical chez l'adulte (5). Son adhérence dans l'angle formé par le maxillaire, le palatin et le sphénoïde est très marquée. Son bord postérieur se perd dans l'épaisseur du voile sur la ligne réunissant les deux hamulus, ce qui explique que sa taille est également discutée (1/5 de longueur du voile chez l'enfant à 1/2 de la longueur du voile chez l'adulte (5).

Sa présence sépare le voile en deux parties : l'une antérieure est membraneuse ou aponévrotique, l'autre postérieure est musculaire. Elle donne insertion à tous les muscles du voile du palais à l'exception d'un faisceau accessoire du muscle tenseur du voile qui se termine directement sur l'os palatin (7). De ce fait, elle est soumise à des tractions transversales par l'action des deux muscles tenseurs du voile, des tractions antéro-postérieures par l'action des muscles palatoglosses et élévateurs du voile. Ces tractions permettent sa croissance harmonieuse, ce qui justifie le traitement précoce des fentes palatines. Dans les fentes, l'aponévrose est décrite par Veau comme une lame fibreuse étroite tendue entre l'hamulus et le bord postérieur de la lame palatine avec l'hémi-épine nasale postérieure correspondante, ce qui revient au simple tendon d'insertion du muscle tenseur de voile (8). D'autres auteurs ont décrit, en présence d'une fente palatine, une aponévrose présente mais de morphologie et de position anormales, en particulier dédoublée en deux feuillettes ayant les mêmes insertions (9, 10).

#### Muscles du voile du palais

Tous les muscles du voile du palais sont pairs et symétriques. Ils sont dotés d'un riche réseau capillaire et d'une riche activité mitochondriale. Il s'agit donc de muscles à métabolisme aérobie prédominant, résistants à la fatigue. Leur constitution en fibres musculaires est variable en fonction des muscles et témoigne de leur activité et de leur fonction : les muscles palato-pharyngien et uvulaire ont une prédominance de fibres musculaires de type 2 (rapides), alors que les muscles élévateur et tenseur du voile sont surtout composés de fibres musculaires de type 1 (lentes et toniques) (11).

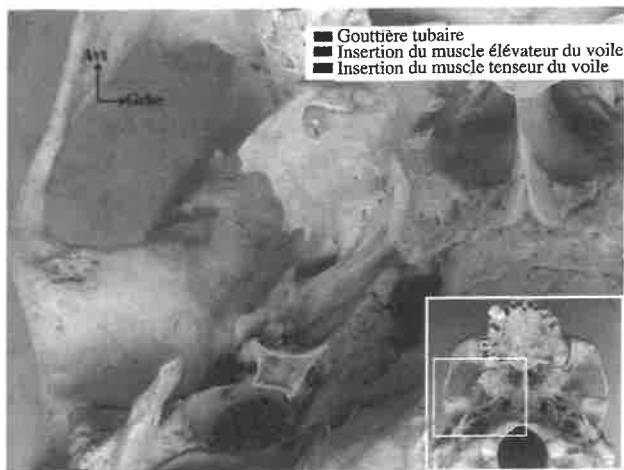


Fig. 5 : Vue inférieure de la base du crâne montrant les insertions des muscles tenseur et élévateur du voile du palais et leur rapport avec la gouttière tubaire.

**Muscle tenseur du voile du palais (ancienne nomenclature :** muscle péri-staphylin externe ou muscle sphéno-salpingo-staphylin).

Il s'agit du muscle principal de l'ouverture de la trompe auditive (12). Il s'insère sur la fossette scaphoïde de la fosse ptérygoïde, sur le bord interne de la grande aile du sphénoïde, entre les foramen ovale et épineux en dehors, et la gouttière tubaire en dedans, ainsi que sur le tiers postérieur de la lame latérale de la trompe fibro-cartilagineuse. L'origine tubaire de ce muscle semble connectée avec le tendon d'origine du muscle tenseur du tympan par un tendon intermédiaire (12).

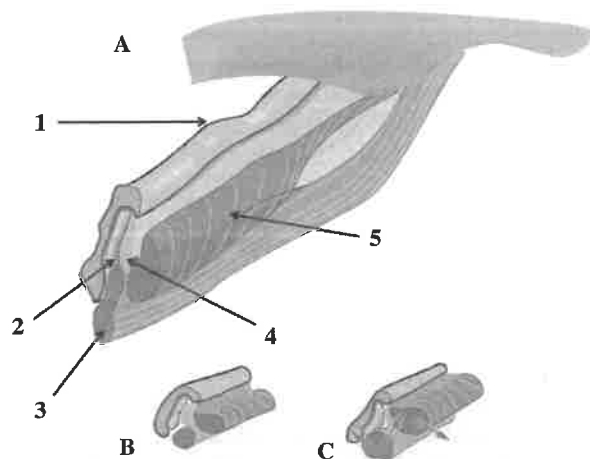


Fig. 6 : A) Vue postéro-médiale de la trompe auditive droite. 1) Cartilage tubaire, 2) Lumière tubaire, 3) Muscle élévateur du voile, 4) Graisse d'Osthmann, 5) Muscle tenseur du voile. B) Muscles au repos, la lumière tubaire est fermée, C) Muscles contractés, la lumière tubaire est ouverte. Les flèches symbolisent l'action des muscles du voile sur le cartilage tubaire et la graisse d'Osthmann.

L'obliquité de ses insertions fait que sa contraction mobilise en bas et en dehors la partie supérieure de la trompe auditive. La graisse d'Osthmann localisée entre le tenseur du voile du palais et la lumière de la trompe joue un rôle statique qui limite l'ouverture de la lumière de la trompe, spécialement dans sa partie inférieure (13, 14) (fig. 6).

Ses fibres descendent ensuite verticalement en position extrapharyngée, c'est-à-dire en dehors du muscle constricteur supérieur du pharynx. Elles convergent ensuite vers un tendon qui passe sous la lame médiale du processus ptérygoïde, et se réfléchit à angle droit sur l'hamulus dont le tendon est séparé par une bourse séreuse. Le tendon se dirige alors en dedans pour se terminer en un éventail fibreux qui se mêle aux fibres du tendon controlatéral pour renforcer l'aponévrose palatine sur son versant oral. Des insertions secondaires se font sur la tubérosité maxillaire et/ou le tissu sous-muqueux de l'arc palatoglosse (15). En fait on distingue deux faisceaux (lames musculaires) dont les fibres sont parallèles et sans échange : une lame profonde (proche du pharynx) tendue entre la trompe auditive et le maxillaire-cette lame a uniquement une action sur la trompe auditive, et une lame latérale composée de trois parties : une partie postérieure située entre le sphénoïde et d'une part le cartilage tubaire et d'autre part l'aponévrose palatine ; une partie moyenne entre la trompe auditive et le palais osseux, et une partie antérieure entre la fossette scaphoïde et le voile-cette partie du muscle est la seule qui n'agit pas sur la trompe auditive.

**Muscle élévateur du voile du palais** (aussi appelé muscle releveur du voile du palais, ou dans l'ancienne nomenclature : muscle péri-staphylin interne ou pétro-salpingo-staphylin)

Ses insertions supérieures se placent sur la face inférieure du rocher, en avant du foramen carotidien, en dedans de la gouttière tubaire, et sur le processus tubaire de la partie tympanale de l'os temporal. Son insertion sur le cartilage tubaire, classiquement décrite au niveau du 1/3 postérieur de ce dernier a été réfutée par des études microscopiques récentes (16). Bien qu'il ne s'insère pas sur la trompe auditive, le muscle élévateur présente des rapports très étroits avec cette dernière puisqu'il se situe toujours en situation inféro-latérale du bord inférieur de la lame médiale du cartilage tubaire.

Son trajet est oblique en bas et en avant sous le plancher tubaire dont il est séparé par du tissu dense en arrière, et par de la graisse en avant. Il jouerait ainsi un rôle important dans l'ouverture du quart antérieur de la portion cartilagineuse de la trompe auditive en entraînant par sa contraction une rotation supéro-médiale de la lame médiale du cartilage tubaire. Après avoir dépassé le pavillon tubaire, il devient plus horizontal et soulève le relief du torus de l'élévateur (fig. 3), puis se termine en un mouvement de torsion et de déploiement de ses fibres en éventail de 2 à 2,5 cm de largeur dans le voile. Le

mouvement de torsion des fibres fait que les fibres tubaires supérieures se terminent en avant sur palais osseux et l'aponévrose palatine, correspondant à la notion de muscle salpingo-palatin ; les fibres moyennes s'entrecroisent sur le raphé de la ligne médiane ; les fibres postérieures se portent en arrière et descendent jusqu'à l'uvule (fig. 7). Ce mouvement de torsion des fibres permet l'élévation de la partie postérieure du voile du palais.

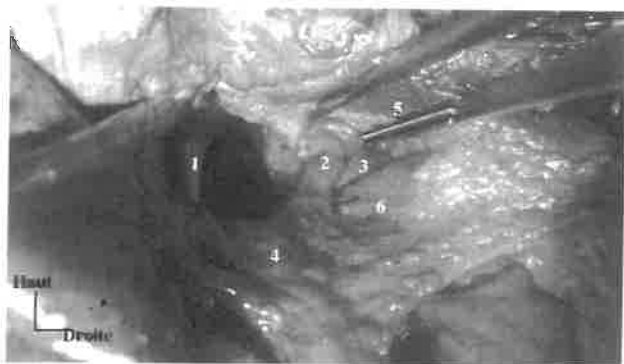


Fig. 7 : Vue postérieure du voile après résection de la muqueuse. 1) Bord postérieur du septum nasal (Vomer), 2) Muscle élévateur du voile, 3) Muscle tenseur du voile, 4) Muscle uvulaire, 5) Muscle constricteur supérieur du pharynx, 6) Muscle palato-pharyngien.

**Muscle uvulaire, ou palato-vélaire (ancienne nomenclature) : muscle azygos de la luette)**

Il s'agit du seul muscle intrinsèque au voile du palais. Comme les muscles extrinsèques, il est pair et symétrique. Ce muscle n'est pas du tout anecdotique. Il est volumineux et sa fonction est importante dans la fermeture du sphincter vélo-pharyngé. Contrairement à ce que laisse penser son nom, il n'est pas le muscle de l'uvule. Cette dernière est principalement constituée de glandes muqueuses et de tissu conjonctif, elle est pauvre en fibres musculaires (17).

Le muscle uvulaire s'insère en avant sur la face dorsale de l'aponévrose palatine, en avant des insertions du muscle élévateur du voile du palais, mais sans atteindre en avant l'épine nasale postérieure, et se termine dans le tissu mou de l'uvule. Les deux muscles uvulaires sont très proches l'un de l'autre, et pratiquement confondus mais ils restent séparés et il n'y a pas de croisement de fibres. Ils convergent et passent juste au-dessus des muscles élévateurs du voile. Le muscle uvulaire est le muscle le plus nasal (postéro-supérieur) du voile du palais (17, 18).

Son action est de raccourcir et élever le voile, et de projeter la luette en haut et en arrière, mais il crée surtout un relief sur la face postérieure du voile. La présence du muscle uvulaire augmente le volume du voile et améliorerait l'occlusion vélo-pharyngée. La localisation du volume maximal correspond au «genou» du voile du

palais, le muscle élévateur par sa contraction participe à la projection du genou en haut et en arrière (17) (fig. 8). Il est innervé par les nerfs palatins, rameaux issus du nerf maxillaire (V2), essentiellement sensitifs par ailleurs.

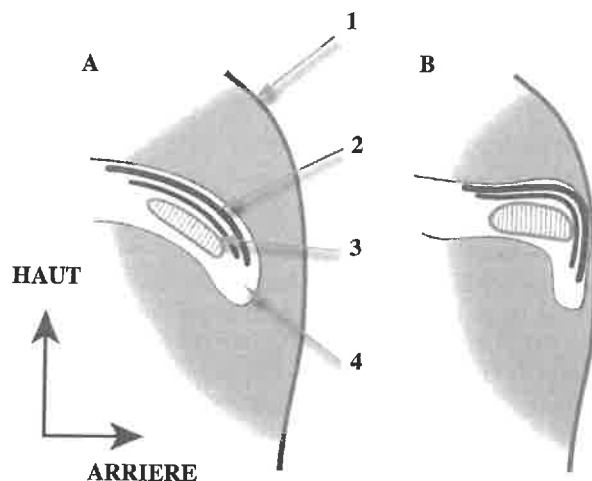


Fig. 8 : Coupe sagittale schématisée montrant le genou du voile du palais, d'après Azzam et Kuehn, 1977 (17). A) Voile au repos. B) Occlusion vélo-pharyngée par la mise en jeu synergique des muscles. 1) Paroi pharyngée postérieure, 2) Muscle uvulaire, 3) Muscle élévateur du voile, 4) Uvule palatine.

**Muscle palato-glosse**

Il est décrit comme appartenant au plan fonctionnel à la fois aux muscles du voile du palais et aux muscles extrinsèques de la langue. Ce muscle est très fin avec un diamètre autour de 5 mm, soit un volume de la moitié du muscle élévateur du voile (19).

Ses insertions palatines prennent la forme d'un éventail étendu à la face antéro-inférieure de l'aponévrose palatine jusqu'à la ligne médiane. Certaines fibres traverseraient l'aponévrose pour rejoindre les fibres du muscle élévateur (19). Sa terminaison se situe le plus souvent dans la partie postérieure du voile, plus près de l'uvule que du palais dur.

Les fibres convergent ensuite vers la partie la plus supérieure de l'arc palatoglosse pour former le corps du muscle. Ce dernier soulève le relief de l'arc palatoglosse en se dirigeant en bas, en avant et en dedans. Il est alors entouré de tissu conjonctif abondant, probablement du fait des contraintes mécaniques auxquelles l'arc palatoglosse est soumis lors de la déglutition.

Le muscle se termine dans la langue en formant deux faisceaux. Les fibres du faisceau longitudinal se mêlent avec celles du muscle stylo-glosse sur le bord de la langue. Le faisceau transversal gagne le septum lingual, et certaines fibres perforent ce septum pour se réunir avec les fibres du muscle contro-latéral (19). Ainsi, les deux muscles palatoglosses forment une boucle musculaire

responsable de l'élévation de la langue, de l'abaissement du voile du palais, et du rapprochement des arcs palato-glosses du voile. Néanmoins, sa gracilité fait douter de son rôle premier dans l'élévation de la langue, le muscle stylo-glosse aurait ici un rôle prépondérant.

Ses insertions postérieures et sur la partie la plus mobile du voile sont en faveur d'un rôle préférentiel d'abaissement du voile du palais. Dans cette action, l'élasticité du tissu conjonctif et la gravité sont synergiques avec l'action du muscle palato-glosse.

### Muscle palato-pharyngien

Les muscles palato-pharyngiens sont des muscles très complexes et intriqués avec les muscles de voisinage, ce qui donne lieu à des controverses concernant l'appartenance de certains faisceaux à l'un ou l'autre des muscles. Au plan fonctionnel cette intrication permet une coordination fine des actions. Les publications les plus récentes (20) proposent de le séparer en 2 parties : la partie longitudinale qui correspond à la description classique du muscle palato-pharyngien, et une partie transversale dont l'appartenance au muscle palato-pharyngien ou au muscle constricteur supérieur du pharynx est controversée.

*Partie longitudinale (description classique du muscle palato-pharyngien) (fig. 9).*

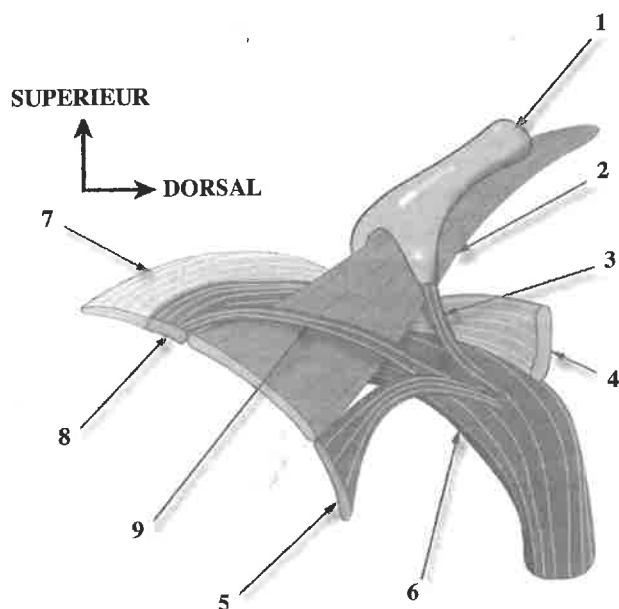


Fig. 9 : Insertions et rapports intra-vélaires du muscle palato-pharyngien, d'après Sumida et al 2012.

- 1) Cartilage tubaire, 2) Muscle élévateur du voile, 3) Faisceau salpingo-pharyngien du muscle palato-pharyngien (partie longitudinale), 4) Partie transverse du muscle palato-pharyngien, 5) Fascicule postérieur du muscle palato-pharyngien (partie longitudinale), 6) Partie longitudinale du muscle palato-pharyngien, 7) Aponévrose palatine, 8) Fascicule oral du muscle palato-pharyngien (partie longitudinale), 9) Fascicule nasal du muscle palato-pharyngien (partie longitudinale).

Ses insertions supérieures se répartissent en deux faisceaux : un faisceau palatin, et un faisceau accessoire ptérygo-tubaire.

Le faisceau palatin s'insère sur les versants oral et nasal de l'aponévrose palatine (21). Ses fibres se mêlent à ce niveau avec celles du muscle élévateur du voile, d'autres fibres rejoignent le muscle palato-pharyngien controlatéral. Les insertions s'étendent de l'aponévrose palatine à l'uvule. Le faisceau se compose de fascicules qui sont dits oral (le plus important et constant), nasal, ou postérieur (uvulaire) en fonction de leur relation avec le muscle élévateur du voile. Les fascicules nasal et postérieur sont moins volumineux que le fascicule oral, et inconstants. Les fascicules se rejoignent immédiatement en arrière du muscle élévateur du voile.

Le faisceau ptérygo-tubaire est constitué de fibres qui s'insèrent sur l'extrémité inféro-médiale (et postérieure) du cartilage tubaire. Ce faisceau a pu être individualisé comme le muscle salpingo-pharyngien mais il est actuellement considéré comme un faisceau du muscle palato-pharyngien (20). Il soulève le pli salpingo-pharyngien qui poursuit en bas et en arrière le relief de la lèvre postérieure de l'ostium tubaire puis se perd dans la paroi pharyngée latérale. Il rejoint le faisceau palatin immédiatement en arrière du muscle élévateur du voile. Il est inconstant, et parfois remplacé totalement ou partiellement par du tissu conjonctif et/ou adipeux (20). Dans la description moderne, l'insertion ptérygoïdienne (sur l'hamulus ptérygoïdien) appartient à la partie transversale du muscle.

Les deux faisceaux (palatin et ptérygo-tubaire) se réunissent et descendent dans la paroi pharyngée latérale, sous la muqueuse, où ils soulèvent l'arc palatopharyngien (pilier postérieur du voile du palais). Les fibres antérieures se mêlent en descendant à celles du muscle stylo-pharyngien qui est entré dans le pharynx en s'insinuant entre le constricteur supérieur et le constricteur moyen. Les fibres réunies des deux muscles s'insèrent sur la corne supérieure et le bord postérieur de l'aile thyroïdienne, dans la sous-muqueuse des parois latérales et postérieures du laryngopharynx (hypopharynx) au niveau du faisceau crico-pharyngien du muscle constricteur inférieur voire plus bas en regard de l'extrémité supérieure de l'œsophage.

### Partie transversale

Cette partie du muscle est constante. C'est son appartenance au muscle palato-pharyngien et/ou au muscle constricteur supérieur du pharynx qui fait débat (22). Cette structure soulève le bourrelet de Passavant sur le mur postérieur du pharynx, mais l'existence de ce bourrelet est elle-même controversée (23). La partie transversale du muscle palato-pharyngien prend son origine sur le bord postérieur de l'aponévrose palatine, puis se dirige en arrière, au-dessous du muscle élévateur du voile. Des fibres s'insèrent sur l'hamulus ptérygoïdien où



elles se mêlent avec les insertions du muscle constricteur supérieur du pharynx.

La partie transversale du muscle n'entre pas dans l'arc palatopharyngien mais se dirige plus haut dans la paroi latérale de l'ostium intra-pharyngé entre les muscle élévateur et tenseur du voile du palais, et se termine en arrière sur le raphé pharyngé médian. Ainsi, sa terminaison et son étalement dans la paroi pharyngée latérale, mêlées aux muscles constricteurs entrent dans la constitution du sphincter palato-pharyngien, fondamental dans la déglutition (20).

#### *Actions du muscle palato-pharyngien*

La partie longitudinale a un rôle d'abaissement du voile, de rapprochement des arcs palato-pharyngés et d'élévation/raccourcissement du pharynx. La partie transversale permet la fermeture de l'ostium intra-pharyngé en rapprochant les parois latérales et postérieures du pharynx.

#### **Muscles du pharynx en relation avec les muscles du voile du palais**

Le pharynx peut être considéré comme un entonnoir musculo-membraneux, dont le plan musculaire est réparti en 3 couches. La couche interne est verticale et correspond grossièrement aux muscles du voile du palais, la couche moyenne est circulaire et constituée des muscles constricteurs du pharynx, enfin, la couche externe est verticale constituée des muscles styliens.

Le muscle constricteur supérieur est détaillé ici en raison de ces interactions fortes aussi bien au niveau anatomique que fonctionnel avec les muscles du voile du palais. Il est le plus fin et le plus plat des muscles constricteurs du pharynx. Ses insertions se répartissent en 4 faisceaux :

- le faisceau ptérygoïdien s'insère sur la moitié inférieure du bord postérieur de la lame médiale du processus ptérygoïde et l'hamulus, il est en relation très étroite avec la partie transversale du muscle palato-pharyngien,

- le faisceau ptérygo-mandibulaire s'insère sur le ligament ptérygo-mandibulaire ;

- le faisceau mylo-hyoïdien s'insère sur l'extrémité postérieure de la ligne mylo-hyoïdienne de la mandibule, relief osseux situé sur la face médiale du corps de la mandibule, correspondant à la crête d'insertion du muscle mylo-hyoïdien ;

- le faisceau lingual s'insère sur les bords latéraux de la langue, où il peut être nommé de façon impropre dans les ouvrages sur la langue «muscle pharyngo-glosse».

Les fibres du muscle constricteur supérieur se portent en arrière d'abord, puis en arrière et en dedans pour rejoindre la ligne médiane postérieure où elles s'entrecroisent avec les fibres controlatérales et constituent le

raphé médian. Les fibres divergent dans le plan vertical : les fibres supérieures se portent en haut avec un trajet curviligne à concavité antéro-supérieure, et le bord supérieur du muscle reste d'abord à distance de la base du crâne, au-dessous du torrus de l'élévateur (donc au-dessous de l'ostium tubaire) et très légèrement au dessus du plan du voile. Il rejoint ensuite la base du crâne sur la ligne médiane où il s'insère sur le tubercule pharyngien de l'os occipital. Cette disposition expliquerait la dépression de la fossette de Rosenmüller au-dessus du bord supérieur du muscle. Les fibres inférieures ont une direction inférieure, elles sont en grande partie recouvertes sur leur versant externe par les fibres du muscle constricteur moyen du pharynx.

#### **Synthèse des interactions entre les différents muscles et interprétation fonctionnelle**

L'anatomie du voile du palais est complexe en raison du nombre de muscles qui le constituent et des intrications avec les muscles de voisinage que sont les muscles du pharynx. Tantôt ces muscles se recouvrent permettant une certaine vicariance (ex. la partie transversale du muscle palato-pharyngien et le muscle constricteur supérieur du pharynx), tantôt ils sont en continuité pour fermer des anneaux musculaires aux fonctions sphinctériennes (ex. muscles palatoglosses), tantôt ils constituent une chaîne musculaire qui permet la coordination d'un mouvement ou la stabilisation d'une position (ex. muscle palato-glosse et élévateur du voile homolatéral). Ces relations fonctionnelles sont récapitulées dans le tableau I.

Lors de la ventilation, le réglage du degré d'ouverture de l'isthme du gosier entre la respiration nasale et la respiration buccale est réalisée par la synchronisation des mouvements de l'arrière de la langue et du voile. Il met en jeu le degré d'activité des muscles palatoglosses insérés à la postérieure du voile en avant et le muscle élévateur du voile inséré en arrière. D'autres muscles renforcent le mouvement vers l'arrière et le haut de la langue en rapport avec les insertions des muscles palatoglosses au niveau du septum lingual.

Lors de la phonation, l'implication du voile est dépendante du type de production phonétique. En étudiant seulement la dynamique vélaire dans la production des voyelles du triangle vocalique et notamment de l'opposition /i/ et /a/, le degré de résistance au flux aérien pour réduire la résonance nasale est liée au degré d'ouverture de la cavité buccale. Le /a/ produit bouche ouverte nécessite une simple majoration de l'activité des muscles élévateurs associée à une détente des muscles palatoglosses. Pour le /i/ la langue tend à obstruer la cavité buccale en avant, générant une augmentation de la pression intra-orale impliquant une augmentation de la résistance de la fermeture vélopharyngée. Cette résistance met en jeu une activité plus importante des muscles élévateurs et à un moindre degré des tenseurs, et change avec la modification de la langue le positionnement du larynx. Les modifications de la statique vélaire qui en



TABLEAU I : Synthèse des interconnexions musculaires et interprétations fonctionnelles : en noir les boucles à fonction de constriction, en bleu les synchronisations, en vert les actions synergiques.

	Aponévrose palatine (AP)	Tenseur du voile du palais (TVP)	Élévateur du voile du palais (EVP)	Palato-glosse (PG)	Palato-pharyngien Partie longitudinale	Palato-pharyngien Partie transversale	Uvulaire	Stylo-glosse	Constricteur sup. du pharynx
Tenseur du voile du palais (TVP)	Insertion sur la face antéro-inférieure de l'AP + Renforcement de l'AP par le tendon terminal des deux muscles	Entrecroisement des tendons sur la ligne médiane voile	Entrecroisement ligne médiane voile						
Élévateur du voile du palais (EVP)	Insertion des fibres sur la face postéro-supérieure de l'AP	-	Entrecroisement des fibres de l'EVP						
Palato-glosse (PG)	Insertion sur la face antéro-inférieure de l'AP	Insertions secondaires du TVP sur le fissu sous-muqueux de l'arc palato-glosse	Entrecroisement des fibres de l'EVP et du PG à travers l'AP	Entrecroisement de fibres sur la ligne médiane du voile, entrecroisement de fibres sur le septum lingual					
Palato-pharyngien Partie longitudinale	Insertion sur les deux faces (antéro-supérieure et postéro-inférieure) de l'AP	-	Entrecroisement des fibres au niveau du voile du palais	-	Entrecroisement ligne médiane sur le voile et sur le raphé médian (ligne médiane postérieure du pharynx) au niveau du muscle crico-pharyngien ou plus bas				
Palato-pharyngien Partie transversale	-	-	Le muscle uvulaire survoise les tendons de l'EVP	-		Entrecroisement ligne-médiane raphé médian (ligne médiane postérieure du pharynx)			
Uvulaire	Insertion à la face postéro-supérieure de l'AP	-	-	-	-	-	Parallèles, pas d'échange		
Stylo-glosse	-	-	-	Mélange de fibres dans la lanoue	-	-	-	-	
Constricteur supérieur du pharynx	-	-	-	-	-	Parallèles ? Même muscle ?	-	-	Entrecroisement ligne médiane : raphé médian (postérieur)

résultent expliquent l'orientation plus en avant et en haut du larynx déterminant la fréquence intrinsèquement plus aiguë du /i/ par rapport au /a/ (caractère micro-prosodique de cette voyelle).

Cette intrication avec la dynamique laryngée est encore plus évidente lors de la déglutition par l'activation du muscle palatopharyngien et des muscles constricteurs du pharynx lors de la fermeture vélopharyngée. L'interrelation avec le constricteur supérieur assure une puissante fermeture quasi sphinctérienne : le voile, tendu sous l'action des muscles tenseurs est tiré vers l'arrière et le bas par la contraction de la partie longitudinale des muscles palatopharyngiens, et est encerclé latéralement et en arrière par les muscles constricteurs supérieurs du pharynx entremêlés à la partie transverse de ces derniers. La contraction concomitante de la partie longitudinale des muscles palatopharyngiens en continuité avec les muscles stylopharyngiens permet, en plus de sa contribution à l'ascension laryngée, la synchronisation de la fermeture de la margelle laryngée via les replis pharyngo-épiglottiques et leurs rapports avec les replis ary-épiglottiques. De même, la relation entre cette partie longitudinale des muscles palatopharyngiens se rejoignant sur la ligne médiane en arrière et les muscles cricopharyngiens contribue à ouvrir la région rétrocricoïdienne en attirant la paroi pharyngée vers le haut dans un axe différent. Ces chaînes musculaires agissent au-delà du déplacement spatial des structures comme des courroies de transmission lissant la dimension temporelle nécessaire au bon déroulement de la fonction.

### CONCLUSION

Ainsi, si la coordination de la dynamique du carrefour aérodigestif est d'ordre neurologique, la perfection de la synchronisation des différentes structures est en grande partie le résultat de sa construction « architecturale » avec l'existence non pas d'UNE fermeture vélopharyngée mais de plusieurs degrés de fermeture dépendant de la fonction sollicitée.

### Bibliographie

1. SIMPSON RK, COLTON J. A cephalometric study of velar stretch in adolescent subjects. *CLEFT PALATE J.* 1980;17,1:40-47.
2. MAZAHERI M, KROGMAN WM, HARDING RL, MILLARD RT, MEHTA S. Longitudinal analysis of growth of the soft palate and nasopharynx from six months to six years. *CLEFT PALATE J.* 1977;14,1:52-62.
3. BERNTHAL JE, BEUKELMAN DR. The effect of changes in velopharyngeal orifice area on vowel intensity. *CLEFT PALATE J.* 1977;14,1:63-77.
4. EVANS A, ACKERMANN B, DRISCOLL T. Functional anatomy of the soft palate applied to wind playing. *MED PROBL PERFORM ART.* 2010;25,4:183-189.
5. ROUVIÈRE H, DELMAS A. Anatomie humaine. *Masson Ed. Paris, Tome I Tête et Cou, 15ème Édition.* 2002.
6. KUEHN DP, KAHANE JC. Histologic study of the normal human adult soft palate. *CLEFT PALATE J.* 1990;27,1:26-34.
7. VACHER C, PAVY B. Aponévrose palatine et terminaison du muscle tenseur du voile du palais. Etude anatomique et applications cliniques. *REV STOMATOL CHIR MAXILLOFAC.* 2001;102,3-4:159-161.
8. VEAU V. Division palatine, Anatomie, Chirurgie, Phonétique. *Masson Ed. Paris,* 1931.
9. KOCH KH, GRZONKA MA, KOCH J. Pathology of the palatal aponeurosis in cleft palate. *CLEFT PALATE CRANIOFAC J.* 1998;35,6:530-534.
10. KOCH KH, GRZONKA MA, KOCH J. The pathology of the velopharyngeal musculature in cleft palates. *ANN ANAT.* 1999;181,1:123-126.
11. STÅL PS, LINDMAN R. Characterisation of human soft palate muscles with respect to fibre types, myosins and capillary supply. *J ANAT.* 2000;197, Pt 2:275-290.
12. BARSOUMIAN R, KUEHN DP, MOON JB, CANADY JW. An anatomic study of the tensor veli palatini and dilator tubae muscles in relation to eustachian tube and velar function. *CLEFT PALATE CRANIOFAC J.* 1998;35,2:101-110.
13. SEIF S, DELLON AL. Anatomic relationships between the human levator and tensor veli palatini and the eustachian tube. *CLEFT PALATE J.* 1978;15,4:329-336.
14. TAKASAKI K, SANDO I, BALABAN CD, MIURA M. Functional anatomy of the tensor veli palatini muscle and Ostmann's fatty tissue. *ANN OTOL RHINOL LARYNGOL.* 2002;111,11:1045-1049.
15. ABE M, MURAKAMI G, NOGUCHI M, KITAMURA S, SHIMADA K, KOHAMA GI. Variations in the tensor veli palatini muscle with special reference to its origin and insertion. *CLEFT PALATE CRANIOFAC J.* 2004;41,5:474-484.
16. ISHIJIMA K, SANDO I, BALABAN CD, MIURA M, TAKASAKI K. Functional anatomy of levator veli palatini muscle and tensor veli palatini muscle in association with eustachian tube cartilage. *ANN OTOL RHINOL LARYNGOL.* 2002;111,6:530-536.
17. AZZAM NA, KUEHN DP. The morphology of musculus uvulae. *CLEFT PALATE J.* 1977;14,1:78-87.
18. HUANG MH, LEE ST, RAJENDRAN K. Structure of the musculus uvulae: Functional and surgical implications of an anatomic study. *CLEFT PALATE CRANIOFAC J.* 1997;34,6:466-474.
19. KUEHN DP, AZZAM NA. Anatomical characteristics of palatoglossus and the anterior faucial pillar. *CLEFT PALATE J.* 1978;15,4:349-359.
20. SUMIDA K, YAMASHITA K, KITAMURA S. Gross anatomical study of the human palatopharyngeus muscle throughout its entire course from origin to insertion. *CLIN ANAT.* 2012;25,3:314-323.
21. OKUDA S, ABE S, KIM HJ, AGEMATSU H, MITARASHI S, TAMATSU Y, IDE Y. Morphologic characteristics of palatopharyngeal muscle. *DYSPHAGIA.* 2008;23,3:258-66.
22. SAKAMOTO Y. Classification of pharyngeal muscles based on innervations from glossopharyngeal and vagus nerves in human. *SURG RADIOL ANAT.* 2009;31:755-761.
23. STANDRING S. Gray's anatomy. 40th Ed. Elsevier Churchill Livingstone, Edinburgh, 2008.