



HAL
open science

Plaie de paturon combinée à une fracture de type II de la troisième phalange chez un mulet

Eric Kabura, Mireille Kadja Catherine, Sahidi Adamou, Gigi Kay, M Lepage Olivier

► To cite this version:

Eric Kabura, Mireille Kadja Catherine, Sahidi Adamou, Gigi Kay, M Lepage Olivier. Plaie de paturon combinée à une fracture de type II de la troisième phalange chez un mulet. 2024. hal-04545596v1

HAL Id: hal-04545596

<https://hal.science/hal-04545596v1>

Preprint submitted on 14 Apr 2024 (v1), last revised 20 Sep 2024 (v3)

HAL is a multi-disciplinary open access archive for the deposit and dissemination of scientific research documents, whether they are published or not. The documents may come from teaching and research institutions in France or abroad, or from public or private research centers.

L'archive ouverte pluridisciplinaire **HAL**, est destinée au dépôt et à la diffusion de documents scientifiques de niveau recherche, publiés ou non, émanant des établissements d'enseignement et de recherche français ou étrangers, des laboratoires publics ou privés.



Distributed under a Creative Commons Attribution 4.0 International License

Plaie de paturon combinée à une fracture de type II de la troisième phalange chez un mulet

KABURA E.¹, KADJA C.M.¹, ADAMOU S.¹, KAY G.², LEPAGE O.M.³

¹ Ecole Inter-Etats des Sciences et Médecine Vétérinaires de Dakar (Sénégal)

² Fondouk Américain, hôpital de charité de Fès (Maroc)

³ Pôle équin, École nationale vétérinaire de Lyon, VetAgro Sup, Université de Lyon (France)

Résumé : Un mulet adulte est présenté avec une plaie purulente sur le tiers distal et médial du paturon de son membre antérieur droit (MAD) accompagné d'une boiterie de grade 5. Une fracture de type II de la troisième phalange (P3) a été diagnostiquée par examen radiologique. Le traitement a consisté en l'administration d'antalgique, d'antibiotiques, de soins de la plaie et de la mise en place d'un bandage renforcé par chaussure à rebord remplacé par une attelle de Monkey la semaine suivante. Six (6) mois plus tard, un examen clinique de suivi a montré une nette diminution de la boiterie estimée au grade 2 et une nette diminution de douleur à la palpation.

Mots clés : Plaie, paturon, fracture, phalange, Mulet.

Introduction

Les fractures de la phalange distale ou troisième phalange (P3) chez le cheval sont un défi pour le praticien, aussi bien en termes de diagnostic que de traitement. En effet, cette phalange et l'articulation Interphalangienne distale (AIPD) étant contenues entièrement dans la boîte cornée, l'accès est difficile. Or il est essentiel pour le vétérinaire équin de savoir reconnaître ces fractures pour renseigner le propriétaire sur les options thérapeutiques et le pronostic vital et d'activité de travail ou de sport.

Les fractures de P3 sont relativement courantes, se produisent chez toutes les races d'équidés et elles ont généralement un pronostic favorable (ROBSON *et al.*, 2008 ; FURST et LISCHER, 2006). Une classification des fractures de P3 a été publiée (YOVICH, 1989). Bien que cette classification a été remaniée à plusieurs reprises par la suite, les bases restent inchangées. Actuellement il est décrit sept types de fractures numérotés de I à VII (**Fig. 1**). Elles sont divisées en fractures non articulaires et articulaires. Les fractures non-articulaires se répartissent en fracture du processus

palmaire ou plantaire (type I), fracture comminutive (type V), fracture du bord solaire (type VI) et fracture du processus palmaire chez le poulain (type VII).

Les fractures articulaires sont au nombre de trois : la fracture para-sagittale s'étendant de l'APID au bord solaire (type II), la fracture sagittale divisant P3 en deux parties approximativement de même taille (type III) et la fracture du processus *extensorius* de P3 (type IV).

Les signes cliniques en phase aiguë sont similaires pour tous les types de fracture de P3. Les chevaux présentent une boiterie d'apparition aiguë, modérée à sévère, qui peut s'aggraver lors des voltes à droite ou à gauche en fonction de la localisation de la fracture. La boiterie peut s'aggraver dans les premières 24 heures suivant le traumatisme initial, probablement en raison de l'augmentation de l'inflammation et de la pression exercée par le sabot sur le site de fracture. La palpation du sabot et du paturon s'accompagne généralement d'une chaleur et d'une augmentation du pouls digital. La douleur induite à l'aide d'une pince de pied est fréquente. En cas d'atteinte de l'articulation, l'arthrocentèse peut produire du liquide synovial teinté de sang. L'anesthésie nerveuse (tronculaire) digitale proximale permet de diminuer fortement la boiterie. Un abcès du pied ou une arthrite septique sont les diagnostics différentiel et l'examen radiologique permet de confirmer le diagnostic de fracture. Plusieurs radiographies prises sous différents angles sont nécessaires (BARRETT et *al.*, 2020). Toutefois durant les premiers jours suivant l'apparition de la fracture celle-ci n'est pas toujours visible car si elle n'est pas déplacée elle apparaît comme de la taille d'un cheveu. Dès lors en cas de suspicion clinique de fracture, on garde l'animal au repos complet et on répète les radiographies après une dizaine de jours. En effet, avec le temps, il y a une lyse osseuse le long de la ligne de fracture et celle-ci s'observe plus facilement à la radiographie.

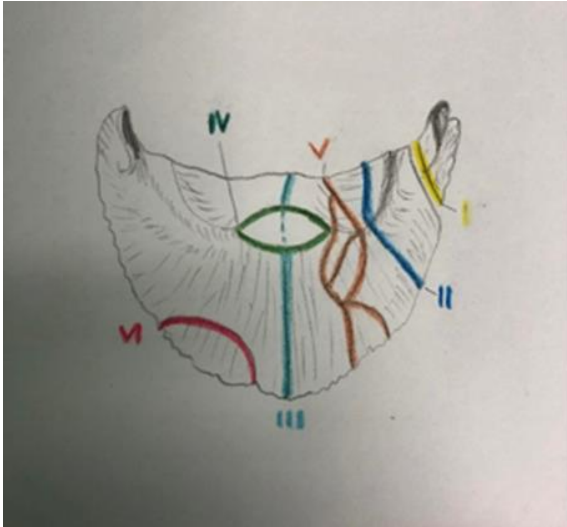


Figure 1: Différents types de fractures de la phalange distale

CAS CLINIQUE

Anamnèse et commémoratifs

Un mulet de 8 ans est présenté à l'hôpital pour équidé de trait du Fondouk Américain (FA) de Fès au Maroc pour une plaie du paturon évoluant depuis 15 jours et qui a entraîné une suppression progressive d'appui. Le mulet a passé son membre antérieur droit (MAD) à travers le plancher en bois de sa charrette. Un morceau de bois a perforé la peau au-dessus du talon médial, dans le tiers distal du paturon du MAD. Le propriétaire a essayé de prendre en charge lui-même la blessure en appliquant de l'huile de vidange de voiture associée à de l'huile d'olive pendant 15 jours. Devant la dégradation du confort et l'apparition d'une suppression d'appui il a décidé de le présenter au FA

Examen clinique d'admission

Examen à distance

Le mulet a une note d'état corporel de 3/5 avec un poids de 187 kg à la pesée. Il est abattu avec une suppression d'appui du membre antérieur droit (**Fig. 2**).



Figure 2: Attitude du mulet à l'admission, il ne pose pas le MAD sur le sol au repos comme en mouvement.

Examen clinique

Sa fréquence cardiaque est de 36 bpm et le rythme est régulier. Les muqueuses sont roses et le temps de remplissage capillaire (TRC) est inférieur à 2 secondes. La fréquence respiratoire est de 16 bpm, sans modification de la courbe respiratoire. Le reste de l'examen clinique est dans l'intervalle des valeurs usuelles dont une température rectale de 37,4°C.

Examen orthopédique

Le mulet est en suppression d'appui du membre antérieur droit et les rares fois où il prend contact avec le sol c'est en posant uniquement sa pince. Une boiterie de grade 5 sur 5 selon l'échelle de l'AAEP est donc établi (AAEP Horse Show Committee, 1999) (0 = normal ; 1 = boiterie difficile à observer et intermittente ; 2 = boiterie difficile à observer au pas ou au trot en ligne droite mais constante dans certaines circonstances ; 3 = boiterie constante au trot ; 4 = boiterie visible au pas ; 5 = boiterie de faible ou de non appui du membre).

La plaie, est une entaille en forme de demi-cercle orientée vers le sol et mesurant 2 cm de long sur 1,2 cm de large avec 5 cm de profondeur. Un pus crémeux de couleur jaune est observé à la surface de celle-ci ainsi que des zones de nécrose tissulaires. La palpation du membre met en

évidence une augmentation de l'intensité du pouls digité ainsi qu'une chaleur importante au niveau de la couronne.

Examens complémentaires

- **Ponction de l'articulation inter phalangienne distale**

Une arthrocentèse inter phalangienne distale du MAD est réalisée pour s'assurer de son intégrité. La couleur, la turbidité et la viscosité du contenu sont comprises dans l'intervalle des valeurs physiologiques. Le taux des protéines totales (1,8 g/dl) ce qui est dans l'intervalle des valeurs physiologiques.

- **Anesthésie tronculaire diagnostique**

Dans le but de localiser l'origine exacte de la boiterie une anesthésie nerveuse tronculaire digitale proximale est réalisée. On observe une amélioration (grade 4) après l'anesthésie mais une douleur persiste.

- **Examen échographique**

Pour vérifier l'intégrité des structures tendineuses et ligamentaires de cette zone, un examen échographique de la face palmaire médiale de l'articulation du paturon et de la gaine du tendon est réalisé. Nous constatons en regard de la plaie une zone circulaire aux contours définis et hyperéchogène localisée dans la couche sous-cutanée (**Fig. 3**) et un épaissement tissulaire de cette région. Un diagnostic différentiel de processus inflammatoire, d'abcès et/ou de corps étranger est posé. L'examen de la gaine tendineuse est dans la normale.

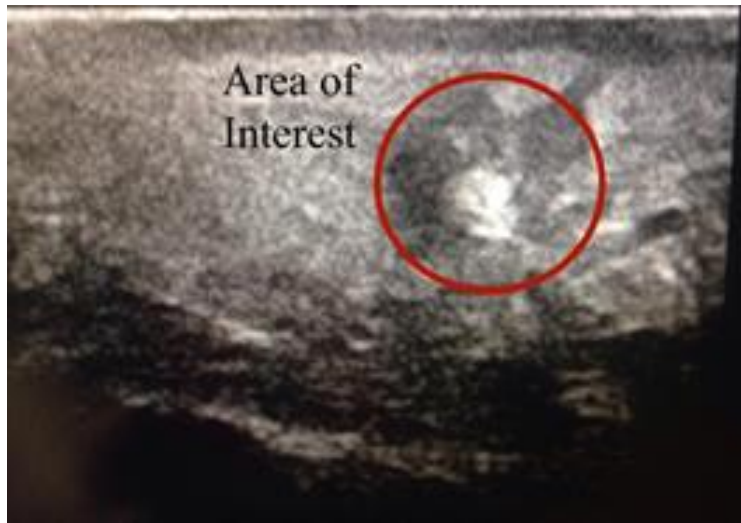

Figure 3: Aspect échographique en regard d'un gonflement en face palmaire du paturon. Le cercle rouge indique une suspicion de corps étranger.

- **Examen radiographique**

Un examen radiographique complet du pied MAD révèle une fracture de P3 uniquement visible sur une projection oblique dorso-palmaire, latero-médiale (**Fig. 4**). Un diagnostic de fracture simple, articulaire et non déplacée de type II est établi

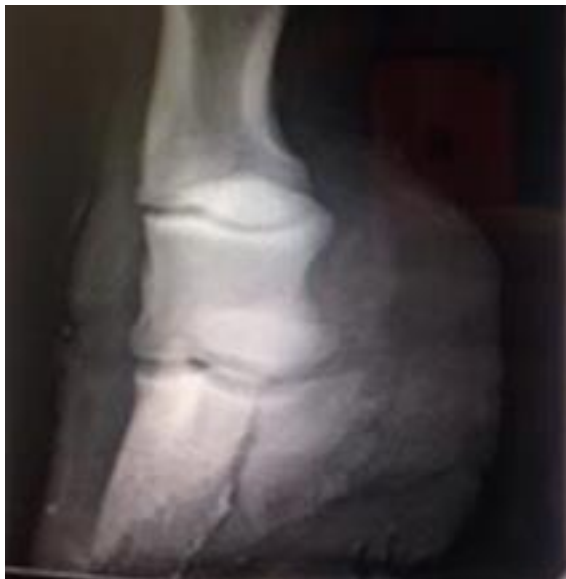

Figure 4: vue oblique dorso-palmaire, latero-médiale du pied MAD.

Diagnostic

Plaie chronique infectée du tiers distal et médial du paturon MAD combiné à une fracture de type II de P3.

Prise en charge

Traitement général

Dès son arrivée le mulet reçoit une injection de sérum antitétanique (SAT). Il est mis sous phénylbutazone en intraveineuse à la dose de 4,4 mg/kg (*SID* ; 2j) puis administration *per os* à 2,2 mg/kg (*BID*, 7j). La couverture antibiotique est réalisée pendant 4j à l'aide de pénicilline G (22.000 UI/kg IV/*BID*) associée à de la gentamicine à 6,6 /kg IV/*SID*. Une perfusion régionale intraveineuse du membre « *Intravenous regional limb perfusion (IVRP)* » a été réalisé avec 2 grammes de la gentamycine pendant 3 jours.

Traitement local

Les abords de la plaie sont tondués puis nettoyés avec de la chlorhexidine à 0,05% et une solution de chlorure de sodium à 0,9 %. Un morceau de métal d'environ 3 cm est retiré de la plaie. Un débridement chirurgical est ensuite réalisé à l'aide d'un bistouri avec une lame N°23 avant d'appliquer un bandage. Celui-ci est composé d'un pansement non-adhérent (Telfa) placé sur la plaie qui est ensuite recouvert d'une bande d'ouate *Rolta soft* de marque de HARTMANN (**Fig. 5**) le tout fixé par une bande cohésive (Vetrap). Une chaussure à rebord de taille T1 (largeur 133 x longueur 126 mm) est placée par-dessus. Cette dernière agit comme un moule de la paroi du sabot pour réduire les mouvements au niveau du site de fracture de P3.



Figure 5: bande d'ouate Rolta soft utilisée pour le bandage

Suivi et évolution

Au cours de son hospitalisation, l'analgésie est assurée par un AINS, la phénylbutazone à dose classique (2,2mg/kg de poids corporel) par voie orale deux fois par jour. Pour s'assurer que la cicatrisation se déroule de manière satisfaisante, le bandage est changé chaque jour durant les 7 premiers jours puis tous les deux jours pendant deux semaines. Le nettoyage de la plaie a d'abord consisté à nettoyer autour de la plaie à l'aide de la chlorhexidine pour enlever les sécrétions purulentes. Ensuite, nous avons nettoyé la plaie avec du NaCl 0,9% avec suivi de l'application d'un bandage comme précédemment décrit. Etant donné que nous ne pouvions pas mettre un plâtre, nous avons mis une semaine plus tard une attelle de Monkey (Kruuse, Danemark). Au cours de la troisième semaine (J24), La fréquence de changement de bandage passe à tous les 4 jours. Un tissu de granulation sain est observé avec une diminution significative des sécrétions à 45 jours. Après 3 mois de soins, une fermeture complète de la plaie est observée. Après 6 mois, nous avons constaté une nette diminution de la boiterie estimée au grade 3 et une nette diminution de douleur à la palpation du MAD. Le mulet est déchargé de l'hôpital pour continuer le repos à domicile avec pour recommandation de revenir 3 mois plus tard. Il est revenu pour des conseils 2 mois après sa sortie et avant sa mise progressive en activité. Celle-ci consiste à faire travailler le mulet d'abord une semaine sans aucune charge puis reprise d'un travail habituel de trait en augmentant sa durée de travail petit à petit et en respectant une période de repos de 6 heures par journée (soit une demi-journée de travail). La rééducation et le respect d'une phase de repos plus ou moins longue sont bien souvent la clef du succès thérapeutique. Après cette période de rééducation, le mulet reste boiteux de grade 2 mais nous avons eu un retour du propriétaire grâce à l'entretien téléphonique avec le propriétaire que le mulet ne boitait plus 6 mois après.

DISCUSSION

Les fractures de P3 sont les fractures parmi les plus courantes chez les équidés (DART et *al.*, 2016b, SCOTT et *al.*, 1979 ; YOVICH et *al.*, 1882 ; FÜRST et LISCHER, 2006). Il est donc essentiel pour tout vétérinaire équin de savoir les reconnaître, réaliser les premiers soins et savoir renseigner le propriétaire quant aux traitements existants et au pronostic vital et d'activité pour leur animal. Cette activité peut-être de loisir, de sport ou de travail que ce soit de traction ou de bât. Le choix du traitement et des recommandations à envisager pour les fractures de P3 dépend

étroitement de la valeur économique du cheval, du niveau et du type de travail envisagé par le propriétaire, ainsi que du type de fracture identifié.

En présence d'une affection du pied, les traitements vont combiner trois approches (Traitement médical ou chirurgical, le repos et la rééducation et enfin la maréchalerie). Un traitement médical ou chirurgical est parfois possible comme lors de fracture de type III. La rééducation et le repos sont la partie la plus importante de la thérapeutique ainsi que la maréchalerie pour permettre de diminuer les pressions sur le site de fracture et soulager l'animal pendant sa convalescence. Pour les fractures de P3 de type II, il faut un repos prolongé et poser une ferrure orthopédique. Dans le cas décrit de fracture articulaire de P3 de type II chez un mulet, le traitement a consisté en l'immobilisation de la paroi du sabot et en la prescription d'une période prolongée de repos complet. Les soins de la plaie au niveau du paturon étant fait en parallèle.

Lors de l'examen initial beaucoup d'auteurs recommande de mettre à l'écart et au repos l'équidé dès la suspicion d'une fracture. Dans notre cas décrit la consultation du mulet n'a pas pris en compte cet aspect. La raison principale est qu'à sa présentation, la consultation a porté sur une surinfection d'une plaie et une possible infection de l'articulation interphalangienne distale et de la gaine tendineuse. Selon les différentes études réalisées, une recherche attentive d'éléments aggravant le pronostic vital (présence de plaies, de lésion tendineuse, de vascularisation compromise, etc.) doit être réalisée lors de l'examen initial (ROSSIGNOL et PERRIN, 2001 ; ROSS et DYSON, 2011 ; WRIGHT, 2017 ; FÜRST et LISCHER, 2006). Le diagnostic d'une fracture de P3 ne peut être confirmé que par des radiographies qui doivent être réalisées pour déterminer la présence de la fracture et sa localisation. Le protocole de diagnostic utilisé pour notre mulet diffère de celui rapporté (ROBSON et *al.*, 2008 ; HONNAS, 2005 ; FÜRST et LISCHER, 2006). Dans le cas décrit, une ponction de l'articulation interphalangienne distale du MAD a d'abord été réalisée pour éliminer ou confirmer une infection. Cela est dû au fait que lors de l'admission du mulet au FA, la fracture n'est pas prise en compte dans le diagnostic d'extension et du différentiel. Lors de l'examen radiographique l'idéal est d'être perpendiculaire à l'axe exact du trait de fracture.

Le pronostic des fractures de P3 varie en fonction de type fracture mais aussi de son étendue. Dans notre cas, s'agissant d'une fracture articulaire, le pronostic était réservé. Le protocole de traitement utilisé est semblable de celui rapporté par certains auteurs (SCOTT et *al.*, 1979 ;

DESBROSSE, 2002 ; WRIGHT, 2017 ; FURST et LISCHER, 2006). Pour neutraliser les forces négatives qui s'exercent sur la fracture, il est recommandé en cas de fracture de P3 d'immobiliser le sabot (ANDRITZKY et *al.*, 2005 ; RIJKENHUIZEN et *al.*, 2012). Les fractures articulaires accompagnées d'une plaie augmentent le risque d'infection au niveau de l'articulation interphalangienne distale (arthrite septique). Heureusement celle-ci n'était pas atteinte dans le cas décrit. L'immobilisation doit quant à elle stabiliser la fracture et l'articulation proximale à P3 (BERTONE, 1996 ; RIJKENHUIZEN et *al.*, 2012). Ceci est nécessaire pour diminuer l'inflammation, la douleur et limiter les dommages aux tissus périphériques susceptibles d'aggraver fortement le pronostic (ANON, 1991). L'option d'appliquer un plâtre n'a pas été retenue en raison de la présence et de la localisation de la plaie infectée qui nécessitait des soins constants incompatible avec la mise en place d'un plâtre. Nous avons donc appliqué une attelle de Monkey pour immobiliser P3 et le doigt tout en veillant à une bonne évolution de la plaie. L'utilisation de bandages est controversée dans le traitement des plaies des extrémités distales chez les chevaux. L'approche la plus courante demeure l'utilisation de IVRP dans le traitement des plaies sur les membres distaux.

CONCLUSION

Les fractures de P3 sont une cause importante de boiterie du pied chez les équidés. Selon la configuration de la fracture et de l'atteinte articulaire ou non, un traitement conservateur ou chirurgical peut être nécessaire. Dans le cas des fractures de P3 de type II, le repos de l'animal et l'immobilisation du pied sont primordiales pour éviter toute aggravation ainsi que pour limiter les complications liées à la douleur, comme la fourbure du pied controlatéral. Ce cas clinique souligne l'importance d'un examen complet incluant un examen radiologique pour pouvoir conseiller au mieux le propriétaire et soulager l'animal.

REMERCIEMENTS

Remerciements à toute l'équipe de l'hôpital caritatif du Fondouk américain pour le travail accompli et leur contribution scientifique.

BIBLIOGRAPHIE

1. AAEP Horse Show Committee (1999) Guide to veterinary services for horse shows. 7th ed. Lexington, American Association of Equine Practitioners.
2. ANDRITZKY, J., ROSSOL, M., LISCHER, C., AUER, J., 2005. Comparison of computer-assisted surgery with conventional technique for the treatment of axial distal phalanx fractures in horses: An in vitro study. *Veterinary Surgery* 34, 120–127
3. ANON, J., 1991. Guide for Veterinary Service and Judging of Equestrian Events, Fourth Ed. American Association of Equine Practitioners, Lexington, KY, p. 19.
4. AUER JA, STICK JA. 2012 Fractures of the distal phalanx. In: *Equine surgery*. 4th ed. Elsevier, Saint Louis, 1281-1286.
5. BARRETT M., ACUTT E., REDDING W. R., SELBERG K., VALDÉS-MARTÍNEZ A., SPRIET M., SCHRAMME M., SEGARD-WEISSE E., TURNER T. A., 2020. *Diagnostic imaging: radiography*. In: *Adams and Stashak's Lameness in Horses: sixth edition*
6. BERTONE, A.L., 1996. Fractures of the distal phalanx. In: Nixon, A. (Ed.), *Equine Fracture Repair*. Saunders, Philadelphia, PA, pp. 146–152
7. DART A.J., SOLE-GUITART A., STASHAK T.S., THEORET C., 2016b. Management practices that influence wound infection and healing. *Equine wound management*, Chapter 4: 47-74.
8. DESBROSSE F. Les fractures du pied chez le cheval : I- Diagnostic, classification et choix thérapeutiques. *Prat. Vet. Equine*, 2002, 34 (n° spécial : Le pied du cheval), 75-83.
9. DYSON S. 2011, The distal phalanx and distal interphalangeal joint. In: *Diagnosis and management of lameness in the horse*. 2nd Ed, 349-366
10. FÜRST, A.E., LISCHER, C.J., 2006. Fractures of the distal phalanx. In: Auer, J.A., Stick, J.A. (Eds.), *Equine Surgery*, Third Ed. Saunders Elsevier, Missouri, pp. 1201–1206
11. HONNAS, C.M., O'BRIEN, T.R., LINFORD, R.L., 1988. Distal Phalanx fractures in horses: A survey of 274 horses with radiographic assessment of healing in 36 horses. *Veterinary Radiology and Ultrasound* 29, 98–107.
12. KEEGAN, K.G., TWARDOCK, A.R., LOSONSKY, J.M., BAKER, G.J., 1993. Scintigraphic evaluation of fractures of the distal phalanx in horses: 27 cases (1979–1988). *Journal of the American Veterinary Medical Association* 202, 1993–1997.
13. PETTERSSON, H., 1976. Fractures of the pedal bone in the horse. *Equine Veterinary Journal* 8, 104–109
14. RIJKENHUIZEN, A. B. M., GRAAF, K. DE, HAK, A., FÜRST, A., BRAAKE, F. TER, STANEK, C., & GREET, T. R. C., 2012. Management and outcome of fractures of the distal phalanx: A retrospective study of 285 horses with a long-term outcome in 223 cases. *The Veterinary Journal*, 192(2), 176–182.
15. ROBSON K.E., KRISTOFFERSEN M., DYSON, S.J., 2008. Palmar or plantar process fractures of the distal phalanx in riding horses: 22 cases (1994–2003). *Equine Veterinary Education* 20, 40–46.

16. ROSS M, DYSON S. 2011. Diagnosis and management of lameness in the horse. *2nd edition, Elsevier.*
17. ROSSIGNOL F, PERRIN R., 2001. Tableau de gestion des fractures des membres chez le cheval. *Pratique Vét. Équine.* 33
18. WRIGHT IM., 2017 Racecourse fracture management - Part 3: Emergency care of specific fractures. *Equine Vet. Educ;*29(9):500-515.