



HAL
open science

Une sépulture d'un guerrier du X^{ème} siècle : étude paléotraumatique et du mobilier d'accompagnement au moyen de l'imagerie par rayons X

Samuel Bédécarrats, Jérôme Livet, Charlotte Rérolle, Marie-Cécile Truc,
Jean-Philippe Chimier

► To cite this version:

Samuel Bédécarrats, Jérôme Livet, Charlotte Rérolle, Marie-Cécile Truc, Jean-Philippe Chimier. Une sépulture d'un guerrier du X^{ème} siècle : étude paléotraumatique et du mobilier d'accompagnement au moyen de l'imagerie par rayons X. Colloque du Groupe des Paléopathologistes de Langue Française 2024, Mar 2024, Lille, France. hal-04509787

HAL Id: hal-04509787

<https://hal.science/hal-04509787>

Submitted on 18 Mar 2024

HAL is a multi-disciplinary open access archive for the deposit and dissemination of scientific research documents, whether they are published or not. The documents may come from teaching and research institutions in France or abroad, or from public or private research centers.

L'archive ouverte pluridisciplinaire **HAL**, est destinée au dépôt et à la diffusion de documents scientifiques de niveau recherche, publiés ou non, émanant des établissements d'enseignement et de recherche français ou étrangers, des laboratoires publics ou privés.



Distributed under a Creative Commons Attribution - NonCommercial - NoDerivatives 4.0 International License

Une sépulture d'un guerrier du X^{ème} siècle : étude paléotraumatique et du mobilier d'accompagnement au moyen de l'imagerie par rayons X

Samuel Bédécarrats (UMR 5199 PACEA), Jérôme Livet (Inrap, UMR 5199 PACEA), Charlotte Rérolle (Laboratoire AntePostQuem), Marie-Cécile Truc (Inrap, UMR 6273 Craham), Jean-Philippe Chimier (Inrap, UMR 7324 Citeres-LAT)

Contexte

- Sondage archéologique réalisé à Buzançais (Indre) par l'Inrap en 2019 (fig. 1).
- Sépulture isolée, datation ¹⁴C = 776-971¹, contemporaine des premiers aménagements domestiques du site (X^{ème} siècle).
- Individu masculin (Murail et al. 2005) décédé entre 30 et 60 ans (Schmitt 2005).
- Nombreuses atteintes pathologiques dégénératives et traumatiques.
- Dépôt d'un couteau glissé dans son fourreau en cuir le long de son bras gauche.

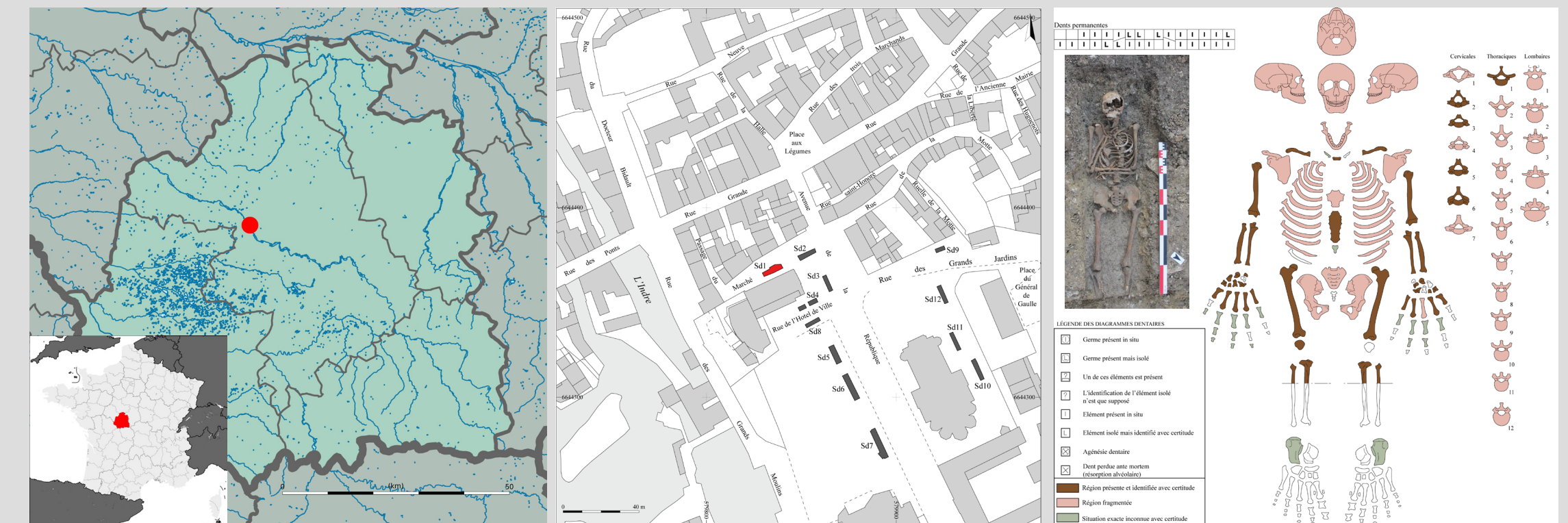

Fig. 1 Localisation de Buzançais; sondages archéologiques; fiche de conservation de l'individu. Crédits : V. Chollet, J. Livet, S. Bédécarrats

Objectifs

- Analyser les lésions osseuses et reconstituer la dynamique de l'atteinte crânienne.
- Mettre en perspective l'examen paléopathologique, le contexte archéologique et le mobilier pour caractériser l'individu.

Matériels et méthodes

- Acquisitions CTscan² Crâne : 140 kVp, 380 mAs, épaisseur 0,4 mm ; couteau : 140 kVp, 35 mAs, 0,4 mm.
- Segmentation : Avizo (Thermo Fisher Scientific) et TIVMI (Dutailly et al. 2009). Nettoyage et analyses modèles 3D : Meshlab (Cignoni et al. 2008) et Morphodig (Lebrun 2015). Sculpture et manipulations 3D : Blender (The Blender Foundation). Figures : Paraview (Ahrens et al 2005).

Résultats

Analyse macroscopique de l'individu



Fig. 2 Lésions infracrâniennes, échelle : 1cm. Crédits : S. Bédécarrats.

- Traumatismes multiples et anciens ainsi que marqueurs osseux indiquant des sursollicitations articulaires, musculaires et tendineuses importantes (fig. 2).
- Traumatisme crânien *circum mortem* avec arrachement tables externe et interne (fig. 3).



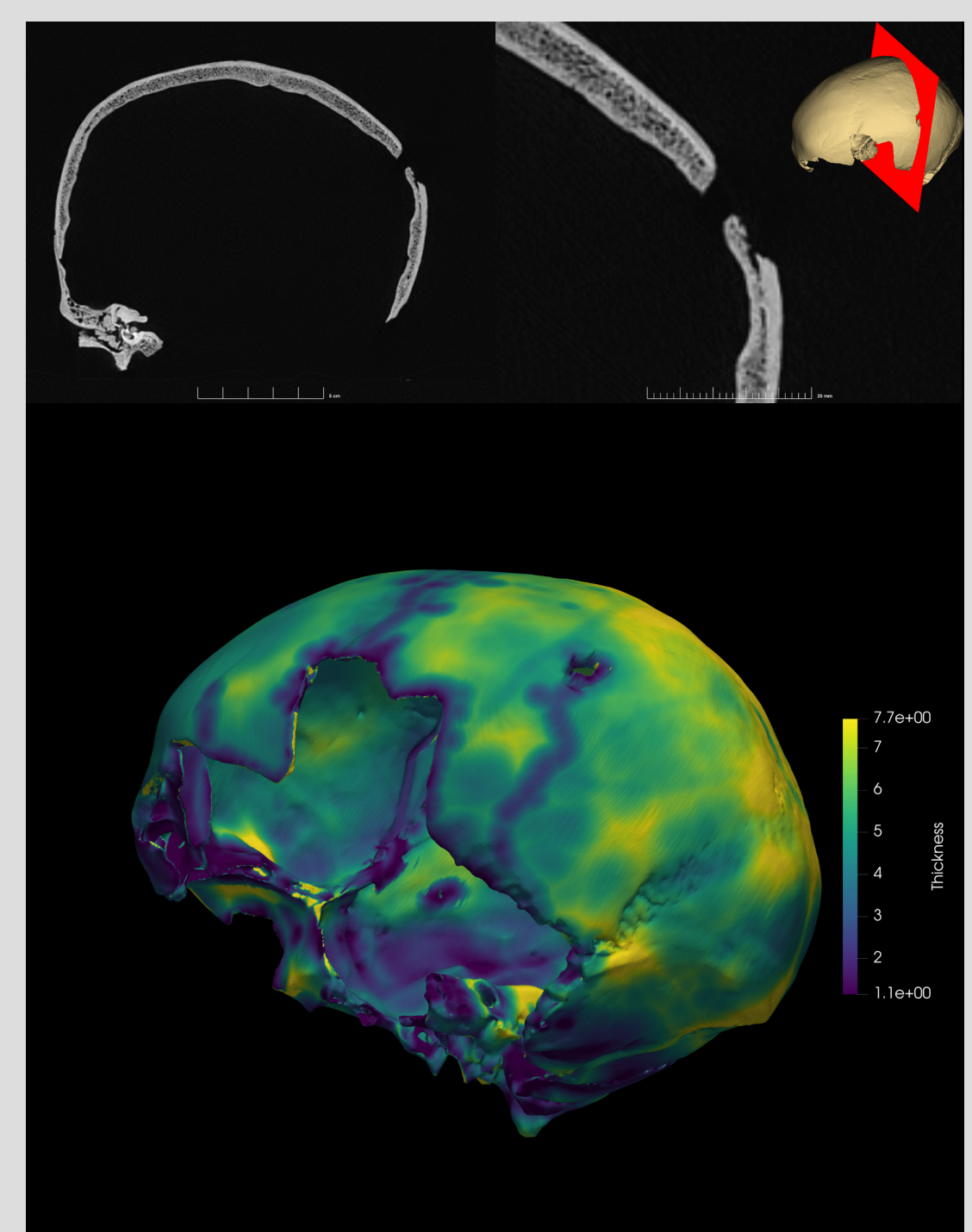
Fig. 3 Lésions crâniennes, échelle : 5cm. Crédits : S. Bédécarrats.

Analyse imagerie du crâne

- Perforation losangique 9,8x5,3 mm.
- Enlèvement exocrânien dimensions maximales 19,7x14,2 mm.
- Enlèvement endocrânien dimensions maximales 12,0x9,2 mm.
- Confirmation de l'absence de réaction osseuse.
- Fracture radiale prenant naissance au coin de la lésion et non visible en surface (fig. 4).

➔ Projectile faible vélocité (Creighton 2020).

Fig. 4 Vue en coupes CTscan de la lésion crânienne (haut) et visualisation des épaisseurs osseuses (bas). Crédits : S. Bédécarrats.



Reconstitution atteinte

- À partir de la forme de l'enlèvement osseux et des typochronologies d'armes de l'époque (Jessop 1996), reconstitution 3D d'une atteinte par flèche (fig. 5).
- Pénétration dans l'espace endocrânien entre 5 et 18 mm.

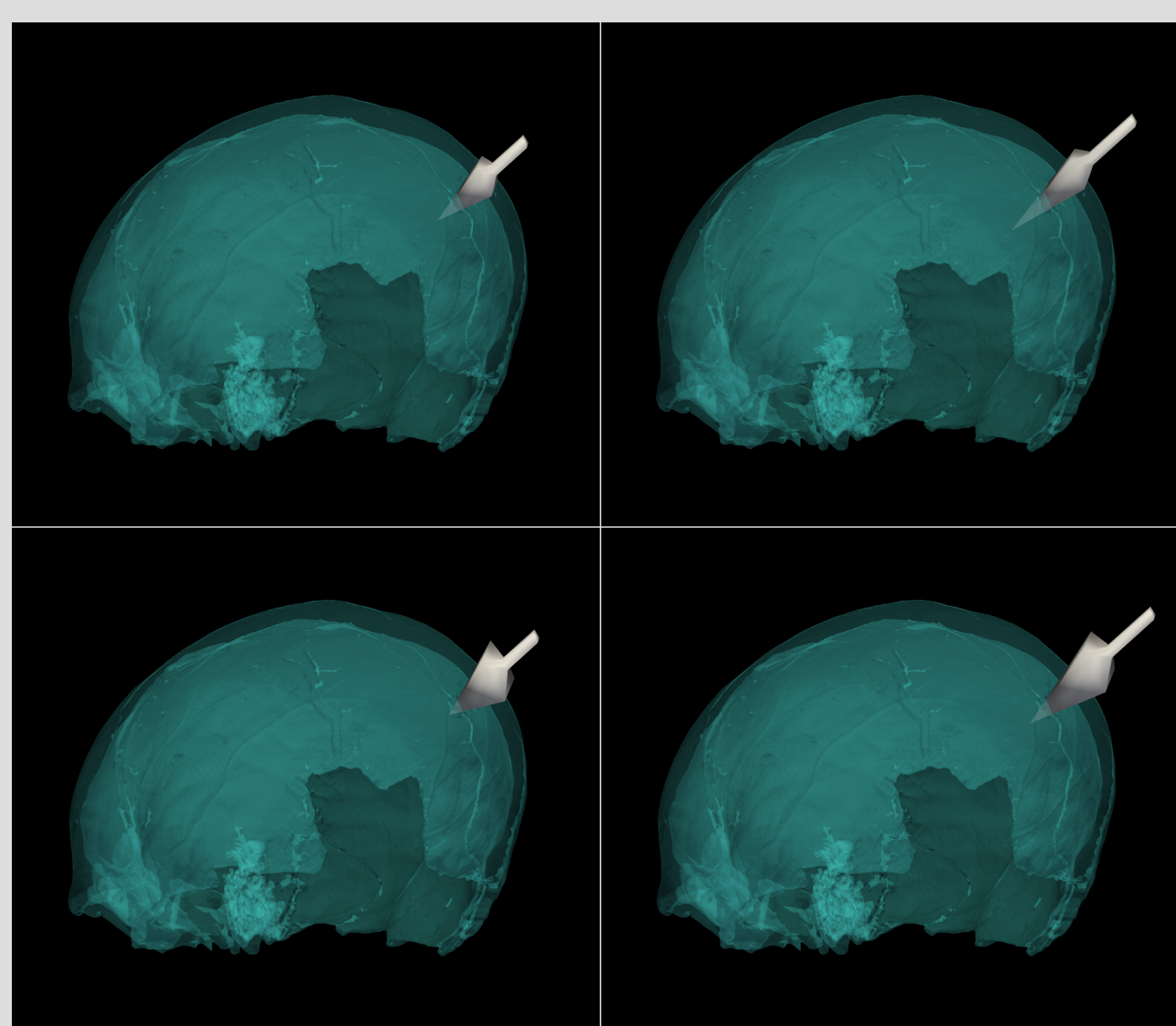



Fig. 5 Visualisation de différents gabarits de flèches ayant pu causer la lésion crânienne. Crédits : S. Bédécarrats.

Analyse imagerie du couteau

- Étude en cours, objet non stabilisable (fig. 6).
- Complémentarité de l'imagerie, des reconstructions 3D et du nettoyage pour documenter la morphologie du couteau et de son fourreau.
- Création d'une archive numérique d'un objet voué à se dégrader sur le long terme.

Fig. 6 Vues du couteau avant nettoyage, en projection 3D, en modèles après segmentation, après nettoyage et dessin interprétatif général, échelle : 5 cm. Crédits : C. Rérolle, J.-J. Bigot, S. Bédécarrats.



Discussion

- Individu avec activités exposant à des risques spécifiques de traumatismes.
- Blessure par flèche probable cause du décès.
- Inhumé en contexte domestique.
- Inhumé avec mobilier d'accompagnement atypique pour la période et le lieu.

➔ **Guerrier du X^{ème} siècle.**

- Notes :
¹Analyse Beta analytic Inc., échantillon Beta - 524276 (Calibration : BetaCal3.21 : HPD méthode : INTCAL13; intervalle 95,4%) réalisée sur une phalange proximale de 3 g.
²Siemens Somatom Definition AS+, Plate-forme Pixanim, Inrae Centre-Val-de-Loire.

- Remerciements:
 GPR HumanPAST (Université de Bordeaux) et équipe EVODIBIO (UMR 5199 PACEA) pour leurs soutiens financiers
- Bibliographie
 Ahrens, J., Geveci, B., Law, C., 2005. ParaView: An End-User Tool for Large-Data Visualization, in: Visualization Handbook. Elsevier, pp. 717–731.
 Cignoni, P., Callieri, M., Corsini, M., Dellepiane, M., Ganovelli, F., Ranzuglia, G., 2008. Meshlab: an open-source mesh processing tool., in: Eurographics Italian Chapter Conference. Salerno, Italy, pp. 129–136.
 Creighton, O.H., Evis, L., Kingdom, M., McKenzie, C.J., Watt, I., Outram, A.K., 2020. The face of battle? Debating arrow trauma on medieval human remains from Princesshay, Exeter. The Antiquaries Journal 100, 165–189.
 Dutailly, B., Coquegniot, H., Desbarats, P., Gueorguieva, S., Synave, R., 2009. 3D surface reconstruction using HMH algorithm, in: 2009 16th IEEE International Conference on Image Processing (ICIP). IEEE, pp. 2505–2508.
 Jessop, O., 1996. A New Artefact Typology for the Study of Medieval Arrowheads. Medieval Archaeology 40, 192–205.
 Lebrun, R., 2018. MorphoDig, an open-source 3D freeware dedicated to biology, in: IPC5 The 5th International Palaeontological Congress.
 Murail, P., Brůžek, J., Houët, F., Cunha, E., 2005. DSP: A tool for probabilistic sex diagnosis using worldwide variability in hip-bone measurements. Bulletins et mémoires de la Société d'Anthropologie de Paris. BMSAP 17, 167–176.
 Schmitt, A., 2005. Une nouvelle méthode pour estimer l'âge au décès des adultes à partir de la surface sacro-pelvienne iliaque. Bulletins et mémoires de la Société d'Anthropologie de Paris. BMSAP 17, 89–101.