



HAL
open science

Mise en place d'un protocole IRM destiné à la planification de radiothérapie pour la tête et le cou

Laura Sayaque, Leporq Benjamin, Pilleul Frank, Gregoire Vincent, Olivier Beuf

► To cite this version:

Laura Sayaque, Leporq Benjamin, Pilleul Frank, Gregoire Vincent, Olivier Beuf. Mise en place d'un protocole IRM destiné à la planification de radiothérapie pour la tête et le cou. SFRMBM, Mar 2023, Paris, France. hal-04352735

HAL Id: hal-04352735

<https://hal.science/hal-04352735>

Submitted on 19 Dec 2023

HAL is a multi-disciplinary open access archive for the deposit and dissemination of scientific research documents, whether they are published or not. The documents may come from teaching and research institutions in France or abroad, or from public or private research centers.

L'archive ouverte pluridisciplinaire **HAL**, est destinée au dépôt et à la diffusion de documents scientifiques de niveau recherche, publiés ou non, émanant des établissements d'enseignement et de recherche français ou étrangers, des laboratoires publics ou privés.

Mise en place d'un protocole IRM destiné à la planification de radiothérapie pour la tête et le cou

SAYAQUE Laura¹, LEPORQ Benjamin¹, PILLEUL Frank^{1,2}, GREGOIRE Vincent³, BEUF Olivier¹

1. Univ Lyon, INSA-Lyon, Université Claude Bernard Lyon 1, UJM-Saint Etienne, CNRS, Inserm, CREATIS UMR 5220, U1294, F-69100, LYON, France ; 2. CRLCC Léon Bérard – Département de Radiologie ; 3. CRLCC Léon Bérard – Département de Radiothérapie

Introduction et Objectifs

L'imagerie par résonance magnétique est de plus en plus considérée pour la planification en radiothérapie, du fait de sa capacité à produire des images particulièrement **contrastées entre les tissus mous**. Cependant, contrairement au scanner par RX, cette modalité d'imagerie ne renseigne pas sur la **densité électronique des tissus** et ne permet pas directement le calcul de dose. Afin de pallier cette difficulté, des méthodes permettant de reconstruire un **scanner synthétique** ont été proposées [1, 2], notamment celle de l'assignation de densité. Pour notre étude, nous nous intéressons aux **tumeurs ORL** (oto-rhino-laryngé) en partant des épaules jusqu'au haut du crâne, le grand champ de vue peut donc engendrer des distorsions et compte de nombreux organes à risque (OAR).

Méthode

Les distorsions sont étudiées à l'aide d'un **fantôme support en plastique** constitué de 19 pièces de 200x200x40mm³, qui accueille des billes de paintball, disposées tous les 40mm. L'assemblage des pièces forme une **silhouette humaine de 24cm** de haut, reprenant la forme tête et cou. Le fantôme est testé sur les séquences de recherche du protocole, avec les algorithmes de correction 3D de l'IRM, 2D et sans correction.

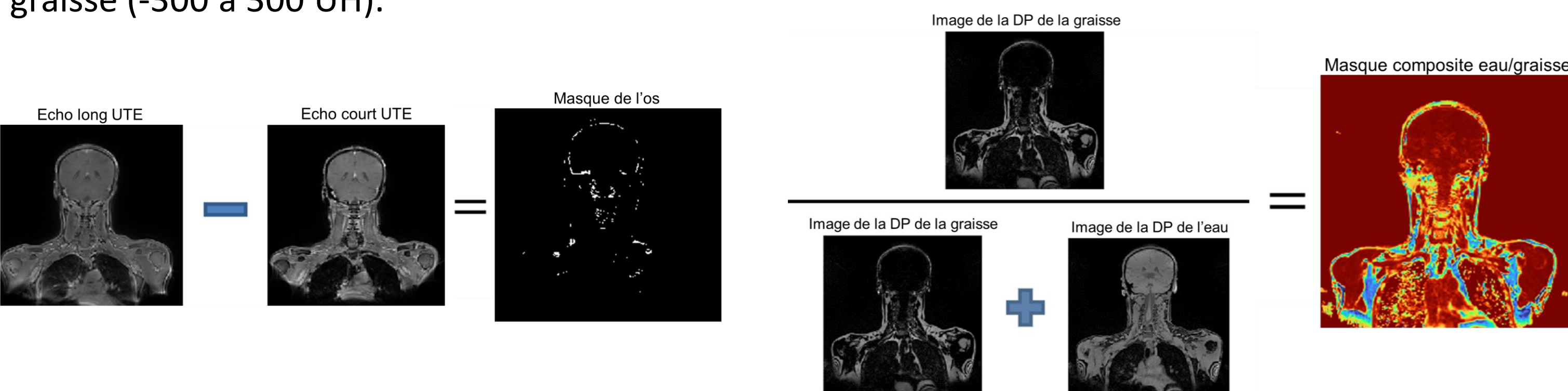


Nous avons mis en place un **protocole** au CRLCC Léon Bérard sur une IRM 3T, sur une cohorte de 19 patients. Il a permis de quantifier le **volume contouré** et le temps de délinéation pour deux médecins pour les CT et IRM cliniques des patients.

Séquence	3D T1 VIBE Dixon	3D Spiral VIBE UTE (WIP)
TR/FA (ms/deg)	4 / 5	6.7 / 5
TEs (ms)	1.42 / 2.46	0.05 / 4.2
FOV (mm ²)	500x500	500x500
Matrice	288x288x192	
Voxel (mm ³)	1.7x1.7x1.7	1.7x1.7x1.7
Durée	2min22	4min58

- **Dixon VIBE** : 2 échos avec protons de l'eau et de la graisse en phase puis en opposition de phase qui permettant de décomposer les signaux de la densité de protons (DP) de l'eau et de la graisse
- **Spiral VIBE UTE** : acquisition spiralée avec 2 échos dont un ultra court qui permet la détection de l'os cortical (T2 très court)

Ce protocole est complété par une acquisition CT. La génération d'un CT synthétique est effectuée avec la méthode de **l'assignation de densité** qui consiste à segmenter automatiquement les images en différentes classes de tissus auxquelles on assigne une densité en **unité Hounsfield** : l'os (300 à 1000 UH), l'air (-1000 à -300 UH), l'eau (-300 à 300 UH) et la graisse (-300 à 300 UH).

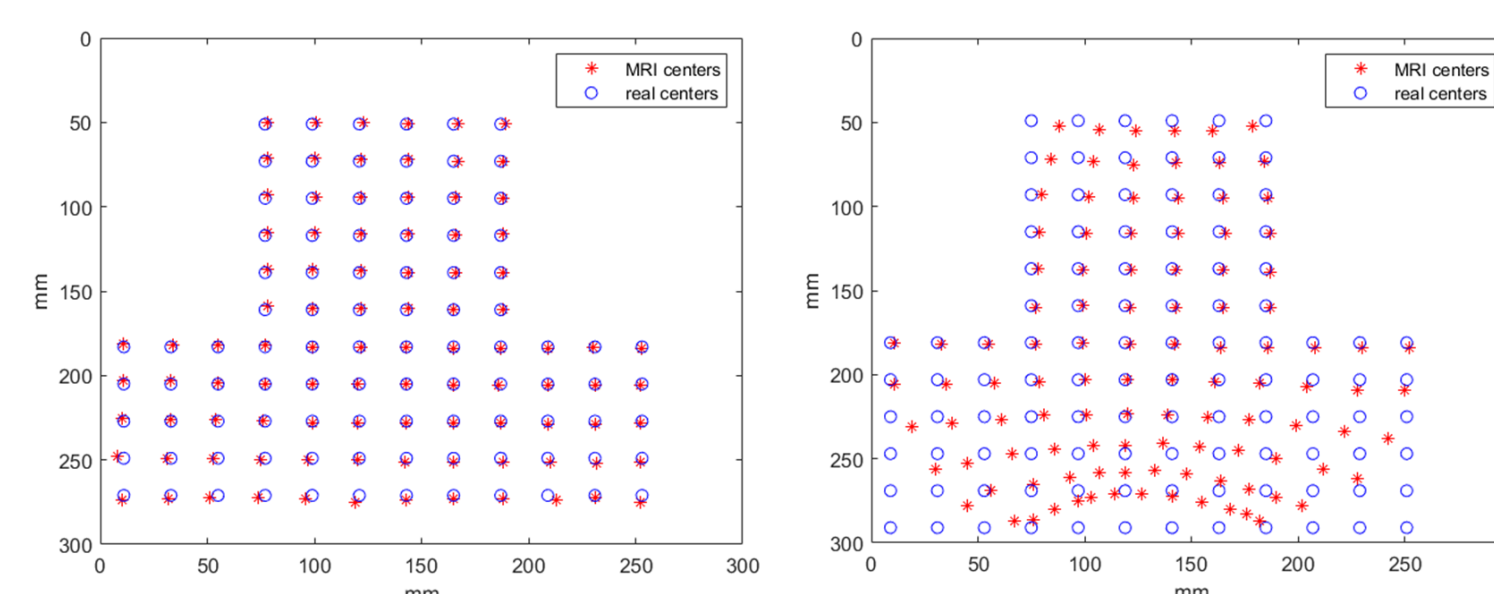


Afin d'évaluer le CT synthétique (sCT) obtenu, on utilise **l'erreur absolue moyenne (MAE)** pour la **graisse** sur l'ensemble du volume avec I_{vol} l'intensité des pixels pour chaque volume :

$$MAE = \sum_{graisse} |I_{sCT} - I_{CT}|$$

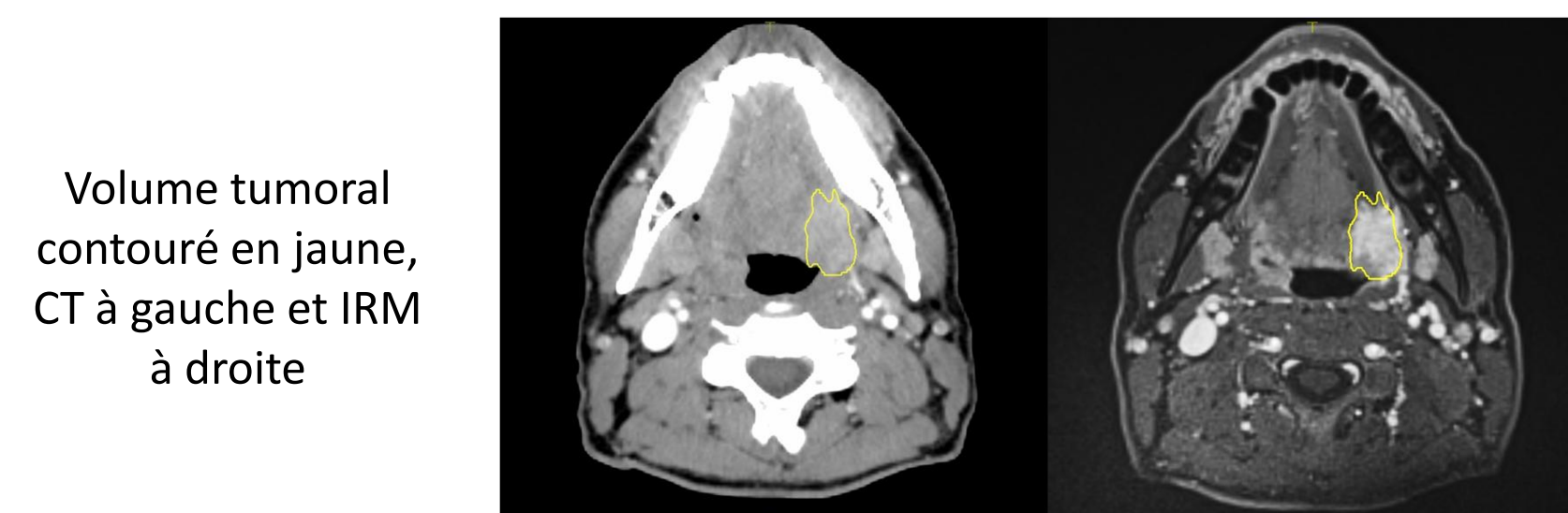
Résultats

Les distorsions sont plus importantes sur **les bords du champ de vue**. Elles sont en moyenne de 1,8+/-2,6mm avec la correction 3D, 1,9+/-2,6mm avec la 2D et 7,5+/-17,4mm sans correction.



Comparaison entre les centres des billes avec correction 3D (gauche) et sans correction (droite) pour la séquence Dixon VIBE

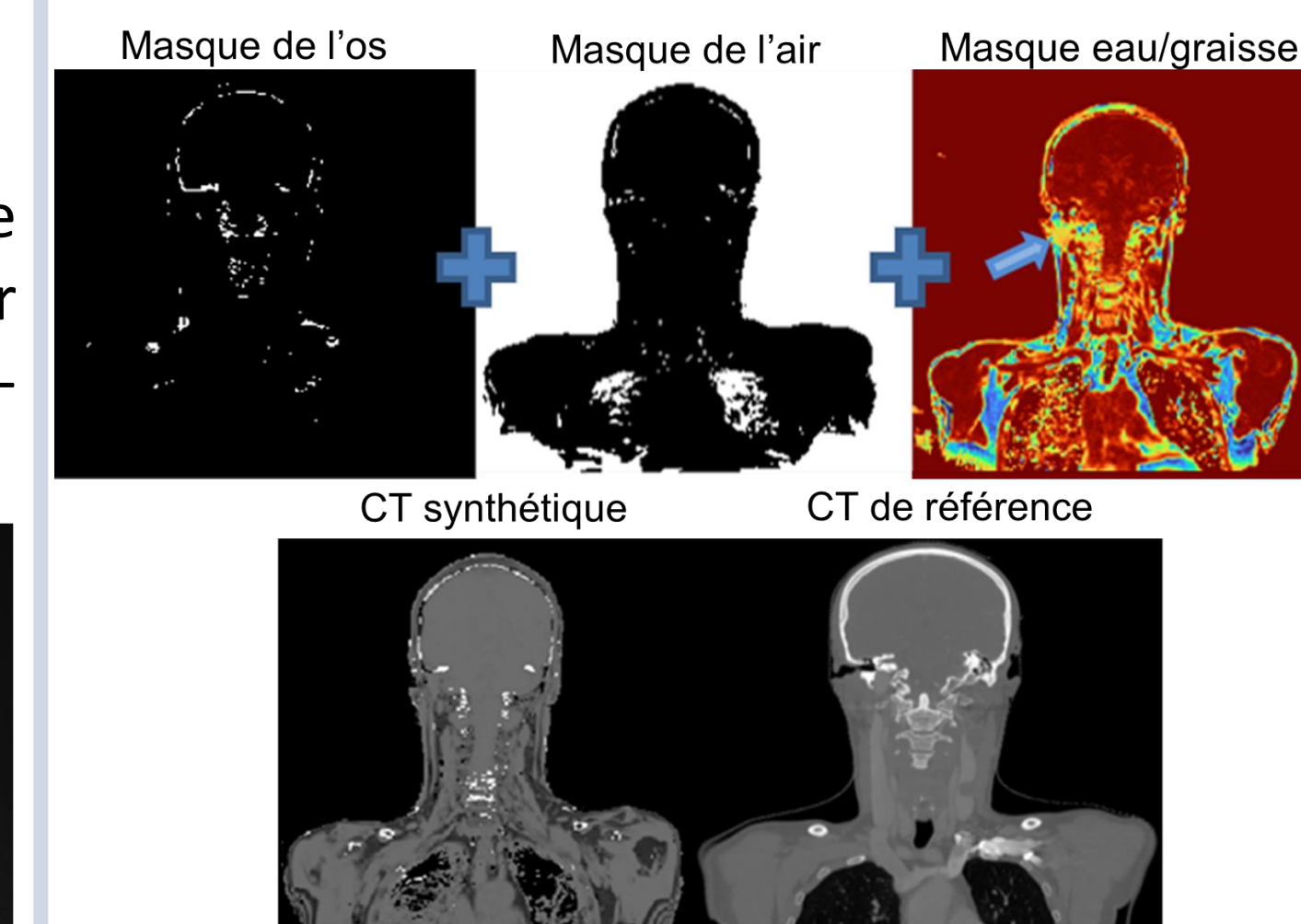
Ci-dessous un exemple pour une séquence pondérée T1. Le temps de contourage moyen est de 8mn30 pour le CT et de 12mn30 pour l'IRM avec un écart inter-observateur de 5 mn en moyenne.



Volume tumoral contouré en jaune, CT à gauche et IRM à droite

Les zones à fort gradient de susceptibilité magnétique entraînent un raccourcissement du T2* des tissus, ce qui pose des difficultés dans la segmentation de l'os cortical. La **MAE** entre la graisse du sCT et du CT normalisés est de **0,27 en moyenne**.

Les 3 masques obtenus avec l'assignation de densité ainsi que le résultat final (CT synthétique) sont visibles ci-dessous :



Conclusion et Discussion

Ce protocole d'acquisition IRM permet de bénéficier d'images morphologiques avec un **contraste supérieur** et des **distorsions acceptables** pour un **temps de calcul** qui reste proche de celui sur le CT. Les distorsions sont en moyenne inférieurs à la résolution des images scanner utilisées pour la planification. Ce protocole permet d'acquérir des volumes afin d'établir un **CT synthétique**, étape nécessaire pour la planification de la dose. Les résultats obtenus pour le masque composite eau-graisse sont très satisfaisants, mais la méthode de segmentation du **tissu cortical osseux** doit encore être améliorée notamment aux interfaces air/peau où les forts **gradients de susceptibilité** magnétique réduisent le T2*, se rapprochant de celui de l'os, ce qui engendre des erreurs de classification.

Une cartographie du T2* avec une séquence **qDixon** peut être envisagée. De plus, une classification continue pourrait permettre de classifier les os corticaux mais aussi les os plus mous.