



HAL
open science

Le gabarit : une approche musculaire de la thérapeutique de l'édentement total

Marie-Hélène Lacoste-Ferré, Marcel Blandin, Luc Raynaldy

► **To cite this version:**

Marie-Hélène Lacoste-Ferré, Marcel Blandin, Luc Raynaldy. Le gabarit : une approche musculaire de la thérapeutique de l'édentement total. *Information Dentaire*, 2008, 8 (2), pp.105-112. <hal-04289093>

HAL Id: hal-04289093

<https://hal.science/hal-04289093v1>

Submitted on 16 Nov 2023

HAL is a multi-disciplinary open access archive for the deposit and dissemination of scientific research documents, whether they are published or not. The documents may come from teaching and research institutions in France or abroad, or from public or private research centers.

L'archive ouverte pluridisciplinaire **HAL**, est destinée au dépôt et à la diffusion de documents scientifiques de niveau recherche, publiés ou non, émanant des établissements d'enseignement et de recherche français ou étrangers, des laboratoires publics ou privés.



HAL Authorization



Open Archive TOULOUSE Archive Ouverte (OATAO)

OATAO is an open access repository that collects the work of Toulouse researchers and makes it freely available over the web where possible.

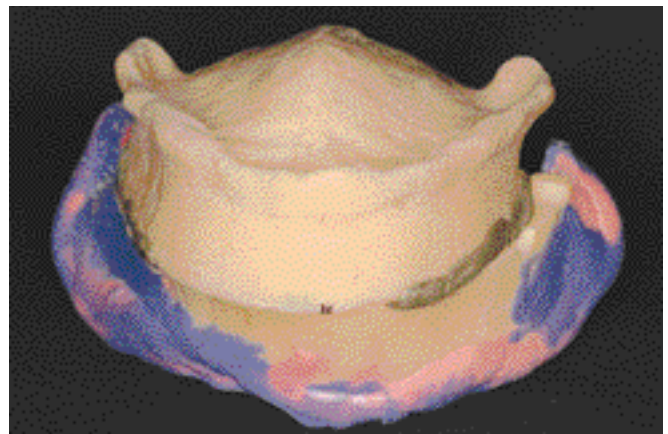
This is an author-deposited version published in : <http://oatao.univ-toulouse.fr/Eprints> ID : 4811

To cite this version : Lacoste-Ferré, M.-H. and Blandin, Marcel and Raynaldy, Luc (2008) *Le gabarit : une approche musculaire de la thérapie de l'édentement total*. Stratégie prothétique, vol. 8 (n° 2). pp. 105-112. ISSN 1631-7319

Any correspondence concerning this service should be sent to the repository administrator: staff-oatao@inp-toulouse.fr.

Le gabarit : une approche musculaire de la thérapeutique de l'édentement total

**MH. LACOSTE-FERRE, M. BLANDIN
et L. RAYNALDY**
Chirurgiens-dentistes



**Comment élaborer un profil de prothèse qui s'intègre parfaitement à l'environnement biologique et physiologique que constitue la fibromuqueuse, les forces occlusales, les mouvements musculaires périphériques ?
Comment le praticien, avec l'aide du patient, va-t-il pouvoir façonner l'architecture par corrections successives et sculpter idéalement le volume prothétique ?**

Le concept biomécanique de stabilité et d'équilibre impose que les prothèses amovibles complètes prennent leur place dans un espace délimité par les surfaces d'appui, la musculature périphérique (lèvres, joues, langue) et les surfaces occlusales. Lors de la réalisation des prothèses, les surfaces d'appui et les surfaces occlusales sont appréhendées au moment de la prise d'empreinte, de l'enregistrement des rapports inter-arcades, du montage des dents. Mais la musculature périphérique n'est pas réellement prise en compte pour la détermination du couloir dentaire.

Quand la surface d'appui est bien définie, c'est-à-dire qu'elle est suffisamment étendue et que les reliefs osseux sont bien marqués, les dents prothétiques trouvent naturellement leur place sur la crête osseuse et les muscles périphériques sont alors soutenus par les remparts alvéolaires résiduels. L'espace prothétique n'est pas difficile à discerner. En cas de forte résorption (notamment à la mandibule), l'absence de reliefs nets, la perte de repères anatomiques, l'étalement de la langue et du plancher buccal ainsi que l'affaissement des joues et des lèvres rendent difficile l'analyse, la détermination et l'enregistrement des surfaces d'appui. Par ailleurs, le positionnement des dents va s'avérer délicat (10).

Lorsque les rapports inter-arcades sont perturbés (en présence de proglissement et/ou de mauvaises habitudes occlusales dues à des prothèses anciennes), les difficultés apparaissent au moment des enregistrements et risquent de se traduire par une instabilité occlusale, compromettant l'équilibre des prothèses (8).

De plus, la thérapeutique de l'édentement total par prothèse amovible nécessite une relation praticien-patient intelligemment et lentement établie parce qu'il est souvent difficile d'espérer à terme une intégration sans participation active et efficace du patient à sa thérapeutique. L'adaptation de la neuromusculature à un volume nouveau et imposé ne peut être rapide.

Bien sûr, lorsqu'il est possible, le recours aux implants est utile, mais cela ne modifiant en rien les impératifs de réalisation prothétique, c'est bien au cours de la première consultation qu'il faut évaluer la particularité de la prise en charge thérapeutique pour anticiper les difficultés et définir les moyens à mettre en œuvre. Le gabarit est l'un d'entre eux (1).

CONCEPT DU GABARIT

Pour aborder le concept du gabarit, il convient de se référer aux différentes définitions proposées par le Littré.

A l'origine, le gabarit est un terme de marine. C'est un modèle reproduisant en dimension réelle les contours des pièces les plus complexes de la charpente d'un navire et servant à les vérifier durant leur exécution.

Puis, le terme de gabarit s'est étendu à d'autres domaines technologiques. Un gabarit est un modèle en bois, en métal, servant à vérifier les dimensions d'un objet. Un gabarit est un appareil vérificateur de formes et de dimensions.

Ces différentes définitions permettent d'en extraire plusieurs notions : « objet grandeur nature », « objet débarrassé de son superflu », « objet façonné », « objet essayé », « objet faisant partie de la réalisation ».

Ainsi, dans un premier temps, le gabarit de prothèses va permettre de construire une ébauche de la future réalisation. Il est porté pendant quelques jours voire quelques semaines par le patient. Au cours de différentes séances, selon les observations du praticien, mais aussi les remarques et le ressenti du patient, le gabarit est façonné, modelé par retouches successives. Il va peu à peu s'inscrire dans l'espace prothétique disponible, guidant progressivement la musculature périphérique. Dans un deuxième temps, le gabarit va aider à parfaire l'enregistrement des surfaces d'appui et la construction de l'occlusion dans des conditions d'équilibre et de confort parfaitement établies, mais surtout validées.

Le gabarit dépasse le concept piézographique (4, 5, 9). Il ne s'agit plus à un instant donné d'enregistrer grâce à des tests de déglutition et de phonation le couloir prothétique, mais d'assurer une éducation ou une rééducation de toute la musculature. Celle-ci va pouvoir s'appuyer sur le gabarit pour s'exprimer et permettre au patient de s'adapter au futur volume prothétique ainsi créé.

DESCRIPTION DU GABARIT

Le gabarit est constitué d'une base surmontée d'un bourrelet. L'ensemble est réalisé en résine de laboratoire (type Ivolen®).

La base est confectionnée sur le modèle primaire issu d'une empreinte initiale des surfaces d'appui selon une technique conventionnelle. Elle supporte un bourrelet correspondant à la future arcade dentée et qui délimite donc le couloir prothétique.

Le bourrelet du gabarit maxillaire est réglé par rapport au plan de Camper cutané, puis, sur articulateur, le bourrelet du gabarit mandibulaire est placé de façon à retrouver le rapport inter-arcades statique auparavant déterminé et enregistré (dimension verticale d'occlusion, relation myocentree).

Les gabarits préfigurent ainsi « l'encombrement prothétique ».

ETAPES DE REALISATION DU GABARIT

- Les bases des gabarits (réalisées en résine de laboratoire) sont issues de modèles primaires.
- Des bourrelets d'occlusion en cire sont ensuite placés sur ces bases. La détermination et l'enregistrement du rapport inter-arcades est alors cliniquement réalisé selon une procédure habituelle.
- Les modèles primaires peuvent être alors transférés sur articulateur où les

bases, débarrassées de leurs bourrelets de cire, sont alors surmontées de bourrelets en résine de laboratoire reproduisant le rapport d'occlusion fixé. Ces bourrelets sont plans (fig. 1 à 5).

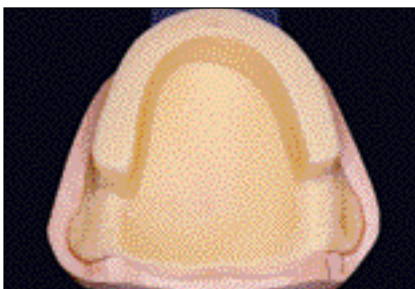
INDICATIONS DU GABARIT

Le gabarit doit aider le praticien, mais aussi le patient à gérer l'environnement musculaire, et doit être mis en œuvre lorsque sont rencontrées :

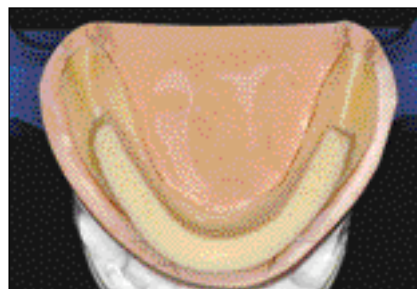
Des difficultés musculaires

Les édentements mandibulaires non compensés (abandon fréquent des prothèses amovibles) ou mal compensés (usure des dents prothétiques) entraînent souvent des proglissements et/ou des mauvaises habitudes de positionnement. Le gabarit va aider à rééduquer, non seulement l'articulation temporo-mandibulaire, mais aussi l'environnement musculaire influençant la position maxillo-


Fig. 1 Gabarit maxillaire
Fig. 2 Gabarit mandibulaire
Fig. 3 Les 2 gabarits sur articulateur avant d'être mis en bouche.
Fig. 4 et 5 Contrôles cliniques. Début du traitement préprothétique.



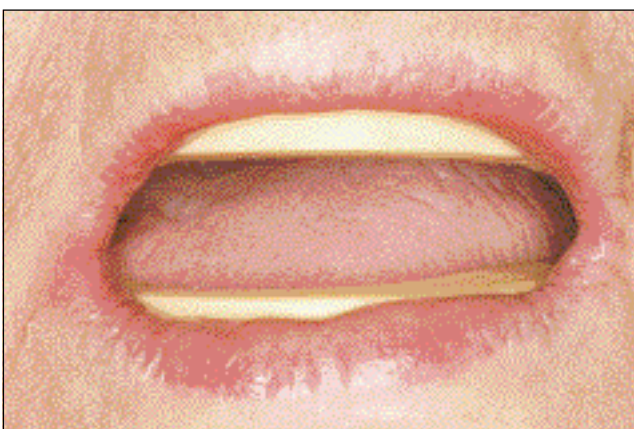1



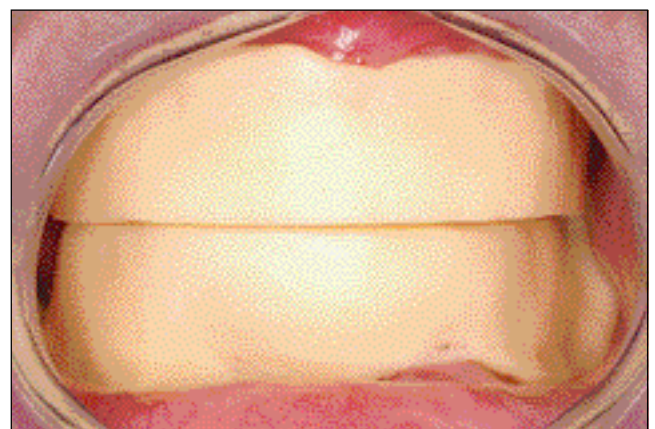
2



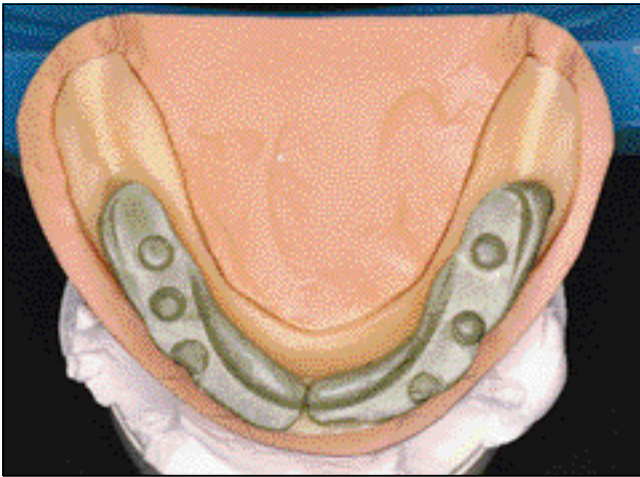
3



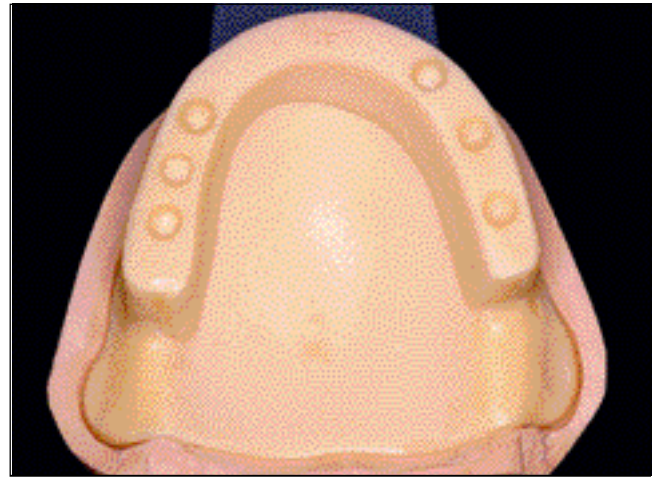
4



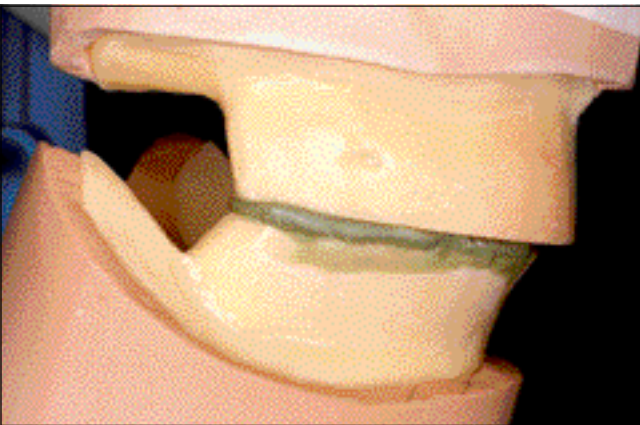
5



6



7



8



9

CAS CLINIQUE N°1

Patient édenté total bimaxillaire nécessitant une rééducation neuro-musculo-articulaire. Après 2 jours de port intermittent des gabarits, un contrôle clinique est réalisé.

Fig. 6, 7 et 8 Nouvel enregistrement des rapports inter-arcades et transfert des gabarits sur articulateur.

Fig. 9 Une fois la cire d'enregistrement éliminée, un contact prématuré côté droit est facilement mis en évidence. Il est supprimé par soustraction ou adjonction de résine côté opposé.

Il est important qu'en fin de modification, les bourrelets soient en contact intime et leurs surfaces parfaitement planes.

mandibulaire de référence (cas clinique n° 1).

Des difficultés anatomiques

En l'absence de tout relief alvéolaire résiduel, de crêtes négatives, le gabarit va aider à régler et à valider l'équilibre occlusal, il permet d'optimiser la position des dents prothétiques et de réaliser ainsi des empreintes sous contrôle occlusal dans de réelles conditions physiologiques

Des difficultés esthétiques

Le soutien labial est parfois en contradiction avec la réalité anatomique. Si au maxillaire la

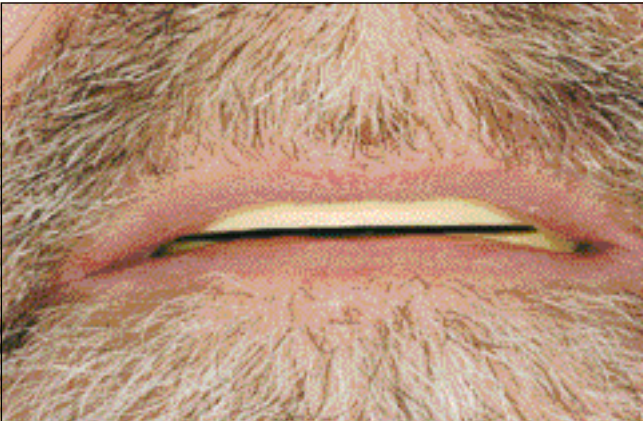
réponse à une demande esthétique est souvent favorable, à la mandibule par contre, la nécessité d'obtenir une stabilité fonctionnelle de la prothèse impose de ne pas interférer avec l'orbiculaire (6). Cet impératif est d'autant plus réel que la résorption osseuse antérieure est importante (absence de relief vertical capable de s'opposer mécaniquement à la pression exercée par les fibres musculaires sur les faces vestibulaires des incisives et canines). Ainsi ce placement particulier des dents est essentiel, et le gabarit va aider à trouver le compromis le plus harmonieux entre équilibre fonc-

tionnel et doléances esthétiques ((cas clinique n° 2).

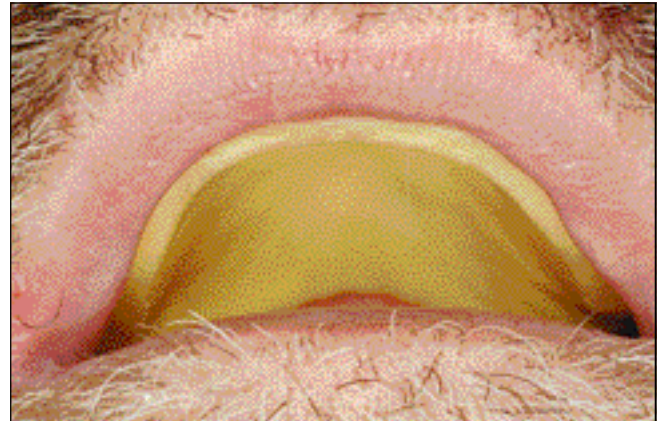
Des difficultés psychologiques

Il n'est pas rare que le patient refuse son infirmité d'édenté complet et n'accepte pas la prothèse qu'on lui impose. Le

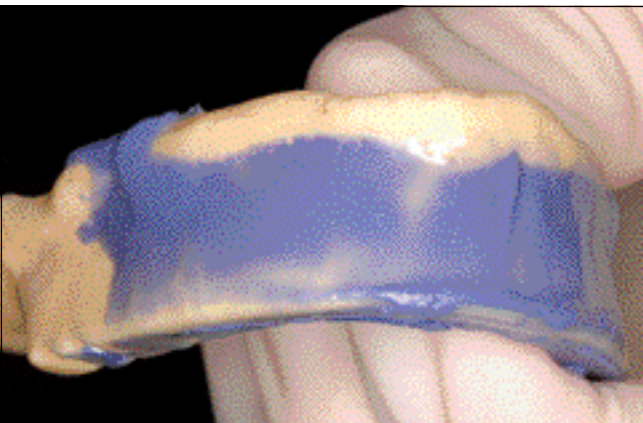
gabarit permet de montrer d'emblée une représentation matérielle du traitement engagé. Le gabarit est un objet de dialogue, il est façonné grâce aux observations du praticien, mais aussi grâce aux remarques et au ressenti du patient. Au




10



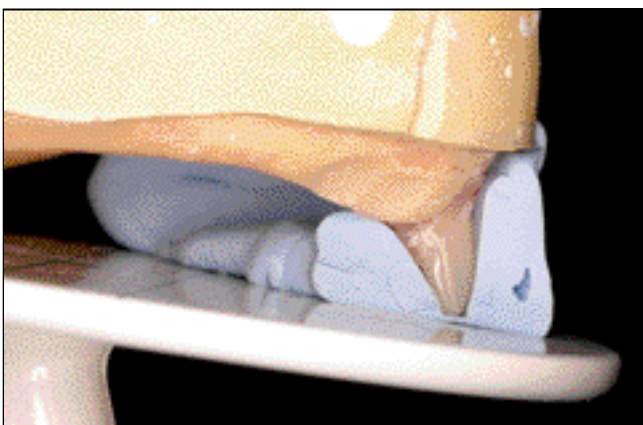
11



12



13



14

CAS CLINIQUE N°2

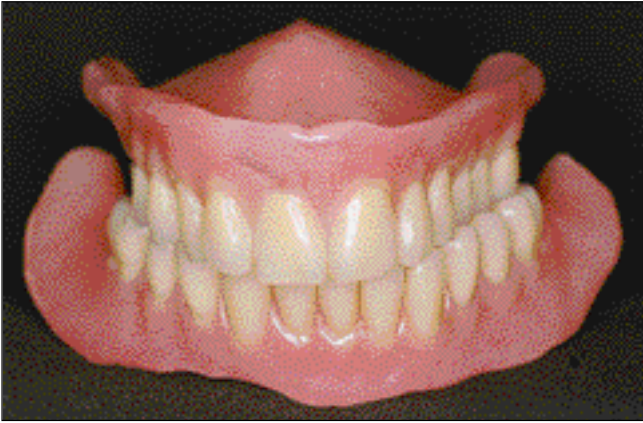Patient édenté total bimaxillaire jamais appareillé.

La surface d'appui à la mandibule est difficile à délimiter et le couloir dentaire semble ne pas exister tellement l'espace qui lui est, en principe, dévolu est occupé par la langue, les joues, les lèvres.

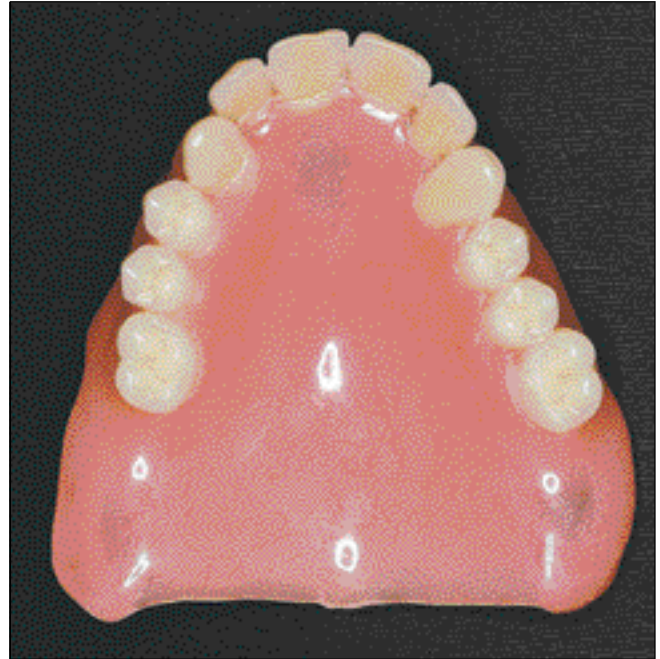Fig. 10 et 11 Le port des gabarits révèle au maxillaire un inconfort lié à un soutien labial trop marqué.

Fig. 12 Un matériau de haute fluidité placé en vestibulaire du bourrelet montre les endroits à diminuer.

Fig. 13 et 14 Avant le montage des dents, le couloir prothétique matérialisé par le bourrelet est enregistré au moyen de silicone de haute viscosité. Il est remarquable de constater que, dans ce cas, le ressenti du patient à l'origine des modifications du bourrelet par soustraction, conduite finalement à façonner une morphologie proche de celle des dents naturelles à remplacer.



15



16

Fig. 15 et 16 Le montage (très particulier) des dents, reproduisant la forme et la position du bourrelet est immédiatement intégré. Il est inutile de préciser qu'un tel montage ne peut être envisagé d'emblée.

fil des séances, le patient va intégrer le volume prothétique, va appréhender l'amovibilité et le « fonctionnement » de la future prothèse. Un autre aspect des difficultés psychologiques est la mauvaise expérience de traitements prothétiques précédents. Le gabarit va permettre d'aborder la thérapeutique sous un autre angle : le praticien et le patient deviennent partenaires. Le patient ne subit pas le traitement prothétique, les doléances sont permises et nécessaires au façonnage du gabarit.

Le praticien peut vérifier et donc optimiser chaque étape de la réalisation prothétique.

Le gabarit permet un accompagnement assidu, renforçant le lien praticien-patient, sans conflit, adapté à son cas particulier (2).

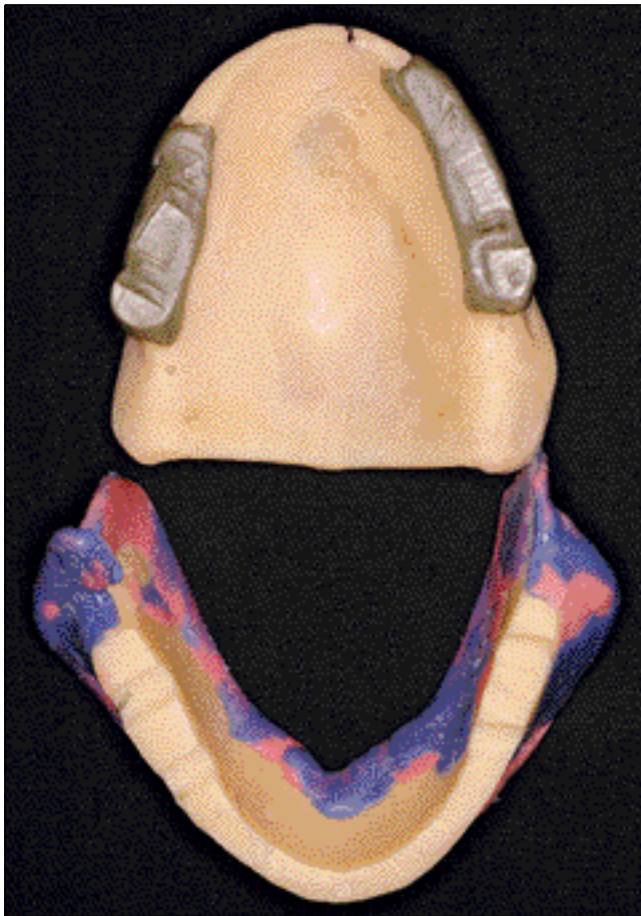Des réflexes nauséux

Le gabarit permet une rééducation du patient qui prend conscience peu à peu du volume prothétique, de l'épaisseur et de la longueur de la plaque prothétique, de l'espace dans lequel la langue pourra évoluer.

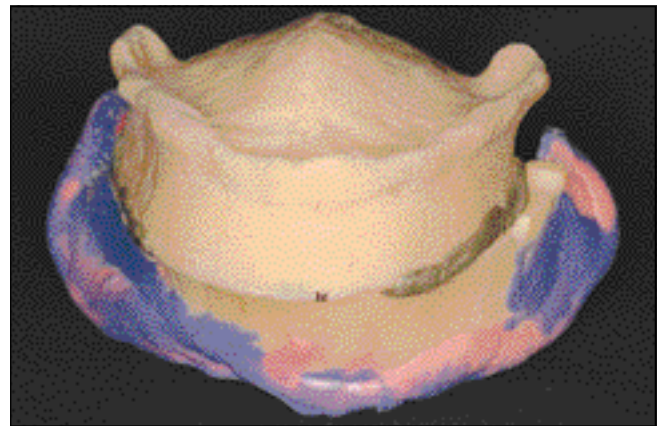
CONCLUSION

Le gabarit constitue un objet d'éducation pour les patients édentés pour la première fois ou non appareillés depuis quelques années. Ces patients sont « mis en contact » avec le concept tout à fait original des prothèses complètes : le contact muqueuse/intrados, l'éducation de la langue, l'amovibilité. Ils ne se retrouvent pas seuls, confrontés aux difficultés de la première pose de prothèses, le praticien les accompagne tout au long de la réalisation des prothèses qui n'a plus rien à voir avec une succession de gestes et d'étapes techniques.

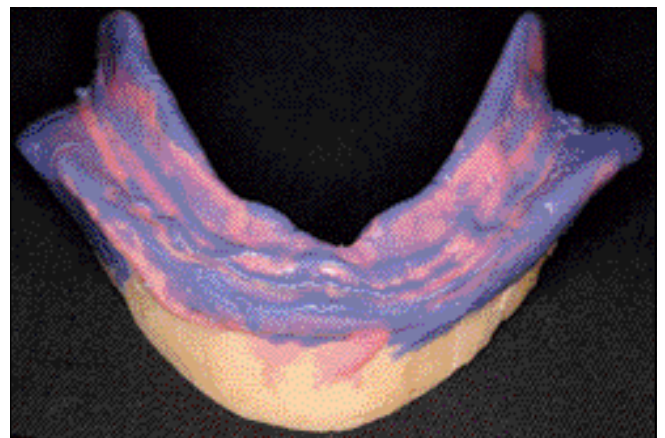
En outre, le gabarit peut constituer un guide chirurgical clinique idéal. Il permet le positionnement des dents prothétiques et la gestion du couloir prothétique de manière optimale et validée par le patient. Il devient donc évident que le gabarit va dans le sens d'un positionnement des émergences implantaires en parfait accord avec celui du montage prothétique (3, 7).



17



18



19

Fig. 17, 18 et 19 A la mandibule, l'enregistrement de la surface d'appui est facilité par l'habitude et l'intégration du gabarit. L'empreinte est effectuée sous contrôle occlusal, la physiologie musculaire s'exprime réellement.

Enfin, il est important de stipuler que cette thérapeutique pro-prothétique peut être développée en réponse aux difficultés rencontrées. Que la réponse soit unitaire (et il s'agira alors de définir, par exemple, la situation du couloir prothétique à la mandibule, ou la position mandibulo-maxillaire de référence, ou encore l'étendue de la surface d'appui...) ou qu'elle intéresse plusieurs de ces aspects, le gabarit représente par son concept une réponse générique et adaptable indéniable.

AUTO-ÉVALUATION

1. Les gabarits peuvent être construits sur des modèles primaires Vrai Faux
2. Les gabarits sont indiqués dans le cadre d'une rééducation neuro-musculo-articulaire Vrai Faux
3. La réalisation d'une prothèse amovible complète par la technique des gabarits intègre une empreinte secondaire sous contrôle de l'occlusion Vrai Faux
4. Les gabarits peuvent être équilibrés Vrai Faux
5. La technique des gabarits ne s'applique pas à une thérapeutique implantaire Vrai Faux

BIBLIOGRAPHIE

1. Beal-Petit G. Le gabarit : une approche thérapeutique de l'édentement total. Mémoire du Diplôme d'université de prothèse complète. Toulouse, Juin 2006.
2. Charon J, Joachim F. Service Patient / Service gagnant. Editions CdP, Paris, 1995.
3. Degorce T. L'étude pré implantaire dans le traitement de l'édentement partiel. Approche chronologique. Synergie prothétique. 2001;(3)3:167.
4. Hue O, Berteretche MV. Les extradados prothétiques en prothèse adjointe totale. Rôle et réalisations cliniques. Actualités Odonto-Stomatologiques. 1992, n° 177.
5. Klein P. Précis de prothèse adjointe. Editions POS, 1981.
6. Lejoyeux J. Evolution du traitement de l'édentation totale. Actualités Odonto-Stomatologiques. 1992, n° 177.
7. Mariani P, Stephan G. Implants et édentement total. Quel protocole thérapeutique ? Cah. Proth. 2002; n° 120:27-36.
8. Rignon-Bret C, Rignon-Bret JM. Prothèse amovible complète. Prothèse immédiate. Prothèse supra radiculaire et implantaire. Editions CdP, Groupe Liaisons, 2002.
9. Samoian R. Apport des techniques piézographiques en prothèse adjointe totale. Actualités Odonto-Stomatologiques. 1992, n° 177.
10. Taddei C, Metz M, Boukari A, Waltmann E. Cas difficiles en prothèse complète. Les solutions mandibulaires. Cah. Proth. 1998; 103:37-55.

Adresse des auteurs :

Marie-Hélène LACOSTE-FERRE, Marcel BLANDIN et Luc RAYNALDY
UFR d'Odontologie 3, Chemin des Maraîchers 31062 Toulouse Cedex 4