



HAL
open science

Etude de cas de voix dans le cadre de la prise en charge orthophonique - Volume II

Etienne Sicard, Anne Menin-Sicard, Elisabeth Mauger, Cécile Roiron, Sandrine Michel, Diana Dimitrova-Saadoun, Caroline Coudière-Trouilhet

► **To cite this version:**

Etienne Sicard, Anne Menin-Sicard, Elisabeth Mauger, Cécile Roiron, Sandrine Michel, et al.. Etude de cas de voix dans le cadre de la prise en charge orthophonique - Volume II. 2023. hal-04206295

HAL Id: hal-04206295

<https://hal.science/hal-04206295>

Submitted on 18 Sep 2023

HAL is a multi-disciplinary open access archive for the deposit and dissemination of scientific research documents, whether they are published or not. The documents may come from teaching and research institutions in France or abroad, or from public or private research centers.

L'archive ouverte pluridisciplinaire **HAL**, est destinée au dépôt et à la diffusion de documents scientifiques de niveau recherche, publiés ou non, émanant des établissements d'enseignement et de recherche français ou étrangers, des laboratoires publics ou privés.

Etude de cas de voix dans le cadre de la prise en charge orthophonique – Volume II

Etienne Sicard^{3,5}, Anne Menin-Sicard^{3,7}, Elisabeth Mauger¹, Cécile Roiron², Sandrine Michel^{3,8}, Diana Dimitrova-Saadoun⁴, Caroline Coudière-Trouilhet⁶,

- (1) Orthophoniste, 10 rue Delambre, 77400 LAGNY SUR MARNE
- (2) Orthophoniste, 272 route St Jean, 38500 COUBLEVIE
- (3) Laboratoire LURCO/UNADREO, équipe de recherche ERU 46
- (4) Orthophoniste, 3 rue Van Gogh, 56400 PLUNERET
- (5) INSA-GEI, 135 Avenue de Ranguel, 31077 TOULOUSE
- (6) Orthophoniste, 36 route d'Eaunes, 31600 MURET
- (7) Institut Bon Sauveur Alby, 1 rue de Lavazière, 81025 ALBI
- (8) Orthophoniste, 9 Rue de la Teularie 31780 CASTELGINEST

Résumé : Dans cet article, nous analysons les caractéristiques de la voix de 9 patients de pathologies différentes, pris en charge dans le cadre de la clinique orthophonique, en comparant les performances avant et après rééducation. Pour chaque cas, nous donnons des éléments d'anamnèse et d'auto-évaluation, les indicateurs d'altération de la voyelle /a:/ tenue, le fondamental usuel moyen (FUM), l'intonation ainsi que l'étendue vocale. L'aire dynamique vocale est extraite de l'ensemble des échantillons vocaux disponibles. Nous précisons les axes thérapeutiques et, par comparaison avant/après prise en charge, nous illustrons les évolutions des caractéristiques de la voix. Différentes pathologies de la voix sont abordées : angiome, œdème de Reinke, kissing nodules, hypophonie suite à un AVC, paralysie récurrentielle, aphonie psychogène, séquence de Pierre Robin et kyste épidermoïde.

Mots-clés : orthophonie, voix, analyse objective, indicateurs, fondamental usuel moyen, intonation, étendue vocale, aire dynamique vocale, thérapie vocale, nodule, dysphonie, paralysie récurrentielle, aphonie, œdème de Reinke, séquence de Pierre Robin, kyste, ERU 15, LURCO, UNADREO, prise en soin, orthophonie, bilan, bilan d'évolution.

Introduction

Dans une première compilation d'analyse de cas [Menin-Sicard 2021], nous avons analysé les caractéristiques de la voix de 12 patients de pathologies différentes, pris en charge dans le cadre de la clinique orthophonique, en comparant les performances avant et après rééducation. Pour chaque cas, nous avons donné des éléments d'anamnèse et d'auto-évaluation, les indicateurs d'altération de la voyelle /a:/ tenue, le fondamental usuel moyen (FUM), l'intonation, l'étendue vocale et l'aire dynamique vocale. Une vingtaine de cas de prise en charge orthophonique de la voix est aussi en ligne sur le site de l'équipe ERU 15 du laboratoire LURCO de l'UNADREO [ERU 15], comme résultat de l'équipe de recherches [Sicard 2018] [Sicard 2021]. Nous avons aussi précisé les axes thérapeutiques et, par comparaison avant/après prise en charge, nous avons illustré les évolutions des caractéristiques de la voix. Différentes pathologies de la voix ont été abordées : dysphonie, nodules, immobilités laryngées, serrage, fatigue vocale, kystes et mue faussée.

Le but de ce présent article est de décrire un deuxième groupe cas de voix pathologique, tout en utilisant le même type d’approche. Les pathologies concernent un angiome, un œdème de Reinke, un cas de kissing nodule, d’hypophonie suite à un AVC, de paralysie récurrentielle, d’aphonie psychogène, de séquence de Pierre Robin et de kyste épidermoïde. Ces cas contribuent à une œuvre collective visant à regrouper une centaine de cas de prise en charge orthophonique de la voix et de la parole, dans l’esprit de l’ouvrage collaboratif de [Stemple 2019]. Pour chaque orthophoniste qui a coopéré à ce travail, nous nous sommes assurés des prérequis suivants :

- Matériel d’enregistrement avec une bonne sélectivité et un rapport signal/bruit suffisant pour s’affranchir de l’environnement sonore,
- Protocole d’enregistrement proche pour toutes les passations, incluant notamment le /a:/ tenu, une sirène montante et descendante sur le /ou/, et la voix conversationnelle,
- Éléments d’anamnèse, d’auto-évaluation, et grandes lignes des axes thérapeutiques.

Dans notre approche, nous avons séparé les troubles de la phonation [Menin-Sicard 2021] et ceux de la parole [Sicard 2022][Sicard 2023c], mais nous n’avons pas fait de classement précis dans les différentes présentations de cas, dans la mesure où les orthophonistes nous ont transmis les données au fil de l’eau, au rythme de l’évolution des progrès du patient.

Les cliniciens et cliniciennes participant à ce projet ont fourni des données d’autoévaluation du patient, d’anamnèse, ont conduit le bilan initial, précisé les axes thérapeutiques, conduit le bilan final et commenté les résultats obtenus. La liste des cas analysés dans cette publication est reportée à la table 1.

N°	CODAGE PATIENT	GENRE	AGE	PATHOLOGIE	ORTHOPHONISTE
1	EM001	Homme	34	Angiome	Elisabeth MAUGER
2	SM120	Femme	67	Œdème de Reinke	Sandrine MICHEL
3	CCT005	Fille	8	Kissing nodules	Caroline COUDIERE TROUILHET
4	DS008	Femme	65	Dysarthrie suite AVC	Diana DIMITROVA-SAADOUN
5	EM005	Femme	46	Paralysie récurrentielle	Elisabeth MAUGER
6	EM004	Femme	17	Aphonie psychogène	Elisabeth MAUGER
7	CR006	Homme	68	Dysphonie	Cécile ROIRON
8	AS408	Garçon	12	Séquence Pierre Robin	Anne MENIN-SICARD
9	CR004	Homme	82	Kyste épidermoïde	Cécile ROIRON

Table 1 : Cas de prise en soin de pathologies de la voix décrits dans cette publication

Méthodologies de rééducation

Les orthophonistes proposent des axes thérapeutiques variés, basées ou non sur des méthodologies éprouvées, ou mixant différentes approches. Une taxonomie des thérapies vocales a été proposée par Van Stan (2015), illustrée figure 1, qui classe les différentes méthodes en deux catégories principales, d’une part les interventions directes, en lien avec l’audition, la perception, la posture, la respiration et la fonction vocale, d’autre part les interventions indirectes concernant la pédagogie et les conseils d’hygiène.

Pour illustrer cette classification, différentes thérapies vocales ont été analysées selon les critères retenus, dont 4 méthodes listées au tableau 2, la plus connue en France étant la méthode LSVT™ pour la Maladie de Parkinson. Nous citons aussi d’autres méthodes usuelles, ayant donné lieu notamment à la publication d’ouvrages, de formations spécialisées, ou étant étayée par des méta-analyses sur l’efficacité thérapeutique.

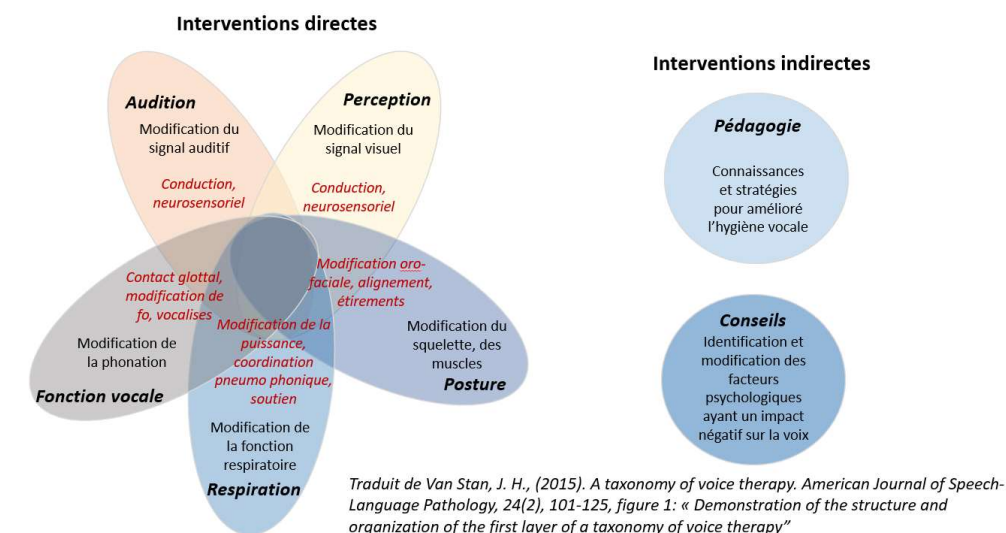


Figure 1 : Proposition de classification des thérapies vocales selon [Van Stan 2015]

METHODE	DEFINITION	PATHOLOGIE CIBLE	REFERENCE	PROMOTION EN FRANCE
LSVT	Lee Silverman voice treatment	Maladie de Parkinson	[Yuan 2020] [Pu 2021]	Oui
VFE	Voice Function Exercises	Dysphonie	[Angadi 2019]	Non
RVT	Resonant voice therapy	Dysphonie	[Yiu 2017]	Non
LMT	Laryngeal Manual therapy	Tension musculaire	[Mathieson 2009]	Proche Osteovox
AMCO	Approche métacognitive et objective	Générale	[Menin-Sicard 2016]	Oui
PAILLE	Méthode de la paille	Générale	[Amy de la Bretèque 2014]	Oui
8 ETAPES	Rééduquer la voix – 8 étapes en chanson	Générale	[Perriere 2017]	Oui
NOVAFON	Système de stimulation NOVAFON	Désordres temporo-mandibulaires	[Serritella 2020]	Oui

Tableau 2 : Sélection de méthodes de rééducation de la voix étudiées dans [Van Stan 2015] ou utilisées en France

Macro-compétences analysées

Avec l'aide des outils de bilan de VOCALAB [Sicard 2020], nous évaluons deux macro-compétences :

- **La flexibilité vocale** : elle regroupe six indicateurs en lien avec le positionnement du FUM, l'étendue vocale, l'intonation, l'Aire Dynamique Vocale, l'instabilité en hauteur, et l'instabilité en intensité. Elle comporte trois niveaux : flexibilité vocale normale, altérée ou pathologique.
- **Le Rendement vocal** : ce paramètre regroupe six indicateurs en lien avec l'altération de l'attaque, la pauvreté harmonique, le rapport bruit/signal, la durée du /a:/, le rapport S/Z et le rapport A/Z. Il comporte trois niveaux : rendement vocal normal, altéré ou pathologique.

Nous disposons aussi dans la plupart des cas d'informations d'auto-évaluation du patient [Sicard 2014] sur des critères de *Confort, Endurance, Performance, Qualité, Adaptation*.

Cas N°1 - EM001 PLAN

Anamnèse

Mr PLAN, homme de 34 ans, consulte Mme E. MAUGER, orthophoniste, suite à des quintes de toux répétées comme s’il avait fait des fausses routes. Il se plaint de pertes vocales passagères et effectue des raclements de gorge très fréquents. Il signale avoir toujours le nez bouché d’un côté, ainsi que l’oreille bouchée du même côté. Le hémhage fait suspecter un reflux gastro œsophagien. Malgré cela, Mr PLAN n’exprime pas de gêne réelle, l’autoévaluation est à 22/25 – Gêne discrète. Il va pourtant consulter trois ORL différents. Les examens ORL concluent à la présence d’une masse angiomeuse de 5 à 7 mm de surface, rouge violacée, sur la partie antérieure de la corde vocale gauche. Une opération est alors proposée pour retirer cet angiome avec un bilan avant et un bilan après opération.

Mr PLAN fume très modérément depuis une dizaine d’années mais fait du sport. La pathologie est codée « 1300 – Anomalie Vasculaire des cordes vocales » selon la nomenclature de Verdolini (2006).

Bilan avant

Lors du bilan avant (gêne discrète), Mr PLAN n’a pas conscience de son trouble sauf quand il perd sa voix, car il la récupère en général du jour au lendemain. Concernant le temps phonatoire, le patient peut tenir un « a » en moyenne 5 secondes (Norme à 15 s) avec attaque forte et respiration haute. On note aussi beaucoup de bruits. La durée moyenne du /s/ est un peu faible (11.5 s), tandis que celle du /z/ est insuffisante (8.5 s). Sa voix conversationnelle lui donne l’impression de forcer. On constate des problèmes lors de la mise en vibration, et un rendement faible du fait d’un mauvais accolement.

Le bilan après opération montre un gain significatif en tenu du « a » qui passe à 12 secondes (Figure 1). L’attaque est plus forte car on peut supposer que Mr PLAN fait un effort pour accoler les cordes vocales. La respiration est toujours haute. Il a une impression de couac en fin de phrase comme lors de la mue. La voix conversationnelle est pourtant plus riche en harmoniques et avec un bruit significativement atténué. Mr PLAN fume encore, bien qu’il ait le projet d’arrêter. Il y a toujours la présence de hémhages fréquents.

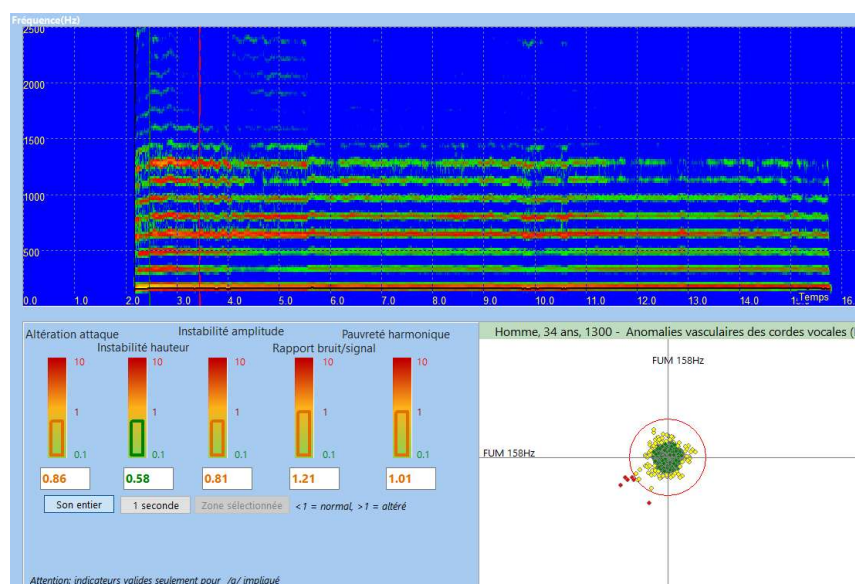


Figure 2 : /a/ tenu après opération, avant prise en charge, cas EM001 PLAN

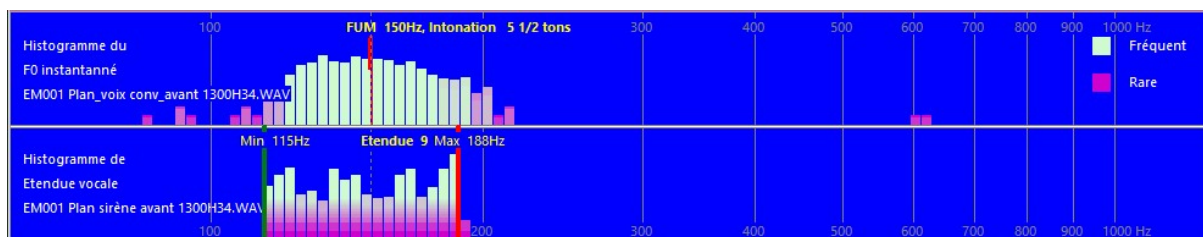

Figure 3 : histogramme du fondamental sur la voix conversationnelle et étendue vocale, cas EM001 PLAN

Mr PLAN a cependant une étendue vocale de 8 demi-tons (Figure 3), ce qui est très faible. La valeur du FUM est un peu élevée (proche de la transition H/F) mais l'intonation est conforme.

Axes thérapeutiques

Trois axes de travail à raison d'une séance par semaine :

- Améliorer la respiration,
- Faire disparaître le hémage,
- Récupérer un bon accolement.

1 Améliorer la respiration :

- Séances de relaxation (à refaire à la maison avant chaque entraînement)
- Exploration de tous les mouvements respiratoires pour trouver le bon geste
- Maîtrise de la respiration en se centrant sur la brièveté de l'inspiration et la tenue progressive du souffle 3 secondes, puis 4 puis 5 jusqu'à 12. Le patient se chronomètre à la maison et fait la série 2 à 3 fois par jour. Les 5 secondes obtenues en début de prise en charge sont vite dépassées pour obtenir une tenue de 12 secondes au bout d'une semaine.
- Coordination pneumo phonatoire avec le spectrogramme en temps réel :
 - Prendre une inspiration brève et tenir un « f » de 3 à 7 secondes
 - Prendre une inspiration brève et tenir un « s » de 3 à 12 secondes
- Les tenues de 12 secondes sont atteintes à 100% au bout de 15 jours.

2 Faire disparaître le hémage

On propose au patient de renforcer la musculature bucco faciale :

- Utiliser des phrases de 3 à 10 mots à reproduire en articulation silencieuse, en utilisant 5 phrases différentes tous les jours,
- Travail du mouvement pour avaler la salive dans le but de le conscientiser pour remplacer le hémage. A travailler tous les jours en partant d'une évaluation d'une dizaine de hémage durant la demie heure par séance. Le nombre de hémage se réduit fortement au fil des semaines.

3 Récupérer un bon accolement :

- Inspirer brièvement et bloquer l'air la bouche ouverte 3 secondes puis relâcher avec un « clic » du moins fort au plus fort sur quatre niveaux puis revenir du plus fort au moins fort,
- Lorsque ce travail est maîtrisé, ajouter un léger voisement sur le degré le moins fort pour favoriser la mise vibration douce.

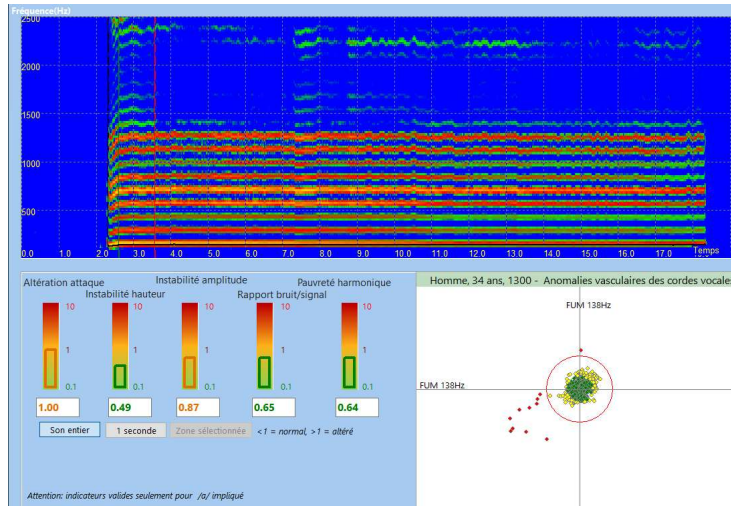


Figure 4 : /a/ tenu après opération & prise en charge, cas EM001 PLAN

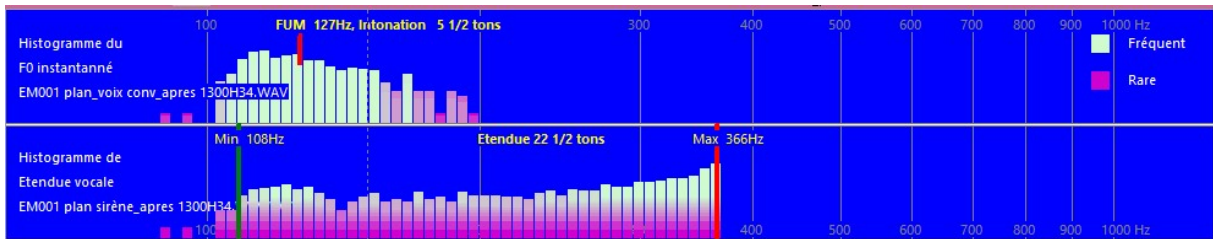


Figure 5 : FUM et étendue vocale après opération & prise en charge, cas EM001 PLAN

Après prise en charge

Après contrôle, le médecin ORL conclut à une bonne cicatrisation de la corde vocale. Mais comme Mr PLAN se plaint encore de sensation de démangeaisons qui reviennent et le font tousser, il y a poursuite des investigations pour les allergies respiratoires. Mr PLAN dit quand même ne plus avoir d'acouphènes depuis l'opération. Il n'a plus de perte vocale, il entend moins de « bruit » dans sa voix. Les hemmages ont disparus mais il tousse parfois toute une journée puis plus du tout plusieurs jours de suite.

On note une augmentation significative de l'étendue vocale, avec une capacité à rester sur des hauteurs de notes basses et élevées.

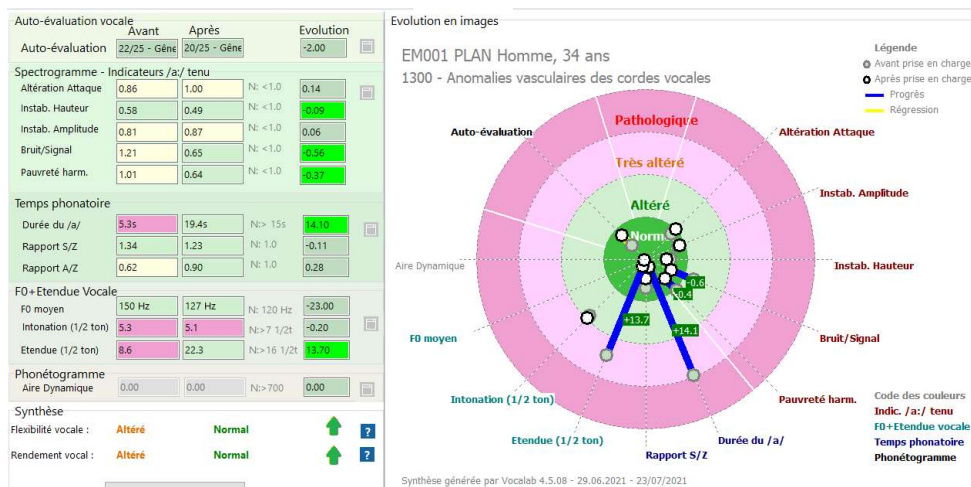


Figure 6 : Bilan d'évolution du cas EM001 PLAN

Bilan d'évolution

Le profil avant / après établi avec Vocalab fait état de progrès visibles sur presque tous les plans sauf sur le placement du fondamental et sur l'auto-évaluation car Mr PLAN se sent maintenant un peu gêné par sa voix qu'il trouve plus forte. Les progrès les plus spectaculaires concernent l'augmentation de la durée du /a,s,z/ ainsi que l'extension de l'étendue vocale.

Poursuite de la rééducation

Une poursuite du travail de mise en vibration et d'assouplissement des cordes vocales notamment sur la base de sirènes a été réalisée, avec les axes de travail suivants :

- Sirènes montantes en escaliers avec l'écran de hauteur tonale. Mr PLAN s'entraîne chez lui avec son piano qu'il a enregistré pour faire des entraînements réguliers.
- Le travail de tension du voile du palais avec des séries de o/on a/ an é/in min/ba , vérifié avec le spectrogramme.
- Le travail de relâchement de la mâchoire lors de l'articulation de voyelles opposées a/i o/é ou/an

La rééducation s'est déroulée en 13 séances. Une nette amélioration a été obtenue après l'opération chirurgicale.

Cas N°2 – SM120 TANN

Le cas SM120 TANN pris en soin par Sandrine MICHEL concerne une femme de 67 ans ayant eu une intervention chirurgicale pour un Œdème de Reinke (1220 dans la classification de [Verdolini 2005]). Elle a pris des antibiotiques suite à une bronchite, et a suivi une hormonothérapie suite à un cancer du sein. Elle est aussi atteinte d'une hépatite B sous forme asymptomatique. Le canal carpien bouché a eu pour conséquence une paralysie des doigts. Elle porte une orthèse la nuit. La patiente a aussi subi une amygdalectomie à 20 ans, et souffert de 2 carcinomes. Elle a été aussi opérée d'une hernie discale à 20 ans.

Elle pratique la marche, la gymnastique, le jardin et la lecture. Elle vit avec son mari. La patiente se plaint de perdre sa voix quand elle parle longtemps. Elle décrit une tension permanente au niveau des cervicales, ce qui lui cause un stress important. On constate un hémage toujours présent. Elle suit un traitement pour du reflux gastro-œsophagien. L'auto-évaluation avant prise en charge correspond à une gêne sévère.

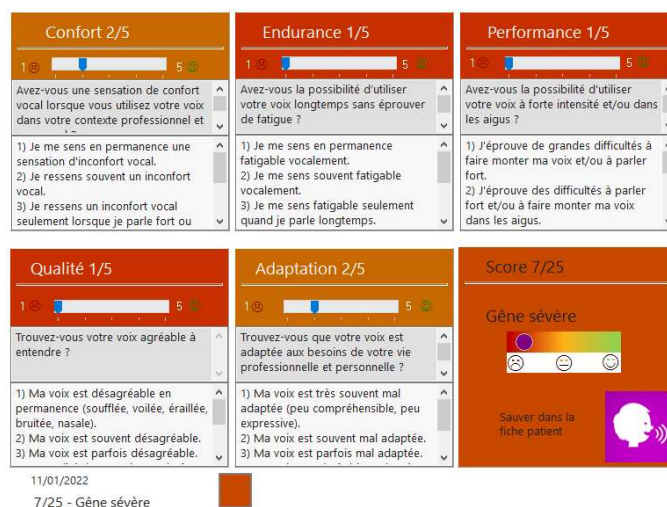


Figure 7 : Auto-évaluation de la patient avant prise en soin du cas SM120

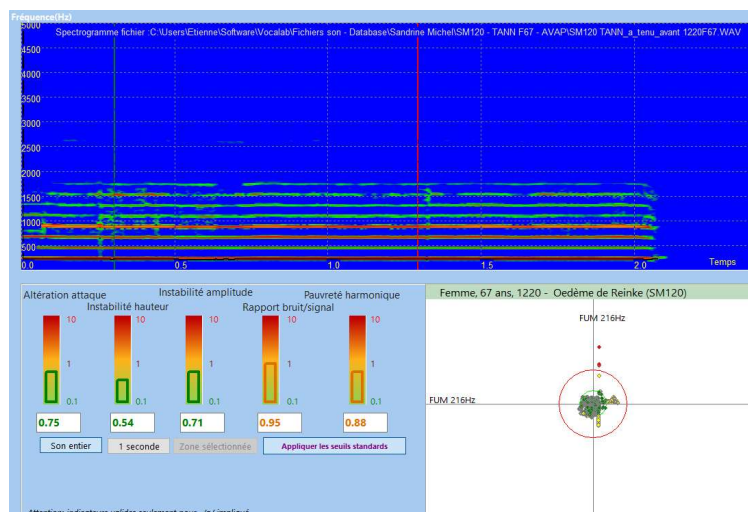


Figure 8 : spectrogramme du /a:/ tenu, cas SM120 avant prise en charge, et indicateurs associés




Figure 9: Evolution de fo en fonction du temps, avec une coloration en fonction du genre, SM120 avant prise en soin

Avant rééducation

/a:/ avant prise en charge

Aucun des indicateurs n'est pathologique, mais le rapport bruit/signal est élevé, et dans une moindre mesure la pauvreté harmonique. La voix est stable en hauteur et en amplitude mais la durée est faible en spontané.

Fo et étendue vocale avant rééducation

Ce qui frappe avec la voix conversationnelle (histogramme du haut) est le décalage significatif vers les graves, bien en dessous de la zone de transition homme/femme 160-180 Hz [Sicard 2023], comme indiqué sur le tracé de fo avec une coloration en fonction du genre de la figure 9 (bleu si 85-160 Hz, rose si supérieur à 180 Hz, blanc dans la zone de transition).

Le FUM se situe à 132 Hz, soit dans la zone commune d'un homme. L'intonation est de 7 ½ tons, ce qui est proche de la norme. L'étendue vocale est très irrégulière, dont la seule partie utile est la portion centrale de 7 ½ tons : on exclut la partie gauche correspondant à un serrage et de l'éraillure, ainsi que le pic autour de 400 Hz, isolé du reste de la sirène.

Les valeurs de temps phonatoire maximum sont au-dessus des durées attendues (seuil normal altéré 9.7 secondes à 67 ans [Sicard 2022]), avec une durée de phonation beaucoup plus importante sur /s/ que sur /z/, le /a/ étant significativement plus court. Le rapport s/z est considéré comme pathologique (>1.4), a/z comme altéré (<0.8).

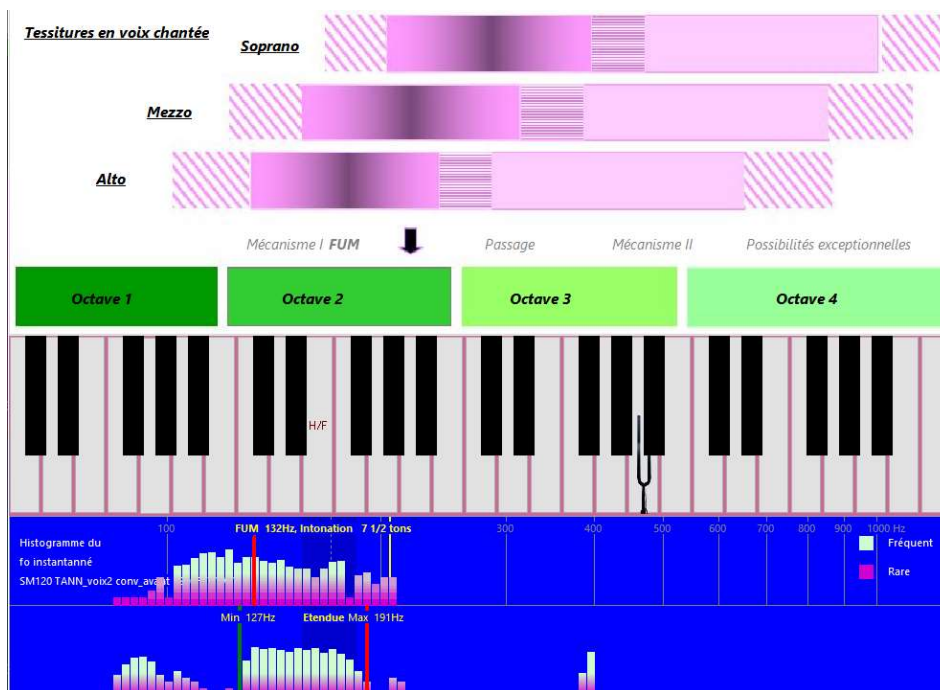


Figure 10 : histogramme de la voix conversationnelle et de la sirène, cas SM120 avant, et positionnement par rapport aux repères usuels

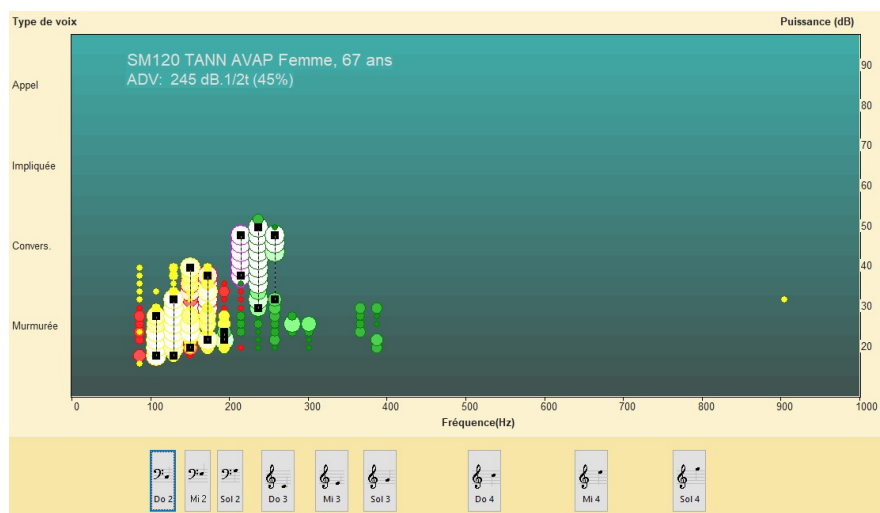


Figure 11 : Aire dynamique vocale avant prise en soin, cas SM120

L'aire dynamique vocale de 245 dB ½ tons est très réduite, la limite normal/altéré étant à 550 dB ½ tons. L'aire dynamique est aussi significativement décalée vers les graves.

Projet thérapeutique

Le projet thérapeutique a été construit sur les axes thérapeutiques suivants :

- Exploration de tous les mouvements respiratoires pour trouver le bon geste
- Maîtrise de la respiration
- Augmentation progressive du souffle
- Coordination pneumo phonatoire avec le spectrogramme en temps réel
- Réduction des habitudes délétères
- Renforcer la musculature bucco faciale

- Travail du mouvement pour avaler la salive dans le but de le conscientiser pour remplacer le hémhage.
- Amélioration de l'accolement des cordes vocales en remplaçant le hémhage par une vraie toux tonique et brève.
- Ajout du voisement en favorisant une mise vibration douce.
- Travail des sirènes avec l'assouplissement du passage du mécanisme I au mécanisme II

Après rééducation

/a:/ après prise en charge

L'attaque est instable en hauteur. On constate une réduction du rapport bruit/signal et de la pauvreté harmonique.

Fo et étendue vocale après rééducation

Le FUM reste grave, avec une légère augmentation de l'intonation. Les contours intonatifs sont beaucoup plus amples, avec notamment le franchissement de la zone de transition homme femme en fin de phrases, caractéristique d'un trait féminin [Morsomme 2015].

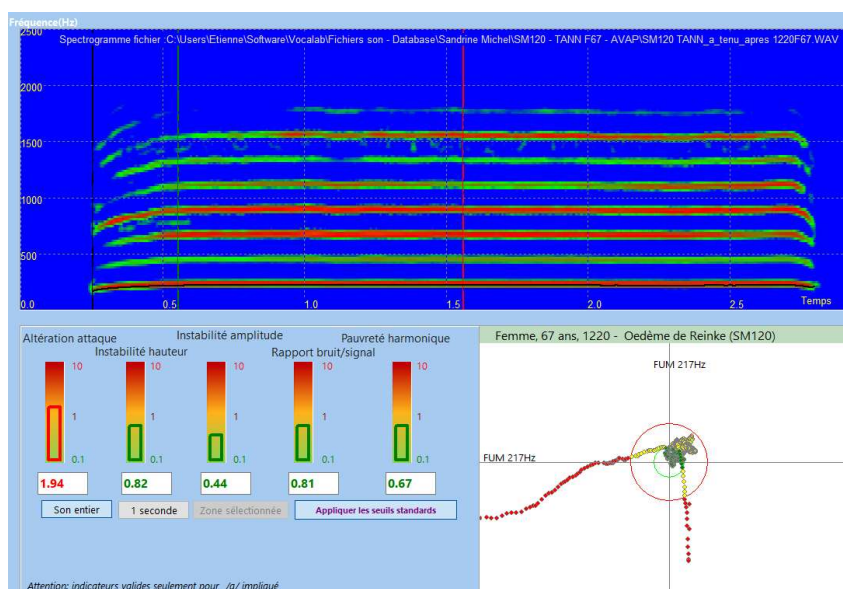


Figure 12 : spectrogramme du /a:/, cas SM120 après

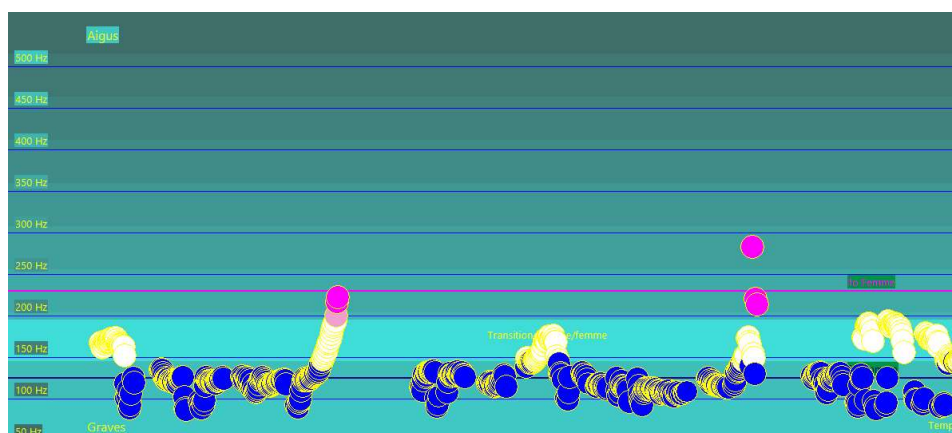


Figure 13 : Evolution de fo en fonction du temps, voix conversationnelle, cas SM120 après prise en soin

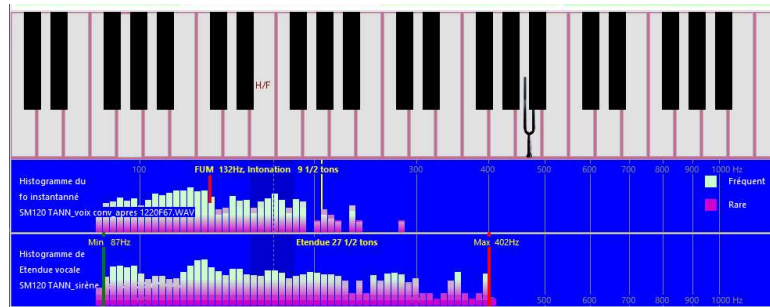


Figure 14 : histogramme du fondamental sur un texte lu et une sirène, cas SM120 après

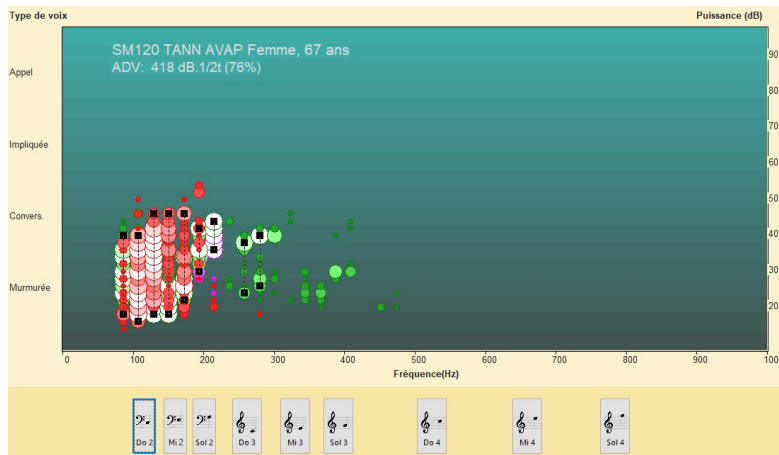


Figure 15 : Phonétogramme du cas SM120 après

Les progrès les plus significatifs concernent l'étendue vocale sur la sirène (Figure 14), qui retrouve des valeurs qui dépassent la norme (27 ½ tons pour une norme à 24). L'aire dynamique vocale est en progrès (418 dB.1/2 tons) et se rapproche du seuil normal/altéré (Figure 15).

Bilan d'évolution

Le spectre moyen de la voix conversationnelle [Sicard 2023b] montre un renforcement de la zone F1..F3 et une énergie moins concentrée sur fo (figure 16). Les données chiffrées basées sur les analyses avant/après prise en charge montrent une évolution globalement favorable des macro-compétences « flexibilité vocale » et « rendement vocal ». La gêne est considérée comme discrète après prise en charge.

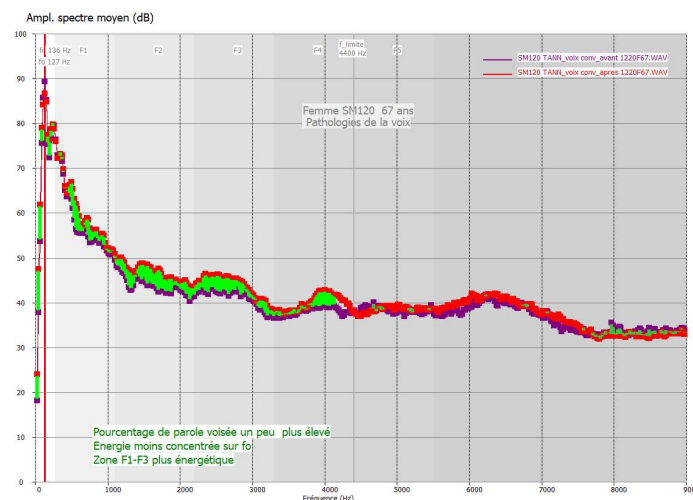


Figure 16 : Comparaison du spectre moyen avant/après prise en charge du cas SM120

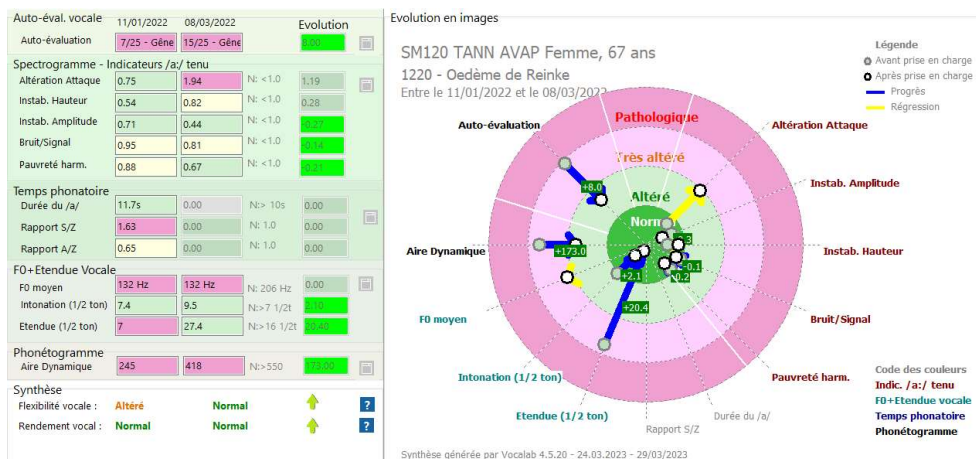


Figure 17 : bilan d'évolution du cas SM120

Cas N°3 - CCT005

Le cas CCT005 correspond à une enfant de 8 ans, avec kissing nodules et forçage avec participation des bandes ventriculaires lors du bilan initial, pris en soin par Caroline COUDIERE TROUILHET. Nous précisons donc comme pathologie « 1211 - Nodules des cordes vocales » selon la classification de [Verdolini 2005].

La patiente est scolarisée en CE2, extravertie, se qualifiant comme très bavarde, aînée d'une fratrie de 2. Elle ressent des difficultés vocales depuis longtemps, mais la voix s'est fortement dégradée suite à des cours de chant et piano. Elle ne ressent aucune douleur mais une gêne laryngée permanente. C'est une enfant sans pathologie particulière avec un audiogramme normal. Elle présente cependant un bruxisme la nuit et une déglutition atypique.

Avant rééducation

Spectrogramme /a/

On constate une attaque très instable en hauteur, de l'instabilité en hauteur et en intensité, du bruit et de l'éraillure en deuxième partie de production (présence de traits à fo/2, intercalés entre les harmoniques), mais une grande richesse harmonique (Figure 18).

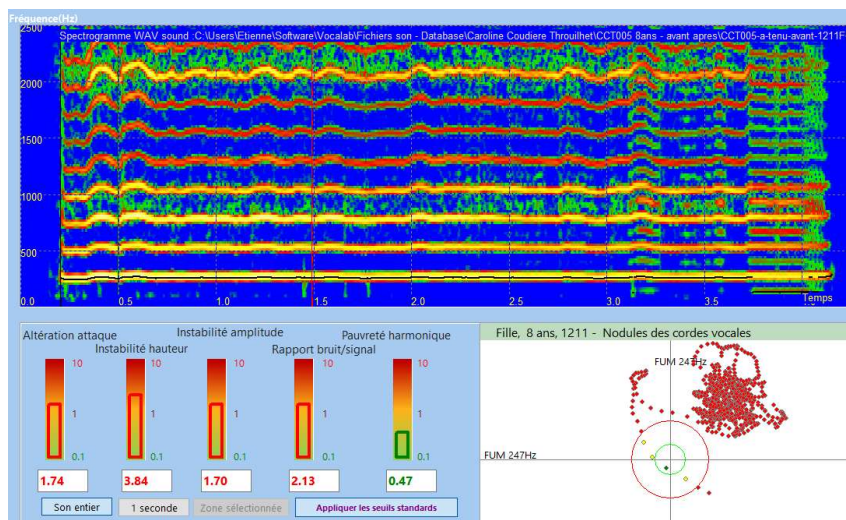


Figure 18 : /a/ tenu avant prise en charge, cas CCT005

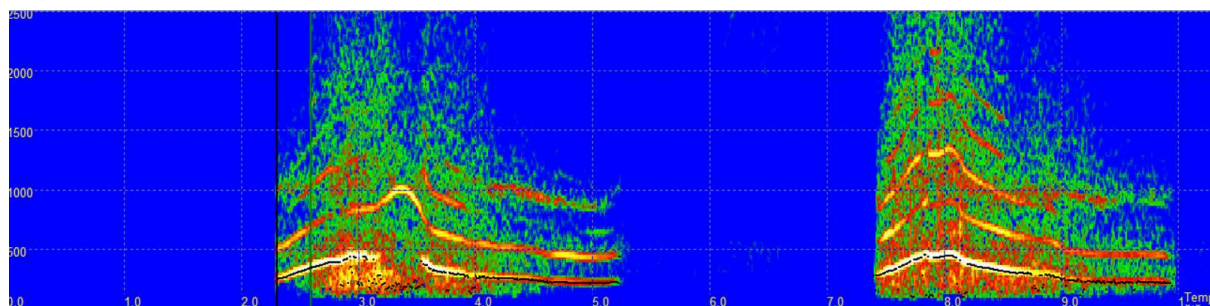


Figure 19 : sirène avant prise en charge, cas CCT005

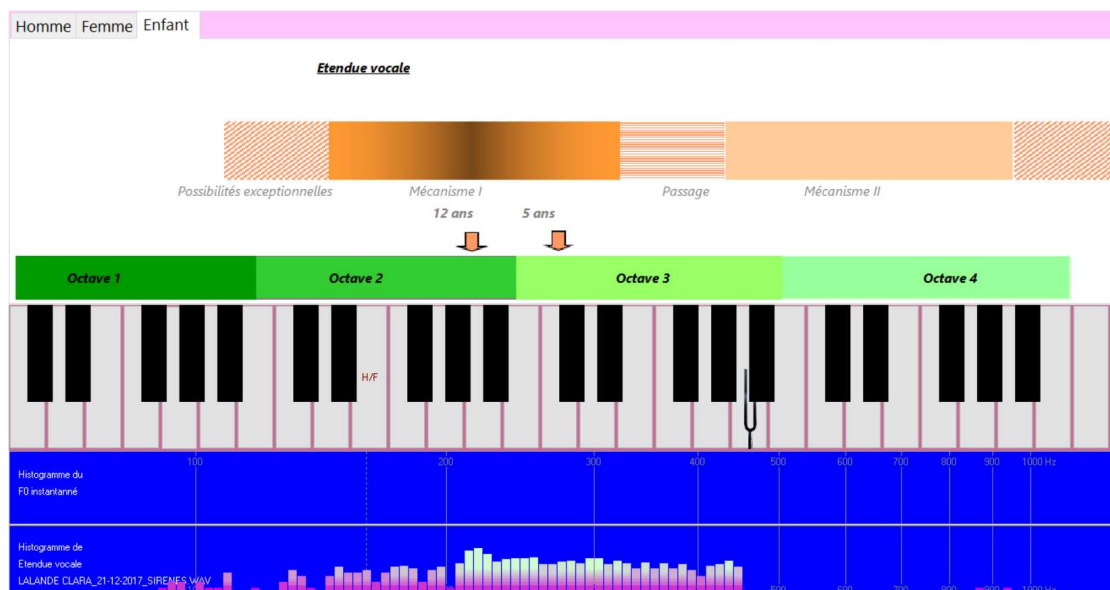


Figure 20 : étendue vocale, cas CCT005

Sirène avant rééducation

La montée vers les aigus est très rapide par rapport à la phase de descente vers les graves. L'étendue vocale s'approche de la norme (22 ½ tons). On observe des difficultés dans le changement de mécanisme, la voix est très soufflée et forcée. Le contrôle de la hauteur est difficile (Figures 19 et 20).

Projet thérapeutique

L'enfant a été prise en charge par séries de 5 séances, coupées par un à deux mois sans RDV, pendant environ un an. La rééducation a consisté en un travail sur la prise de conscience du geste vocal dans les différentes situations de la vie quotidienne, un éveil proprioceptif sur l'ensemble du geste vocal : respiration/ posture/ tensions corporelles et laryngées, la mise en place d'une routine d'échauffement vocal le matin avant d'aller à l'école et de récupération le soir, la mise en place d'une gestion pneumophonique plus efficace, un travail à la paille pour alléger l'accolement vocal et tonifier/ assouplir les cordes vocales, un travail particulier sur le chant, le cri et la voix projetée avec un appui résonantiel plus marqué et une posture plus consciente lors des besoins vocaux intenses.

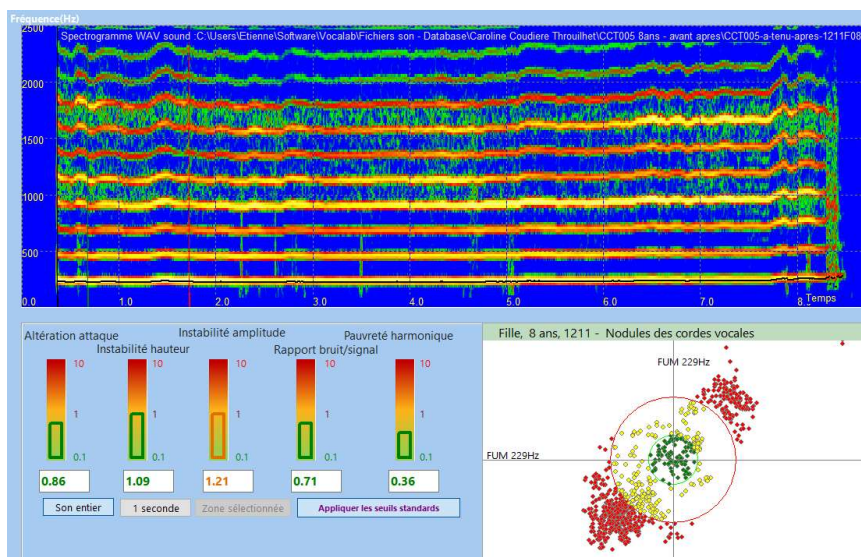


Figure 21 : /a:/ tenu après prise en charge, cas CCT005

Spectrogramme /a/ après rééducation

L'attaque est mieux maîtrisée, plus stable, et l'éraillure a disparu. Seuls subsistent des traces verticales dans le spectre (2.2, 2.5 s, 3.5 s) synonyme de discontinuité de l'émission sonore (Figure 21).

Sirène après rééducation

Sur le spectrogramme de la sirène (Figure 22), on constate un bon contrôle de la phase ascendante et descendante, autant en hauteur qu'en puissance.

Synthèse

La patiente n'a pas cessé le forçage vocal, elle continue de chanter à tue-tête et de crier à la maison. Elle fait les exercices quand sa voix se dégrade trop et a bien amélioré ses performances vocales, même si les nodules sont toujours présents. Elle a retrouvé une voix bien fonctionnelle, des capacités quasi normales et il ne reste plus qu'un seul nodule qui a bien réduit. La rééducation est interrompue car la patiente n'est plus en demande.

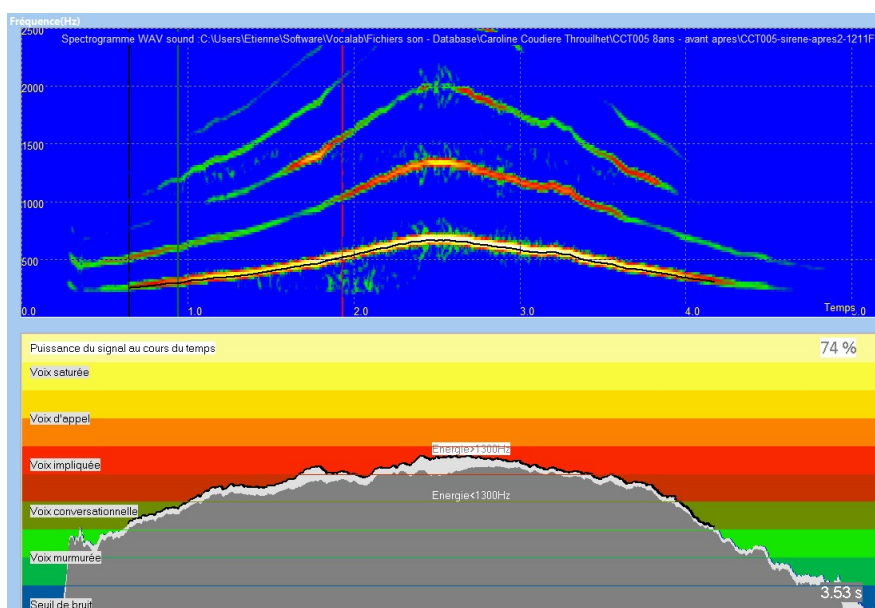


Figure 22 : sirène après prise en charge, cas CCT005

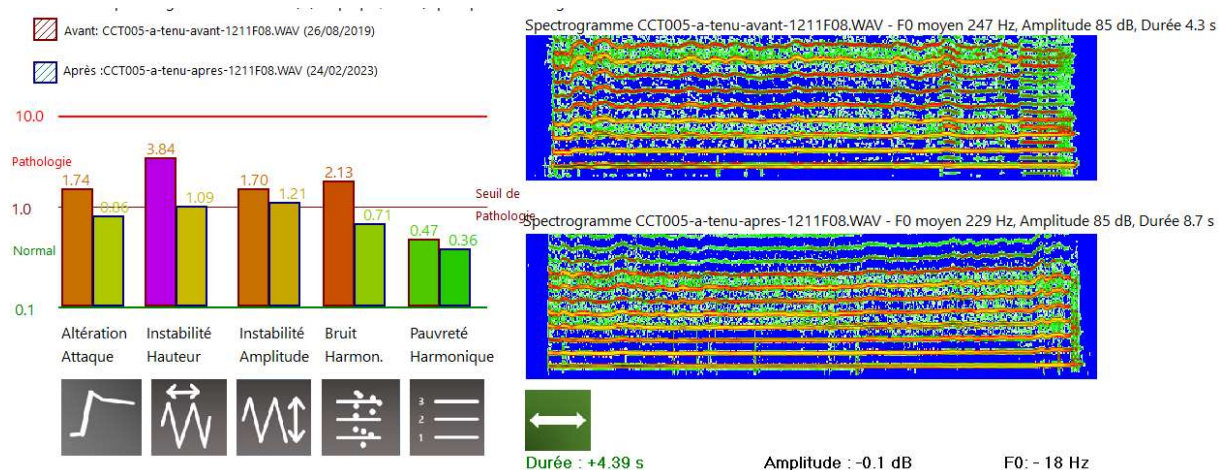


Figure 23 : Evolution des indicateurs du /a:/ tenu du cas CCT005 montrant une réduction nette de l'altération

Cas N°4 – DS008 BEDE

Mme BEDE, femme de 65 ans, a été victime d'un accident vasculaire cérébral (AVC) sylvien gauche superficiel avec infarctus punctiforme frontal droit en contexte d'infection COVID 19. Après un mois de rééducation orthophonique à l'Hôpital Ste Marie à Paris, et malgré une bonne récupération, on note la persistance d'une relative hypophonie pour laquelle une prescription orthophonique est réalisée. La patiente souffre d'une perte de souffle significative (40%) et d'intensité vocale, notamment suite à l'AVC. Madame BEDE fait de la chorale, mais a arrêté suite à quelques tentatives de reprises après l'AVC.

Le bilan de la parole effectué par Diana DIMITROVA-SAADOUN, orthophoniste, révèle un débit lent et un score d'articulation significativement en dessous de la norme à 65 ans. Les indicateurs d'altération évalués d'après une répétition de /pataka/ [Sicard 2020] sont limites sauf l'atonie. La plainte vocale et l'évaluation de la parole avec DIADOLAB [Sicard 2022] font suspecter la présence d'une légère dysarthrie neurologique flasque suite à l'accident AVC. La pathologie de la patiente est codée 7380 (Dysarthrie).

Une fibroscopie au fauteuil réalisée par le médecin ORL ne montre pas de paralysie des cordes vocales de la patiente, mais révèle un petit défaut d'accolement à leur partie postérieure. On observe aussi une discrète fuite glottique antérieure en phonation et une tendance au serrage supra-glottique (bandes ventriculaires en phonation).

Bilan avant prise en charge

Auto-évaluation

La patiente se plaint de fatigue vocale, de ne pas se faire entendre ni de parler à une vitesse confortable. L'auto-évaluation est de 10/25, correspondant à une gêne marquée.

<p>Confort 2/5</p> <p>1 5</p> <p>Avez-vous une sensation de confort vocal lorsque vous discutez avec quelqu'un ?</p> <p>1) Je me sens en permanence une sensation d'inconfort vocal. 2) Je ressens souvent un inconfort vocal. 3) Je ressens un inconfort vocal seulement lorsque je parle fort ou</p>	<p>Endurance 2/5</p> <p>1 5</p> <p>Avez-vous la possibilité de parler longtemps sans éprouver de fatigue ?</p> <p>1) Je me sens en permanence fatigable vocalement. 2) Je me sens souvent fatigable vocalement. 3) Je me sens fatigable seulement quand je parle longtemps.</p>	<p>Performance 2/5</p> <p>1 5</p> <p>Avez-vous la possibilité d'utiliser votre voix à forte intensité et/ou dans les aigus ?</p> <p>1) J'éprouve de grandes difficultés à faire monter ma voix et/ou à parler fort. 2) J'éprouve des difficultés à parler fort et/ou à faire monter ma voix dans les aigus.</p>
<p>Qualité 2/5</p> <p>1 5</p> <p>Trouvez-vous votre voix agréable à entendre ?</p> <p>1) Ma voix est désagréable en permanence (soufflée, voilée, éraillée, brulée, nasale). 2) Ma voix est souvent désagréable. 3) Ma voix est parfois désagréable.</p>	<p>Adaptation 2/5</p> <p>1 5</p> <p>Trouvez-vous que votre voix est adaptée aux besoins de votre vie professionnelle et personnelle ?</p> <p>1) Ma voix est très souvent mal adaptée (peu compréhensible, peu expressive). 2) Ma voix est souvent mal adaptée. 3) Ma voix est parfois mal adaptée.</p>	<p>Score 10/25</p> <p>Gêne marquée</p> <p>Sauver dans la fiche patient</p>

Figure 24: Auto-évaluation du patient DS008 correspondant à une gêne marquée

/a:/ tenu avant prise en charge

La durée de phonation est courte, du fait de difficultés de contrôle expiratoire. L'indicateur d'attaque n'est pas altéré, l'attaque étant douce et stable (Figure 25). L'indicateur de stabilité en hauteur se situe dans la zone pathologique : le portrait de phase montre une fréquence du signal instable au cours du temps, surtout après le temps 3.5 s avec un serrage et une déstructuration harmonique. L'indicateur l'instabilité en amplitude est limite, valeur proche de 1 : il est sanctionné par la variation de la puissance du signal au cours du temps.

L'indicateur bruit/signal est élevé du fait d'éraillure que qu'on perçoit à 3,5 sec, suite à la désynchronisation des cordes vocales ou la participation occasionnelle par compensation d'une autre structure anatomique (bandes ventriculaires ou des sécrétions de mucus sur les plis vocaux). La pauvreté harmonique est un peu élevée. On perçoit 7 harmoniques jusqu'à 1500 Hz, l'énergie étant principalement localisée sur la 4ème et 5ème harmonique, et plus d'énergie visible au-delà de 1300 Hz. Globalement la qualité de la voix est altérée, en adéquation avec la note de l'autoévaluation.

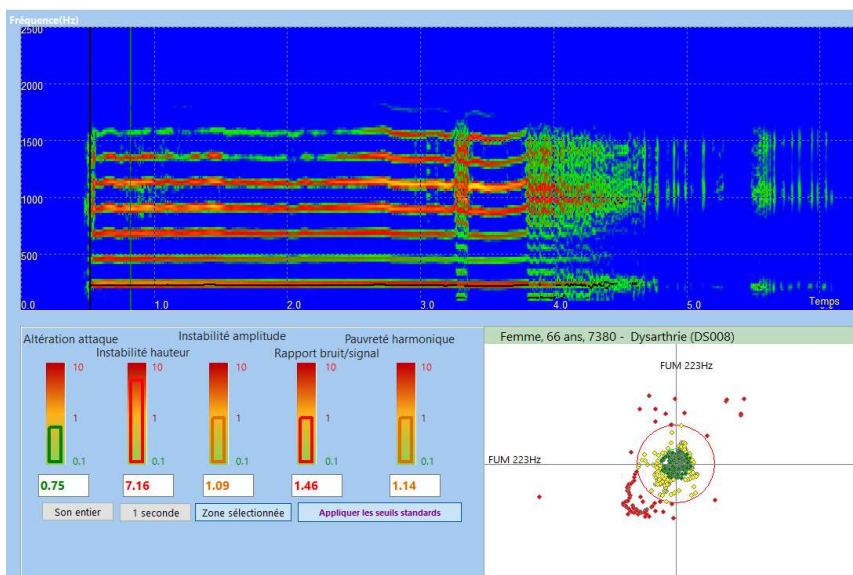


Figure 25 : Indicateurs d'altération du /a:/ tenu, patient DS008

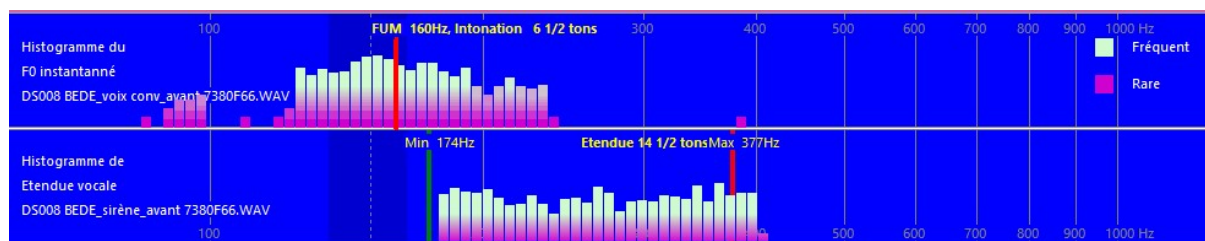


Figure 26 : FUM et étendue vocale en bilan initial, patient DS008

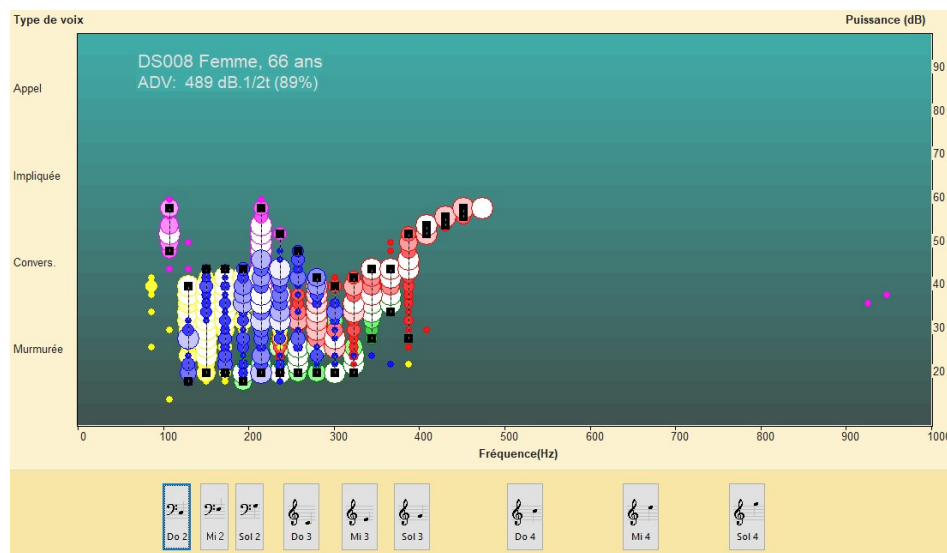


Figure 27 : Phonétogramme cumulant les réalisations du patient DS008 (/a:/, voix conversationnelle, voix impliquée, sirène, appel)

Fo et étendue vocale avant prise en charge

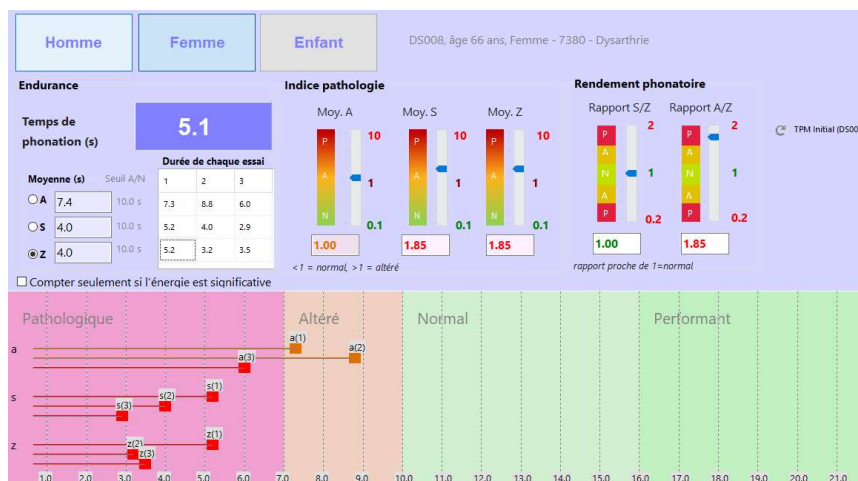
La fréquence fondamentale usuelle moyenne (FUM) calculée sur la voix conversationnelle est de 160 Hz, une valeur basse pour un FUM de femme, plutôt autour de 220 Hz. Ce FUM est situé dans la zone de transition homme/femme. L'étendue vocale de la sirène est réduite entre 174 et 377 Hz soit 1,1 octave (Figure 26) : l'étendue vocale ne se déploie pas sur le mécanisme M2.

Phonétogramme avant prise en charge

Le phonétogramme met en évidence une aire dynamique vocale (ADV) réduite autour de 490 dB.1/2 ton, soit 89% de la limite normal/altéré, dont les composantes principales sont décalées vers les graves et les intensités faibles (Figure 27). La voix conversationnelle et la voix impliquée se superposent et se caractérisent par des intensités et plages de fréquence similaires. La voix est peu flexible, et ne peut s'adapter à toutes la situation du quotidien. Des difficultés de dissociation de hauteur et d'intensité sont à noter compte tenu que la voix d'appel qui est la plus forte est la seule qui peut monter au-dessus de 400 Hz.

Temps phonatoire avant prise en charge

Le temps de phonation sur le /a/ est court, 7 s, et se dégrade au 3ème essai (Figure 28) : les reprises inspiratoires sont inefficaces, une fatigue s'installe, avec un défaut de contrôle pneumo-phonique aggravé par la pathologie cardiaque. L'endurance est insuffisante comme exprimé lors de l'auto-évaluation.



- Le temps sur le /s/: court, 4 s, est en-dessous de la norme attendue. La constriction se détériore au cours du temps, due à une fatigue et hypotonie musculaire. Une fatigue s’installe au cours des essais, la durée du son est de plus en plus courte ; ceci va impacter de la constriction lors de la phonation.
- Le temps /z/ 4 s égal au /s/: la vibration est instable, sa durée est courte, la constriction se relâche et le /z/ se transforme en voyelle. La constriction voisée est inefficace car atone, la vibration ne compense pas la constriction et se traduit par une augmentation du débit d’air.
- Le rapport s/z se situe dans la norme, le rendement constrictivo-phonatoire est équilibré mais la durée est courte, liée à une constriction linguale inefficace.
- Le rapport a/z est pathologique. La constriction voisée consomme de l’énergie et du souffle. Sa durée est plus courte que la durée du /a/ [Sicard 2022b]. Le rendement glotto-vélo-phonatoire est inefficace, en lien avec une constriction hypotonique qui augmente le débit d’air, peut entraîner des compensations par d’autres structures laryngées (bandes ventriculaires).

Pronostic

Le pronostic est favorable car la patiente est en phase de récupération de l’AVC, très motivée et adhérent pleinement à la rééducation. La compréhension et le langage sont préservés, bien récupérés. On ne relève pas d’apraxie verbale. La patiente est une personne très créative qui fait de la chorale, joue du piano et de la flûte, et écrit des poèmes. Mme BEDE a récemment conçu une pièce de théâtre qui relate son AVC sous forme de dialogue entre le malade et son cerveau. Un projet pour sa mise en scène est en cours pour aller plus loin dans la valorisation personnelle après les séances de rééducation.

Axes thérapeutiques

Rendement phonatoire

- Gestion du souffle, contrôle fin de l’expiration
- Développer la constriction pour une meilleure économie de l’air expiré (sourde/sonore), améliorer la pression sus-glottique (augmenter la durée des s/z)
- Travail sur l’articulation : processus de parole simples et combinés avec feedback visuel DIADOLAB (b>m; j>ch; s>ch)
- Pression sous-glottique pour augmenter la durée de phonation (a/s/z)
- Travail sur le voile du palais, la langue et les lèvres, praxies dissociées

- Travailler le rôle du voile du palais pour l'amélioration de l'efficacité glotto-vélaire (privilégier la résonance permettant l'économie du souffle-durée du /a/, timbre plus riche)
- Glottages : compenser la fente glottique
- Travail sur les reprises inspiratoires pour augmenter les performances en phonation des voyelles courtes

Flexibilité vocale

- Développer l'énergie formantique : ouvertures vélopharyngées, ouverture cavité labiale, oppositions orales/nasales a/an
- Dissociation hauteur/intensité
- Elargissement de l'étendue vocale
- Transfert des compétences acquises par les exercices de rééducation aux situations variées de la vie propre à la patiente (prénoms d'enfants, petits-enfants, chansons, situations différentes liées aux appels téléphonique pour des démarches, rdv, conversations entre amis, représentations théâtrales, etc.)

Outils utilisés

OUTIL	CIBLE	OBJECTIF
REEDUCATION > SOUFFLE	Phonèmes /ch/ & /s/	Stabilité et qualité de la constriction, endurance de la production, gestion du souffle, équilibre entre pression sus- et sous-glottique
EVALUATION > SPECTROGRAMME	Constrictives sourdes et sonores	Feedback visuel/auditif pour améliorer la tonicité et réduire la dépense de souffle, augmenter le confort puis avec un passage sourde/sonore pour travailler la sonorisation et la stabilité de la constriction ; constrictives sourdes/sonore sur les graves et les aigus, refrains différents
	Glottages	Compenser la fente glottique vue à l'examen ORL : voyelles courtes en staccato ou voyelles arrêtées net lors de la production
	Occlusives sonores	Mise en vibration des CV avant l'occlusion ; augmenter l'intelligibilité, réguler la pression sous-glottique ; équilibrer les pressions sus- sous-glottique
EVALUATION > SPECTROGRAMME	Passage entre M1 et M2	Passage progressif et sans rupture et effondrement en fin de production (voyelles et de courtes phrases courantes : <i>ça va?</i> , <i>à table!</i> <i>Viens!</i> <i>On y va?</i>)
REEDUCATION>HAUTEUR TONALE	Passage entre M1 et M2	Reproduire des gabarits, des octaves, des fusées montantes ou descendantes ; travailler l'endurance ; travailler la réactivité des CV pour le passage entre les graves et les aigus en jouant sur la durée du gabarit imposé.
REEDUCATION>TIMBRE	Intensité, hauteur	Le thérapeute donne un modèle de rond, le patient reproduit le rond. Stabiliser l'énergie du rond, il ne doit pas changer de couleur, intensité stable. Faire varier la grosseur du rond

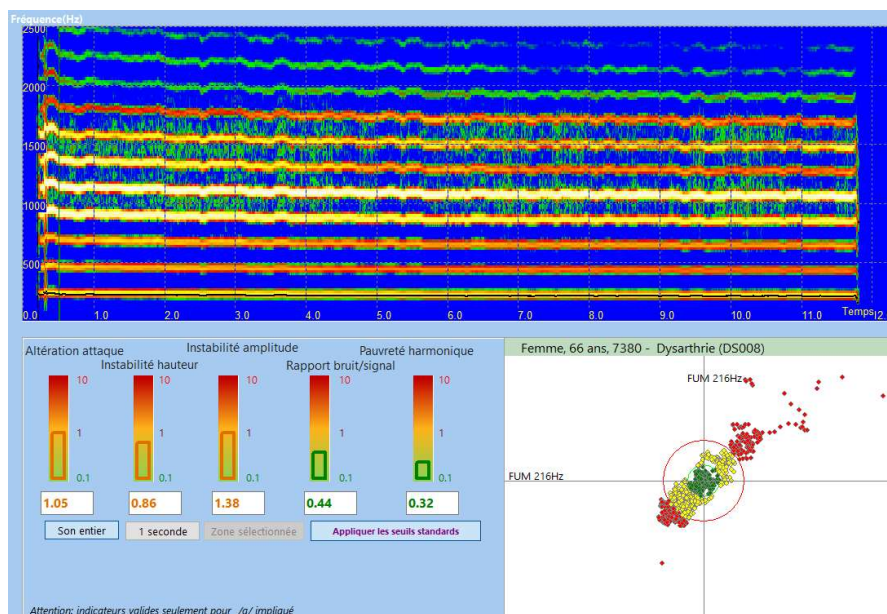


Figure 29 : Analyse du /a:/ tenu après prise en charge, patient DS008

Bilan après prise en charge

/a:/ tenu après prise en charge

Le /a:/ tenu a une durée de 12 s (soit +7 s). L'attaque est légèrement plus dure que lors du premier bilan (Figure 29). L'instabilité en hauteur est dans la norme, le portrait de phase est plus stable, les CV sont plus toniques avec une meilleure synchronisation. L'indicateur d'instabilité en amplitude est limite, on relève plus d'énergie sur les hautes fréquences (harmoniques 4, 5, 6, 7) qui est plutôt stable au cours du temps

Le rapport bruit/signal est très bas, on ne relève plus d'éraillure, l'arrêt de la production se fait dans le confort, sans serrage. Enfin, la richesse harmonique est élevée, grâce à l'apparition du deuxième formant, et une augmentation du nombre d'harmoniques significatives jusqu'à 6000 Hz. Globalement, la qualité de la voix et la durée se sont améliorées. Le travail sur le voile du palais a augmenté son efficacité pour une meilleure résonance et qualité de timbre.

Fo et étendue vocale après prise en charge

Le FUM s'est élevé à 186 Hz, en hausse avec une étendue conversationnelle en hausse de 5 ½ tons, et une étendue vocale augmentée de 1 octave (+ 12 ½ tons). Les mécanismes M1 et M2 sont présents, grâce à une meilleure mobilité des muscles thyroïdiens. La voix est plus expressive, flexible, et mieux adaptée aux situations du quotidien.

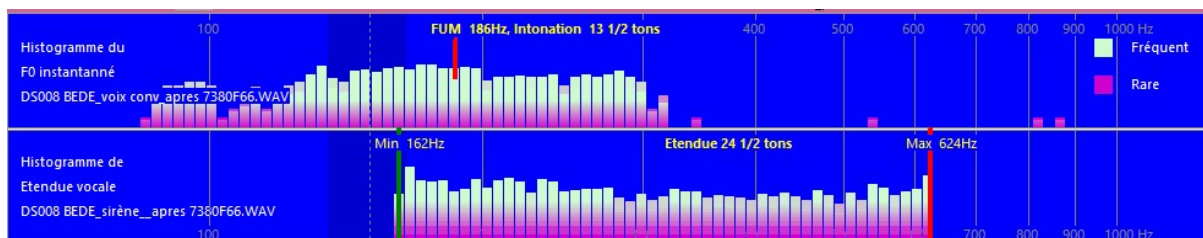


Figure 30 : FUM et étendue vocale, après prise en charge, patient DS008

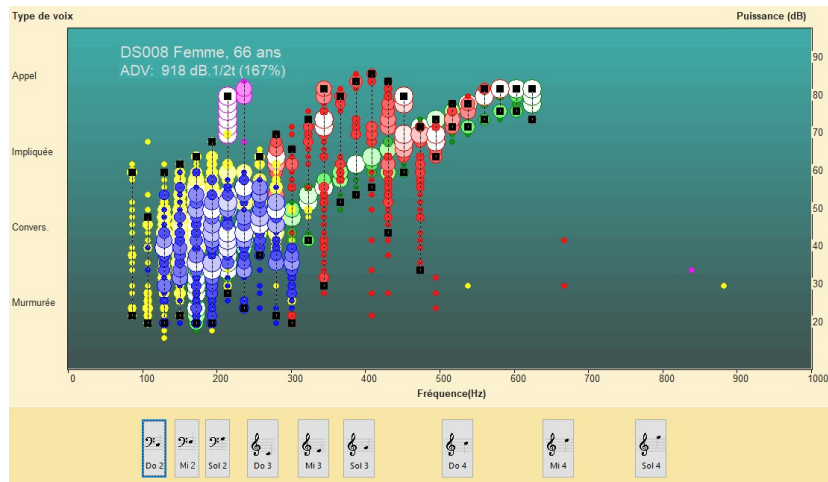


Figure 31 : Phonétogramme cumulant toutes les enregistrements après prise en charge, patient DS008

Phonétogramme après prise en charge

Le phonétogramme montre une meilleure flexibilité de la voix, avec la possibilité de dissociation des paramètres hauteur et intensité (Figure 31). On note un meilleur contrôle de la hauteur en forte intensité. Le phonétogramme est significativement plus étendu que lors de la première évaluation, autant en amplitude (axe des Y) qu'en fréquence (axe des X), pour une ADV estimée à 918 dB.1/2 tons, à 167% de la limite altéré/normale [Sicard 2022b]. La voix impliquée ne se distingue cependant pas de la voix conversationnelle. Le travail sur la résonance et le rendement articulo-phonatoire sont à poursuivre pour une meilleure flexibilité vocale.

Temps phonatoire après prise en charge

Le rendement phonatoire est amélioré avec un temps de phonation sur le /a:/ significativement allongé, de même que le /z/, mais pas pour le /s/. Le rendement constrictivo-phonatoire (rapport s/z) est très inférieur à 1 car la durée de production du /s/ est insuffisante. Il faut donc continuer à travailler la tonicité et la stabilité de la constriction (Figure 32).

Le rendement glotto-vélo-phonatoire rapport a/z est considéré comme anormal du fait d'une durée du /a/ longue, mais une durée du /z/ significativement plus courte. Les reprises inspiratoires sont plus efficaces, la constriction voisée plus stable mais les dissymétries de rapports s/z et a/z demeurent.

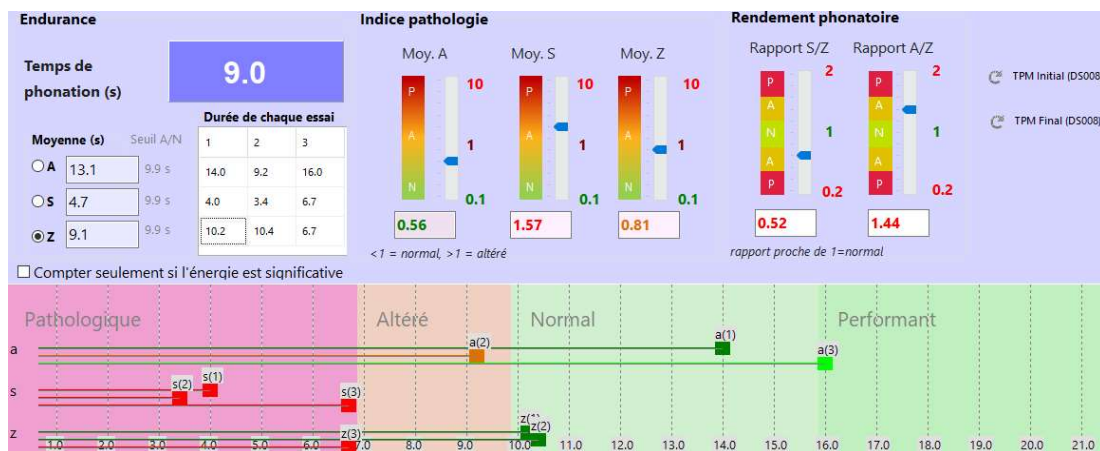


Figure 32 : Temps phonatoire moyenné sur 3 essais de /a:/, /s:/ et /z:/ après prise en charge, patient DS008

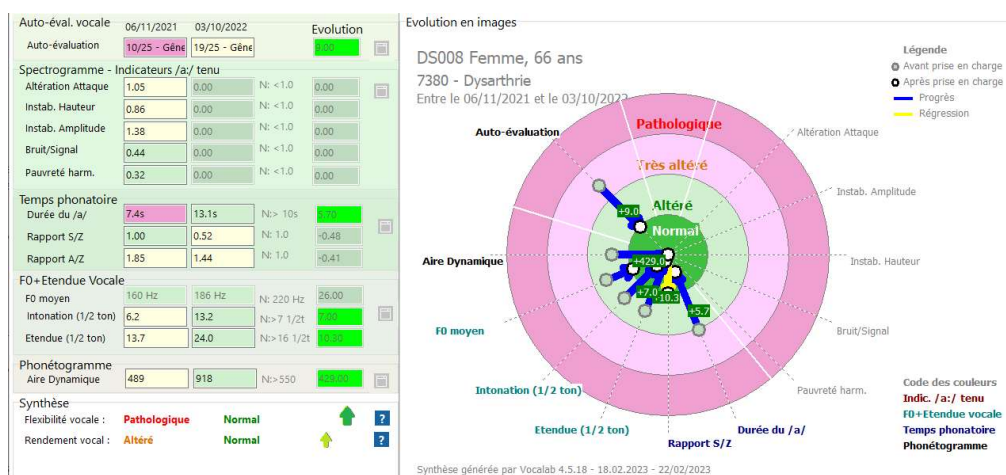


Figure 33 : Synthèse comparative des performances du cas DS008

Bilan d'évolution

Le bilan d'évolution de la figure 33 fait apparaître des progrès significatifs sur l'ensemble des indicateurs, excepté le rapport s/z. La flexibilité vocale passe de pathologique à normale, le rendement vocal d'altéré à normal.

Cas N°5 – EM005 COST

Nous décrivons dans ce paragraphe le cas de Mme COST, 46 ans, employée commerciale dans une société de transport, pris en soin par Mme Elisabeth MAUGER. Après un CoVid asymptomatique début 2022, elle a eu une trachéite avec toux sèche très violente, suivi d'une perte vocale quasi totale. La patiente a alors été mise en arrêt de travail. Elle se décrit comme très anxieuse. Elle est épuisée par ses enfants qui la font crier. Elle n'a jamais fumé ni eu d'autres consommations addictives. Elle signale simplement que depuis quelques années elle a souvent une gêne dans la gorge. Durant l'entretien, on peut entendre les altérations vocales et le réflexe de hémmeage pour éviter la gêne. L'examen ORL effectué mi 2022 a conclu à une dysphonie par paralysie récurrentielle droite, codé 7120 (Paralysie récurrentielle unilatérale du nerf laryngé) dans VOCALAB.

Concernant les troubles associés, la patiente ressent une grande inquiétude au sujet de sa voix qu'elle a peur de perdre. Elle doit souvent intervenir par téléphone à son travail. A la maison elle se fatigue beaucoup car elle doit gérer deux enfants turbulents. La patiente a tendance à essayer de parler coûte que coûte en forçant. Elle craint par ailleurs de ne pas arriver à faire ce qu'on lui demande pour se rééduquer.

Avant rééducation

/a:/ avant prise en charge

Seules l'attaque et l'amplitude sont conformes sur le spectrogramme du /a:/ tenu de la patiente (Figure 34). L'instabilité en hauteur est dégradée par des phénomènes transitoires qui perturbent la détection. Le bruit est élevé et la pauvreté harmonique très marquée. On note une déstructuration harmonique en fin de production, où seule la fréquence fondamentale est significative.

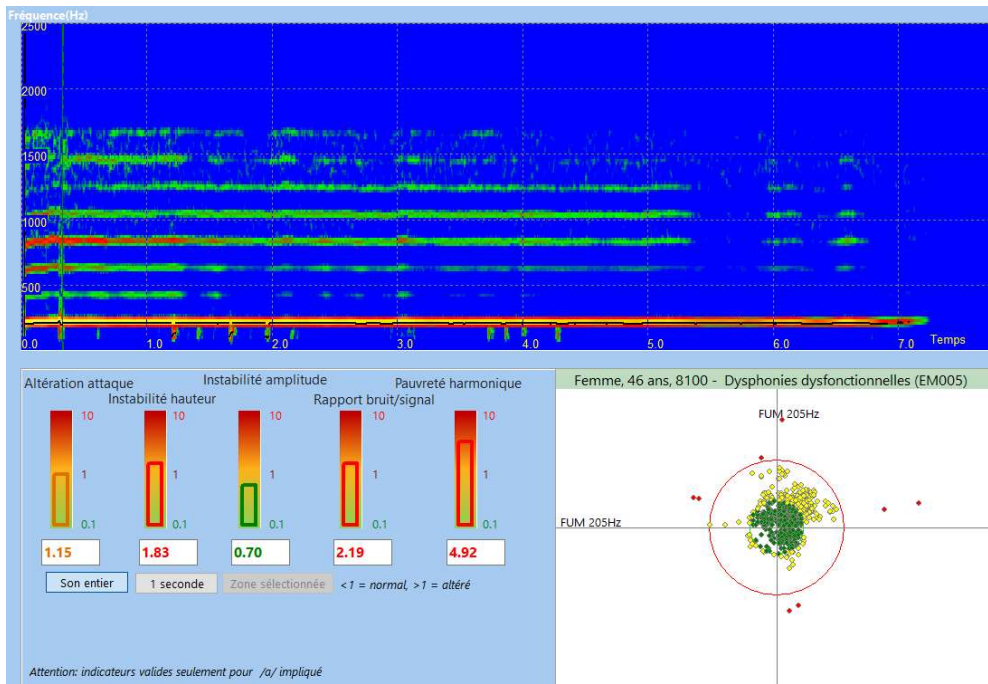


Figure 34 : Spectrogramme du /a:/ tenu, cas xxx avant prise en charge, et indicateurs associés, cas EM005

FUM et étendue vocale avant rééducation

En parole conversationnelle, on note du FUM bien positionné et une intonation conforme. L'étendue vocale est aussi conforme (Figure 35).

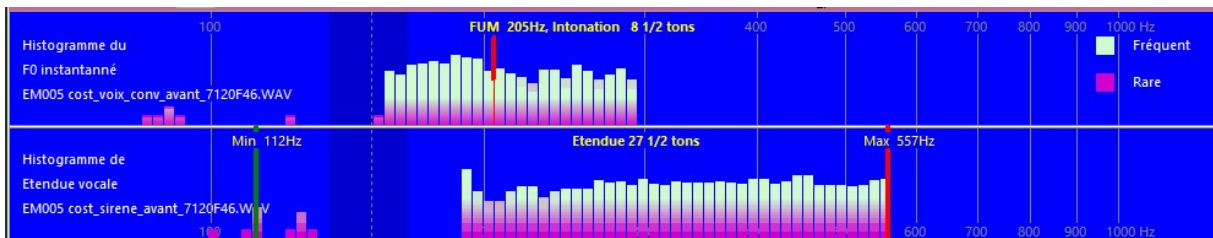


Figure 35 : histogramme de la voix conversationnelle et de la sirène, cas xxx-avant, et positionnement par rapport aux repères usuels

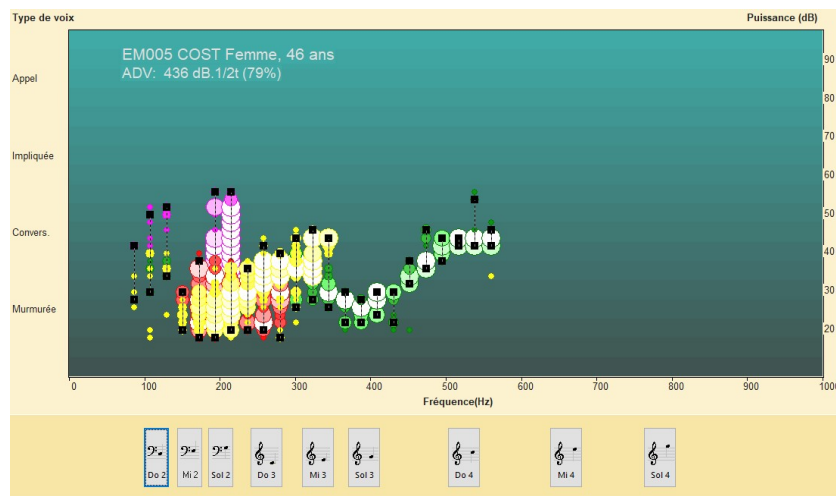


Figure 36 : Phonétogramme cumulant les différentes modalités (/a:/ voix conversationnelle, voix impliquée et sirène, cas EM005

Le phonétogramme est incomplet (Figure 36), dans la mesure où l'amplitude autour de 400 Hz est très faible, même si la plage fréquentielle est conforme. L'aire dynamique vocale est inférieure de 20% à la limite normal/altéré.

Projet thérapeutique

Nous utilisons le système NOVAFON de JFB Médical qui, dans le cas de cette patiente vise à remettre en fonction la corde vocale paralysée. Les vibrations agissant en profondeur stimulent d'une manière douce, mais efficace les muscles et les nerfs, de sorte qu'elles peuvent être utilisées comme moyen intéressant dans le traitement de la paralysie. Un cas similaire a été décrit dans la littérature scientifique par [Ben Barsties 2021] avec des résultats intéressants, selon une approche appelée *Novafon Local Vibration Voice Therapy* (NLVVT). Ce système a prouvé son efficacité notamment en lien avec les troubles temporo-mandibulaires [Serritella 2020].

Dans le cas de notre patiente, le traitement a duré six semaines, à raison d'applications biquotidiennes du système NOVAFON pendant environ 15 mn, sans autre rééducation. Nous proposons ce protocole dans les cas de paralysies en bloquant le côté sain par une légère pression sur le côté de l'aryténoïde, et en stimulant le côté paralysé.

Notre protocole consiste en six applications en mode passif où le patient est inactif, suivi de six applications en mode semi-actif, où le patient doit pousser un soupir avec un clic d'accolement au moment où on applique le stimulateur. Enfin, nous enchaînons avec six autres applications, cette fois en mode actif où l'on applique le stimulateur au moment où le patient vocalise.

Après rééducation

/a:/ après prise en charge

La majeure partie du /a:/ est stable et conforme, mais la portion finale (temps 5.0s) correspond à du serrage avec de l'éraillure. Les indicateurs de bruit/signal et de pauvreté harmonique portant sur l'ensemble du /a:/, y compris la portion défavorable, ont diminué (Figure 34).

Performances après rééducation

La voix s'est un peu aggravée et le FUM s'approche de la zone intermédiaire homme/femme (160-170 Hz). L'étendue vocale de la sirène est proche de 3 octaves, très au-dessus de la norme, en progression très nette (Figure 38). L'aire dynamique vocale est conforme à la norme (Figure 36), la patiente dit avoir retrouvé sa « voix d'avant ».

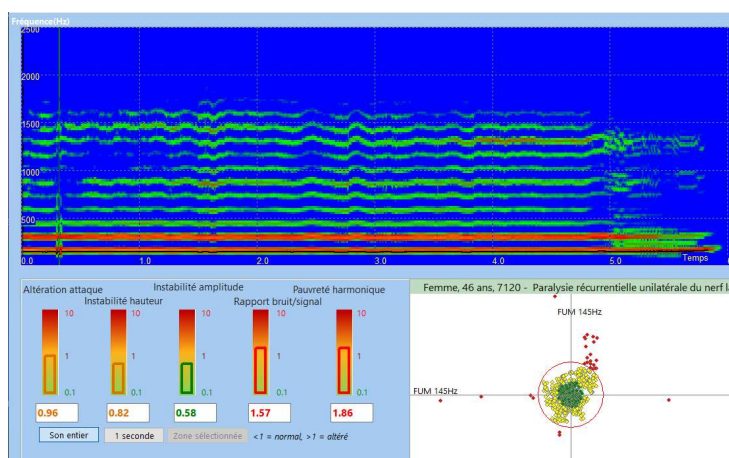


Figure 37 : spectrogramme du /a:/, cas EL005 après traitement

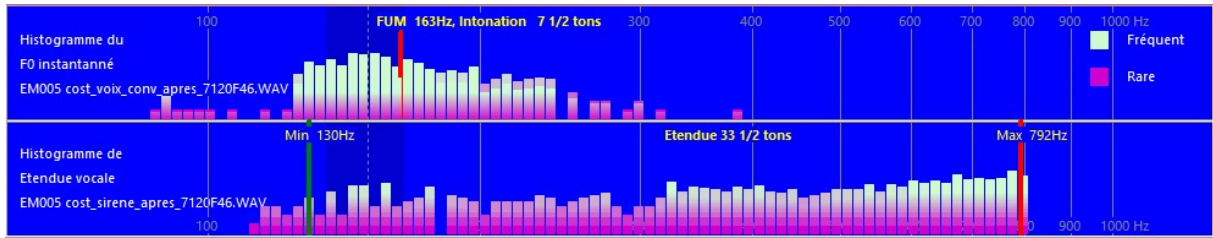


Figure 38 : histogramme du fondamental sur un texte lu et une sirène, cas xxx après

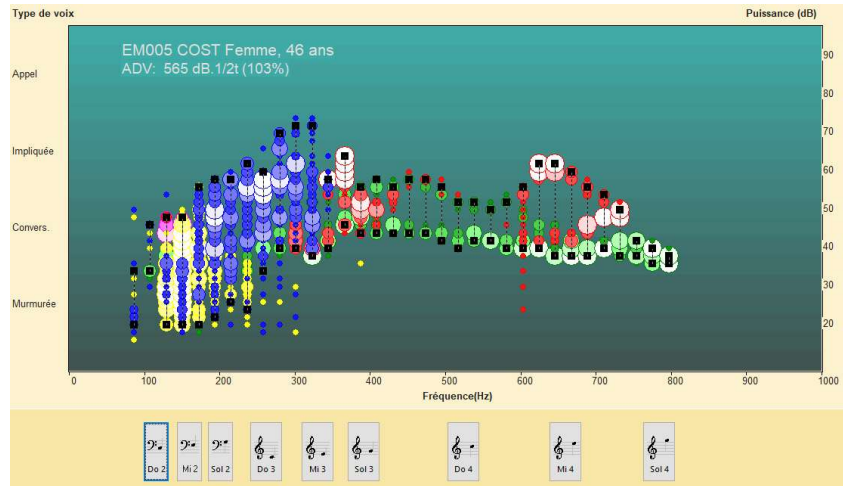


Figure 39 : Aire dynamique vocale du cas EM005 après traitement

Bilan d'évolution

Les données chiffrées basées sur les analyses avant/après prise en charge montrent une évolution favorable des indicateurs d'altération du /a:/ tenu et de l'aire dynamique vocale, et plus globalement une légère progression de la flexibilité vocale (Figure 40). La patiente est satisfaite des progrès, bien que la durée du /a:/ reste en dessous de la norme, le rendement vocal étant encore considéré comme altéré.

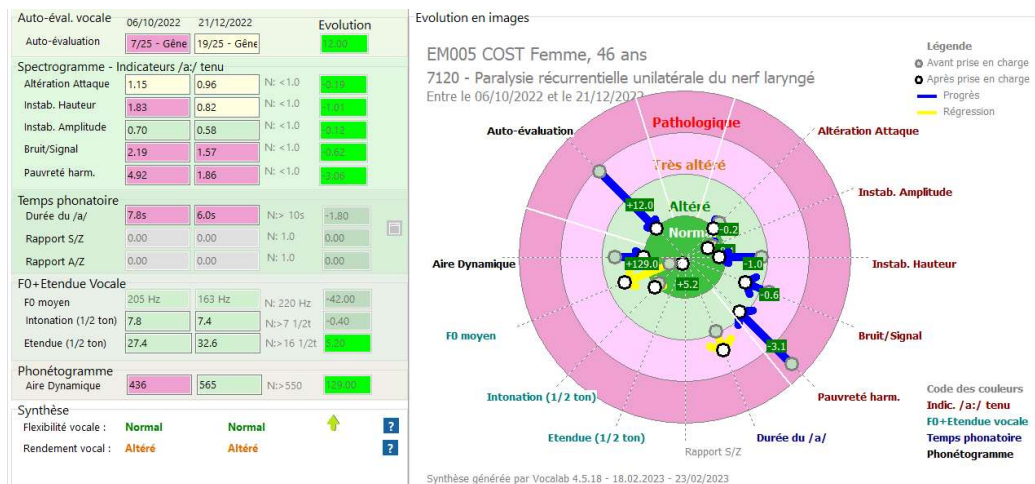


Figure 40 : bilan d'évolution du cas EM005

Cas N°6 – EM004 TALB

Anamnèse

Mme TALB est une jeune fille de 17 ans atteinte d'une aphonie psychogène (code 8160) qui a duré un an. Elle a été prise en soin par Mme Elisabeth MAUGER. L'auto-évaluation avant prise en charge donne un score de 16/25: Gêne modérée. Cette jeune fille se présente dans une attitude très infantile et timide. Elle dit avoir perdu sa voix après une trachéite ayant entraîné des moqueries de la part des autres, notamment de sa "meilleure amie" avec qui elle s'est fâchée.

Avant prise en charge

/a:/ tenu

La voix ne contient aucune structure harmonique, tous les indicateurs sont pathologiques. La détection de fo a échoué du fait d'une absence de fréquence fondamentale, se traduisant par une saturation de l'indicateur d'instabilité en hauteur et une absence d'information dans le portrait de phase. Nous touchons ici aux limites de la pertinence des indicateurs lorsque le /a:/ tenu ne contient que du bruit et du souffle, sans aucune vibration laryngée.

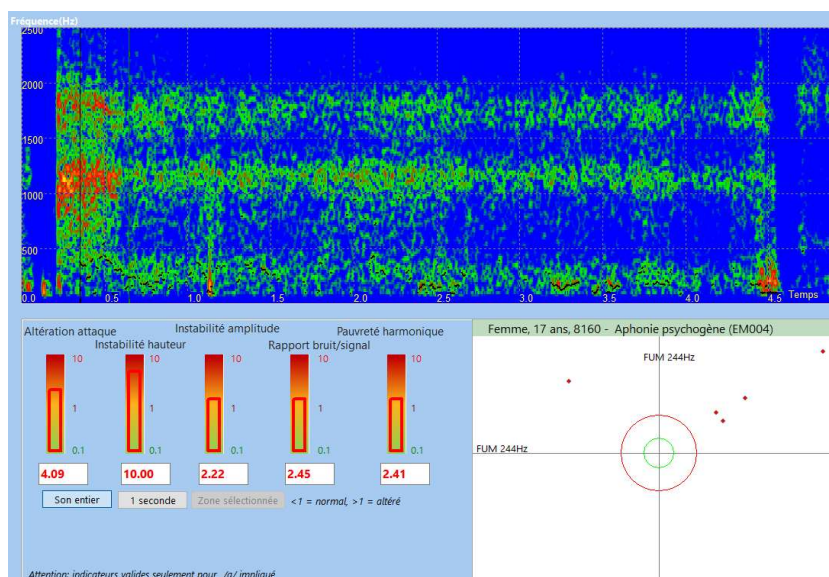


Figure 41 : Indicateur du /a:/ tenu avant prise en charge, cas EM004

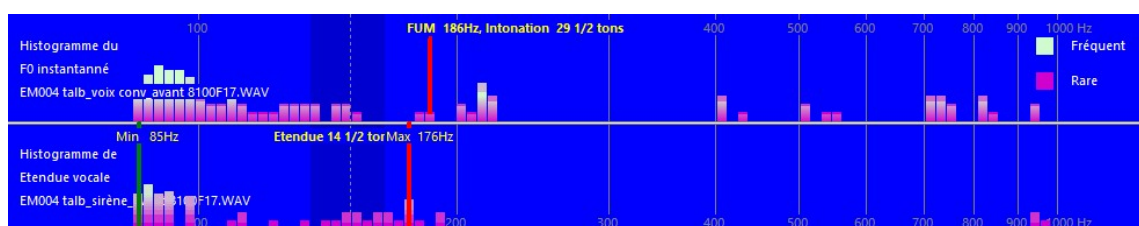


Figure 42 : Histogramme de la voix conversationnelle et de la sirène, avant prise en charge, cas EM004

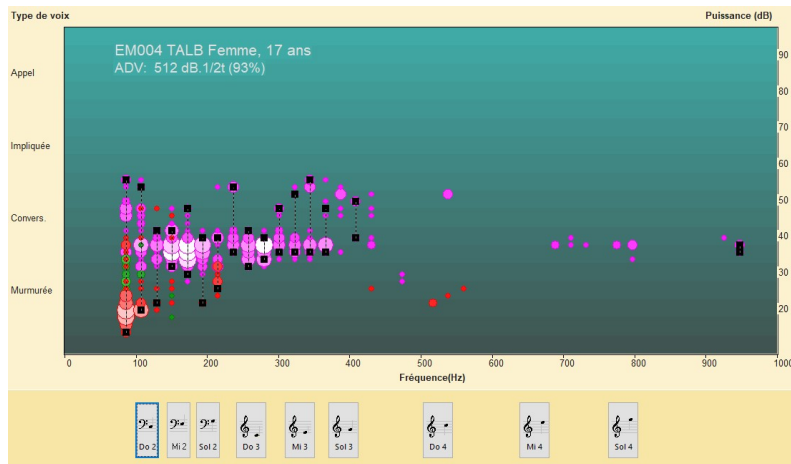


Figure 43 : Aire dynamique vocale avant prise en charge, cas EM004

Performances vocales avant prise en charge

Le FUM n'existe pas, la parole ne contient pas de vibration laryngée mais seulement du bruit. L'étendue vocale n'inclut pas non plus d'information exploitable, la patiente étant quasi aphone au moment du bilan initial. L'aire dynamique vocale est très resserrée dans les graves, et la valeur cumulée, un peu en dessous de la limite altéré/normal, ne reflète pas les mauvaises performances de la patiente.

Axes thérapeutiques

La patiente bénéficie de stimulations grâce à quelques massages à l'aide du système NOVAFON [Serritella 2020]. Les axes thérapeutiques sont centrés sur les exercices de relaxation, de respiration et de jeux pour essayer de produire des consignes en lien avec le mouvement et le dessin, qui est l'activité préférée de la patiente.

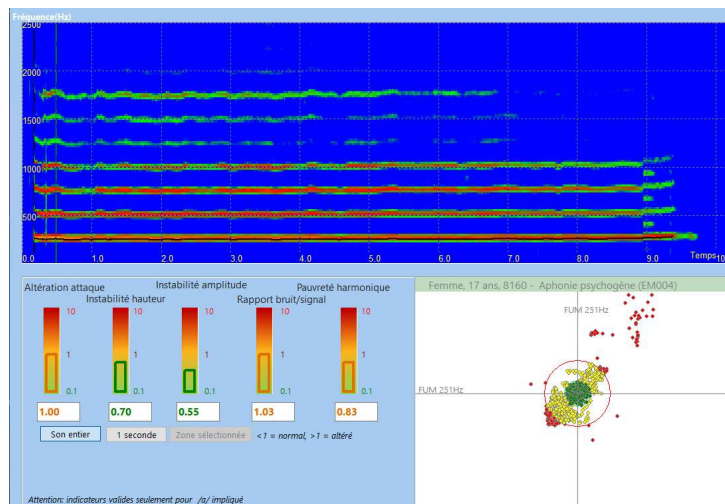


Figure 44 : Indicateur du /a:/ tenu en fin de prise en charge, cas EM004

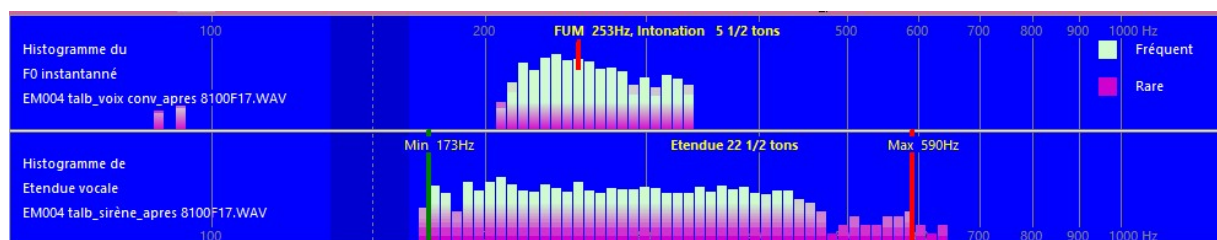


Figure 45 : Histogramme de la voix conversationnelle et de la sirène, en fin de prise en charge, cas EM004

La mobilisation des cordes vocales sera faite par la production de petites toux légères et modulées sur des notes montantes ou descendantes, afin que la patiente entende sa voix. Cette découverte lui a fait plaisir et elle l'a volontiers utilisée en séance. La rééducation s'est faite en 30 séances avec une coupure liée aux vacances, avec environ 20 séances à partir de la rentrée, avec l'objectif de préparer l'oral de son bac. La coupure des vacances a permis le retour d'un filet de voix.

Après prise en charge

/a:/ tenu en fin de prise en charge

Le /a:/ est redevenu normal, avec un temps de phonation proche de la norme, avec un peu de bruit (Figure 44).

Performances en fin de prise en charge

Le FUM est conforme, assez haut et un peu resserré (5 ½ tons) pour de la voix conversationnelle, l'étendue vocale est dans la norme (Figure 45).

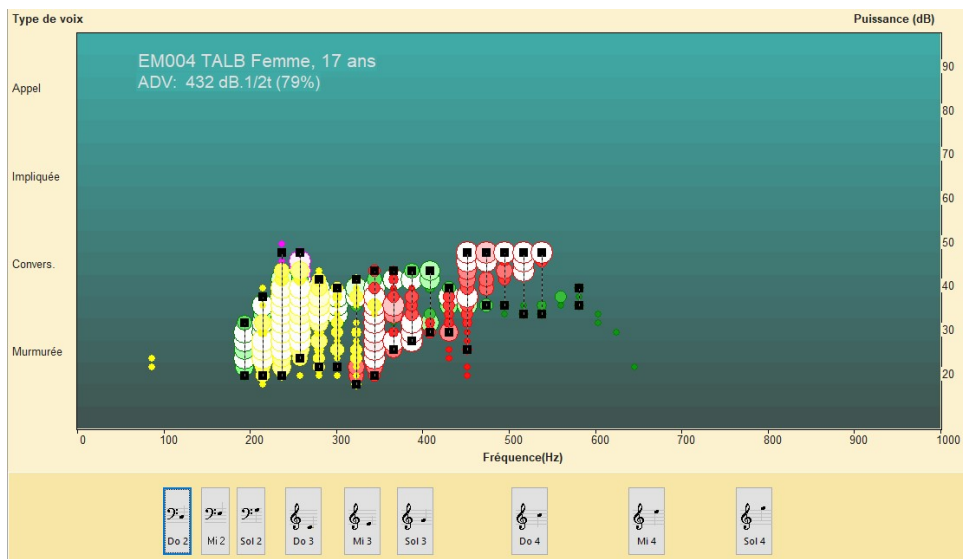


Figure 46 : Phonétogramme cumulant l'ensemble des enregistrements en fin de prise en charge, cas EM004

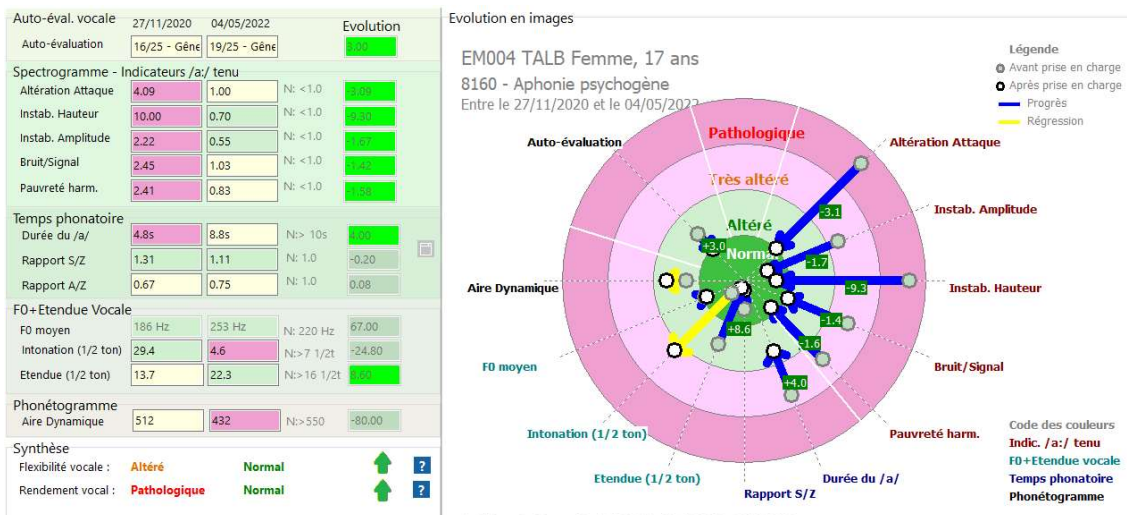


Figure 47 : Bilan d'évolution du cas EM004, avant/après prise en charge

Phonétogramme en fin de prise en charge

Le phonétogramme est repositionné dans la zone de fréquence normale pour une femme. Aucune réalisation ne dépasse le niveau de la voix conversationnelle, la patiente est timide et n'ose pas utiliser une voix forte. L'aire dynamique est 20% en dessous de la limite altéré/normal (Figure 46).

Bilan d'évolution

Le bilan d'évolution est très favorable (Figure 47). La réduction apparente de l'aire dynamique vocale cache le problème de déstructuration harmonique avant prise en charge. Le rendement vocal est passé de pathologique à normal, la flexibilité vocale est redevenue normale. La patiente est satisfaite du résultat et peut envisager de passer l'oral du bac sans appréhension.

Cas N°7 – CR006 BONA

Mr BONA, âgé de 68 ans, retraité, consulte Mme Cécile ROIRON, orthophoniste, pour une dysphonie fonctionnelle. Le patient explique que depuis environ 3 mois sa voix est constamment soufflée avec des sensations de gorge irritée. Il sent qu'il doit "pousser les sons" et note une fatigue vocale en fin de journée.

Le médecin ORL que le patient a consulté décrit une dysphonie intermittente avec une odynophagie trainante, et par moment, une rhinite claire. La laryngoscopie indirecte puis la nasofibroscope visualisent des *kissing nodules* bilatéraux un peu inflammatoires avec une hyperhémie de la face inférieure des *kissing nodules*. Au niveau de la langue sur la pointe, il y a une induration localisée évocatrice de fibrome. Sur la face interne de la joue gauche en un endroit localisé, la muqueuse est leucoplasique mais reste souple à la palpation.

Au niveau :

- **Santé** : opéré d'une hernie hiatale il y a une trentaine d'années. Pas de reflux gastro-œsophagien (RGO). Arthrose associée à la maladie de Forestier. Souvent des tensions au niveau des cervicales.
- **Hygiène de vie** : ne fume pas, ne boit pas, et fait de l'exercice physique régulièrement. S'hydrate peu dans la journée.
- **Utilisation de la voix** : le patient ne travaille plus, il a une utilisation réduite de la voix. A noter les moments de garde des 3 petits enfants où la voix est bien plus sollicitée.
- **Ressenti** : le patient ressent la variabilité de sa voix (le matin c'est mieux que le soir) et la fatigue vocale engendrée par un mécanisme de forçage ("ça tire dans le cou" quand il doit "pousser" pour émettre des sons). Il évoque également des hémhages en lien avec des sécrétions fréquentes.
- **Caractère** : se décrit comme plutôt anxieux. Se met facilement "la pression".

Avant rééducation

/a:/ avant prise en charge

Sur le plan qualitatif le spectre est assez riche, plutôt stable en hauteur (Figure 48). L'accolement glottique est hyper adductif pour attaquer le son, d'où une légère altération de l'indicateur en lien avec l'attaque. Le contrôle de la pression expiratoire ne permet pas de garder une intensité constante (Instabilité en amplitude). On distingue des portions chaotiques se traduisant par des boucles rouges dans le portrait de phase. La qualité de la vibration est altérée par le souffle (bruit/signal élevé), enfin les qualités résonnantes diminuent très rapidement avec la durée.

Performances avant rééducation

Le FUM à 123 Hz est dans la norme attendue (Figure 48). La voix conversationnelle se situe dans une zone peu étendue, avec peu de prosodie (6 ½ tons, norme à 9, figure 49). Concernant la sirène, le mécanisme 2 demande des efforts notables. Le phonétogramme mesure la capacité du sujet à disposer de modalités de voix variées du plus faible (voix murmurée) au plus fort (voix d’appel) sans que cela génère d’inconfort ou de forçage. Le phonétogramme évalue l’aire dynamique vocale qui représente l’aire de l’espace énergie/fréquence. Dans VOCALAB, cette aire est exprimée en dB.1/2 tons [Sicard 2021].

Concernant le phonétogramme (Figure 50), on note la possibilité de faire varier l’intensité de la voix mais cependant une étendue vocale réduite, ce qui se répercute sur la prosodie. L’aire dynamique vocale est proche de 700 dB.1/2 tons, ce qui coïncide avec la limite altéré/normal pour un homme.

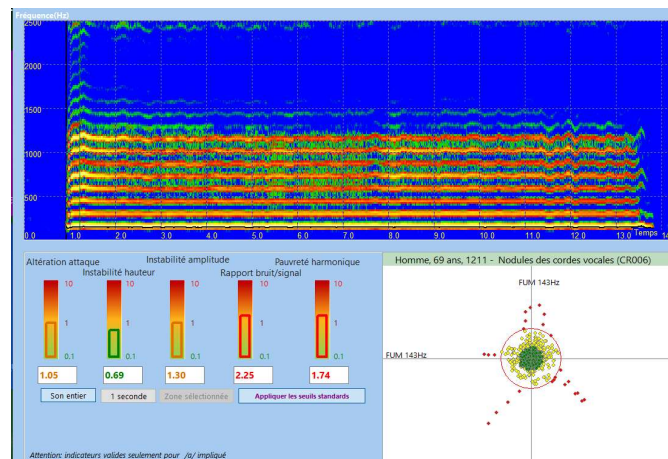


Figure 48 : spectrogramme du /a:/ tenu, cas CR006 avant prise en charge, et indicateurs associés

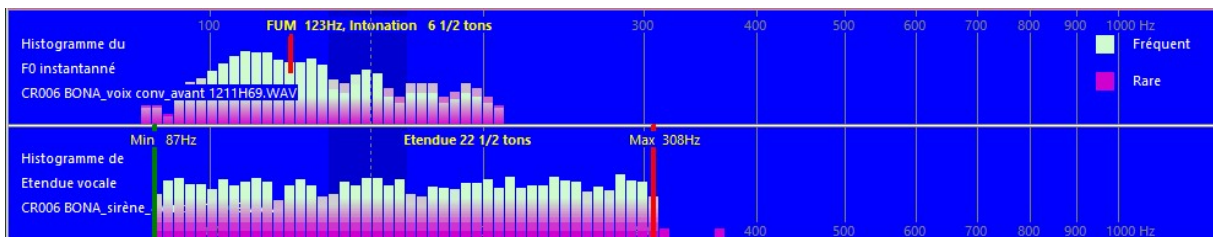


Figure 49 : histogramme de la voix conversationnelle et de la sirène, cas CR006-avant

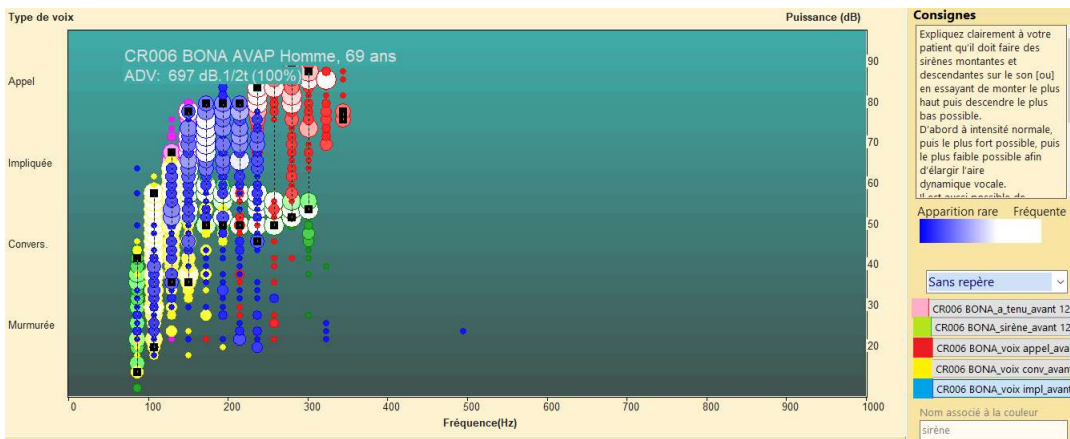


Figure 50 : phonétogramme cumulant les diverses modalités de la voix cas CR006-avant

D'après les valeurs moyennes de durée du /a:/, /s:/ et /z:/ sur 3 essais, l'efficacité glottique est globalement correcte même si on note quelques ruptures ou irrégularités dans la vibration. La durée de phonation est sur le /a:/ de 15.1 s, ce qui est dans la norme. Le rapport s/z à 0.97, dans la norme car proche de 1.0 (Voir [Sicard 2022]) suggère un bon rendement articulo-phonatoire soutenu par la constriction. Le rapport a/z à 0.83, proche de la norme, correspond à un assez bon rendement glotto-phonatoire. On note des reprises inspiratoires hautes.

Projet thérapeutique

Résumé : La dysphonie du patient se manifeste par une étendue vocale hypo-fonctionnelle, une coordination souffle/voix peu maîtrisée, notamment en ce qui concerne la pression expiratoire, une endurance non fonctionnelle avec un rendement phonatoire amélioré par l'impédance articulaire, et une fatigabilité en voix parlée avec la sensation de tensions et de forçage.

Axes thérapeutiques : Nous abordons avec le patient l'écologie vocale (aménager le contexte, prendre conscience des situations à éviter), le rendement phonatoire et le travail de la résonance avec la dissociation des articulateurs, la régulation respiratoire (gérer la pression expiratoire et les reprises inspiratoires). Nous travaillons également à augmenter la qualité d'accolement glottique (richesse harmonique et durée phonatoire) tout en équilibrant les pressions sous et sus glottiques.

Entre le bilan initial en Mars et la dernière séance fin Août, 22 séances ont été réalisées.

Après rééducation

Témoignage du patient

« Il y a quelques mois suite à un enrrouement persistant et une gêne locale après consultation d'un médecin ORL, il a été constaté la présence de nodules sur les cordes vocales, le traitement prescrit étant une rééducation orthophonique. Pour moi la gêne était importante et de plus je suis très angoissé quant au devenir de ces nodules. Je prends donc rendez-vous auprès de l'orthophoniste conseillé par le médecin ORL. »

« Les premières séances débutent par un bilan de ma voix à l'aide d'un logiciel qui détermine la richesse des intonations, la puissance des graves et des aigus, la capacité à maintenir les sons, le rythme de la respiration. En suivant il est mis en place une série d'exercices progressifs, basés sur la respiration notamment abdominale, sur le souffle, sur la vibration laryngée, ainsi que l'émission de sons à l'aide de pailles de différents diamètres dans un verre d'eau et l'utilisation de sa voix de manière douce sans jamais forcer; tout ceci à reproduire à domicile avant la prochaine séance. Étant très motivé afin que le traitement soit efficace, je me suis astreint à travailler au minimum une demi-heure par jour. »

« Parallèlement à la prise en charge de la voix, une prise en charge plus globale de détente est aussi entreprise : cohérence cardiaque, massage visage à l'aide d'une balle, respiration rythmée par des mouvements de bras. Ce qui m'a aidé c'est sûrement le fait que mon état d'esprit, mes angoisses notamment et mon manque d'assurance ont été pris en compte pendant le traitement. »

« Les améliorations sont finalement arrivées assez rapidement et m'ont encouragé à poursuivre. Moi qui forçais régulièrement ma voix, j'ai appris à l'utiliser sans tirer sur les cordes vocales. J'ai ainsi plus de puissance avec moins d'effort et surtout les nodules avaient pratiquement complètement disparu lors de la dernière consultation ORL, 3 mois après la prise en charge orthophonique. »

<p>Confort 4/5</p> <p>1 ☹️ 5 😊</p> <p>Avez-vous une sensation de confort vocal lorsque vous discutez avec quelqu'un ?</p> <p>1) Je me sens en permanence une sensation d'inconfort vocal. 2) Je ressens souvent un inconfort vocal. 3) Je ressens un inconfort vocal seulement lorsque je parle fort ou</p>	<p>Endurance 4/5</p> <p>1 ☹️ 5 😊</p> <p>Avez-vous la possibilité de parler longtemps sans éprouver de fatigue ?</p> <p>1) Je me sens en permanence fatigable vocalement. 2) Je me sens souvent fatigable vocalement. 3) Je me sens fatigable seulement quand je parle longtemps.</p>	<p>Performance 4/5</p> <p>1 ☹️ 5 😊</p> <p>Avez-vous la possibilité d'utiliser votre voix à forte intensité et/ou dans les aigus ?</p> <p>1) J'éprouve de grandes difficultés à faire monter ma voix et/ou à parler fort. 2) J'éprouve des difficultés à parler fort et/ou à faire monter ma voix dans les aigus.</p>
<p>Qualité 4/5</p> <p>1 ☹️ 5 😊</p> <p>Trouvez-vous votre voix agréable à entendre ?</p> <p>1) Ma voix est désagréable en permanence (soufflée, voilée, éraillée, brulée, nasale). 2) Ma voix est souvent désagréable. 3) Ma voix est parfois désagréable.</p>	<p>Adaptation 4/5</p> <p>1 ☹️ 5 😊</p> <p>Trouvez-vous que votre voix est adaptée aux besoins de votre vie professionnelle et personnelle ?</p> <p>1) Ma voix est très souvent mal adaptée (peu compréhensible, peu expressive). 2) Ma voix est souvent mal adaptée. 3) Ma voix est parfois mal adaptée.</p>	<p>Score 20/25</p> <p>Gêne discrète</p> <p>☹️ 😊</p> <p>Sauver dans la fiche patient</p>
<p>29/03/2021 12/25 - Gêne marquée</p>	<p>02/07/2021 20/25 - Gêne discrète</p>	

Figure 51 : Auto-évaluation du patient CR006 après prise en charge

/a:/ après prise en charge

Les indicateurs d'altération du /a:/ tenu ont tous régressé, sauf l'attaque dont le profil de puissance indique un « coup de glotte ». Le souffle a disparu, la voix est stable et le rapport bruit/signal est redevenu normal (Figure 52).

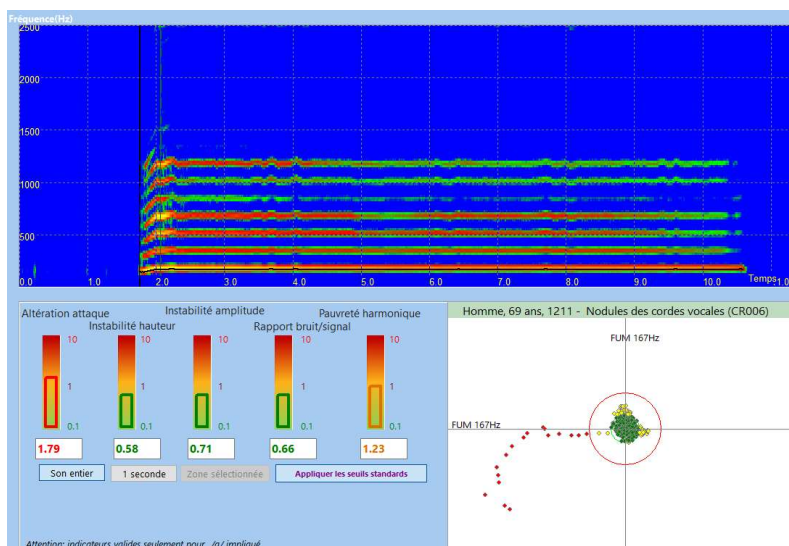


Figure 52 : spectrogramme du /a:/, cas CR006 après

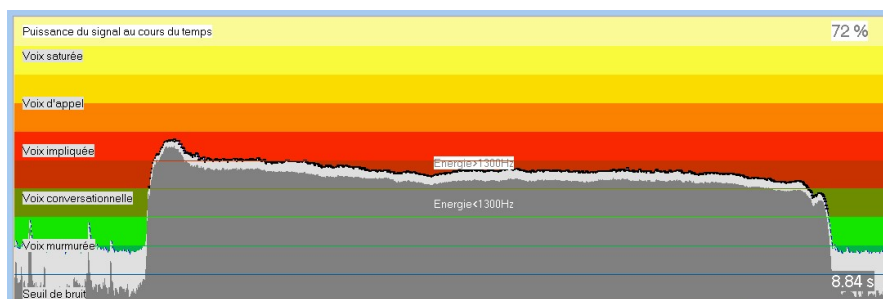


Figure 53 : profil de puissance du /a:/, cas CR006 après

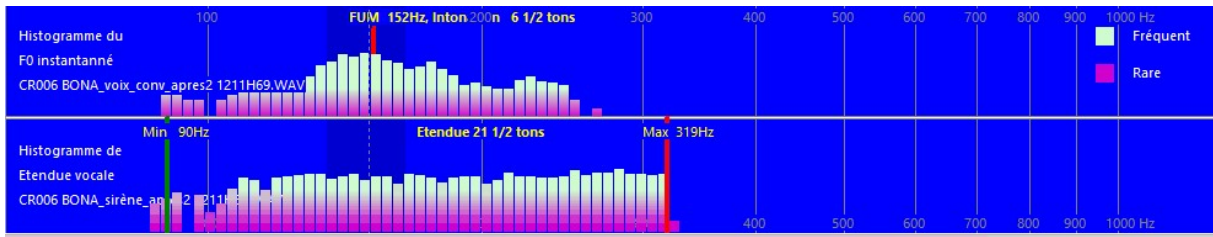


Figure 54 : histogramme du fondamental sur un texte lu et de la sirène, cas CR006 après

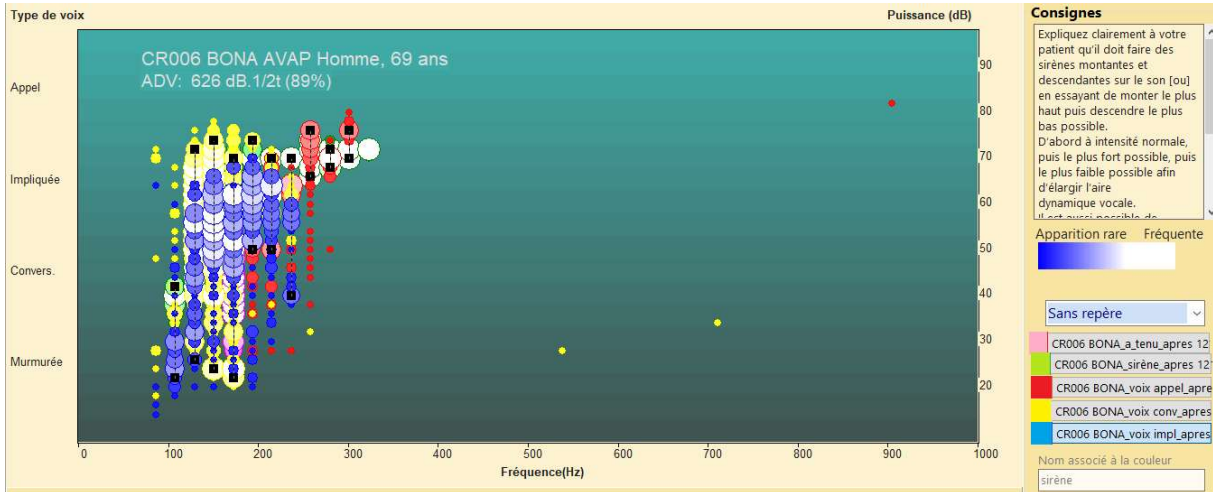


Figure 55 : Aire dynamique vocale du cas CR006 après

Performances après rééducation

En voix conversationnelle on note une intonation similaire (6 ½ tons). L'étendue vocale de 21 ½ tons reste un peu en dessous de la norme (N=24 ½ tons soit deux octaves, figure 54). L'aire dynamique vocale se situe un peu en deçà de la limite altéré/normal (Figure 55).

Bilan d'évolution

Les données chiffrées basées sur les analyses avant/après prise en charge montrent une évolution favorable des performances du patient CR006, notamment sur les indicateurs du /a:/ tenu et plus particulièrement le rapport bruit/signal ainsi que la pauvreté harmonique (Figure 56). La voix est globalement plus stable. De façon subjective, la voix de monsieur BONA est bien plus timbrée et également plus expressive.

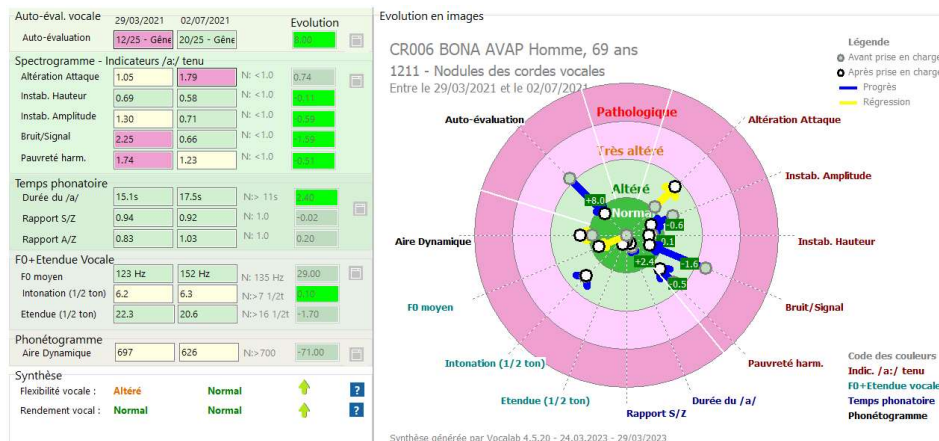


Figure 56 : bilan d'évolution du cas CR006

Cas N°8 – AS408 MSJO

Dans ce chapitre, nous décrivons le cas d'un garçon de 12 ans avec surdité moyenne appareillée, associé à la séquence de Pierre Robin (SPR), syndrome regroupant une obstruction de la sphère oropharyngée causée par une langue positionnée très en arrière dans le pharynx (glossoptose), une fente palatine et une petite mandibule (micrognathie) [De Buys 2010]. Cet enfant suivi dans le cadre du CSDA d'Albi suit une scolarité ordinaire avec de bons résultats. Il a subi de nombreuses interventions chirurgicales. Il a une intelligibilité moyenne caractérisée par un nasonnement lié à un voile du palais trop court, un rendement vocal faible lié à cette fuite et à des processus de parole peu efficaces (constriction antériorisée) liés à des difficultés de mise en pression du conduit vocale. Ces restrictions physiologiques sont compliquées par l'exérèse du cartilage cricoïde ce qui immobilise le larynx et empêche tout mouvement de bascule du thyroïde pour autoriser le mécanisme 2.

Bilan initial

/a:/ tenu lors du bilan initial

Les caractéristiques du /a:/ tenu sont proches de la normale (Figure 57). Le rapport bruit/signal est un peu élevé pouvant évoquer une compensation laryngée, conséquence de la déperdition nasale. Le temps de phonation est court, et n'excède pas 6 secondes (norme à plus de 10 secondes pour l'âge). Il est observé une altération du timbre, un défaut de rendement vocal lié sans doute à la déperdition nasale. On note aussi une compensation laryngée marquée en fin de production, ainsi qu'une très faible étendue vocale.

Intelligibilité et fluence

L'analyse par segmentation spectrale de la phrase « *Bonjour Monsieur Tralipau* » donne un score limite, avec quelques imprécisions et des disfluences légères. Les indicateurs de diadococinésie sont limites, le débit de parole est lent. Les plosives sont peu marquées, avec un défaut de mise en pression. Ce jeune garçon a une intelligibilité altérée, avec une intonation peu adaptée, des imprécisions phonémiques et un contour prosodique peu marqué.

Prosodie

L'évaluation du contrôle de la hauteur est basée sur une épreuve de production de sirène avec modèle. Le patient a un contrôle de la hauteur très faible, il n'a pas de mécanisme II et sa variation en hauteur est de seulement 10 ½ tons pour une norme à 24 ½ tons (Figure 58). Cette restriction est anormale et réduit considérablement l'expressivité du discours. Le patient exprime difficilement des émotions telles que la joie, la colère, ou faire un appel de détresse.

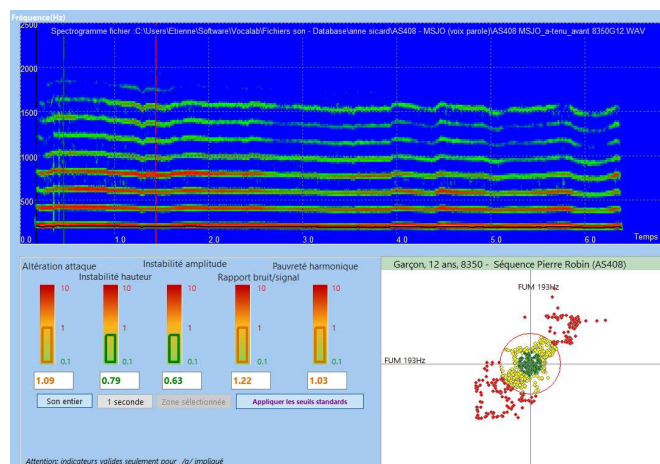


Figure 57 : /a:/ tenu du cas AS408 au bilan initial

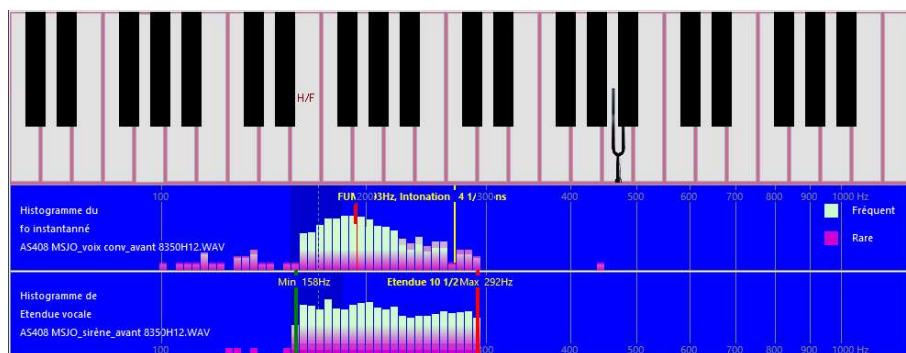

Figure 58 : Etendue vocale et voix conversationnelle du cas AS408 au bilan initial

Axes thérapeutiques

Le travail a porté essentiellement sur des tentatives de mobilisation du voile assez infructueuses car voile trop court. Le travail tonique et intense a permis à la paroi pharyngée postérieure (bourrelet de passavant) de compenser la fuite. Cette compensation a l'inconvénient de rendre la voix un peu nasillarde mais plus intelligible, notamment dans le bruit ou en voix impliquée ou voix d'appel. Nous avons insisté sur les extrêmes vocaliques dans le but d'optimiser l'aire vocalique avec des transitions vocaliques telles (/a-i/, /ou-i/, /i-o/, /u-a-ou/, etc.). Le feedback visuel avec VOCALAB permet de visualiser l'activité vélaire en temps réel. Nous utilisons aussi des enregistrements afin que le patient puisse se réécouter.

L'analyse spectrale a beaucoup intéressé l'enfant. Particulièrement vif, il appréciait de comprendre l'utilité des exercices proposés et d'avoir un retour immédiat de ses productions. Un travail sur l'efficacité des processus de parole, notamment la constriction sourde et sonore, a été fait à chaque séance. Là encore l'articulé dentaire de l'enfant ne jouait pas en sa faveur puisqu'il y a un bout à bout qui favorise une posture très antériorisée de la langue, ce qui diminue le rendement phonatoire de façon non négligeable. Le processus occlusif a été aussi travaillé afin que les lèvres, pointe de langue et base de langue gagnent en tonicité et améliorent le rendement global. Le travail diadococinésique a permis de conserver cette tonicité dans la vitesse et de gagner encore un peu sur l'aspect rendement phonatoire.

Bilan après prise en charge

AUTOEVALUATION DU PATIENT			
	AVANT	APRES	EVOLUTION
SCORE	10/25 - Gêne marquée	15/25 - Gêne modérée	5.00 points

Le score de gêne est passé de 10 à 15/25 avec un gain de 5 points. L'intelligibilité a progressé avec de meilleurs contrastes phonémiques et un gain de 2 points au niveau du score de phonologie.

/a:/ tenu

Les indicateurs d'altération du /a:/ tenu concernant le bruit/signal et de pauvreté harmonique indiquent une amélioration (Figure 59).

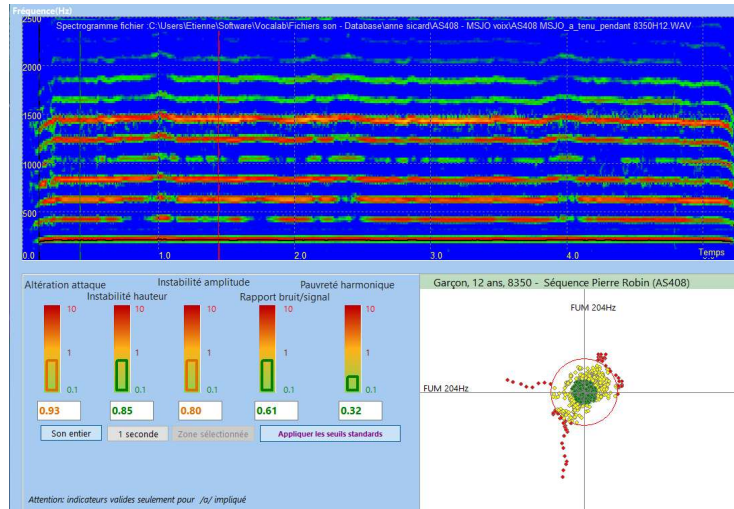


Figure 59 : /a:/ tenu du cas AS408 au bilan d'évolution

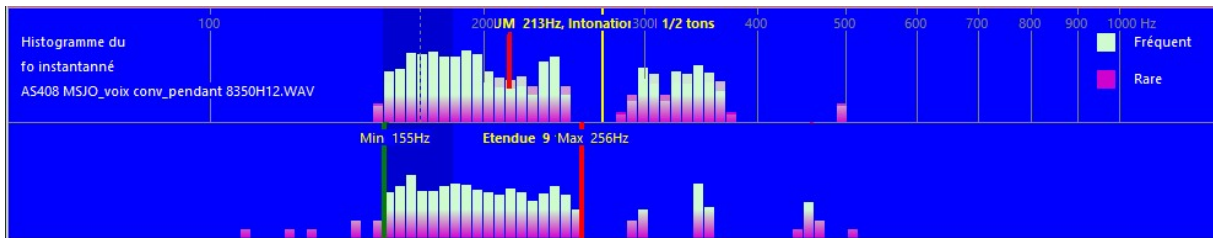


Figure 60 : Etendue vocale et voix conversationnelle du cas AS408 lors du bilan d'évolution

Prosodie

L'histogramme de la voix conversationnelle est légèrement plus étendu, avec deux parties distinctes, l'une autour de 200 Hz, l'autre autour de 250 Hz. L'histogramme de la sirène a été retouché manuellement car les points détectés au-dessus de 260 Hz ne correspondent pas vraiment à des données significatives, mais à des détections à 2.fo liés à une forte atténuation de fo (Figure 60). On ne note pas de changement concernant l'étendue vocale sur la sirène.

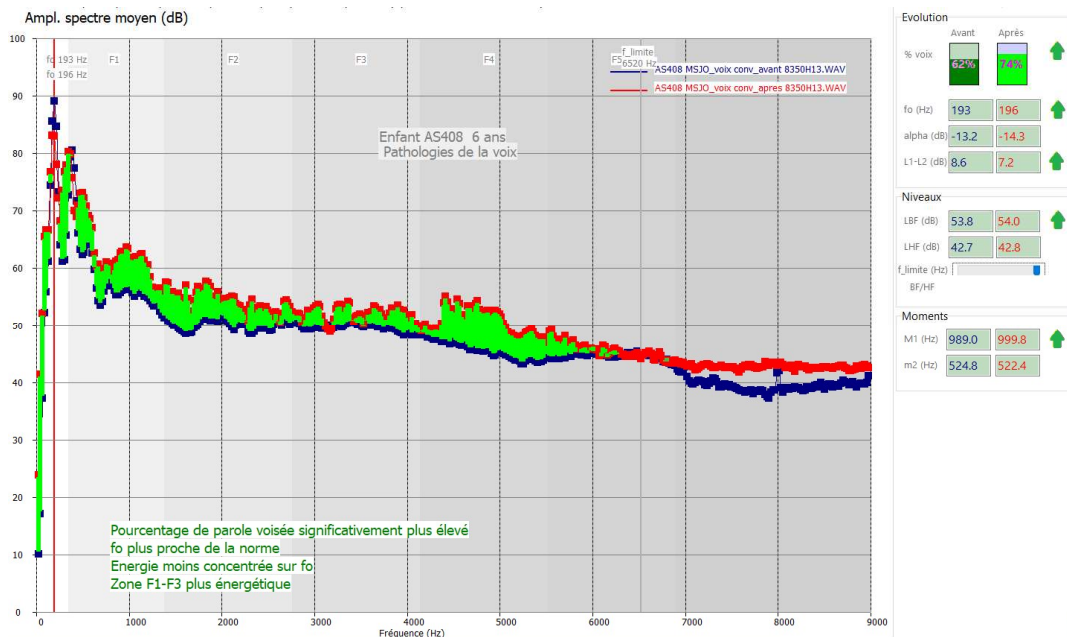


Figure 61 : Comparaison du spectre moyen de la voix conversationnelle cas AS408

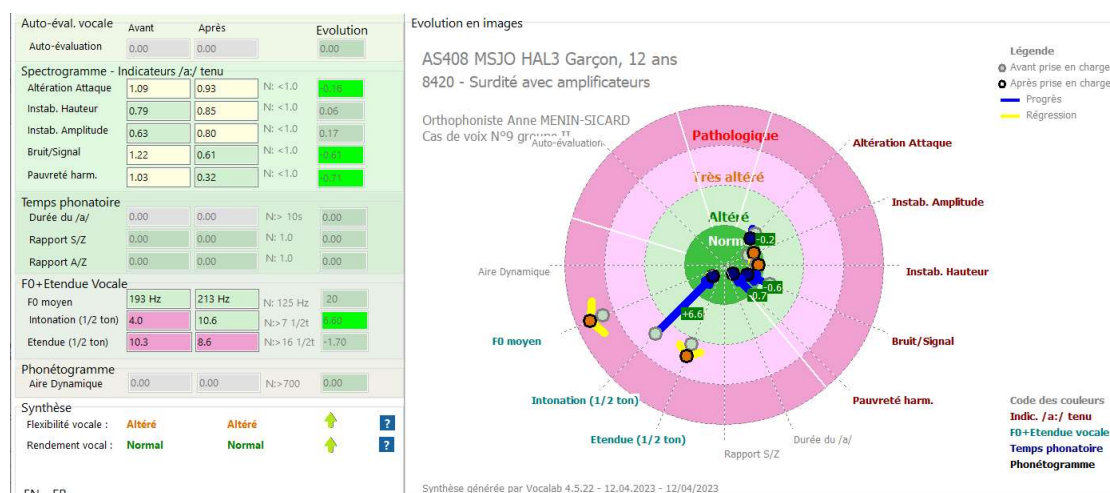


Figure 62 : Bilan d'évolution du cas AS408

Evolution

De légers progrès sont constatés sur les deux macro-compétences flexibilité vocale et rendement vocal. Si l'on compare le spectre moyen de la parole spontanée [Sicard 2023b], on constate un pourcentage de parole en hausse, une énergie moins concentrée sur fo, et une zone F1-F3 plus énergétique (Figure 61).

L'évolution de ce jeune garçon est objectivable, mais pas sur tous les indicateurs (Figure 62). La phonation est meilleure avec une voix plus riche grâce à la compensation des piliers du voile et de la paroi pharyngée postérieure. L'articulé dentaire étant en « bout à bout », le positionnement de langue est toujours très antériorisé avec des déperditions d'air sur les constrictives. Le palais dit ogival avec le traitement orthodontique surajouté ne laissent peu de marge de manœuvre pour améliorer l'étanchéité aérodynamique de la parole. Sa voix est moins forcée grâce à une légère augmentation du rendement et donc de la durée de phonation. Une coordination pluridisciplinaire est requise afin que la décision d'intervention se fasse en ayant bien pris en compte toutes les contraintes et risques liés à l'ablation des dents de sagesse et à l'antériorisation de la mâchoire, intervention faisant partie du protocole de prise en soin de cette pathologie et permettant de pallier à l'obstruction respiratoire.

Cas N°9 – CR004 PECC

Nous analysons ici le cas CR004 PECC correspond à un homme de 82 ans qui consulte Cécile ROIRON, orthophoniste, suite à un kissing nodule avec kyste en partie médiane de la corde vocale gauche. La pathologie est codée 1215 (Kyste épidermoïde) selon la classification de [Verdolini 2005].

Avant rééducation

/a:/ avant prise en charge

Le /a:/ tenu se distingue par une altération significative de l'attaque, de l'amplitude, du bruit signal et de la pauvreté harmonique. L'éraillure a ici été détectée quasiment en continu (Figure 63), et se traduit dans le spectre par des harmoniques entre les multiples de la fréquence fondamentale. Seule la portion de 1.0 à 2.5 secondes est peu affectée par l'éraillure. Le spectre se déstructure à certains moments et se termine par du serrage (harmoniques remplacées par du bruit). La durée de phonation est un peu courte, avec un faible rendement et un timbre pauvre.

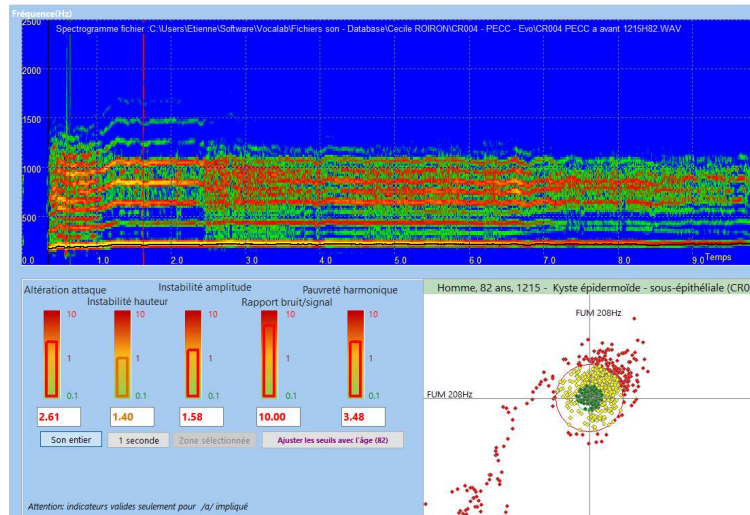


Figure 63 : Spectrogramme du /a:/ tenu, cas CR004 avant prise en charge, et indicateurs associés

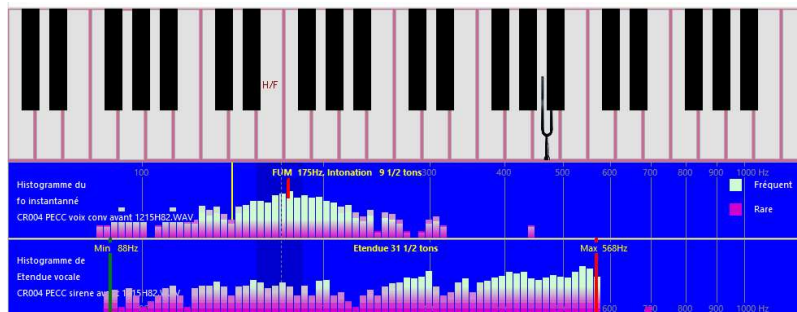


Figure 64 : Histogramme de la voix conversationnelle et de la sirène, cas CR004 avant

Sirène avant rééducation

On observe sur la figure 64 une flexibilité vocale normale avec un histogramme de fo sur la voix conversationnelle large, mais avec une valeur moyenne un peu élevée, autour de 175 Hz (norme pour un homme de 80 ans à 140 Hz [Sicard 2023]). L'étendue vocale sur la sirène est remarquable, au-dessus de la norme (31 ½ tons, moyenne attendue 24 ½ tons).

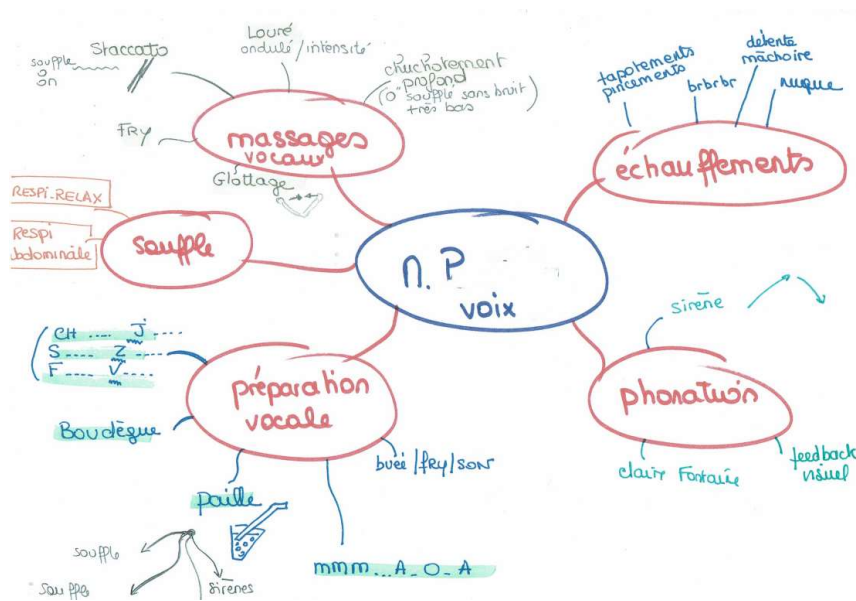


Figure 65 : Présentation graphique du projet thérapeutique du cas CR004

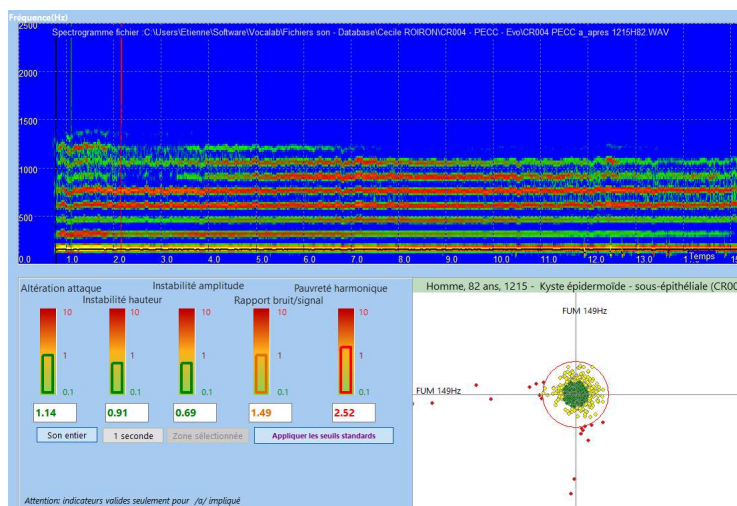


Figure 66 : spectrogramme du /a:/, cas CR004 après

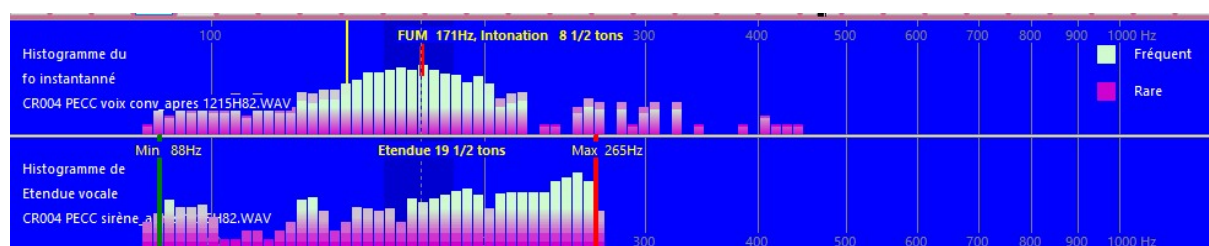


Figure 67 : Histogramme de la voix conversationnelle et de l'étendue vocale, cas CR004 après prise en charge

Projet thérapeutique

Le projet thérapeutique concernant le patient CR004 est décrit par l'orthophoniste sous forme du graphique reporté à la figure 65. La rééducation s'est déroulée sur 15 séances. Elle consiste principalement en des échauffements, des massages vocaux, la gestion du souffle, la préparation vocale et la phonation.

Après rééducation (15 séances)

On observe une amélioration du rendement vocale grâce aux 15 séances de rééducation, notamment moins de forçage. Le bénéfice ne se maintient cependant pas toujours, et les performances vocales sont aléatoires selon le moment dans la journée.

/a:/ après prise en charge

L'éraillure et la déstructuration harmonique ont disparu (Figure 66). La durée de phonation est conforme. Le rapport bruit/signal est bien plus favorable, même si une certaine pauvreté harmonique persiste.

Sirène après rééducation

La valeur moyenne de fo se situe vers 170 Hz, toujours un peu élevée, avec une intonation de 8 ½ tons. L'étendue vocale est correcte mais moins importante qu'au bilan initial.

Bilan d'évolution

L'évolution du patient est favorable comme l'indique la figure 68. Toutefois, du fait de performances vocales aléatoires, une nouvelle consultation chez ORL a permis de constater un aspect irrégulier sur une corde vocale, qui a justifié une intervention pour biopsie. Une microchirurgie de résection d'un carcinome de sévérité 2/3 antérieur sur la corde vocale a été réalisée, suivie par quelques séances de rééducation orthophonique.

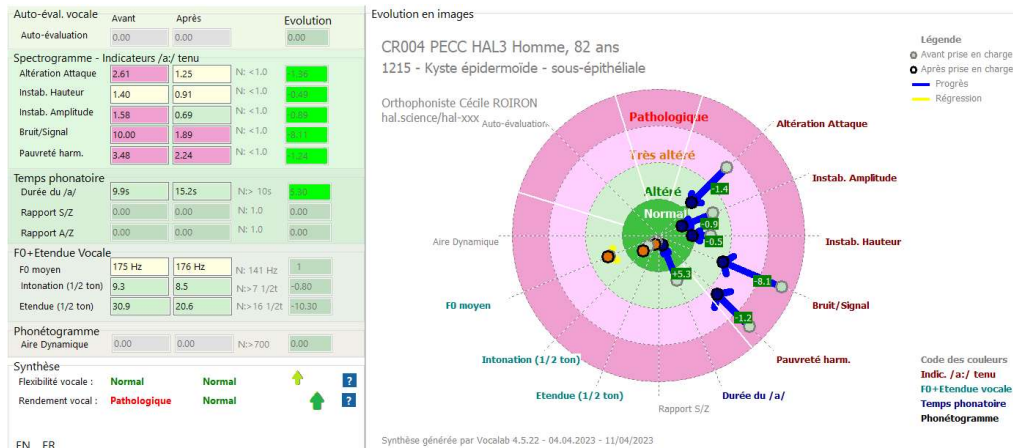


Figure 68 : Evolution des performances du cas CR004

Synthèse

Une synthèse de l'évolution avant/après prise en charge des neuf cas de pathologies vocales est reportée figure 69. Pour l'ensemble des patients, on note une diminution de l'altération du rendement (Axe X) et de la flexibilité vocale (Axe Y). La zone normale est située en bas à gauche de la figure, correspondant à une faible altération du rendement et de la flexibilité. Le point gris correspond aux scores avant prise en charge, le point en couleur cerclé de noir correspond aux scores après prise en charge.

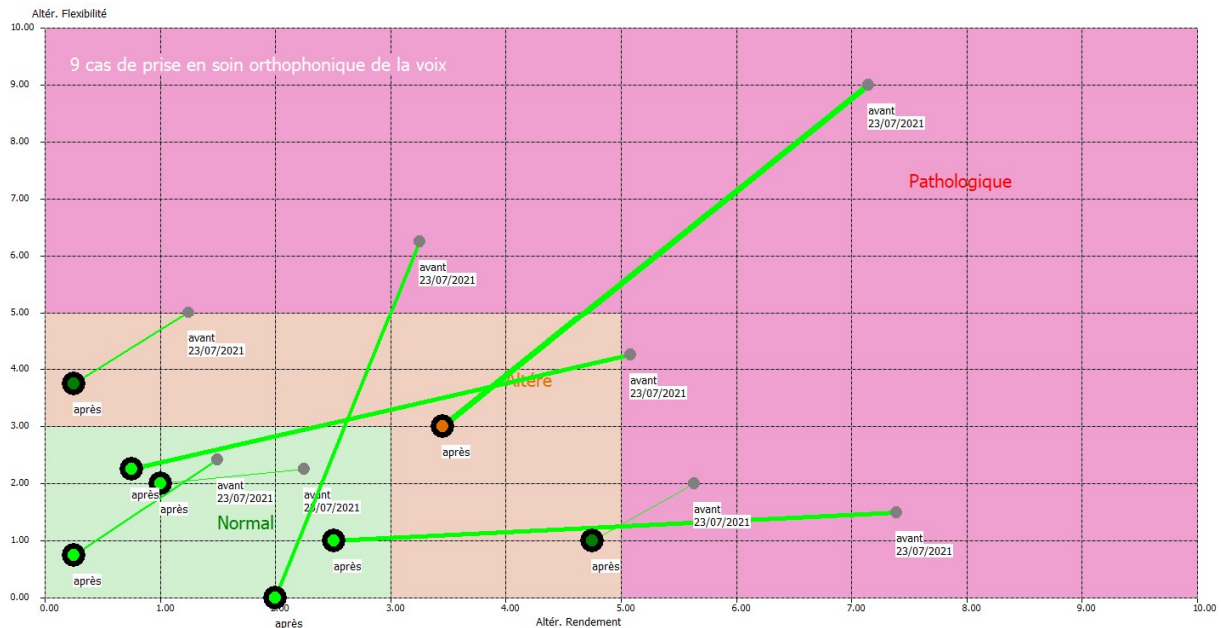


Figure 69 : Evolution des performances de l'ensemble des 9 cas de pathologies de la voix décrits dans cette publication

Conclusion

Dans cet article, nous avons présenté l'évolution des paramètres acoustiques de la voix avant et après prise en charge orthophonique. Nous nous sommes basés principalement sur la voyelle /a:/ tenue et une sirène sur un /ou:/, complété par la voix conversationnelle, la parole déclamée et la voix d'appel quand les enregistrements étaient disponibles. Neuf cas correspondant à des pathologies variées, concernant hommes, femmes et enfants, ont été exposés. Pour chaque cas, nous avons donné des éléments d'anamnèse, les indicateurs d'altération du /a:/, les caractéristiques de la sirène, et dans la

mesure du possible l'aire dynamique vocale. Une représentation synthétique sous forme de cible a permis d'illustrer les tendances de l'ensemble des paramètres d'analyse, avant et après prise en charge, permettant de mettre en avant les composantes de la voix qui ont le plus progressé.

Remerciements

Nous tenons à remercier les orthophonistes contributrices à l'ERU 15 « voix pathologique » du laboratoire LURCO ainsi que les orthophonistes qui ont accepté d'enregistrer des témoins et des patients ou de co-encadrer des mémoires en lien avec la voix et ses pathologies.

Nous remercions l'ensemble des orthophonistes, étudiants et chercheurs qui nous ont accordé leur confiance en utilisant nos méthodologies, approches et outils dans le cadre de leur pratique clinique ou de leurs travaux scientifiques.

A propos des auteurs



Etienne SICARD est professeur à l'INSA Toulouse en électronique, informatique et traitement du signal. Il est directeur de recherches de l'équipe ERU 46 sur la parole pathologique au Laboratoire LURCO. Il a été chercheur associé à l'IRIT dans le cadre du projet ANR

Voice4PD sur le diagnostic différentiel des Syndromes Parkinsoniens. Etienne SICARD est co-auteur des logiciels VOCALAB et DIADOLAB pour le bilan et la rééducation orthophonique de la voix et la parole. Il a co-écrit une vingtaine d'ouvrages et plus de 150 publications scientifiques notamment dans le domaine de l'analyse de la voix et parole pathologique. Il a été nommé en 2006 *Distinguished Lecturer* de la société savante IEEE.

Site : <https://cv.hal.science/etienne-sicard>

Email : etienne.sicard@insa-toulouse.fr



Anne MENIN-SICARD est orthophoniste et titulaire d'un master recherche en Sciences du langage de l'université de Grenoble. Elle a exercé en libéral à Toulouse de 1994 à 2015. Anne MENIN-SICARD est co-auteur des logiciels VOCALAB et DIADOLAB.

Dans le cadre de AMS Formation, elle organise et anime des formations aux orthophonistes sur le bilan et la prise en charge de la voix et parole pathologique. Elle a fondé en 2019, pour la formation en ligne personnalisée à destination des orthophonistes. Chercheuse associée à l'ERU 46 du LURCO, elle développe des outils de mesures objectives et de rééducation de la parole en lien avec le logiciel DIADOLAB. Elle est auteur d'un ouvrage sur l'évaluation objective de la voix ainsi que de nombreuses publications dans le domaine de la voix et de la parole pathologique. Elle intervient en tant que conférencière dans des congrès.

Site : <https://www.formationsvoixparole.fr>

Email : anne.sicard2@orange.fr



Diana DIMITROVA-SAADOUN exerce comme orthophoniste en libéral à Guerville (78), ainsi qu'au Foyers d'Accueil Médicalisés (FAM) pour adultes cérébraux lésés « La Maison des Aulnes » à Maule (78). Elle est diplômée de Master d'orthophonie-logopédie de l'Université de Sofia, Bulgarie

et d'un Master 2 d'études anglophones à Paris 4- La Sorbonne. Ses domaines de prise en charge orthophonique incluent notamment les troubles de la communication, de la parole (apraxie verbale, dysarthrie, bégaiement) et de la voix après des accidents vasculaires, atteintes tumorales et traumatismes crâniens ou en lien avec les maladies neurodégénératives. Concernant les troubles de la voix, elle prend en charge les dysphonies



Elisabeth MAUGER orthophoniste depuis 1983 à Salpêtrière, a exercé en CMP enfant à Montargis jusqu'à 2009. Elle s'est formée auprès d'Isabelle EYOUN pour les suivis de tous types de handicaps avec utilisation de l'appareil Novafon (Nostrafon). Depuis les années

90 elle s'intéresse à toutes les plateformes numériques de rééducation qu'elle utilise en établissement. En 2010 elle devient orthophoniste libérale généraliste, actuellement à Lagny sur marne, avec un intérêt plus particulier pour la rééducation des paralysies faciales et les troubles de la voix. Formée par Anne MENIN-SICARD et Etienne SICARD à l'utilisation de VOCALAB et DIADOLAB, elle développe un usage plus habituel de ces outils auprès des patients. En 2018, elle fait une formation à la télé-

dysfonctionnelles. Elle intervient aussi pour les troubles du langage écrit, notamment la dyslexie-dysorthographe.

Email : diana.saadoun@gmail.com



Cécile ROIRON est orthophoniste depuis 1983 et exerce actuellement en libéral à Coublevie (Isère). A bénéficié dans l'enfance d'une formation musicale et instrumentale, qui l'a amenée à s'intéresser plus spécifiquement à tout ce qui était musical et voix chantée. Mémoire de fin d'études pour le CCO sur "la voix chantée de l'enfant dysphonique" encadré par le Dr. CORNU en 1983.

En 2004 validation d'un long cursus de formation en gestion mentale auprès de l'Institut International de Gestion Mentale (IIGM). A animé des formations et ateliers auprès d'associations et de structures de soins sur le thème de l'apprentissage. A suivi des formations continues autour de l'éducation thérapeutique, de la voix des troubles du tonus des fonctions oro-myo-faciales, des réflexes archaïques. S'intéresse en parallèle à tout ce qui est du domaine énergétique et du son.

Email : cecile.roiron@orange.fr



Caroline COUDIERE TROUILHET exerce comme orthophoniste en libéral à Muret (31). Elle est diplômée du Centre de Formation des Orthophonistes de l'Université de Toulouse en 2003, avec un mémoire de fin d'études sur L'utilité des logiciels pour la voix en rééducation de dysphonies dysfonctionnelles, encadré par Anne Menin-Sicard. Ses domaines de prise en charge orthophonique incluent majoritairement les troubles de la voix et de la sphère oro-myo-faciale. Elle a à cœur de se former en continu dans ces domaines et de transmettre ses connaissances en tant que maître de stage auprès des étudiants en orthophonie.

Email : ccoudiere@free.fr

orthophonie ce qui lui permet d'assurer la continuité des suivis lors de la pandémie de 2020. Elle développe alors des astuces d'utilisation de Vocalab en distanciel (Voir fiche thérapeutique de GERIP). En cours actuellement, une publication sur l'utilisation du Novafon pour la rééducation des dysphonies dysfonctionnelles contrôlée avec Vocalab.

Email : emauger.orthophoniste@gmail.com

Sandrine MICHEL est orthophoniste en cabinet libéral à Castelnau, Haute-Garonne. Elle est aussi rattachée à l'Unité Régionale d'Évaluation des TSA et autres troubles du neurodéveloppement, Hôpital La Grave à Toulouse. Elle est aussi chargée de cours au Centre de Formation des Orthophonistes de l'Université de Toulouse, dans les domaines tels que la rééducation vocale.

Dans le cadre de l'équipe ERU 46 du LURCO/UNADREO, elle conduit des recherches sur la parole pathologique, notamment en lien avec les troubles d'articulation, dyspraxies, surdité, mais aussi les dysarthries. Elle a co-encadré différents mémoires, notamment dans le domaine de l'autisme, ainsi que celui de C. Grenier en 2020 sur l'étude comparative de tests phonologiques existants et de protocoles d'analyse objective de la parole.

Email : s.michel81@orange.fr

Références

[Angadi 2019] Angadi, V., Croake, D., & Stemple, J. (2019). Effects of vocal function exercises: A systematic review. *Journal of Voice*, 33(1), 124-e13.

[Amy de La Bretèque 2014] Amy de La Bretèque, B. (2014). L'aérodynamique de la voix : à propos des exercices de rééducation avec constriction du tractus vocal, Thèse de doctorat, Aix-Marseille.

[Ben Barsties 2021] Ben Barsties, L. V., & Watts, C. R. (2021). A Case of Nervus Laryngeus Superior Paresis Treated With Novafon Local Vibration Voice Therapy. *Journal of Voice*, 35(3), 406-410

[De Buys 2010] De Buys Roessingh, A. S. (2010). Fentes faciales—La séquence de Pierre Robin: choix parmi plusieurs protocoles de traitement. *Archives de pédiatrie*, 17(6), 787-788.

[ERU 15] <https://www.unadreo.org/lurco/les-erus-en-detail/eru-15-nouveaux-outils-danalyse-de-la-qualite-de-la-voix/eru-15-projet-base-de-donnees-de-voix/>

[Mathieson 2009] Mathieson, L., (2009). Laryngeal manual therapy: a preliminary study to examine its treatment effects in the management of muscle tension dysphonia. *Journal of Voice*, 23(3), 353-366.

[Menin-Sicard 2016] Menin-Sicard, A., Sicard, E. (2016), "[Evaluation et réhabilitation de la voix - Approche clinique et objective](#)", Chapitre 4 – Etudes de cas. De Boeck Supérieur, Paris. ISBN 9782353273188, 288 pp.

[Menin-Sicard 2016b] Menin-Sicard, A. (2016). "Cas cliniques comparés AS042-AS048 - Comment deux cas similaires peuvent aboutir à des résultats différents", [Les Journées Cliniques d'Orphéo](#), Nîmes

[Menin-Sicard 2013] Menin-Sicard, A., (2013) Approche métacognitive dans le cadre de l'évaluation et la réévaluation de la voix. *Rééducation Orthophonique N°254*, pp.121-134. <https://hal.science/hal-01081646>

[Menin-Sicard 2021] Menin-Sicard, A., Sicard, E. (2021). Etude de cas de voix dans le cadre de la prise en charge orthophonique. <https://hal.science/hal-03186341>

[Morsomme 2015] Morsomme, D., & Remacle, A. (2015, January). Féminiser la voix. In Université d'Hiver Colloque «Femmes et Santé».

[Perriere 2017] Perrière, S., (2017). Rééduquer la voix: 8 étapes en chanson. De Boeck Supérieur.

[Pu 2021] Pu, T., (2021). Lee Silverman voice treatment to improve speech in Parkinson's disease: a systemic review and meta-analysis. *Parkinson's Disease*, 2021.

[Serritella 2020] Serritella, E., (2020). Local vibratory stimulation for temporomandibular disorder myofascial pain treatment: a randomised, double-blind, placebo-controlled preliminary study. *Pain Research and Management*, 2020.

[Sicard 2013] Sicard, E. Menin-Sicard, A. (2013). Implémentation dans VOCALAB d'indicateurs objectifs de la qualité de la voix dans le cadre de l'évaluation de la voix. *Rééducation orthophonique*, Ortho édition, 2013, pp.23-27. <https://hal.science/hal-00836912>

[Sicard 2014] Sicard E., Menin-Sicard A., Perriere S., (2014) « Construction d'une base de données de voix pathologiques pour la recherche orthophonique - Recherche en orthophonie et identité professionnelle », *Rééducation Orthophonique N° 257*, pp. 177-202, Mars 2014, <https://hal.science/hal-00968599>

[Sicard 2018] Sicard, E., Menin Sicard, A. (2018). De la voix à la parole pathologique. Bilan de l'ERU 15. *L'Orthophoniste No 384* pp36-40

- [Sicard 2020] Sicard E., Menin-Sicard A., (2020). VOCALAB 4.1, Manuel d'utilisation. Editeur GERIP.
- [Sicard 2021] Sicard, E., Menin-Sicard, A., Borel, S. (2021). Nouveaux outils d'analyse de la qualité de la voix : bilan de 15 années de recherches dans le cadre de l'ERU 15 du LURCO-UNADREO. 28^e Congrès scientifique international de la Fédération Nationale des Orthophonistes (FNO), 24-26 Juin 2021, Lille. <https://hal.science/hal-03196106>
- [Sicard 2021b] Sicard, E., Menin-Sicard, A., (2021). Analyse acoustique de la prosodie dans le cadre de la clinique orthophonique. <https://hal.science/hal-03177645>
- [Sicard 2021c] Sicard, E., Menin-Sicard, A. (2021). Le spectrogramme et son application en clinique orthophonique. <https://hal.science/hal-03107434>
- [Sicard 2022] Sicard, E, Menin-Sicard, A., Michel, S., Barbera, O., Simon, C. (2022). Etude de cas de pathologies de la parole dans le cadre de la prise en charge orthophonique. <https://hal.science/hal-03568182>
- [Sicard 2022b] Sicard, E., Menin-Sicard, A. (2022). Temps phonatoire, rapport s/z et a/z : repères en lien avec la prise en charge orthophonique. <https://hal.science/hal-03662213>
- [Sicard 2023] Sicard, E., Menin-Sicard, A. (2023). Fréquence fondamentale de la parole – Repères pour la prise en soin orthophonique. <https://hal.science/hal-04073008>
- [Sicard 2023b] Sicard, E., Menin-Sicard, A. (2023). Spectre moyen de la parole – Intérêt pour le bilan et la rééducation orthophonique. <https://hal.science/hal-04152457>
- [Sicard 2023c] Sicard, E., Menin-Sicard, A., Besse, G., Layani, A., Baroche, E., Gaufray Jamain, A., Rieutord, C., Saadoun, D. (2023). Etude de cas de pathologies de la parole dans le cadre de la prise en charge orthophonique – Volume II. <https://hal.science/hal-04187385>
- [Stemple 2019] Stemple, J. C., & Hapner, E. R. (2019). Voice therapy: clinical case studies. Plural Publishing.
- [Van Stan 2015] Van Stan, J. H., (2015). A taxonomy of voice therapy. American Journal of Speech-Language Pathology, 24(2), 101-125.
- [Verdolini 2005] Verdolini, K., Rosen, C. A., & Branski, R. C. (Eds.). (2005). Classification manual for voice disorders-I. Psychology Press.
- [Yuan 2020] Yuan, F., (2020). Lee Silverman Voice Treatment for dysarthria in patients with Parkinson's disease: a systematic review and meta-analysis. European Journal of Neurology, 27(10), 1957-1970.
- [Yiu 2017] Yiu, E. M. L., (2017). A systematic review of resonant voice therapy. International journal of speech-language pathology, 19(1), 17-29.