



HAL
open science

Étude préliminaire au développement d'un outil de dépistage automatisé de la scoliose idiopathique à l'aide d'un nuage de points en 3 dimensions obtenu par une caméra de profondeur

Soline Calla, Paul Henry, Jean Tomazewski, Hugo Villi, Nicolas Pinsault, Guillaume Thomann

► To cite this version:

Soline Calla, Paul Henry, Jean Tomazewski, Hugo Villi, Nicolas Pinsault, et al.. Étude préliminaire au développement d'un outil de dépistage automatisé de la scoliose idiopathique à l'aide d'un nuage de points en 3 dimensions obtenu par une caméra de profondeur. HANDICAP 2022, IFRATH, Jun 2022, Paris, France. pp.6. hal-04102580

HAL Id: hal-04102580

<https://hal.science/hal-04102580>

Submitted on 22 May 2023

HAL is a multi-disciplinary open access archive for the deposit and dissemination of scientific research documents, whether they are published or not. The documents may come from teaching and research institutions in France or abroad, or from public or private research centers.

L'archive ouverte pluridisciplinaire **HAL**, est destinée au dépôt et à la diffusion de documents scientifiques de niveau recherche, publiés ou non, émanant des établissements d'enseignement et de recherche français ou étrangers, des laboratoires publics ou privés.

Étude préliminaire au développement d'un outil de dépistage automatisé de la scoliose idiopathique à l'aide d'un nuage de points en 3 dimensions obtenu par une caméra de profondeur.

Soline Calla, Paul Henry et Jean Tomaszewski,
Étudiants en master 2 Modèle-Innovation Technologique-
Imagerie
Université Grenoble Alpes (UGA)
Grenoble, France

Hugo Villi,
Doctorant en ingénierie mécanique
Institut National Polytechnique (INP) de Grenoble
Grenoble, France

Guillaume Thomann
Maître de conférence en ingénierie mécanique
INP de Grenoble
Grenoble, France

Nicolas Pinsault
Kinésithérapeute, maître de conférence et chercheur au
laboratoire TIMC
UGA et laboratoire TIMC
Grenoble, France

Résumé— La scoliose idiopathique est une pathologie chronique et évolutive du rachis affectant 2 à 3% de la population et débutant dans l'adolescence. Elle est associée à des préjudices physiques et psychologiques à long terme, dont le poids dépend principalement de la précocité du diagnostic et de la mise en œuvre du traitement. En France, la technique de dépistage actuelle est une méthode clinique réservée aux médecins dont la sensibilité est imparfaite. Cette étude constitue un travail préliminaire à une future étude dont l'objectif est de développer un outil de dépistage automatisé et non irradiante de la scoliose idiopathique.

La revue de la littérature menée sur le sujet montre qu'il existe un lien entre scoliose et asymétrie de surface du dos du patient.

L'outil d'évaluation retenu pour cette étude est la caméra de profondeur Microsoft Kinect v2, générant un nuage de points tridimensionnel de la surface du dos du patient. Les travaux de cette étude ont été de garantir la reproductibilité des données du nuage de points puis de définir un paramètre d'asymétrie de surface pertinent issu de ce nuage de points capable de détecter une scoliose.

Les premiers résultats obtenus sur un faible échantillon d'individus sains et un individu scoliotique sont encourageants et invitent à tester cet outil inédit sur de plus larges cohortes.

Mots-clés— scoliose ; dépistage ; caméra de profondeur ; nuage de points.

I. INTRODUCTION

A. Contexte

1. Définition

La scoliose idiopathique (SI) est une déformation tridimensionnelle évolutive du rachis de cause inconnue [1]. Elle se définit dans le plan axial, par une rotation vertébrale qui entraîne une déformation de la cage thoracique dans son ensemble du fait de l'attache des côtes aux vertèbres thoraciques, dans le plan frontal par une inflexion latérale du

rachis et dans le plan sagittal par une anomalie des courbures physiologiques du rachis (cyphoses et lordoses) qui peuvent être excessives ou insuffisantes par rapport à la normale.

Seule la déformation dans le plan axial est spécifique de la SI, les déformations dans les deux autres plans existant dans d'autres pathologies rachidiennes. En effet, la déformation dans le plan frontal sans déformation dans le plan axial est nommée « attitude scoliotique » due des anomalies de posture chronique ou à une inégalité de longueur des membres inférieurs [2] tandis que la déformation dans le plan sagittal sans déformation dans le plan axial est très fréquente dans de nombreuses pathologies rachidiennes non scoliotiques congénitales et acquises [3].

2. Critères diagnostiques

La technique de référence actuelle pour le diagnostic de la SI est la radiographie standard du rachis. Elle permet tout d'abord le diagnostic positif basé sur deux critères obligatoires obtenus sur le cliché de face :

- L'asymétrie des pédicules vertébraux, preuve de la déformation dans le plan axial.
- Un angle de Cobb $>10^\circ$, preuve d'une déformation significative dans le plan frontal. L'angle de Cobb est l'angle formé par la ligne parallèle au plateau supérieur de la première vertèbre en rotation et la ligne parallèle au plateau inférieur de la dernière vertèbre en rotation) (*Figure 1*).

D'autre part, la radiographie permet d'établir le diagnostic de sévérité. Celui-ci repose directement sur l'amplitude de l'angle de Cobb qui permet de classer la pathologie en différents stades de sévérité.

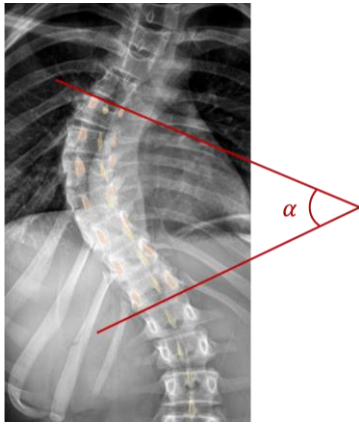


Fig. 1 L'angle de Cobb est l'angle α angle évalué sur cette radiographie de face du rachis.

3. Prise en charge

La prise en charge de la SI dépend de sa sévérité [1]. Quel que soit le stade de sévérité, les techniques de rééducation sont utilisées. Elles peuvent suffire pour les stades « pré-scoliotiques » (angles de Cobb $<10^\circ$) ou être associées au port d'un corset à une rééducation pour des angles de Cobb entre 10 et 25° voire à une intervention chirurgicale à une rééducation pour des angles de Cobb au-delà de 25° .

4. Épidémiologie

La prévalence de la scoliose idiopathique est évaluée entre 2 et 3 % mondialement d'après la littérature [1].

Il existe une prédominance féminine proportionnelle à la sévérité de la déformation : en effet, le sex ratio varie entre 1.4 pour des angles de Cobb entre 10 et 20° et 7.2 pour des angles de Cobb $>40^\circ$ [4].

La pathologie débute généralement dans l'enfance ou l'adolescence avec un pic évolutif de la déformation entre 10 et 15 ans.

Elle est associée à une diminution de l'index de qualité de vie, attestée par la littérature [5] liée aux préjudices physiques (impact esthétique et fonctionnel respiratoire de la déformation) et psycho-sociaux à long terme.

5. Méthodes de dépistage

La technique de dépistage en vigueur en France est le test d'Adams (aussi appelé Forward Bend Test en anglais), méthode clinique pratiquée par un médecin (pédiatre, médecin généraliste ou médecin scolaire) chez les enfants entre 7 et 18 ans, selon les recommandations de la HAS (Haute Autorité de Santé). L'enfant se tient debout, présentant son dos au médecin qui l'examine 2 étapes (Figure 2) :

- D'abord dos droit à la recherche de signes directs (inflexion latérale du rachis) ou indirects (asymétrie de hauteur des épaules ou des scapulas) de déformation rachidienne frontale.
- Ensuite pendant une flexion dans le but de démasquer une gibbosité, c'est-à-dire une proéminence d'une hémicage thoracique (droite ou gauche) témoin indirect de la déformation rachidienne axiale.

Ces signes peuvent être discrets au début de l'évolution de la maladie donc difficiles à détecter, ce d'autant pour un examinateur non entraîné. La sensibilité de cette méthode est donc imparfaite, rapportée entre 71.1 et 84.4% selon les études [6]. Sa spécificité est bien meilleure, évaluée entre 95 et 97%.

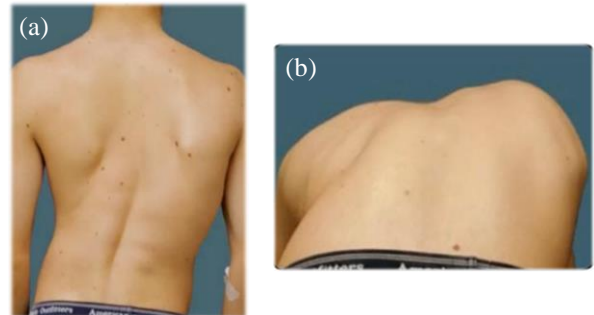


Fig. 2 Les deux étapes du test d'Adams :

(a) D'abord dos droit : inflexion latérale du rachis et asymétrie de hauteur des scapulas et des épaules dans une moindre mesure.

(b) Ensuite pendant une flexion antérieure du dos : apparition d'une gibbosité droite, c'est-à-dire la proéminence de l'hémi-thorax droit.

B. Objectifs

L'objectif principal de l'étude future pour laquelle cette étude préliminaire est réalisée est le développement d'un outil d'évaluation automatisée et non irradiante de la scoliose permettant de la dépister efficacement la scoliose.

L'outil devra mesurer un paramètre capable de détecter la scoliose avec une meilleure sensibilité et une spécificité similaire par rapport au test d'Adams, méthode de dépistage de référence actuellement, avec une bonne reproductibilité.

Son caractère automatisé permettra de le rendre utilisable par des personnes sans expertise médicale et notamment des professionnels scolaires non médicaux dans le cadre de larges campagnes de dépistage scolaires.

Il devra par ailleurs présenter un coût modéré et être non-irradiant qui sont autant de caractéristiques du test d'Adams.

L'objectif secondaire de cette étude sera d'évaluer la sévérité de la scoliose à l'aide de ce même outil, objectif audacieux sachant qu'aucune étude n'a réussi à le faire à notre connaissance [7].

Préalablement à cette étude, le travail préliminaire présenté ici a consisté à répondre à deux principaux objectifs. D'abord de garantir la reproductibilité des données du nuage de points acquises par la caméra de profondeur et ensuite d'extraire des données du nuage de points un paramètre d'asymétrie de surface du dos du patient afin de détecter automatiquement une asymétrie de surface droite/gauche (i.e. la gibbosité), témoin de la déformation du rachis dans le plan axial spécifique de la SI.

II. MATERIEL ET METHODES

MATERIEL

L'outil utilisé la caméra de profondeur Microsoft Kinect v2 (Figure 3), caméra peu onéreuse (prix entre 50 et 100 euros) développée initialement pour une utilisation ludique dans le cadre de jeux vidéo de la console de jeux X-box développée par Microsoft. La société Microsoft a arrêté la production de la Kinect v2 depuis fin 2017, la remplaçant par une nouvelle caméra aux performances améliorées, réservée à l'usage professionnel nommée Azure Kinect DK et vendue à 399\$.

1. Fonctionnement

Il s'agit d'une caméra dite « RGB-D » associant une caméra RGB (red-green-blue) classique de haute définition (1920x1080 pixels) et haute cadence d'images (30 images par seconde) et une caméra de profondeur (D for « depth ») avec un émetteur et un capteur à ondes infra-rouges, de même cadence d'images et de résolution plus faible (512x424 pixels). Les données de profondeur sont obtenues par l'utilisation d'ondes infrarouges (IR) envoyées par un émetteur, réfléchies par les objets de l'environnement rencontrés et réceptionnées par le capteur. Connaissant la vitesse de propagation de l'onde dans l'air, la mesure du temps mis par l'onde pour effectuer l'aller-retour entre la caméra et l'objet (« time of flight » ou « TOF » en anglais), dans l'air permet de déterminer la distance entre la caméra et l'objet, c'est-à-dire la « profondeur » de l'objet.

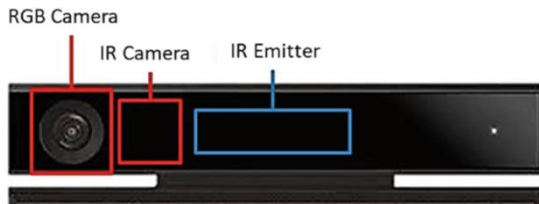


Fig. 3 Caméra RGB-D Microsoft Kinect v2.

L'acquisition du dos d'un individu par la caméra de profondeur génère une cartographie de la surface du dos sous forme d'un nuage de points placé dans un repère à 3 dimensions fixe caméra-dépendant défini par 3 axes et 3 plans (Figure 4 (a)) :

-Les 3 axes de ce repère sont :

- L'axe x = axe longitudinal ou « droite/gauche » de la caméra.
- L'axe y = axe « haut/bas » perpendiculaire à l'axe x .
- L'axe z = axe « avant/arrière » perpendiculaire à l'axe x , c'est-à-dire l'axe de profondeur.

-Les 3 plans ainsi formés sont les suivants :

- Le plan axial ou plan (xz).
- Le plan frontal ou plan (xy).
- Le plan sagittal ou plan (yz).

Pour chaque coupe axiale du patient (i.e. chaque y), il est possible de définir une courbe de surface axiale du dos du patient (Figure 4 (b)) notée $z(x)$. Celle-ci est généralement le siège d'un minimum local correspondant au point de surface situé à l'aplomb du rachis, comme le montre l'étude de Xu [8].

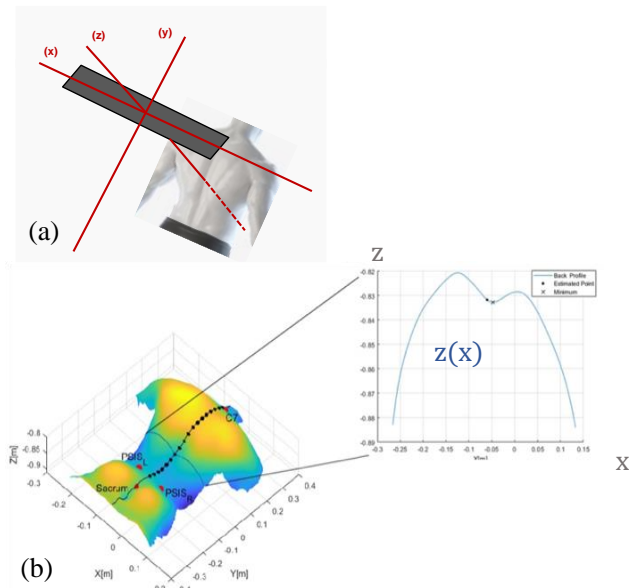


Fig.4 Représentation du repère à 3 dimensions caméra-dépendant (a) ainsi que du nuage de points de la surface du dos avec la courbe de surface $z(x)$ pour un y donné (i.e. une coupe axiale donnée) (b)

3. Caractéristiques techniques et limites

D'après les travaux de Wasenmüller, Kholshelham, Corti et Ballester [9–12].

a. Données de résolution :

La résolution spatiale est d'environ 2-3 mm en x et y et 4 mm en z lorsque le patient est à une distance d'1m par rapport à la caméra (distance d'utilisation). Lorsque cette distance augmente, elle se dégrade lentement en x et y (résolution de 5 mm à 2.5m) et rapidement en z (résolution de 20mm à 2.5m).

b. Décalage de profondeur

Il existe un décalage entre la profondeur calculée par la caméra et la profondeur mesurée réellement, de 18 mm en moyenne. Un décalage homogène ne représente pas une limite puisque le paramètre recherché est un paramètre d'asymétrie donc utilisant des données relatives d'un côté à l'autre. Cependant, les études ont identifié quelques sources d'hétérogénéité de ce décalage à prendre en compte. Il est plus important pour les pixels situés en périphérie de l'image que pour ceux situés au centre de celle-ci: les pixels périphériques doivent être exclus de l'analyse. Par ailleurs, il est plus important pour les pixels plus sombres que pour les pixels plus clairs : l'éclairage du dos du patient doit

donc être homogène. Enfin, ce décalage est proportionnel à la température de l'appareil donc augmente pendant le temps de chauffe de la caméra puis se stabilise au bout de 25-30 minutes. Un temps de chauffe de la caméra doit donc être prévu.

c. Artéfacts inhérents à la technique

Deux principaux artéfacts liés à la technique sont décrits : le « flying pixel artefact » associé aux zones de rupture de profondeur (bords du dos principalement dans notre cas) et le « multipath interference » lié à la possible hétérogénéité (en temps et/ou en angle) d'une même vague d'ondes IR.

METHODES

1. Protocole d'acquisition

Pour cette étude, il a été choisi de calquer le protocole d'acquisition sur un test d'Adams : le patient se tient debout et droit, dos à la caméra, à environ 1m de celle-ci. Lorsqu'il est placé de façon satisfaisante, l'enregistrement débute. Après quelques secondes dans cette position, il est demandé au patient de réaliser une flexion antérieure les bras pendants en avant, sans plier les genoux. L'enregistrement s'arrête à l'issue d'une flexion complète.

Il s'agit donc d'un protocole d'acquisition dynamique, c'est-à-dire une succession d'acquisitions (environ 60) en position droite puis en cours de flexion. Ce protocole est inédit puisque, si d'autres études ont analysé la surface du dos à l'aide d'une caméra de profondeur en position debout et en fin de flexion antérieure, aucune ne l'a fait de manière dynamique [13,14].

2. Reproductibilité des données acquises

Il est essentiel de garantir une bonne reproductibilité des données acquises entre deux patients différents et entre deux acquisitions différentes chez un même patient, ceci afin que la différence observée d'une acquisition à l'autre puisse être imputée à une variation pathologique (i.e. la déformation rachidienne) et non à une variation non pathologique due à une variabilité de mesure.

La principale source de variabilité non pathologique correspond au positionnement initial du patient avant le début d'acquisition avec une variabilité potentielle en termes de distance et rotation du dos par rapport à la caméra. Deux méthodes de précaution conjuguées ont été choisies afin d'en s'affranchir :

a. Précautions extrinsèques :

Il s'agit de repères au sol sur lesquels le patient doit placer ses pieds. Ceux-ci garantissent une distance fixe du patient par rapport à la caméra et minimisent la rotation initiale du patient

b. Précautions intrinsèques :

Le repère tridimensionnel par défaut dans lequel est acquis le nuage de point est fixe, caméra-dépendant, comme défini par la Figure 4 a.

Le meilleur moyen d'exclure la variabilité liée au patient est de créer un nouveau repère patient-dépendant et acquisition-dépendant, illustré par les Figure 5, 6 et 7.

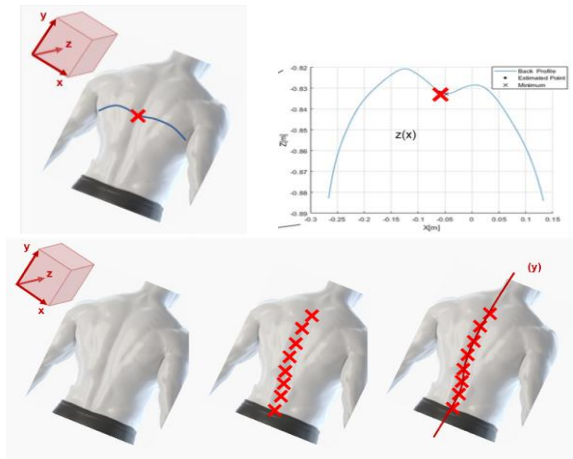


Fig. 5 Définition de l'axe y du nouveau système de coordonnées patient-dépendant et acquisition-dépendant: axe passant par le minimum local de la courbe de surface $z(x)$ de chaque coupe axiale.

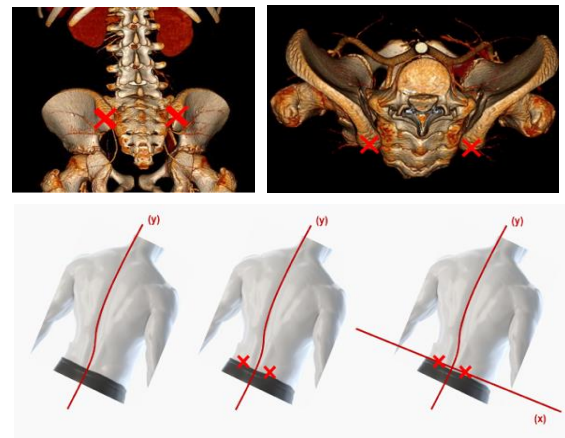


Fig. 6 Définition de l'axe x du nouveau système de coordonnées patient-dépendant et acquisition-dépendant: axe passant par les points de surface situés à l'aplomb des deux épines iliaques postéro-supérieures.

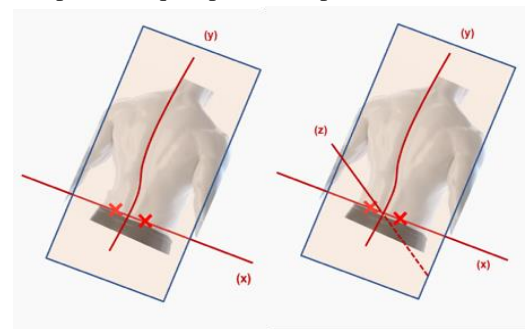


Fig. 7 Définition de l'axe x du nouveau système de coordonnées patient-dépendant et acquisition-dépendant: axe orthogonal au plan de surface moyen passant par l'origine du repère (i.e. intersection de x et y). Il y a donc un axe z par degré de flexion antérieure.

Comme illustré par les trois figures ci-dessus, le nouveau système de coordonnées est défini de la façon suivante :

- L'axe y devient l'axe crânio-caudal du patient. Il correspond à la position de la colonne vertébrale, déterminée pour chaque coupe axiale à l'aide du minimum local de la courbe de surface $z(x)$. L'axe y est l'axe reliant le minimum local de chaque coupe axiale.
- L'axe x devient l'axe droite-gauche du patient. Il est défini à l'aide de deux points de surface proéminents et symétriques en termes de profondeur. D'après la littérature [15,16], il existe quelques points de surface proéminents conservés d'un patient à l'autre, notamment les épines scapulaires et les épines iliaques postéro-supérieures (EIPS). Contrairement aux épines scapulaires, les EIPS ont une profondeur faiblement influencée par la déformation rachidienne. Les points de surface situés à leur aplomb sont donc utilisés pour définir le nouvel axe x. En revanche, leur hauteur (y) peut être rendue asymétrique par la déformation frontale du rachis. Afin de s'en affranchir il est alloué à ces deux points de surface la même coordonnée y. Soient les coordonnées respectives des deux points de surface à l'aplomb des EIPS gauche et droite (x_1, y_1, z_1) et (x_2, y_2, z_2) , l'axe x patient-dépendant est donc l'axe passant par les points de coordonnée (x_1, y_1, z_1) et (x_2, y_1, z_2) .

L'intersection entre les axes x et y définit l'origine du nouveau repère patient-dépendant.

- L'axe z (de profondeur) devient l'axe antéro-postérieur du patient et est défini, pour chaque acquisition (i.e. pour chaque degré de flexion antérieure), comme l'axe orthogonal au « plan de surface moyen » du dos du patient qui correspond à une régression linéaire à deux dimensions de l'ensemble des points du nuage pour l'acquisition donnée.

3. Définition du paramètre d'asymétrie de surface

Comme mentionné dans la définition de la scoliose, la déformation rachidienne dans le plan axial se manifeste par une asymétrie droite/gauche de la cage thoracique appelée « gibbosité » cliniquement.

L'enjeu de la seconde partie de ce travail a été de définir un paramètre qui détecte et quantifie de manière précise cette asymétrie droite/gauche à partir des données du nuage de points de surface du dos du patient. Après avoir étudié des paramètres proposés par différentes études [13–16], il a finalement été retenu un paramètre d'asymétrie de surface inédit basé sur l'aire sous la courbe de surface $z(x)$.

Ce paramètre est défini selon les étapes suivantes (illustrées par la Figure 8) :

- 1) Pour une coupe axiale (i.e. un y) donnée d'une acquisition donnée :

- a) L'étude de la courbe de surface $z(x)$ est limitée à la fois en x (sur un intervalle D fixe de 20 cm centré sur 0) et en z (sur un intervalle d fixe de 5 cm dont la borne supérieure correspond au z du minimum local).
- b) Les deux aires sous la courbe (ASC) « latéralisées » sont calculées : ASC gauche sur l'intervalle $[-\frac{D}{2}; 0]$ et ASC droite sur l'intervalle $[0; \frac{D}{2}]$.
- c) Le rapport entre l'ASC latéralisée maximale et l'ASC latéralisée minimale est calculé. Le but de cette opération est d'éviter une compensation des différences obtenues lors de l'intégration du paramètre à l'étape suivante, c'est-à-dire d'éviter qu'une différence droite/gauche à un étage soit masquée par une différence gauche/droite à un autre étage comme il est classique d'observer dans la scoliose.

Le paramètre ainsi obtenu est nommé « ratio d'ASC latéralisée max/min » et noté IAS (pour index d'asymétrie de surface).

- 2) Pour une acquisition donnée, il est possible d'intégrer tous y. Ce paramètre intégré est nommé « ratio intégré d'ASC latéralisée max/min » et on le note IASi (pour index d'asymétrie de surface intégrée).
- 3) Enfin, pour un patient donné, il est possible :
 - a) D'intégrer une deuxième fois le paramètre intégré sur l'ensemble du mouvement de flexion antérieure (i.e. l'ensemble des acquisitions) afin de sensibiliser davantage ce dernier (on notera le paramètre IASi2).
 - b) Suivre l'évolution de notre paramètre IASi sur l'ensemble du mouvement de flexion.

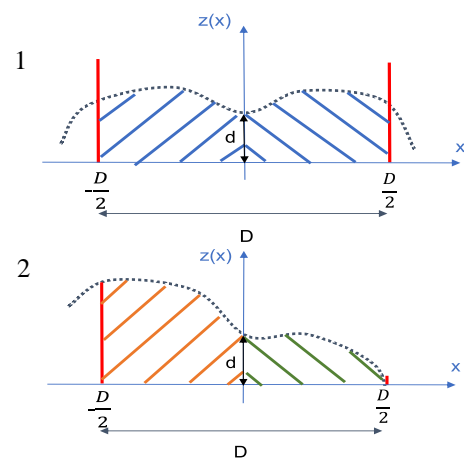
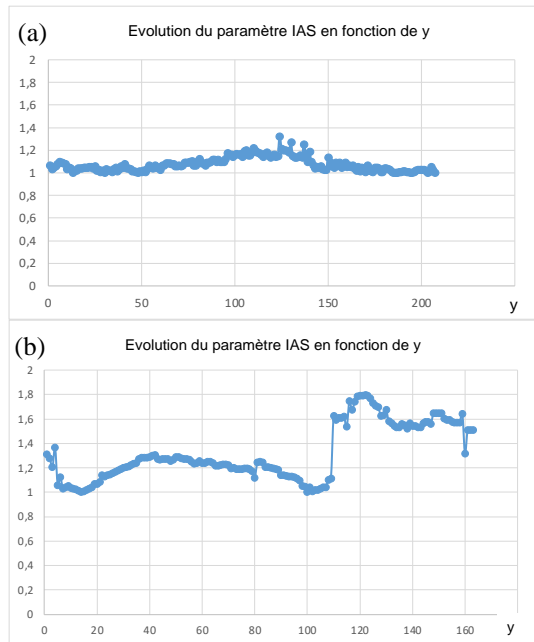


Fig.8 Définition du paramètre d'asymétrie de surface IAS pour une coupe axiale donnée

1. Absence de scoliose donc de déformation rachidienne axiale → pas d'asymétrie de surface → $IAS \approx 1$.
2. Scoliose donc déformation rachidienne axiale → asymétrie de surface → $IAS > 1$.

Des premiers enregistrements chez quatre personnes indemnes de scoliose et une personne présentant une scoliose lombaire dextro-convexe de faible sévérité (angle de Cobb $\approx 10^\circ$) ont pu être réalisés. L'évolution du paramètre retenu (IAS) le long de l'axe y chez un individu sain et chez l'individu scoliotique est présenté par la *Figure 9*.

Chez le patient sain, le paramètre IAS est très proche de 1 et qu'il est au maximum à 1.4 tandis que chez le patient scoliotique, le paramètre AS est >1 et s'élève autour de 1.8 à l'étage de la déformation (i.e. lombaire).



Fig; 9 Evolution du paramètre IAS en fonction de y

(a) chez un individu sain: IAS ≈ 1 .

(b) chez un individu avec scoliose lombaire modérée: IAS >1 et maximal à l'étage lombaire (i.e. étage de la déformation maximale).

IV. DISCUSSION

Ce travail préliminaire a abouti à la définition d'un paramètre d'asymétrie de surface issu des données du nuage de points de surface du dos obtenu par une caméra de profondeur au cours d'un protocole d'acquisition inédit. Si les premiers résultats sont encourageants et semblent indiquer la pertinence de ce paramètre, ce dernier devra bien entendu être testé rigoureusement sur de larges cohortes au cours de l'étude principale qui fera suite afin d'établir s'il permet ou non de répondre aux objectifs de dépistage et d'évaluation de la sévérité de la scoliose.

BIBLIOGRAPHIE

- [1] Negrini S, Donzelli S, Aulisa AG, Czaprowski D, Schreiber S, de Mauroy JC, et al. 2016 SOSORT guidelines: orthopaedic and rehabilitation treatment of idiopathic scoliosis during growth. *Scoliosis and Spinal Disorders* 2018;13:3. <https://doi.org/10.1186/s13013-017-0145-8>.
- [2] Harrison DE, Betz JW, Cailliet R, Colloca CJ, Harrison DD, Haas JW, et al. Radiographic Pseudoscoliosis in Healthy Male Subjects Following Voluntary Lateral Translation (Side Glide) of the Thoracic Spine. *Archives of Physical Medicine and Rehabilitation* 2006;87:117–22. <https://doi.org/10.1016/j.apmr.2005.08.004>.
- [3] Yaman O, Dalbayrak S. Kyphosis and review of the literature. *Turk Neurosurg* 2014;24:455–65. <https://doi.org/10.5137/1019-5149.JTN.8940-13.0>.
- [4] Konieczny MR, Senyurt H, Krauspe R. Epidemiology of adolescent idiopathic scoliosis. *J Child Orthop* 2013;7:3–9. <https://doi.org/10.1007/s11832-012-0457-4>.
- [5] Tones M, Moss N, Polly DW. A Review of Quality of Life and Psychosocial Issues in Scoliosis: *Spine* 2006;31:3027–38. <https://doi.org/10.1097/01.brs.0000249555.87601.fc>.
- [6] Dunn J, Henrikson NB, Morrison CC, Blasi PR, Nguyen M, Lin JS. Screening for Adolescent Idiopathic Scoliosis: Evidence Report and Systematic Review for the US Preventive Services Task Force. *JAMA* 2018;319:173–87. <https://doi.org/10.1001/jama.2017.11669>.
- [7] Grivas TB, Vasiliadis ES, Mihas C, Savvidou O. The effect of growth on the correlation between the spinal and rib cage deformity: implications on idiopathic scoliosis pathogenesis. *Scoliosis* 2007;2:11. <https://doi.org/10.1186/1748-7161-2-11>.
- [8] Xu Z, Zhang Y, Fu C, Liu L, Chen C, Xu W, et al. Back Shape Measurement and Three-Dimensional Reconstruction of Spinal Shape Using One Kinect Sensor: IEEE 17th International Symposium on Biomedical Imaging, IEEE ISBI 2020, 2020, p. 745–9. <https://doi.org/10.1109/ISBI45749.2020.9098481>.
- [9] Wasenmüller O, Stricker D. Comparison of Kinect V1 and V2 Depth Images in Terms of Accuracy and Precision. *ACCV Workshops*, 2016. https://doi.org/10.1007/978-3-319-54427-4_3.
- [10] Khoshelham K, Elberink SO. Accuracy and Resolution of Kinect Depth Data for Indoor Mapping Applications. *Sensors* 2012;12:1437–54. <https://doi.org/10.3390/s120201437>.
- [11] Corti A, Giancola S, Mainetti G, Sala R. A metrological characterization of the Kinect V2 time-of-flight camera. *Robotics and Autonomous Systems* 2016;75:584–94. <https://doi.org/10.1016/j.robot.2015.09.024>.
- [12] Ballester J, Pheatt C. Using the Xbox Kinect sensor for positional data acquisition. *American Journal of Physics* 2013;81:71–7. <https://doi.org/10.1119/1.4748853>.
- [13] Kokabu T, Kawakami N, Uno K, Kotani T, Suzuki T, Abe Y, et al. Three-dimensional depth sensor imaging to identify adolescent idiopathic scoliosis: a prospective multicenter cohort study. *Sci Rep* 2019;9:9678. <https://doi.org/10.1038/s41598-019-46246-0>.
- [14] Sudo H, Kokabu T, Abe Y, Iwata A, Yamada K, Ito YM, et al. Automated noninvasive detection of idiopathic scoliosis in children and adolescents: A principle validation study. *Sci Rep* 2018;8:17714. <https://doi.org/10.1038/s41598-018-36360-w>.
- [15] Patias P, Grivas TB, Kaspiris A, Aggouris C, Drakoutos E. A review of the trunk surface metrics used as Scoliosis and other deformities evaluation indices. *Scoliosis* 2010;5:12. <https://doi.org/10.1186/1748-7161-5-12>.
- [16] Bonnet V, Yamaguchi T, Dupeyron A, Andary S, Seilles A, Fraise P, et al. Automatic estimate of back anatomical landmarks and 3D spine curve from a Kinect sensor. 2016 6th IEEE International Conference on Biomedical Robotics and Biomechanics (BioRob) 2016. <https://doi.org/10.1109/BIOROB.2016.7523746>.