



HAL
open science

Apports de l'imagerie tridimensionnelle à l'étude des trépanations : exploration d'un cas médiéval de craniosynostose multisuturale (prieuré Saint-Cosme, La Riche, Indre-et-Loire)

Samuel Bédécarrats, Nadine Travers, Matthieu Gaultier, Hélène Coqueugniot

► To cite this version:

Samuel Bédécarrats, Nadine Travers, Matthieu Gaultier, Hélène Coqueugniot. Apports de l'imagerie tridimensionnelle à l'étude des trépanations : exploration d'un cas médiéval de craniosynostose multisuturale (prieuré Saint-Cosme, La Riche, Indre-et-Loire). *Les sciences archéologiques à l'ère du virtuel*, Éditions du Comité des travaux historiques et scientifiques, 2023, 10.4000/books.cths.16618 . hal-04102499

HAL Id: hal-04102499

<https://hal.science/hal-04102499>

Submitted on 22 May 2023

HAL is a multi-disciplinary open access archive for the deposit and dissemination of scientific research documents, whether they are published or not. The documents may come from teaching and research institutions in France or abroad, or from public or private research centers.

L'archive ouverte pluridisciplinaire **HAL**, est destinée au dépôt et à la diffusion de documents scientifiques de niveau recherche, publiés ou non, émanant des établissements d'enseignement et de recherche français ou étrangers, des laboratoires publics ou privés.



Distributed under a Creative Commons Attribution - ShareAlike 4.0 International License



Hélène Coqueugniot, Olivier Dutour, Jacques Jaubert et Patrick Paillet (dir.)

Les sciences archéologiques à l'ère du virtuel

Éditions du Comité des travaux historiques et scientifiques

Apports de l'imagerie tridimensionnelle à l'étude des trépanations : exploration d'un cas médiéval de cranosynostose multisuturale (prieuré Saint-Cosme, La Riche, Indre-et-Loire)

Contributions of 3D Imaging to the Study of Trepanations: Investigation of a Medieval Case with Craniosynostosis (Saint-Cosme Priory, La Riche, Indre-et-Loire, France)

Samuel Bédécarrats, Nadine Travers, Matthieu Gaultier et Hélène Coqueugniot

DOI : 10.4000/books.cths.16618

Éditeur : Éditions du Comité des travaux historiques et scientifiques

Lieu d'édition : Paris

Année d'édition : 2023

Date de mise en ligne : 17 mai 2023

Collection : Actes des congrès nationaux des sociétés historiques et scientifiques

EAN électronique : 9782735509270



<http://books.openedition.org>

Référence électronique

BÉDÉCARRATS, Samuel ; et al. *Apports de l'imagerie tridimensionnelle à l'étude des trépanations : exploration d'un cas médiéval de cranosynostose multisuturale (prieuré Saint-Cosme, La Riche, Indre-et-Loire)* In : *Les sciences archéologiques à l'ère du virtuel* [en ligne]. Paris : Éditions du Comité des travaux historiques et scientifiques, 2023 (généré le 22 mai 2023). Disponible sur Internet : <<http://books.openedition.org/cths/16618>>. ISBN : 9782735509270. DOI : <https://doi.org/10.4000/books.cths.16618>.

Ce document a été généré automatiquement le 22 mai 2023.

Apports de l'imagerie tridimensionnelle à l'étude des trépanations : exploration d'un cas médiéval de craniosynostose multisuturale (prieuré Saint-Cosme, La Riche, Indre-et-Loire)

Contributions of 3D Imaging to the Study of Trepanations: Investigation of a Medieval Case with Craniosynostosis (Saint-Cosme Priory, La Riche, Indre-et-Loire, France)

Samuel Bédécarrats, Nadine Travers, Matthieu Gaultier et Hélène Coqueugniot

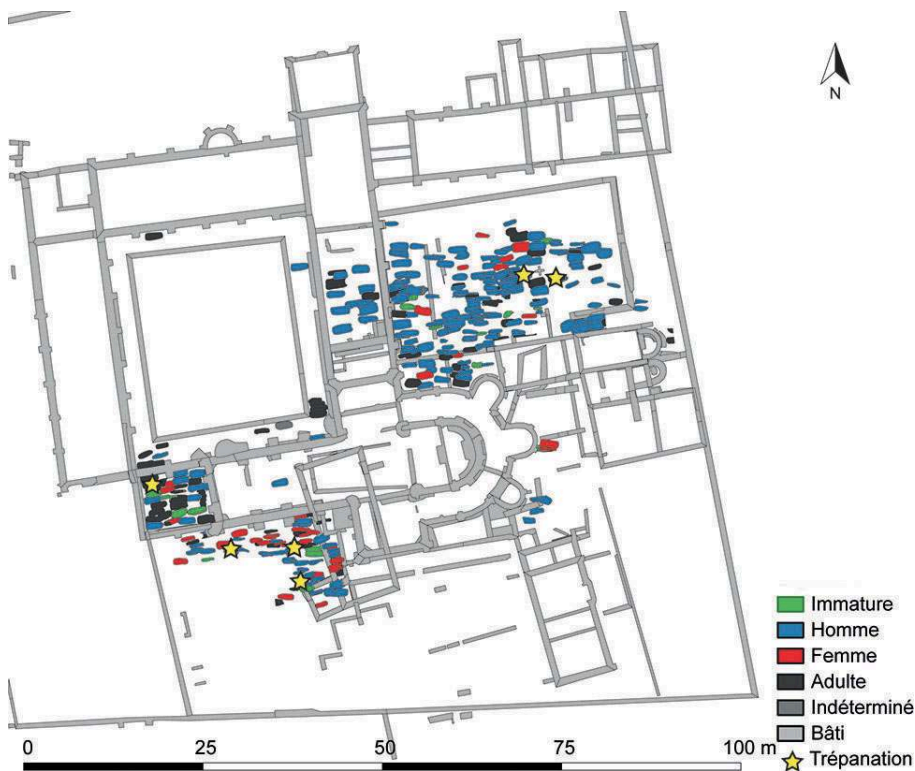
- 1 L'étude des ossements retrouvés en contexte archéologique bénéficie de la virtualisation des données pour la caractérisation des phénomènes pathologiques. L'imagerie tomodensitométrique par rayons X permet d'avoir accès à l'intérieur de la matière et, contrairement à la radiographie, facilite l'analyse spatiale¹. Son emploi en paléopathologie a débuté peu de temps après son développement en médecine².
- 2 Les acquisitions par scanner médical servent également de support à des reconstructions tridimensionnelles. Ces dernières facilitent la manipulation de pièces fragiles³, offrent la possibilité de raisonner sur des tissus mous reconstruits virtuellement⁴, permettent de restituer la dynamique des atteintes⁵, apportent des éléments de caractérisation métrique et morphométrique⁶ et, grâce aux microscanners, peuvent prendre en compte les modifications de la microarchitecture osseuse⁷. Ces reconstructions 3D apportent de plus une valeur ajoutée au diagnostic paléopathologique⁸.

- 3 L'étude de cas présentée ici se propose d'illustrer les apports de l'imagerie tomodensitométrique et de la reconstruction tridimensionnelle à la compréhension des trépanations.

Présentation du cas et objectifs

- 4 L'individu étudié a été retrouvé au prieuré Saint-Cosme (La Riche, Indre-et-Loire). Cet établissement, fondé au XI^e siècle, est situé à trois kilomètres de l'actuel centre de la ville de Tours. Il est resté en activité jusqu'à sa suppression canonique en 1742. Des opérations archéologiques ont été menées principalement entre 2009 et 2010 sous la direction de Bruno Dufaÿ (service de l'Archéologie du département d'Indre-et-Loire et laboratoire CITERES, université de Tours / CNRS).
- 5 Elles ont mis au jour 481 individus répartis dans 450 sépultures implantées à l'intérieur et à l'extérieur des bâtiments (fig. 1). Les identifications biologiques ont mis en évidence une surreprésentation des hommes et une sous-représentation des sujets immatures, témoignant d'un recrutement particulier de la population inhumée. Ce dernier est cohérent avec le statut d'établissement monastique masculin du prieuré⁹.

Fig. 1. – Plan de la fouille du prieuré Saint-Cosme (La Riche, Indre-et-Loire).



Le recrutement funéraire montre une surreprésentation des hommes et une sous-représentation des individus immatures. 6 cas de trépanation ont été identifiés, dont le sujet 572_3, inhumé dans le narthex.

© Service de l'Archéologie du département d'Indre-et-Loire.

- 6 Parmi les individus exhumés, six présentent des lacunes osseuses renvoyant à des interventions chirurgicales. Celui qui fait l'objet de cette publication (PSC 572_3 : fig. 2) a été retrouvé dans le narthex de l'église.

Fig. 2. – Crâne de l'individu PSC 572_3 (prieuré Saint-Cosme, La Riche, Indre-et-Loire) : vue latérale gauche.



Le crâne présente une lacune osseuse importante siégeant au niveau du pariétal gauche.

© Valentin Miclon.

- 7 Il a été identifié comme étant un homme selon la méthode de diagnose sexuelle probabiliste¹⁰ (probabilité de 0,9993), décédé entre 30 et 59 ans selon la méthode d'estimation de l'âge à partir de l'évolution de la surface sacro-iliaque¹¹ (probabilité $\in [20-29] = 0,11$; probabilité $\in [30-39] = 0,19$; probabilité $\in [40-49] = 0,27$; probabilité $\in [50-59] = 0,43$).
- 8 Le crâne présente une lacune osseuse importante siégeant au niveau du pariétal gauche. L'ouverture oblongue a une longueur maximale de 54,09 mm pour une largeur maximale de 46,17 mm. Les berges sont abruptes et sub-perpendiculaires pour les bords latéraux et supérieurs. Elles sont douces pour la limite inférieure.
- 9 Le diploé est entièrement recouvert d'os néoformé et l'examen tomодensitométrique confirme un stade avancé de cicatrisation. Ces caractères traduisent une survie longue de l'individu (supérieure à deux mois¹²) après la création de l'ouverture. Bien que de nombreux phénomènes pathologiques ou taphonomiques puissent conduire à une lacune crânienne¹³, la forme générale de l'ouverture, ses dimensions, ses berges, la survie longue de l'individu et la normalité de la trame osseuse sur le reste du neurocrâne amènent à privilégier une origine chirurgicale.
- 10 L'individu présente une craniosynostose. Cette malformation précoce se définit comme la synostose (fusion) prématurée d'une ou plusieurs suture(s) de la voûte crânienne¹⁴. Dans le cas présenté, l'ensemble des sutures du neurocrâne, à l'exception des squameuses, est impliqué. Cette perte de plasticité a contraint la croissance osseuse multidirectionnelle. La déformation crânienne obéit à la loi de Virchow¹⁵, qui consiste

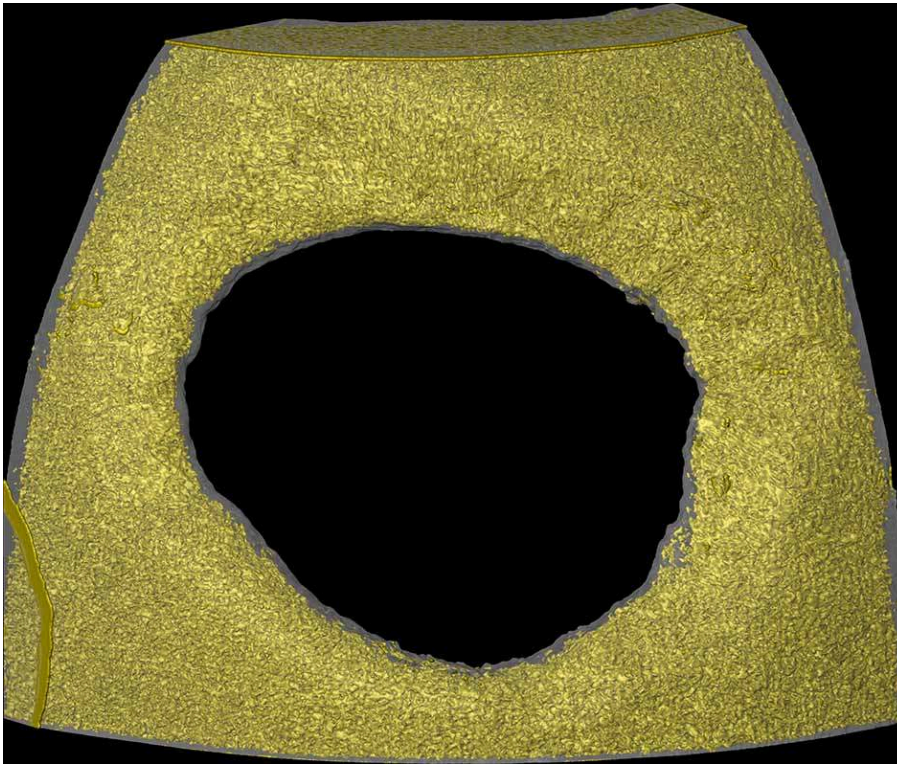
en la diminution de la taille du crâne perpendiculairement aux sutures atteintes et définit une morphologie oxycéphalique. Cette dernière se caractérise par un recul des arcades sourcilières, un angle frontonasal trop ouvert, un front aplati s'inclinant vers l'arrière, l'inclinaison des parois latérales vers le centre, le tout culminant en un sommet bregmatique¹⁶ (forme « en poire » du crâne). L'examen de l'ensemble du squelette ne révèle pas d'autres malformations osseuses, ce qui conduit à privilégier l'exclusion de l'inscription de cette craniosynostose dans un syndrome comportant d'autres expressions squelettiques.

- 11 En France, la prévalence des craniosynostoses est de 4,76 pour 10 000 naissances¹⁷. Les cas impliquant plus d'une suture sont les plus rares, représentant entre 7 et 14 % de la totalité des synostoses¹⁸. Huit cas archéologiques de fusion précoce d'au moins deux sutures ont été relevés dans des études précédentes¹⁹. Ils ont été retrouvés dans des collections américaines, hollandaises, japonaises et suisses. Ils sont datés entre le XI^e et le XIX^e siècle. Deux d'entre eux ont atteint l'âge adulte. Cet aperçu bibliographique montre la rareté de cette pathologie ainsi que la forte morbidité qui lui est associée.
- 12 L'analyse proposée s'articule autour de trois objectifs : définir le mode opératoire de la trépanation, caractériser les conséquences de la synostose crânienne sur l'état de santé de l'individu et confronter les conclusions paléopathologiques aux pratiques chirurgicales connues pour cette période par les sources écrites.

Mode opératoire

- 13 La cicatrisation osseuse avancée n'autorise pas une discussion du mode opératoire après le seul examen macroscopique : les stigmates laissés sur les os par les outils sont recouverts d'os néoformé. Pour identifier la technique employée par le praticien, le crâne a fait l'objet d'acquisitions par microscanner (plateforme Placamat, UMR 5199 PACEA). La résolution de ces dernières permet de raisonner sur la microstructure osseuse. L'os diploé du crâne, contrairement aux tables externe et interne, est peu remanié lors de la cicatrisation. Il conserve donc la forme originelle de l'ouverture. Sur les coupes obtenues par l'acquisition, le diploé a été dissocié (opération de segmentation) des tables, et la sélection obtenue a été transformée en modèle tridimensionnel (fig. 3).

Fig. 3. – Crâne de l'individu PSC 572_3 (prieuré Saint-Cosme, La Riche, Indre-et-Loire) : reconstruction de la trépanation à partir d'acquisitions microtomodensitométriques avec dissociation des tables (transparent) et du diploé (en jaune).



Ce dernier connaît peu de phénomène de remodelage et conserve la forme de la trépanation avant la cicatrisation osseuse.

© Samuel Bédécarrats.

- 14 Les étapes de segmentation et de transformation en rendu tridimensionnel ont été réalisées à l'aide du logiciel TIVMI²⁰. Ce dernier repose sur un algorithme de redéfinition des limites des sélections, qui minimise l'écart entre le modèle virtuel et l'objet physique dont il est issu²¹.
- 15 L'examen du modèle obtenu permet d'identifier deux découpes rectilignes correspondant aux bords supérieur et inférieur de l'ouverture. Leurs berges sont différentes : obliques pour le bord supérieur et perpendiculaires à l'os pour l'inférieur. L'aspect arrondi des deux autres côtés résulte d'un grattage après une découpe.
- 16 Le mode opératoire restitué implique une découpe suivie d'un grattage partiel des berges. Leur aspect témoigne d'un changement d'angle lors de l'ablation, qui a été réalisée perpendiculairement à l'os pour la moitié supérieure et de manière oblique pour la partie inférieure. La conservation d'une berge oblique pouvait faciliter l'extraction du volet osseux par un effet de levier.
- 17 Un protocole comparable, impliquant une découpe et un grattage, se retrouve dans le traité de Paul d'Égine au VII^e siècle :

« Si l'os est faible, soit naturellement, soit par suite de la fracture, nous l'enlevons à l'aide des ciseaux exciseurs [...]. Nous frappons doucement avec le maillet pour éviter l'ébranlement de la tête [...]. Après l'ablation de l'os, nous aplanissons les aspérités qui proviennent de l'excision du crâne avec une rugine ou avec quelqu'un des ciseaux exciseurs appelés méliotes²². »

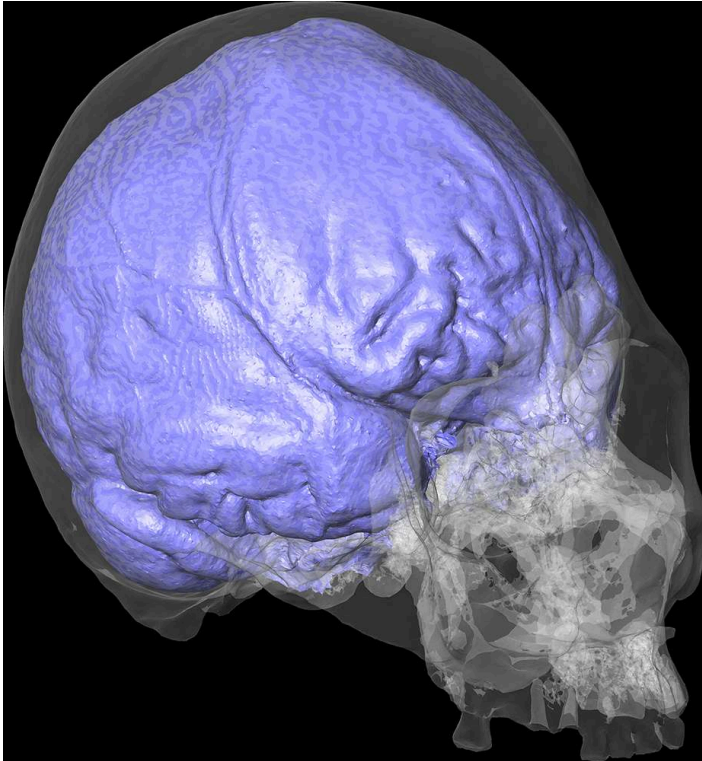
- 18 Une opération similaire est également décrite par Constantin l'Africain au XI^e siècle :
- « Si les os sont très épais, comme ceux de l'occiput, avec un instrument qui a un nœud d'arrêt afin qu'il ne puisse pas pénétrer plus que l'épaisseur de l'os, frappe tout autour de l'os que tu veux extraire, et extrais les fragments avec la pince. Nettoie la plaie. Racle les aspérités et pose dessous une écaille de tortue pour recueillir les petits fragments raclés²³. »
- 19 L'opération effectuée sur le crâne de l'individu du prieuré s'inscrit donc dans la variabilité des protocoles décrits dans les traités chirurgicaux anciens.

État de santé neurologique

Approche macroscopique

- 20 Les acquisitions par scanner (plateforme Cire, Inra Centre-Val-de-Loire / université de Tours / CHRU de Tours) ont servi de support pour produire un moulage endocrânien (fig. 4). Pour cela, sur les coupes obtenues, l'intérieur du crâne a été sélectionné. La segmentation a été ensuite transformée en modèle 3D. La production de moulages d'endocrâne est une pratique courante en paléoanthropologie et s'est faite, jusque dans les années 1980, en utilisant du latex²⁴. Les développements en informatique et en imagerie permettent de produire des moulages virtuels qui, avec les avancées technologiques, sont devenus aussi précis que leurs équivalents physiques²⁵. Ces modèles rendent compte de la morphologie générale des tissus endocrâniens superficiels, ainsi que de la vascularisation méningée. Dans le cas présenté, le moulage a servi à enrichir la sémiologie paléopathologique en fournissant de nouveaux éléments de caractérisation de la santé neurologique de l'individu.

Fig. 4. – Crâne de l'individu PSC 572_3 (prieuré Saint-Cosme, La Riche, Indre-et-Loire) : reconstruction du crâne (transparent) et de l'endocrâne (violet), vue antérolatérale droite.



Les reliefs visibles en région frontale témoignent d'une hypertension intracrânienne et l'individu présente des atrophies des aires cérébrales et du cervelet.

© Samuel Bédécarrats.

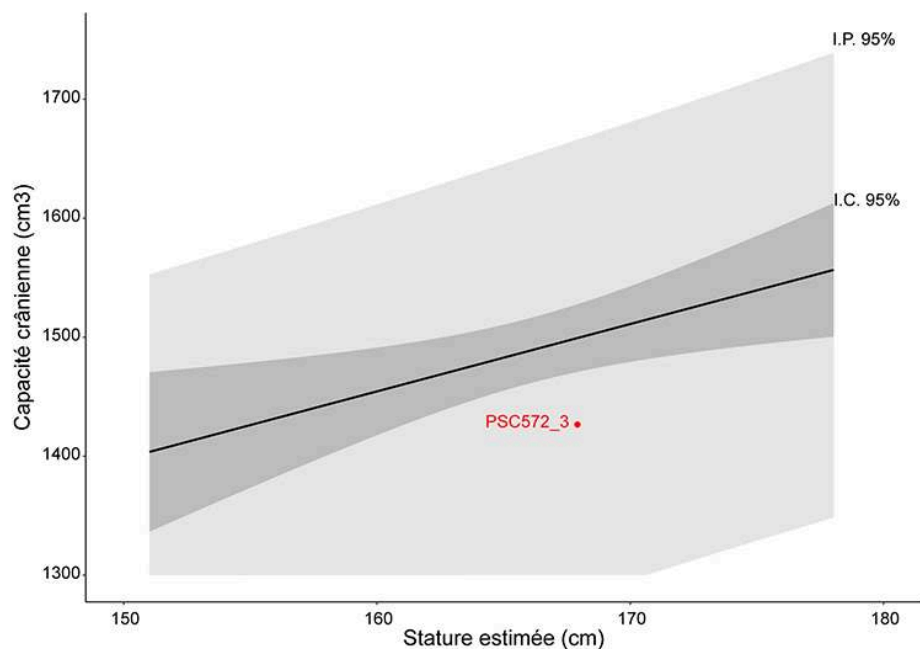
- 21 L'analyse macroscopique du moulage révèle de nombreux reliefs en région frontale. Ces derniers renvoient, en radiographie, à des impressions digitiformes. Ce signe est indicateur de troubles de la circulation du liquide céphalo-rachidien, responsable d'une hypertension intracrânienne. Un plus grand risque d'hypertension intracrânienne pour les craniosynostoses multisuturaires est noté dans les publications médicales²⁶. Il concerne 61,6 % des sujets oxycéphales et se traduit cliniquement par des troubles neurologiques, dont des céphalées violentes et des conséquences sur la vision, avec 10 % des malades présentant un œdème papillaire et 13 % une atrophie optique irréversible²⁷. Un retard mental d'aggravation progressive, conséquence de l'hypertension intracrânienne, est également fréquent dans l'oxycéphalie, où seulement 41 % des sujets atteints conservent un niveau mental normal²⁸.
- 22 Le modèle endocrânien montre également des atrophies des différentes aires cérébrales ainsi que du cervelet. Ces altérations morphologiques ont très probablement eu des répercussions sur les capacités cognitives et / ou motrices de l'individu. Bien que les conséquences exactes soient difficilement déductibles, une expression comportementale est envisagée.

Approche métrique

- 23 L'analyse métrique de l'endocrâne s'est appuyée sur une comparaison avec un corpus de cimetières paroissiaux médiévaux de Tours et de ses environs. Sur cette population

de référence (n = 59), une régression linéaire croisant la capacité crânienne²⁹ et la stature estimée³⁰ a été établie. Le résultat a servi pour proposer un référentiel permettant de discuter de la normalité de la capacité crânienne de l'individu du prieuré Saint-Cosme. Replacé sur ce référentiel, il a une capacité crânienne plutôt basse pour sa stature (fig. 5). La corrélation faible et la largeur de l'intervalle de prédiction ne permettent pas de déduire avec certitude une implication paléopathologique. Cependant, la tendance observée est cohérente avec la craniosynostose de l'individu. Une capacité crânienne plutôt réduite peut être associée à une hypertension intracrânienne pour les malades actuels³¹.

Fig. 5. – Régression linéaire croisant la capacité crânienne et la stature de 59 individus inhumés dans des cimetières paroissiaux médiévaux de Touraine.



L'individu trépané (point rouge) présente une capacité crânienne basse pour sa stature. Statistiques du modèle : $R^2 = 0,2552$; R^2 ajusté = $0,2296$; $p = 0,0037$; I. C. = intervalle de confiance ; I. P. = intervalle de prédiction.

© Samuel Bédécarrats.

Approche morphométrique

- 24 Afin de discuter de la normalité de la forme du crâne de l'individu par rapport à la variabilité tourangelle médiévale, une approche en morphométrie géométrique a été employée. Cette méthode permet l'analyse de variables de formes en tant que propriétés géométriques indépendantes de la position, de l'échelle et de l'orientation des objets³². Les formes sont ainsi analysées statistiquement en se défaisant des variations de taille. Pour cela, sur chaque crâne étudié (n = 73), 15 points de repère ont été placés³³ (tabl. 1).

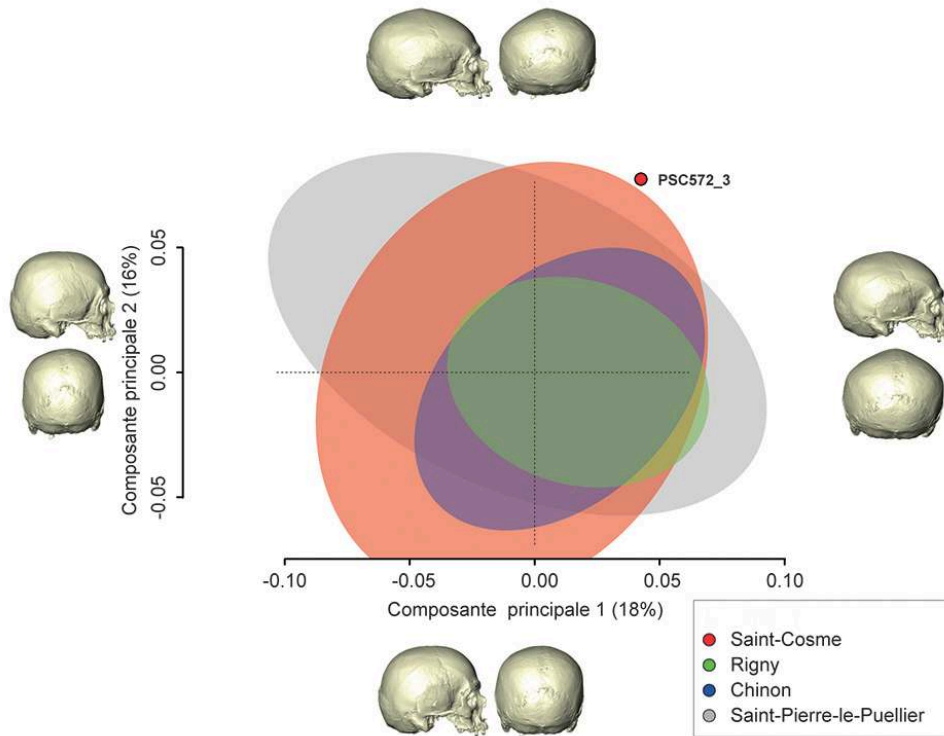
Tabl. 1. – Liste et définition des points de repère utilisés dans l'approche en morphométrie géométrique.

1	Nasion	Rencontre entre la suture frontale et les os nasaux
2	Glabelle	Éminence médiane de l'os frontal
3	Bregma ectocrânien	Rencontre entre l'os frontal et les os pariétaux
4	Fronto-malaire droit	Point le plus antérieur de la suture fronto-zygomatique
5	Fronto-malaire gauche	Point le plus antérieur de la suture fronto-zygomatique
6	Stéphanion droit	Rencontre de la suture coronale et de la ligne temporale
7	Ptérion droit	Point (ou zone) de rencontre entre l'os frontal, pariétal, sphénoïde et temporal
8	Porion droit	Bord supérieur du canal auditif externe
9	Astérion droit	Rencontre du temporal, de l'occipital et du pariétal
10	Stéphanion gauche	Rencontre de la suture coronale et de la ligne temporale
11	Ptérion gauche	Point (ou zone) de rencontre entre l'os frontal, pariétal, sphénoïde et temporal
12	Porion gauche	Bord supérieur du canal auditif externe
13	Astérion gauche	Rencontre du temporal, de l'occipital et du pariétal
14	Lambda	Point de rencontre des sutures sagittale et lambdoïde
15	Opisthion	Point médian sur le bord postérieur du foramen magnum

Définitions d'après Martin 1929.

- 25 Les coordonnées des points ont été ramenées dans un même espace, ce qui permet de se défaire des variations d'orientation, d'échelle et de position pour ne garder que l'information morphologique. Cette étape est appelée « transformation procruste³⁴ ». Après cet alignement, une forme consensus est créée et des résidus procrustes (différences par rapport au consensus) sont calculés pour chaque individu. La matrice de covariance des résidus procrustes est explorée par une analyse en composantes principales³⁵ (fig. 6).

Fig. 6. – Représentation graphique des deux premiers axes de l'analyse en composantes principales de la matrice des résidus procrustes.



Des rétrodéformations de modèles crâniens correspondant aux extrémités des axes sont représentées. L'individu trépané sort de l'ensemble de la variabilité des populations de comparaison (n individus = 73).

© Samuel Bédécarrats.

- 26 Le résultat obtenu montre que le crâne de l'individu 573_3 de Saint-Cosme s'inscrit hors de la variabilité morphologique du reste du prieuré et des ensembles paroissiaux médiévaux de Touraine. Cette particularité renvoie à la pathologie crânienne qu'il présente. Ce résultat étant la première application, à notre connaissance, de la morphométrie géométrique à l'étude de trépanations, les implications paléopathologiques restent difficiles à apprécier. Cependant, la méthode employée semble être adaptée à l'identification et à la discussion de phénomènes pathologiques impliquant des variations de forme.

Place de l'intervention dans une démarche thérapeutique

- 27 Les traités chirurgicaux antiques et médiévaux préconisent la trépanation pour le traitement des plaies de la tête³⁶. L'opération sert à nettoyer les fractures ouvertes de la voûte crânienne pour diminuer le risque de complications.
- 28 La fin de la chronique des quatre premiers Valois amène une autre hypothèse : elle décrit l'intervention d'un médecin qui, pour soigner le roi Charles VI de sa folie, lui « fit purgation par la teste ». Ce passage a été interprété comme renvoyant à une intervention chirurgicale³⁷. Cette lecture s'est imposée dans la tradition

historiographique³⁸, mais elle prend le risque de surinterpréter la chronique, ainsi que celui de l'anachronisme dans la définition de la folie.

- 29 Une dernière hypothèse est amenée par le récit d'un voyage de P. Desmolet qui, en 1749, décrit l'exhumation du crâne du pape Clément VI³⁹. L'examen de ce dernier par le chirurgien Barthélémy Pissavin conclut à l'emploi d'une trépanation. Le pontife souffrait de maux de tête et de troubles de la mémorisation. Ce texte invite à retenir le traitement de troubles neurologiques non traumatologiques comme motivation possible à une trépanation au Moyen Âge.
- 30 Le cas du prieuré Saint-Cosme présente une craniosynostose non syndromique définissant une oxycéphalie. Les analyses en imagerie permettent de supposer que sa pression intracrânienne était élevée, qu'il souffrait de céphalées et qu'il a pu avoir des troubles de la vision. Des répercussions cognitives, bien que difficilement démontrables, ne peuvent être exclues.
- 31 Ce tableau clinique incite à penser que l'intervention crânienne est liée à l'état de santé neurologique de l'individu. Elle a pu avoir pour objectif de soigner des céphalées, des troubles de la vision ou des troubles cognitifs. Bien que difficile à estimer, le bénéfice de l'opération est très plausible car la réduction de la pression intracrânienne peut avoir, chez les sujets oxycéphales, un effet sur les céphalées et les troubles de la vision réversibles⁴⁰. Les motivations thérapeutiques envisagées témoignent d'une très grande pertinence du choix de l'intervention chirurgicale au regard des troubles présentés par le patient. Ces motivations renvoient aux récits portant sur le pape Clément VI et ne correspondent pas aux indications des traités chirurgicaux.

Conclusion

- 32 L'utilisation de l'imagerie tomodensitométrique et de la reconstruction tridimensionnelle améliore grandement la sémiologie paléopathologique. Dans le cas des trépanations, les acquisitions par microscanner offrent la possibilité de caractériser finement les modes opératoires, même après une cicatrisation osseuse. Les examens au scanner et l'exploration statistique des données métriques et morphométriques obtenues permettent de mieux apprécier l'état de santé neurologique des individus. Des résultats fiables et précis sont indispensables pour replacer les interventions chirurgicales dans des démarches thérapeutiques.
- 33 L'exemple présenté montre également le décalage pouvant exister entre les conclusions paléopathologiques et les sources écrites. L'étude du mode opératoire montre une très bonne concordance avec les traités chirurgicaux de l'époque, mais l'hypothèse thérapeutique diverge de celle attendue à la lecture des textes médicaux. La trépanation semble avoir été pratiquée pour traiter des troubles neurologiques liés à l'hypertension intracrânienne et non pas un traumatisme crânien. Ce décalage peut s'expliquer par trois points : une fracture entièrement recoupée par une trépanation n'est pas identifiable sur des restes archéologiques ; au Moyen Âge, la majorité des actes est faite par des praticiens formés par apprentissage⁴¹, qui n'ont pas nécessairement lu les traités produits pour les universitaires ; ces mêmes traités n'ont peut-être pas vocation à présenter des démarches thérapeutiques⁴², mais plutôt à discuter dans une démarche scolastique de la bonne pratique de la chirurgie. L'utilisation d'une trépanation pour soulager des céphalées ou des troubles de la vision indique une très bonne connaissance du bénéfice de ce type d'intervention en cas

d'hypertension intracrânienne. Les pratiques médicales absentes des traités universitaires sembleraient ainsi s'appuyer sur des observations cliniques rationnelles.

- 34 L'imagerie et la virtualisation constituent des apports essentiels à la sémiologie paléopathologique pour discuter des modes opératoires et des intentions thérapeutiques procédant à une intervention crânienne. Leur emploi systématique permettrait une meilleure caractérisation de l'histoire des trépanations et, dans le cas du Moyen Âge occidental, d'approfondir la compréhension du lien entre les écrits théoriques et les pratiques identifiables sur les restes ostéologiques.

BIBLIOGRAPHIE

- Adams D., Collyer M., Kaliontzopoulou A., Sherratt E., 2016, « Geomorph: Software for Geometric Morphometric Analyses », R package.
- Alderman B., Fernbach S. K., Greene C., Mangione E. J., Ferguson S. W., 1997, « Diagnostic Practice and the Estimated Prevalence of Craniosynostosis in Colorado », *Archives of Pediatrics & Adolescent Medicine*, vol. 151, n° 2, p. 159-164.
- Aufderheide A., 1998, *The Cambridge Encyclopedia of Human Paleopathology*, Cambridge, Cambridge University Press.
- Balzeau A., Grimaud-Hervé D., Indriati E., Jacob T., 2003, « Computer Tomography Scanning of Homo Erectus Crania Ngandong 7 from Java: Internal Structure, Paleopathology and Post-Mortem History », *Berkala Ilmu Kedokteran*, vol. 35, n° 3, p. 133-140.
- Been E., Gómez-Olivencia A., Kramer P. A., Barash A., 2017, « 3D Reconstruction of Spinal Posture of the Kebara 2 Neanderthal », dans Marom A. et Hovers E. (dir.), *Human Paleontology in Prehistory*, Springer International / Cham, p. 39-251.
- Bennett K., 1967, « Craniostenosis: a Review of the Etiology and a Report of New Cases », *American Journal of Physical Anthropology*, vol. 27, n° 1, p. 1-9.
- Boulet S., Rasmussen S., Honein M., 2008, « A Population-Based Study of Craniosynostosis in Metropolitan Atlanta, 1989-2003 », *American Journal of Medical Genetics*, vol. 146, n° 8, p. 984-991.
- Briau R. (éd.), 1855, *Chirurgie de Paul d'Égine*, Paris, Masson.
- Bullough V., 1959, « Training of the Non University-Educated Medical Practitioners in the Later Middle Ages », *Journal of the History of Medicine and Allied Sciences*, p. 446-458.
- Chhem R. et Brothwell D., 2008, *Paleoradiology: Imaging Mummies and Fossils*, New York, Springer.
- Cleuvenot E. et Houët F., 1993, « Proposition de nouvelles équations d'estimation de stature applicables pour un sexe indéterminé, et basées sur les échantillons de Trotter et Gleser », *Bulletins et mémoires de la Société d'anthropologie de Paris*, vol. 5, n° 1, p. 245-255.
- Colombo A., 2014, « La micro-architecture de l'os trabéculaire en croissance : variabilité tridimensionnelle normale et pathologique analysée par microtomodensitométrie », thèse de doctorat en anthropologie biologique, Bordeaux, université de Bordeaux, 2014.

- Coqueugniot H., Dutour O., Arensburg B., Duday H., Vandermeersch B., Tillier A.-M., 2014, « Earliest Cranio-Encephalic Trauma from the Levantine Middle Palaeolithic: 3D Reappraisal of the Qafzeh 11 Skull. Consequences of Pediatric Brain Damage on Individual Life Condition and Social Care », *PLoS ONE*, vol. 9, n° 7, e102822.
- Coqueugniot H., Dutailly B., Desbarats P., Buzhilova A., Dutour O., 2015, « Développement des virtuelles ostéologiques en anthropologie biologique et en paléopathologie : application aux traumatismes de guerre de la période napoléonienne (retraite de Russie, décembre 1812), première analyse virtuelle de paléo-balistique », dans Vergnieux R. et Delevoie C. (dir.), *Virtual Retrospect 2013*, actes de colloque (5, 2013, Pessac), Pessac, Ausonius éditions (Archéovision ; 6), p. 57-62.
- Coqueugniot H., Dutailly B., Dutour O., 2020, « The Third Dimension in Palaeopathology: How Can Three-Dimensional Imaging by Computed Tomography Bring an Added Value to Retrospective Diagnosis? », *International Journal of Osteoarchaeology*, vol. 30, p. 538-550.
- Coutinho Nogueira D., Dutailly B., Comte F., Vasil'iev A., Khokhlov A., Shvedchikova T., Berezina N., Buzhilova A., Dutour O., Coqueugniot H., 2018, « “Gueule cassée” (facial injuries) : a 3D Paleo-Traumatology Study and Facial Approximation of a Napoleonic Soldier Who Died in 1812 at Königsberg during the Russian Campaign », *International Journal of Osteoarchaeology*, vol. 29, n° 2, p. 191-197.
- Craig J., Mulholland D., Gibson J., 2001, « Idiopathic Intracranial Hypertension: Incidence, Presenting Features and Outcome in Northern Ireland (1991-1995) », *The Ulster Medical Journal*, vol. 70, n° 1, p. 31.
- Desmolets P., 1749, *Continuation des mémoires de littérature et d'histoire de Mr. de Salengre*, Paris, Nyon fils, p. 8.
- Dufaÿ B. et Gaultier M., 2011, « Premier bilan des fouilles archéologiques du prieuré de Saint-Cosme à La Riche, près de Tours », *Bulletin de la Société archéologique de Touraine*, p. 83-104.
- Duncan W. et Stojanowski C., 2008, « A Case of Squamosal Craniosynostosis from the 16th Century Southeastern United States », *International Journal of Osteoarchaeology*, vol. 18, n° 4, p. 407-420.
- Dutailly B., Coqueugniot H., Desbarats P., Gueorguieva S., Synave R., 2009, « 3D Surface Reconstruction Using HMM Algorithm », dans Bayoumi M. (dir.) : *ICIP'09: Proceedings of the 16th IEEE International Conference on Image Processing* (actes de colloque, Le Caire, 2009), Wiley / IEEE Press, p. 2505-2508.
- Giraud C., 2004, « La trépanation : étude de cette pratique chirurgicale au Moyen Âge », *Paleobios*, vol. 13, p. 41-51.
- Guenée B., 2004, *La folie de Charles VI, roi bien-aimé*, Paris, Perrin.
- Holloway R., 2018, « On the Making of Endocasts: the New and the Old in Paleoneurology », in : Bruner E., Ogihara N., Tanabe H. (dir.), *Digital Endocasts*, Tokyo, Springer, p. 1-8.
- Inagaki T., Kyutoku S., Seno T., Kawaguchi T., Yamahara T., Oshige H., Yamanouchi Y., Kawamoto K., 2007, « The Intracranial Pressure of the Patients with Mild Form of Craniosynostosis », *Child's Nervous System*, vol. 23, p. 1455-1459.
- Kaufman M., Whitaker D., McTavish J., 1997, « Differential Diagnosis of Holes in the Calvarium: Application of Modern Clinical Data to Palaeopathology », *Journal of Archaeological Sciences*, vol. 24, p. 193-218.
- Kendall D., 1984, « Shape Manifolds, Procrustean Metrics, and Complex Projective Spaces », *Bulletin of the London Mathematical Society*, vol. 16, n° 2, p. 81-121.

- Lajeunie E., Le Merrer M., Bonaïti-Pellie C., Marchac D., Renier D., 1995, « Genetic Study of Nonsyndromic Coronal Craniosynostosis », *American Journal of Medical Genetics*, vol. 55, n° 4, p. 500-504.
- Lebrun R. 2018, *MorphoDig, an Open-Source 3D Freeware Dedicated to Biology*, Paris, IPC5.
- Martin R., 1929, *Lehrbuch der Anthropologie in systematischer Darstellung*, Berlin, G. Fischer.
- Milella M., Zollikofer C., León M., 2015, « Virtual Reconstruction and Geometric Morphometrics as Tools for Paleopathology: a New Approach to Study Rare Developmental Disorders of the Skeleton », *The Anatomical Record Advances in Integrative Anatomy and Evolutionary Biology*, vol. 298, n° 2, p. 335-345.
- Murail P., Bruzek J., Houët F. et Cunha E., 2005, « DSP: a Tool for Probabilistic Sex Diagnosis Using Worldwide Variability in Hip-Bone Measurements », *Bulletins et mémoires de la Société d'anthropologie de Paris*, vol. 17, n° 3-4, p. 167-176.
- Nerlich A., Peschel O., Zink A., Rösing F., 2003, « The Pathology of Trepanation: Differential Diagnosis, Healing and Dry Bone Appearance in Modern Cases », dans Arnott R. (dir.), *Trepanation: History, Discovery, Theory*, Boca Raton, CRC Press, p. 43-54.
- Oostra R., Van der Wolk S., Maas M., Hennekam R., 2005, « Malformations of the Axial Skeleton in the Museum Vrolijk. II : Craniosynostoses and Suture-Related Conditions », *American Journal of Medical Genetics*, vol. 136, n° 4, p. 327-342.
- Perrot R., 1982, *Les blessures et leur traitement au Moyen Âge d'après les textes médicaux anciens et les vestiges osseux (grande région lyonnaise)*, thèse de doctorat d'État en biologie humaine (anatomie), Lyon, université Claude Bernard, 2 volumes.
- Plomp K., 2013, *Quantifying Palaeopathology Using Geometric Morphometrics*, thèse de doctorat en philosophie, Durham, Durham University.
- Renier D., Cinalli G., Lajeunie E., Arnaud E., Marchac D., 1997, « L'oxycéphalie, une craniosténose sévère : à propos d'une série de 129 cas », *Archives de pédiatrie*, vol. 4, p. 722-729.
- Renier D., Arnaud E., Marchac D., 2006a, « Classification des craniosténoses », *Neurochirurgie*, vol. 52, n° 2-3, p. 200-227.
- Renier D., Arnaud E., Marchac D., 2006b, « Le retentissement fonctionnel des craniosténoses », *Neurochirurgie*, vol. 52, n° 2-3, p. 259-263.
- Round R. et Keane J., 1988, « The Minor Symptoms of Increased Intracranial Pressure: 101 Patients With Benign Intracranial Hypertension », *Neurology*, vol. 38, n° 9, p. 1461.
- Savage-Smith E., 2013, « Medicine in Medieval Islam », dans Lindberg D. et Shank M. (dir.), *The Cambridge History of Science*, vol. 2 : *Medieval Science*, Cambridge, Cambridge University Press, p. 140-167.
- Schmitt A., 2005, « Une nouvelle méthode pour estimer l'âge au décès des adultes à partir de la surface sacro-pelvienne iliaque », *Bulletins et mémoires de la Société d'anthropologie de Paris*, vol. 17, n° 1-2, p. 89-101.
- Singer S., Bower C., Southall P., Goldblatt J., 1999, « Craniosynostosis in Western Australia, 1980-1994: a Population-Based Study », *American Journal of Medical Genetics*, vol. 83, n° 5, p. 382-387.
- Slice D., 2005, *Modern Morphometrics in Physical Anthropology*, Boston, Springer.

- Spoor C., Zonneveld F., Macho G., 1993, « Linear Measurements of Cortical Bone and Dental Enamel by Computed Tomography: Applications and Problems », *American Journal of Physical Anthropology*, vol. 91, n° 4, p. 469-484.
- Suzuki T. et Jkeda J., 1981, « Palaeopathological Study of The Craniosynostosis: a Case of Plagiocephaly », *Journal of the Anthropological Society of Nippon*, vol. 89, n° 4, p. 479-492.
- Taylor L. et Tooth I., 1993, « Craniosynostosis in NSW », *New South Wales Public Health Bulletin*, vol. 4, n° 10, p. 113-116.
- Verano J., 2016, « Differential Diagnosis: Trepanation », *International Journal of Paleopathology*, vol. 14, p. 1-9.
- Villa C., Frohlich B., Lynnerup N., 2019, « The Role of Imaging in Paleopathology », dans Buikstra J. (dir.), *Ortner's Identification of Pathological Conditions in Human Skeletal Remains*, [s. l.], Elsevier, p. 169-182.
- Virchow R., 1851, « Uber den Cretinismus, namentlich in Franken, und uber pathologische Schadelformen », *Verhandlungen Physikalisch-Medizinische Gesellschaft Würzburg*, vol. 2, p. 230-270.
- Wenk A., Siegmund F., Eyrales (d') G., Roth V., Studer C., Papageorgopoulou C., 2010, « High Incidence of Craniosynostosis in a Large Ossuary Collection From Switzerland (17th-19th c. AD) », *American Journal of Physical Anthropology*, suppl. 50, p. 341.

NOTES

1. Villa *et al.* 2019.
2. Chhem et Brothwell 2008, p. 8.
3. Been *et al.* 2017.
4. Balzeau *et al.* 2003 ; Coqueugniot *et al.* 2014.
5. Coqueugniot *et al.* 2015 ; Coutinho Nogueira *et al.* 2018.
6. Plomp 2013 ; Milella *et al.* 2015.
7. Colombo 2014.
8. Coqueugniot *et al.* 2020.
9. Dufaÿ et Gaultier 2011.
10. Murail *et al.* 2005.
11. Schmitt 2005.
12. Nerlich *et al.* 2003.
13. Kauffman *et al.* 1997 ; Verano 2016.
14. Aufderheide 1998.
15. Virchow 1851.
16. Renier *et al.* 2006a.
17. Lajeunie *et al.* 1995.
18. Taylor et Tooth 1993 ; Alderman *et al.* 1997 ; Singer *et al.* 1999 ; Boulet *et al.* 2008.
19. Bennett 1967 ; Suzuki et Jkeda 1981 ; Ostra *et al.* 2005 ; Duncan et Stojanowski 2008 ; Wenk *et al.* 2010.
20. Dutailly *et al.* 2009.

21. Spoor *et al.* 1993.
 22. Briau 1855, p. 375-377.
 23. Perrot 1982, p. 716.
 24. Holloway 2018.
 25. *Ibid.*
 26. Renier *et al.* 2006b.
 27. Craig *et al.* 2001 ; Round et Keane 1988.
 28. Renier *et al.* 2006b.
 29. Estimée à partir des modèles endocrâniens, logiciel Morphodig : Lebrun 2018.
 30. Cleuvenot et Houet 1993.
 31. Inagaki *et al.* 2007.
 32. Slice 2005, p. 5.
 33. Logiciel Morphodig, Lebrun 2018.
 34. Kendall 1984.
 35. Logiciel R, bibliothèque Geomorph : Adams *et al.* 2016.
 36. Ce constat fait suite à l'examen des traités de 9 auteurs : Hippocrate, Celse, Paul d'Égine, Abulcasis, Constantin l'Africain, Roger de Parme, Guillaume de Salicet, Henri de Mondeville et Guy de Chauliac.
 37. Guenée 2004, p. 137-138.
 38. Giraud 2004.
 39. Desmolet 1749, p. 187-188.
 40. Renier *et al.* 1997.
 41. Bullough 1959.
 42. Savage-Smith 2013.
-

RÉSUMÉS

L'étude de cas présentée illustre les possibilités offertes par la virtualisation des données dans l'étude de l'un des plus anciens actes chirurgicaux attestés archéologiquement : la trépanation. Le cas étudié provient du prieuré Saint-Cosme, établissement situé à 3 kilomètres du centre de la ville de Tours. L'individu, inhumé entre 1185 et 1350, présente une trépanation sur le pariétal gauche. Les modes opératoires et les motivations thérapeutiques ont été discutés au regard des textes médicaux médiévaux, d'acquisitions par scanner et de reconstructions virtuelles du crâne et de l'endocrâne de l'individu. L'analyse a profité d'approches novatrices en paléopathologie permettant de s'intéresser à la taille (métrique) et à la forme (morphométrie géométrique). Le mode opératoire restitué correspond aux descriptions des médecins de l'époque. La trépanation semble avoir eu pour objectif de soigner des troubles neurologiques et non pas, comme le mentionnent les traités médiévaux, de nettoyer une fracture. Ce cas montre ainsi l'importance de l'approche virtuelle dans la compréhension de l'histoire de la trépanation.

The following case study presents the possibilities offered by data virtualisation in the understanding of one of the oldest archaeologically attested surgical procedures: trepanning. The individual studied comes from the Saint-Cosme priory, an institution located 3 km from the centre of the city of Tours in France. The individual, buried between 1185 and 1350, has a trepanation on his left parietal bone. The operating methods and therapeutic motivations were discussed in the light of medieval medical texts, CT scans and virtual reconstructions of the individual's skull and endocranium. The analysis used innovative approaches in palaeopathology enabling the study of size (metric) and shape (geometric morphometrics). The *modus operandi* identified corresponds to the descriptions of the procedure by the physicians of the time. Trepanning seems to have been performed to treat neurological disorders and not, as mentioned in medieval treatises, to clean a fracture. This case thus shows the importance of the virtual approach in understanding the history of trepanning.

INDEX

Mots-clés : trépanation, tomodensitométrie, reconstruction 3D, morphométrie géométrique

Keywords : trepanning, tomodesotometry, 3D reconstruction, geometric morphometrics

AUTEURS

SAMUEL BÉDÉCARRATS

Doctorant, laboratoire Cités, territoires, environnements et sociétés (CITERES, UMR 7324, université de Tours / CNRS)

NADINE TRAVERS

Centre hospitalier régional universitaire de Tours

MATTHIEU GAULTIER

Service de l'Archéologie du département d'Indre-et-Loire (SADIL) ; laboratoire Cités, territoires, environnements et sociétés (CITERES, UMR 7324, université de Tours / CNRS)

HÉLÈNE COQUEUGNIOT

Laboratoire De la Préhistoire à l'actuel : culture, environnement et anthropologie (PACEA, UMR 5199, université de Bordeaux / CNRS) ; École pratique des hautes études (université Paris sciences et lettres)