



HAL
open science

Suivi dynamique de la courbure de la colonne vertébrale : cas de la détection de la scoliose

Hugo Villi, Guillaume Thomann, Nicolas Pinsault

► To cite this version:

Hugo Villi, Guillaume Thomann, Nicolas Pinsault. Suivi dynamique de la courbure de la colonne vertébrale : cas de la détection de la scoliose. S.mart, 18ème Colloque National, Apr 2023, Carry-Le-Rouet, France. 5 p. hal-04102497

HAL Id: hal-04102497

<https://hal.science/hal-04102497>

Submitted on 22 May 2023

HAL is a multi-disciplinary open access archive for the deposit and dissemination of scientific research documents, whether they are published or not. The documents may come from teaching and research institutions in France or abroad, or from public or private research centers.

L'archive ouverte pluridisciplinaire **HAL**, est destinée au dépôt et à la diffusion de documents scientifiques de niveau recherche, publiés ou non, émanant des établissements d'enseignement et de recherche français ou étrangers, des laboratoires publics ou privés.

Suivi dynamique de la courbure de la colonne vertébrale : cas de la détection de la scoliose

H. VILLI^{a,*}, G. THOMANN^a, N. PINSULT^b

^a Univ. Grenoble Alpes, CNRS, Grenoble INP*, G-SCOP, 38000 Grenoble, France* Institute of Engineering Univ. Grenoble Alpes,

^b TIMC-IMAG, UMR5525, Grenoble INP, Vetagro Sup, University Grenoble Alpes, CNRS, Themis team, Grenoble, France

* e-mail : hugo.villi@grenoble-inp.fr

1. INTRODUCTION

L'analyse du mouvement fait maintenant partie de nombreux domaines de recherches tel que la rééducation [1], l'analyse de la pratique sportive [2], l'évaluation de la gravité de certaines pathologies [3] ou le suivi de la fatigue musculaire durant des tâches répétitives [4]. Différentes méthodes de captures ont été développées avec l'objectif de capturer et de quantifier le mouvement, dans l'exercice de la marche, de la course ou encore des activités quotidiennes, avec un intérêt particulier pour les membres inférieurs ou supérieurs. L'analyse du mouvement de la colonne vertébrale présente elle aussi un intérêt, car les pathologies du rachis peuvent se présenter sous de nombreuses formes et peuvent toucher une partie importante de la population. L'analyse du rachis et de son mouvement est donc présente dans les domaines cités précédemment, que ce soit dans un contexte professionnel [5], [6] ou clinique [7], [8], notamment pour l'une des pathologies rachidiennes la plus répandue, la scoliose idiopathique de l'adolescent [9], [10]. Cette pathologie déforme la colonne vertébrale dans les 3 dimensions [11], avec une rotation des vertèbres sur elles-mêmes. Les vertèbres entraînent avec elles la cage thoracique, ce qui crée une gibbosité, c'est-à-dire une élévation d'un côté de la cage thoracique par rapport à l'autre. Cette déformation est mise en valeur lorsque le patient se penche en avant, en essayant de toucher ses pieds, et c'est le principe du test de flexion antérieur. L'objectif premier de la technologie présentée ici est de suivre la dynamiquement la position de la colonne vertébrale durant un test de flexion antérieur, test de référence pour le dépistage de la scoliose.

Ce test de référence est le plus répandu, notamment grâce à sa simplicité d'exécution, mais présente une sensibilité et une spécificité faible [12]. Des compléments à cette technique existent, mais la simplicité d'exécution

est perdue car cela demande un matériel spécifique et des connaissances supplémentaires [13]. Cette difficulté à obtenir des résultats fiables a progressivement mené à une diminution du pourcentage de la population à risque dépistée. La technologie présentée ici a pour but de fournir des informations utiles en limitant au maximum les contraintes d'utilisation, que ce soit du côté patient ou du côté de l'observateur.

Des solutions de captures du mouvement existent comme les systèmes de capture du mouvement optoélectroniques, qui ont déjà été utilisés pour des patients scoliotiques [14]–[16], mais elles imposent une instrumentation chronophage sur le patient et un équipement coûteux, en plus de nécessiter un espace de capture important. D'autres solutions sont proposées, comme le système Epionics SPINE pour des captures dynamiques [17] ou le SpinalMouse [18] pour des captures statiques. Mais ces solutions ne remplissent pas les critères prédéfinis de temps de capture et de possibilité de dépistage de masse. En s'appuyant sur quelques travaux précédents, il a été proposé d'utiliser une caméra de profondeur, ici une Kinect V2 de Microsoft, pour extraire les données d'intérêts de la surface du dos [19], [20].

2. MATERIEL ET METHODES

2.1. Matériel

Une caméra de profondeur est capable de déterminer la distance entre elle-même et l'objet qu'elle filme, c'est-à-dire la « profondeur » de l'objet. Pour cela, cette technologie s'appuie sur un émetteur et un capteur infrarouge, d'une résolution de 512*424 pixels et d'une fréquence d'acquisition théorique de 30 images par seconde. Le résultat d'une capture est donc une suite de

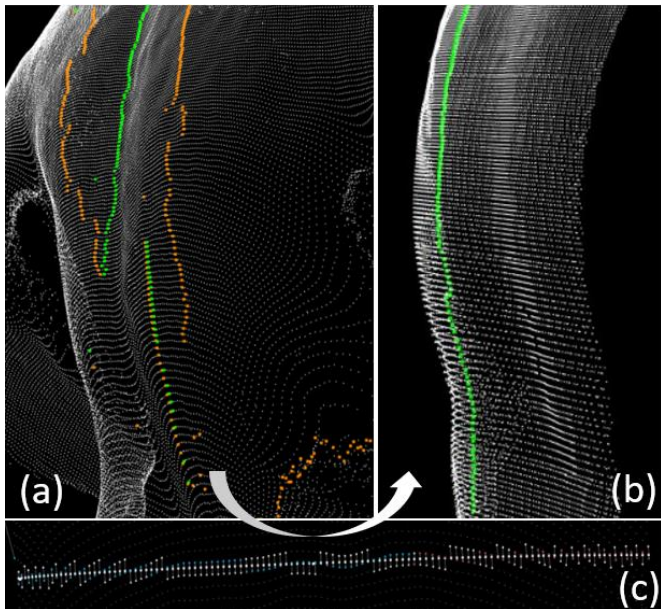


Figure 1- Passage d'un cadrillage caméra-dépendant (a), qui crée des lignes déformées, à un cadrillage patient-dépendant (c), en passant par un algorithme qui utilise les informations existantes pour recréer un maillage (b)

cartographie de la surface du dos sous la forme d'un nuage de point placé dans un repère 3D fixé à la caméra. Le résultat d'une capture peut se visualiser sur la **Erreur ! Source du renvoi introuvable.** (a).

2.2. Conditions de mesure

Pour assurer une capture de qualité, le positionnement de la caméra par rapport au patient a son importance. Les publications précédentes utilisant une caméra de profondeur pour l'analyse du rachis le font généralement sur un patient statique, ce qui permet de capturer le patient sous un ou plusieurs points de vue, en la plaçant au niveau des vertèbres thoraciques du patient à une distance permettant de capturer toute la surface du dos dans le champ de vision de la caméra [19]-[22].

L'objectif présenté ici étant de capturer le dos d'un patient durant l'exécution d'un test de flexion antérieure, plusieurs positionnements de caméra ont été testés afin de filmer le plus de surface possible durant toute la durée du test en limitant les déformations du nuage de point. Cela impactera le traitement du nuage de point qui sera explicité par la suite.

Pour réaliser une capture, il faut donc avoir accès à un espace dégagé d'au moins 2*3 mètres et pouvoir placer la caméra à la hauteur désirée. La caméra se relie ensuite à une prise secteur et à un port USB sur un ordinateur qui exécutera le logiciel dédié à la prise de capture.

2.3. Traitement du nuage de point

Pour faciliter le travail de l'algorithme de la détection de la colonne, plusieurs traitements sont appliqués au nuage de points. Le premier consiste à extraire une région d'intérêt du nuage brut, qui contient le patient et tout l'environnement qui l'entoure. Pour cela, l'arrière-plan est supprimé pour ne garder que le patient, puis les zones sans intérêt pour la détection de la colonne sont supprimées : les bras et les jambes sont exclus de la région

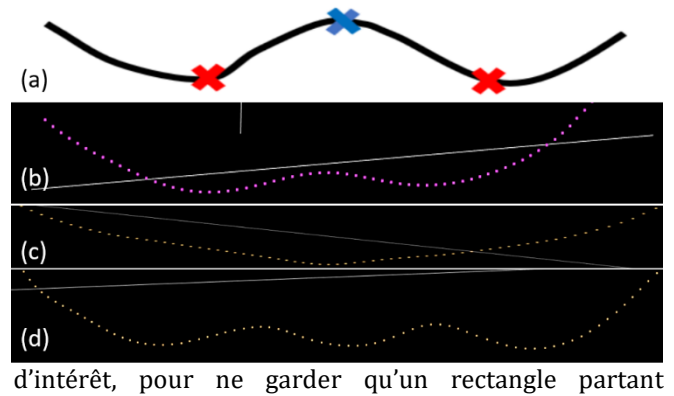


Figure 2 - La courbe classique, qui est celle exploitée dans la littérature (a), et bien retrouvée dans les données capturées (b). La courbe unique (c) ne présente qu'une inflexion, et la courbe double en présente 5 (d).

base du cou et descendant jusqu'au sacrum, d'une largeur équivalente à celle des omoplates.

Les points contenus dans cette région d'intérêt sont ensuite lissés avec un filtre Gaussien 2D, ce qui permet de supprimer le bruit de capture tout en limitant la perte d'informations pertinentes.

Le positionnement de la caméra permet de capturer le plus de surface possible pendant l'exécution du test de dépistage. Les données capturées sont organisées sous la forme d'un tableau de taille 512*424, avec chaque élément du tableau contenant un « pixel » de coordonnées X, Y et Z, exprimé dans le référentiel lié à la caméra. Chaque ligne de ce tableau pourrait potentiellement être utilisée sans post traitement pour exécuter l'algorithme de détection de la colonne, mais le positionnement de la caméra par rapport au patient fournit des lignes de points qui sont trop déformées pour être utilisées. Afin de pallier à ce problème, un remaillage des données a été mis en place. L'objectif est de s'affranchir de l'orientation de la caméra, en se fixant sur l'orientation du thorax du patient. Pour effectuer ce nouvel échantillonnage, des informations extraites de la scène générale et du patient sont utilisées pour retrouver le plan moyen du sol et le plan moyen du dos. L'objectif est d'obtenir un plan perpendiculaire au plan moyen du dos du patient, et de faire « glisser » celui-ci sur toute la longueur de la colonne. Ensuite, pour chaque ligne de points, les points les plus proches au-dessus et en dessous de ce plan sont sélectionnés. Une droite est tracée entre ces deux points, et l'intersection entre cette droite et le plan sera considérée comme le nouveau point (Figure 1 (c)). Ces opérations permettent d'obtenir des lignes de coupes toujours perpendiculaires au plan du dos quelle que soit l'orientation du thorax du patient (Figure 1 (b)).

2.4. Classification des types de courbes

La littérature existante se base sur la technique suivante pour détecter le rachis : une coupe transversale de la surface du dos du patient est effectuée, ce qui génère une courbe présentant la forme visible sur la Figure 2 (a). Une fois cette courbe extraite, deux minima sont recherchés de chaque côté, pour ensuite retrouver un maximum entre les deux. Mais ce profil ne se retrouve




Figure 3 - Résultat de l'algorithme de classification des courbes, avec un traitement polynomial, où l'on observe des courbes classiques au niveau des lombaires (a) et des thoraciques et des courbes uniques au niveau des cervicales (b).

finalement que sur un patient sain, debout, avec un indice de masse corporelle dans la moyenne (globalement entre 19 et 25). D'autres profils peuvent apparaître en fonction de la morphologie du patient. De plus, le profil de la courbe évolue aussi selon le degré d'inclinaison de la cage thoracique durant le test de dépistage. Ainsi, plusieurs types de courbes ont été identifiées dans les nuages de points capturés. La courbe classique, celle identifiée dans la littérature (Figure 2(a) et 2(b)), présente quatre zones, avec une alternance de décroissance-croissance-décroissance-croissance. Cette courbe est générée par la présence de tissus mous de chaque côté des vertèbres. Elle est bien présente au niveau des vertèbres lombaires et thoraciques chez certains participants, mais peut s'estomper aux niveaux des vertèbres thoraciques en fonction de la masse grasseuse et musculaire pour un patient debout. Ensuite, quand le patient commence à incliner sa cage thoracique, la courbe classique, présente au niveau des vertèbres thoraciques ou lombaires, va se transformer en courbe « unique », visible sur Figure 2 (c), et cela pour tous les types de patients. Cette courbe ne présente qu'une phase décroissante et une phase croissante. Ce type de courbe peut aussi se trouver chez certains patients en position debout, quand ils présentent une faible masse musculaire et grasseuse. La courbe double est présente chez certains patients, quand les épineuses des vertèbres sont particulièrement visibles sous la peau, ce qui donne la courbe présentée sur la Figure 2 (d). Cette courbe présente cinq alternances de phases de décroissance-croissance. Ce type de courbe est particulièrement intéressant car il permet d'identifier clairement la position des épineuses.

2.5. Identification des types de courbes

L'algorithme de détection classique explicité dans le paragraphe précédent n'étant pas applicable à tous les types de courbes identifiés, une méthode de classification basée sur ces types a été mise en place. Une régression polynomiale est effectuée sur chacune des coupes transversales, afin de pouvoir dériver celle-ci pour visualiser les zones de croissance et de décroissance de la courbe, ce qui est visible sur la Figure 3. Une fois le type de courbe identifié, la méthodologie de détection de la colonne de base est légèrement adaptée. Pour les courbes simples, l'algorithme recherche simplement le minimum de la courbe. Pour la courbe classique rien n'est changé par rapport à l'algorithme développé précédemment : un maximum est recherché entre deux minimums. Pour les courbes double c'est un maximum qui est recherché entre les deux minimums centraux.

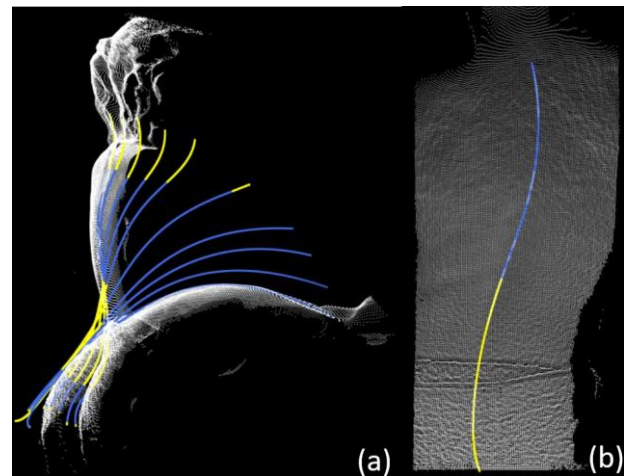


Figure 4 - Résultat du traitement de la colonne dans la plan sagittal (a), avec une position de départ debout et une position d'arrivée penchée visibles en blanc, et l'évolution de la colonne entre les deux. La cyphose est en bleu et la lordose en jaune. Le résultat du traitement dans le plan frontal (b) permet de visualiser la déviation latérale, ici sur une déviation simulée par un patient sain.

3. RESULTAT

Ces améliorations ont permis de suivre la colonne vertébrale sur la durée du test de flexion antérieure. Toutefois, les points identifiés sont toujours dépendants du « cadrillage » de la caméra de profondeur, et une régression polynomiale est appliquée sur les points identifiés comme appartenant à la colonne vertébrale afin de la lisser et de donner un résultat plus proche de la réalité. Cela permet également d'augmenter le nombre de points le long de la colonne en utilisant le polynôme calculé. Ces opérations sont appliquées dans le plan frontal et dans le plan sagittal.

Une fois que la courbe de la colonne vertébrale est extraite, il en résulte une suite de points qui suit les polynômes calculés à l'étape précédente. Il est ensuite possible de calculer les courbures de la colonne dans le plan frontal et sagittal. Pour cela, un triangle est créé entre trois points qui se suivent. L'angle entre les droites créées par les points n et $n+1$ et $n+1$ et $n+2$ (angle α de la Figure 5) permet de quantifier les angles de lordoses et de cyphoses et d'identifier le point de transition entre les

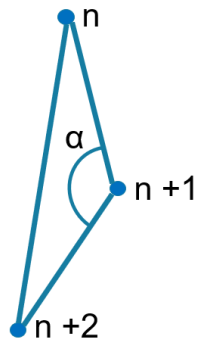


Figure 5 - ensemble de trois points utilisés pour créer un triangle pour lequel on va calculer l'angle α

deux. Le résultat de ce traitement est visible dans la Figure 4 (a). Il est possible de faire de même dans le plan sagittal, ce qui permet de visualiser la déviation latérale de la colonne vertébrale, comme illustré dans la Figure 4 (b). L'angle calculé dans le plan sagittal se rapproche de l'angle de Cobb, angle de référence dans le diagnostic de la scoliose. Même si il reste des imprécisions, l'angle de déviation mesuré de cette façon est fortement corrélé avec l'angle de Cobb mesuré sur une radiographie [20]. Il est ainsi possible de visualiser l'évolution de cet angle durant toute la durée du test d'Adam.

4. DISCUSSION

Pour fiabiliser et créer la métrologie de cet outil, il devra idéalement être comparé à un Gold Standard, mais à ce jour, une seule technologie, le système Epionics SPINE [17], semble proposer des résultats similaires, avec toutefois des différences significatives sur les informations récupérées et la méthode de capture. Un système de capture de mouvement optoélectronique plus classique permettrait de capturer des informations dynamiques sur la colonne vertébrale [23], mais il y a des risques d'interférences entre les deux systèmes, et la pose de capteurs réfléchissants sur le patient pourrait perturber l'algorithme de détection de la colonne en modifiant les informations de surfaces. D'autres systèmes, comme la Spinal Mouse [18] permettent de capturer la forme de la colonne, mais de manière incomplète, car les captures sont statiques, quand le principal argument de la solution proposé ici est sa partie dynamique.

5. CONCLUSION

L'avancement actuel de la solution présentée ici permet de capturer le mouvement de la colonne vertébrale en trois dimensions. Une prochaine étape sera de valider la fiabilité des algorithmes proposés sur une population plus larges, notamment en variant les morphologies étudiées et la présence ou non de pathologies du rachis.

Un approfondissement de ces premiers résultats pourrait permettre d'analyser en profondeur le mouvement de la colonne vertébrale, pour par exemple en quantifier la qualité. Cela pourrait permettre de suivre l'évolution d'un traitement pour une lombalgie, de

quantifier le niveau de fatigue d'un travailleur ou d'un opérateur sur poste au niveau de sa colonne vertébrale, ou encore de dépister les adolescents les plus à risques de d'être atteint d'une scoliose évolutive.

RÉFÉRENCES

- [1] X. Wang, Y. Fu, B. Ye, J. Babineau, Y. Ding, et A. Mihailidis, « Technology-Based Compensation Assessment and Detection of Upper Extremity Activities of Stroke Survivors: Systematic Review », *J Med Internet Res*, vol. 24, n° 6, p. e34307, juin 2022, doi: 10.2196/34307.
- [2] M. Hribernik, A. Umek, S. Tomažič, et A. Kos, « Review of Real-Time Biomechanical Feedback Systems in Sport and Rehabilitation », *Sensors*, vol. 22, n° 8, p. 3006, avr. 2022, doi: 10.3390/s22083006.
- [3] M. Giné-Garriga, M. Guerra, T. M. Manini, M. Marí-Dell'Olmo, E. Pagès, et V. B. Unnithan, « Measuring balance, lower extremity strength and gait in the elderly: Construct validation of an instrument », *Archives of Gerontology and Geriatrics*, vol. 51, n° 2, p. 199-204, sept. 2010, doi: 10.1016/j.archger.2009.10.008.
- [4] L. Marotta *et al.*, « Accelerometer-Based Identification of Fatigue in the Lower Limbs during Cyclical Physical Exercise: A Systematic Review », *Sensors*, vol. 22, n° 8, p. 3008, avr. 2022, doi: 10.3390/s22083008.
- [5] S. Poitras, P. Loisel, F. Prince, et J. Lemaire, « Disability measurement in persons with back pain: A validity study of spinal range of motion and velocity », *Archives of Physical Medicine and Rehabilitation*, vol. 81, n° 10, p. 1394-1400, oct. 2000, doi: 10.1053/apmr.2000.9165.
- [6] V. C. H. Chan, S. M. Beaudette, K. B. Smale, K. H. E. Beange, et R. B. Graham, « A Subject-Specific Approach to Detect Fatigue-Related Changes in Spine Motion Using Wearable Sensors », *Sensors*, vol. 20, n° 9, p. 2646, mai 2020, doi: 10.3390/s20092646.
- [7] S. J. Mousavi, A. C. Lynch, B. T. Allaire, A. P. White, et D. E. Anderson, « Walking Biomechanics and Spine Loading in Patients With Symptomatic Lumbar Spinal Stenosis », *Front. Bioeng. Biotechnol.*, vol. 9, p. 751155, nov. 2021, doi: 10.3389/fbioe.2021.751155.
- [8] J. D. Auerbach, B. P. D. Wills, T. C. McIntosh, et R. A. Balderston, « Evaluation of Spinal Kinematics Following Lumbar Total Disc Replacement and Circumferential Fusion Using In Vivo Fluoroscopy », p. 10.
- [9] R. S. Kakar, Y. Li, C. N. Brown, S.-H. Kim, T. S. Oswald, et K. J. Simpson, « Spine kinematics exhibited during the stop-jump by physically active individuals with adolescent idiopathic scoliosis and spinal fusion », *SPINE JOURNAL*, vol. 18, n° 1. ELSEVIER SCIENCE INC, STE 800, 230 PARK AVE, NEW YORK, NY 10169 USA, p. 155-163, janvier 2018. doi: 10.1016/j.spinee.2017.08.221.
- [10] P. S. Sung et M. S. Park, « Lumbar spine coordination during axial trunk rotation in adolescents with and without right thoracic idiopathic scoliosis », *Human Movement Science*, vol. 73, p. 102680, oct. 2020, doi: 10.1016/j.humov.2020.102680.
- [11] I. A. F. Stokes, « Three-Dimensional Terminology of Spinal Deformity: A Report Presented to the Scoliosis Research Society by The Scoliosis Research Society Working Group on 3-D Terminology of Spinal Deformity », *Spine*, vol. 19, n° Supplement, p. 236-248, janv. 1994, doi: 10.1097/00007632-199401001-00020.
- [12] J. Dunn, N. B. Henrikson, C. C. Morrison, P. R. Blasi, M. Nguyen, et J. S. Lin, « Screening for Adolescent Idiopathic Scoliosis: Evidence Report and Systematic Review for the US Preventive Services Task Force », *JAMA*, vol. 319, n° 2, p. 173, janv. 2018, doi: 10.1001/jama.2017.11669.
- [13] D. Y. T. Fong *et al.*, « A population-based cohort study of 394,401 children followed for 10 years exhibits sustained effectiveness of scoliosis screening », *The Spine Journal*, vol. 15, n° 5, p. 825-833, mai 2015, doi: 10.1016/j.spinee.2015.01.019.
- [14] R. S. Kakar, Y. Li, C. N. Brown, T. S. Oswald, et K. J. Simpson, « Spine and Lower Extremity Kinematics Exhibited During Running by Adolescent Idiopathic Scoliosis Patients With Spinal Fusion », *SPINE DEFORMITY*, vol. 7, n° 2. SPRINGER, ONE NEW YORK PLAZA, SUITE 4600, NEW YORK, NY, UNITED STATES, p. 254-261, mars 2019. doi: 10.1016/j.jspd.2018.08.015.
- [15] M. Nishida *et al.*, « Position of the major curve influences asymmetrical trunk kinematics during gait in adolescent idiopathic scoliosis », *GAIT & POSTURE*, vol. 51. ELSEVIER

IRELAND LTD, ELSEVIER HOUSE, BROOKVALE PLAZA, EAST PARK SHANNON, CO, CLARE, 00000, IRELAND, p. 142-148, janvier 2017. doi: 10.1016/j.gaitpost.2016.10.004.

- [16] S. Schmid *et al.*, « Using Skin Markers for Spinal Curvature Quantification in Main Thoracic Adolescent Idiopathic Scoliosis: An Explorative Radiographic Study », *PLoS ONE*, vol. 10, n° 8, p. e0135689, août 2015, doi: 10.1371/journal.pone.0135689.
- [17] D. Kiefer *et al.*, « Successful Evaluation of Spinal Mobility Measurements With the Epionics SPINE Device in Patients With Axial Spondyloarthritis Compared to Controls », *J Rheumatol*, p. jrheum.201470, août 2021, doi: 10.3899/jrheum.201470.
- [18] A. Livanelioglu, F. Kaya, V. Nabiyeve, G. Demirkiran, et T. Firat, « The validity and reliability of “Spinal Mouse” assessment of spinal curvatures in the frontal plane in pediatric adolescent idiopathic thoraco-lumbar curves », *Eur Spine J*, vol. 25, n° 2, p. 476-482, févr. 2016, doi: 10.1007/s00586-015-3945-7.
- [19] V. Bonnet *et al.*, « Automatic estimate of back anatomical landmarks and 3D spine curve from a Kinect sensor », in *2016 6th IEEE International Conference on Biomedical Robotics and Biomechatronics (BioRob)*, Singapore, Singapore, juin 2016, p. 924-929. doi: 10.1109/BIOROB.2016.7523746.
- [20] Z. Xu *et al.*, « Back Shape Measurement and Three-Dimensional Reconstruction of Spinal Shape Using One Kinect Sensor », in *2020 IEEE 17th International Symposium on Biomedical Imaging (ISBI)*, Iowa City, IA, USA, avr. 2020, p. 1-5. doi: 10.1109/ISBI45749.2020.9098481.
- [21] O. Ciobanu, G. Ciobanu, et A. Aiello, « AN APPLICATION OF KINECT DEPTH SENSOR FOR SCOLIOSIS AND KYPHOSIS SCREENING », in *CMBEBIH 2017*, vol. 62, A. Badnjevic, Éd. Singapore: Springer Singapore, 2017, p. 713-717. doi: 10.1007/978-981-10-4166-2_107.
- [22] B. Groisser, R. Kimmel, G. Feldman, N. Rozen, et A. Wolf, « 3D Reconstruction of Scoliotic Spines from Stereoradiography and Depth Imaging », *Ann Biomed Eng*, vol. 46, n° 8, p. 1206-1215, août 2018, doi: 10.1007/s10439-018-2033-7.
- [23] S. M. Brice, E. J. Phillips, E. L. Millett, A. Hunter, et B. Philippa, « Comparing inertial measurement units and marker-based biomechanical models during dynamic rotation of the torso », *EUROPEAN JOURNAL OF SPORT SCIENCE*, vol. 20, n° 6. TAYLOR & FRANCIS LTD, 2-4 PARK SQUARE, MILTON PARK, ABINGDON OR14 4RN, OXON, ENGLAND, p. 767-775, 2 juillet 2020. doi: 10.1080/17461391.2019.1666167.