



**HAL**  
open science

## Comment je fais... pour m'exposer simplement sans manipulateur et limiter le risque de dissémination tumorale lors d'une hystérectomie pour cancer ?

C. Carcel, F. Masia, C. Marsollier-Ferrer, R. de Tayrac, L. Allegre

### ► To cite this version:

C. Carcel, F. Masia, C. Marsollier-Ferrer, R. de Tayrac, L. Allegre. Comment je fais... pour m'exposer simplement sans manipulateur et limiter le risque de dissémination tumorale lors d'une hystérectomie pour cancer ?. *Gynécologie Obstétrique Fertilité & Sénologie*, 2022, 50 (1), pp.93-97. 10.1016/j.gofs.2021.11.007 . hal-04065752

**HAL Id: hal-04065752**

**<https://hal.science/hal-04065752v1>**

Submitted on 22 Jul 2024

**HAL** is a multi-disciplinary open access archive for the deposit and dissemination of scientific research documents, whether they are published or not. The documents may come from teaching and research institutions in France or abroad, or from public or private research centers.

L'archive ouverte pluridisciplinaire **HAL**, est destinée au dépôt et à la diffusion de documents scientifiques de niveau recherche, publiés ou non, émanant des établissements d'enseignement et de recherche français ou étrangers, des laboratoires publics ou privés.



Distributed under a Creative Commons Attribution - NonCommercial 4.0 International License

**Comment je fais... pour m'exposer simplement sans manipulateur et limiter le risque de dissémination tumorale lors d'une hystérectomie pour cancer ?**

**How I do...**

**To simply expose myself without a uterine manipulator and to limit the risk of tumor dissemination during a hysterectomy for cancer ?**

Capucine Carcel<sup>a</sup>, Florent Masia<sup>a</sup>, Catherine Marsollier-Ferrer<sup>a</sup>, Renaud de Tayrac<sup>a</sup>, Lucie Allegre<sup>a</sup>

*<sup>a</sup> Service de Gynécologie-Obstétrique, Centre hospitalier universitaire de Nîmes, 4 rue du Professeur Robert Debré, 30900 Nîmes, France*

Auteur correspondant Capucine Carcel  
Adresse e-mail : [capucine.carcel@hotmail.fr](mailto:capucine.carcel@hotmail.fr)

## 1/ Introduction

Avant 2018, il était recommandé de préférer les techniques chirurgicales mini-invasives à la laparotomie, pour traiter les cancers du col utérin à des stades précoces. En effet, il n'avait pas été démontré de différence significative sur la survie sans récurrence et la survie globale entre les différentes voies d'abord, dans plusieurs études rétrospectives et une méta-analyse (1). De plus, les techniques mini-invasives présentent des avantages comme une diminution significative de la durée d'hospitalisation, des pertes sanguines peropératoires, et des complications per et post opératoires (1). Les chirurgiens gynécologiques se sont donc tournés vers la coelioscopie et le robot qui présentaient moins de morbidité et de meilleurs résultats à court terme que la laparotomie, et avec des résultats oncologiques similaires.

La publication de l'essai LACC (2) en 2018 a remis en question ces pratiques. Il s'agit du premier essai randomisé, multicentrique, international et prospectif à étudier ce sujet. Il a été mené sur 9 ans, incluant 631 patientes à un stade précoce de cancer du col ayant aléatoirement bénéficié d'une hystérectomie élargie par chirurgie mini-invasive (avec 15% de chirurgie robotique) ou par laparotomie. Cet essai a, de manière inattendue, retrouvé une survie sans récurrence et une survie globale significativement inférieure dans le groupe chirurgie mini-invasive (86% contre 96,5%). Plusieurs études rétrospectives qui ont suivies cet essai clinique ont démontré des résultats similaires, notamment l'étude européenne SUCCOR en 2020 (3). Cela a entraîné une modification des recommandations de l'ESMO et les gynécologues ont fortement changé leurs pratiques durant ces deux dernières années, avec une tendance à augmenter le taux de laparotomie.

Cependant, l'étude SUCCOR a également démontré que l'utilisation du manipulateur utérin avait un impact négatif sur la survie, et que la fermeture du vagin en début de geste permettait d'obtenir une survie équivalente à celle du groupe laparotomie.

Dans cet article, nous souhaitons exposer une technique simple et avec une courbe d'apprentissage rapide, qui pourrait être une alternative moins morbide à la laparotomie, et avec des résultats oncologiques équivalents.

Il s'agit d'une hystérectomie par coelioscopie classique ou robot mais avec un premier temps par voie basse pour débiter la colpotomie et suturer les berges vaginales entre elles. Le col utérin est enfoui dans les collerettes vaginales, permettant de ne pas fragmenter la tumeur et de ne pas mettre en contact les cellules tumorales et la cavité péritonéale lors de la coelioscopie, diminuant ainsi le risque de dissémination en peropératoire. Le manipulateur utérin habituellement utilisé est placé directement et de manière traumatique au contact de la tumeur, risquant donc de détacher des cellules malignes et de les disséminer par les mouvements qu'on réalise. Dans cette technique, nous proposons de le remplacer par un amnioscope qui, de par son absence de portion intra-utérine, limiterait le risque de dissémination tumorale. S'il existe une indication de ganglion sentinelle ou de curage pelvien, il est possible de le faire sans modifier la technique décrite ci-dessous, au début du temps coelioscopique. Il est également possible d'injecter du vert d'indocyanine avant de réaliser la colpotomie par voie basse.

Nous ne réalisons cette technique que dans le cadre défini par l'étude SUCCOR, c'est-à-dire les cancers du col utérin stade FIGO IB1 selon l'ancienne classification FIGO 2009 mesurant moins de 2 cm. Nos patientes choisissent la voie d'abord dont elles bénéficieront, après

explications de la controverse actuelle et des résultats de l'essai LACC, ainsi que des bénéfices et des risques de chaque méthode.

Une technique similaire avait déjà été décrite dans une étude allemande rétrospective de Kohler et al (4), qui a étudié 389 patientes avec des critères d'inclusion comparables à ceux de l'essai LACC. Ces patientes avaient toutes bénéficié d'une hystérectomie élargie par coelioscopie avec fermeture vaginale par voie basse et sans utilisation du manipulateur utérin. Les résultats oncologiques obtenus étaient excellents avec une survie sans récurrence à 5 et 10 ans de 95,8% et 93,1%, et une survie globale à 5 et 10 ans de 97,8% et 95,8%. Ces résultats sont semblables à ceux retrouvés dans le groupe laparotomie de l'essai LACC (96,5% de survie sans récurrence à 4,5 ans, 99% de survie totale à 3 ans), suggérant que cette technique serait sûre pour traiter les cancers du col utérin à un stade précoce, bien que des études prospectives et de meilleur niveau de preuve soient nécessaires pour valider complètement la technique.

## **2/ Description de la technique chirurgicale**

### *a- Installation*

L'intervention se déroule sous anesthésie générale, avec curarisation de la patiente.

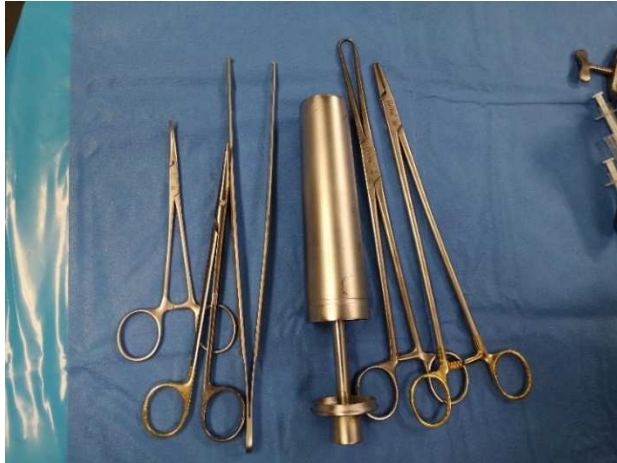Deux aides opératoires sont nécessaires. La patiente est installée en décubitus dorsal avec les bras le long du corps dans des gouttières. Les jambes sont placées dans des jambières en position gynécologique pour débiter, puis elles seront abaissées pour la coelioscopie.

Après double asepsie à la povidone iodée, on met en place les champs stériles de manière à pouvoir réaliser le temps voie basse puis coelioscopique (2 jambières, 1 sous-fessier, 2 champs latéraux, 1 champ pour le haut, 1 champ sus pubien), puis on met en place une sonde urinaire à demeure que l'on attache à une jambière pour libérer l'espace de travail.

L'intervention débute par le temps voie basse. La patiente est installée en position gynécologique et le chirurgien est en position assise, avec un assistant à sa gauche.

### *b- Matériel*

Le matériel nécessaire pour le temps bas est simple (Fig. 1) : une pince de Pozzi ou de Museux, une pince de Leriche, une pince languette, une pince à disséquer à griffes, un porte-aiguille, des ciseaux à fil, un amnioscope, des valves de Doyen et une lame froide de 23.



**Fig. 1.** Matériel nécessaire

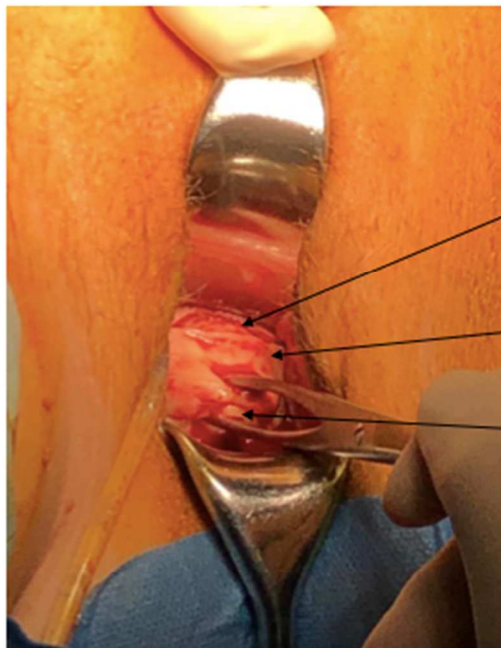
### *c- Colpotomie et fermeture vaginale*

On commence par exposer le col utérin à l'aide d'une valve antérieure et postérieure.

On saisit les parois vaginales au ras du col avec une pince de Pozzi ou de Museux, puis on réalise une colpotomie circulaire au bistouri froid, en prenant les marges vaginales souhaitées. (Fig. 2a). La colpotomie doit rester superficielle car elle sera terminée en cœlioscopie. On peut éventuellement infiltrer le vagin à la Lidocaine adrénalinée 1% diluée pour éviter les saignements et décoller les tissus plus facilement. On va ensuite disséquer l'espace vésico-utérin et le cul de sac de Douglas sans ouvrir le péritoine, mais uniquement pour libérer les collerettes vaginales. Ces collerettes sont ensuite rapprochées et suturées entre elles de manière horizontale par un surjet de Vicryl 1 (Fig. 2b, 2c), afin d'enfouir le col utérin à l'intérieur des collerettes vaginales. Les ligaments utérosacrés et les vaisseaux cervico-vaginaux ne sont pas sectionnés pendant ce premier temps voie basse.

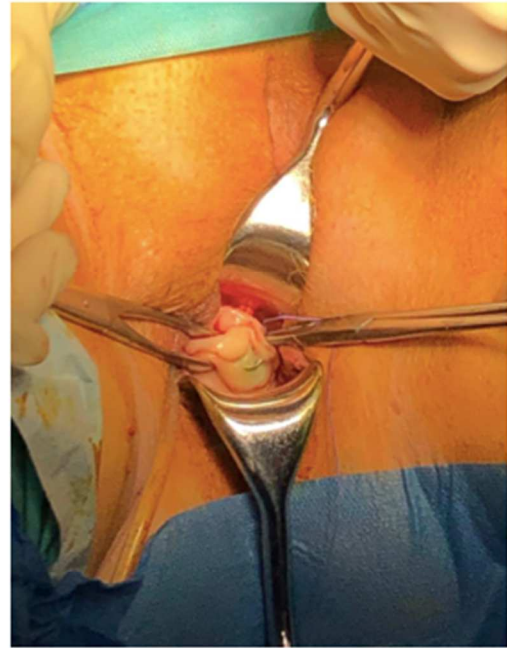
Le but est de ne pas ouvrir la cavité péritonéale avant le temps coelioscopique pour ne pas avoir de perte de pneumopéritoine par la suite. La colpotomie est seulement préparée par voie basse pour enfouir la tumeur et prendre des marges vaginales plus importantes que celles que l'on pourrait avoir en cœlioscopie, et ce de manière plus facile. Cela est important car il semblerait que des collerettes vaginales de plus de deux centimètres soit un facteur pronostic significatif avec moins de récurrences locorégionales et une meilleure survie.(5)

Enfin, on retire la pince de Museux pour terminer le surjet et on garde le fil sur pince de Leriche. (Fig. 2d)

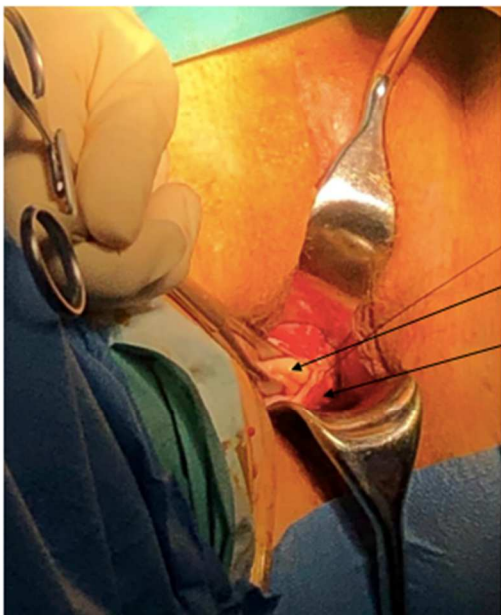


Espace  
vésico  
utérin  
Collerette  
vaginale  
Col

a) Colpotomie circulaire puis dissection de l'espace vésico-utérin

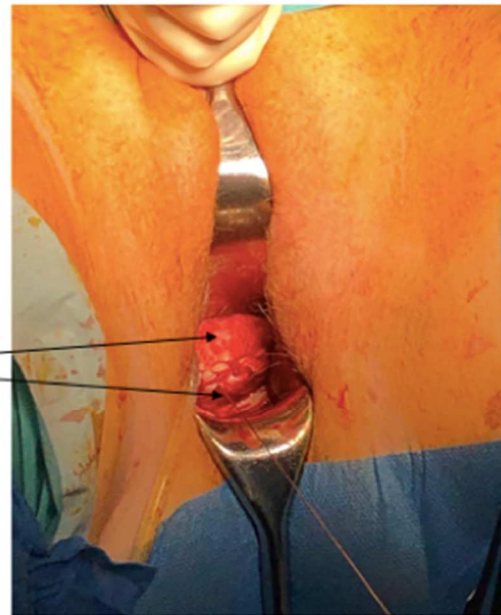


b) Rapprochement des collerettes par un point d'angle



Col  
Collerettes  
vaginales

c) Suture des collerettes entre elles par un surjet horizontal de vicryl 1



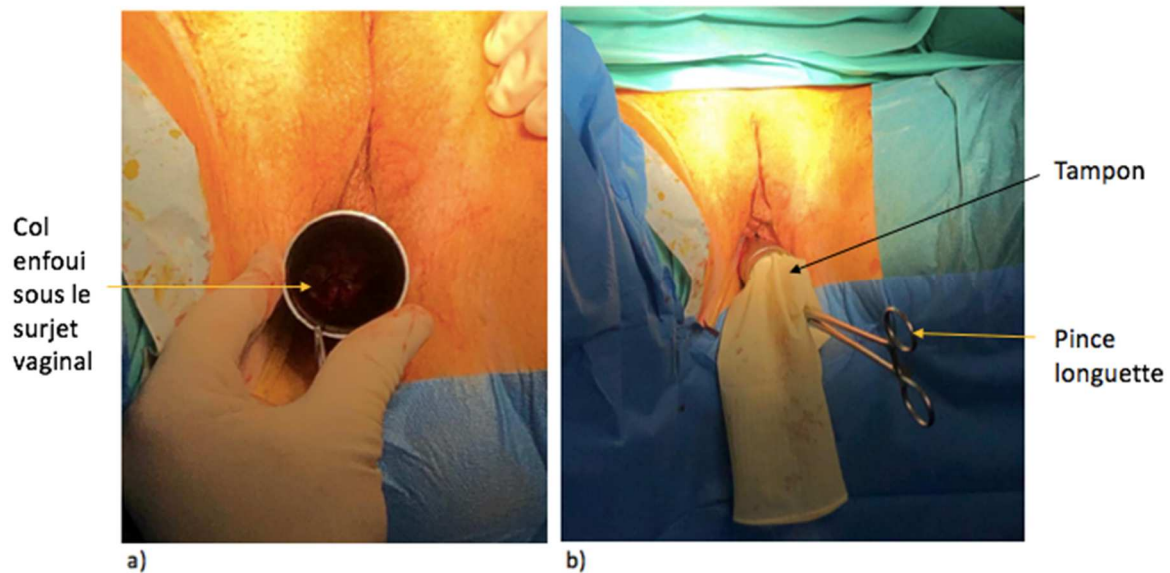
d) Retrait de la pince de Museux et fin du surjet

**Fig. 2.** Colpotomie et fermeture vaginale

*d- Mise en place de l'amnioscope*

On introduit ensuite l'amnioscope en intravaginal autour du col utérin. On fait passer le fil du surjet vaginal à l'intérieur et on le garde à nouveau sur pince de Leriche (Fig. 3a). Pour éviter la fuite du pneumopéritoine pendant la colpotomie, on place un tampon dans l'amnioscope

(confectionné avec 1 à 2 tétras pliées dans un gant). Une pince languette est accrochée sur le bout de l'amnioscope afin de faciliter sa manipulation par l'aide pendant l'intervention. (Fig. 3b)



**Fig. 3.** Mise en place de l'amnioscope

Le temps bas est terminé. On abaisse les jambes et on peut maintenant réaliser l'hystérectomie par cœlioscopie. Un des assistants reste entre les jambes de la patiente pour tenir l'amnioscope, de la même manière qu'il le ferait avec un manipulateur utérin. Le chirurgien vient se placer à gauche de la patiente, et l'autre assistant en face de lui pour réaliser la cœlioscopie.

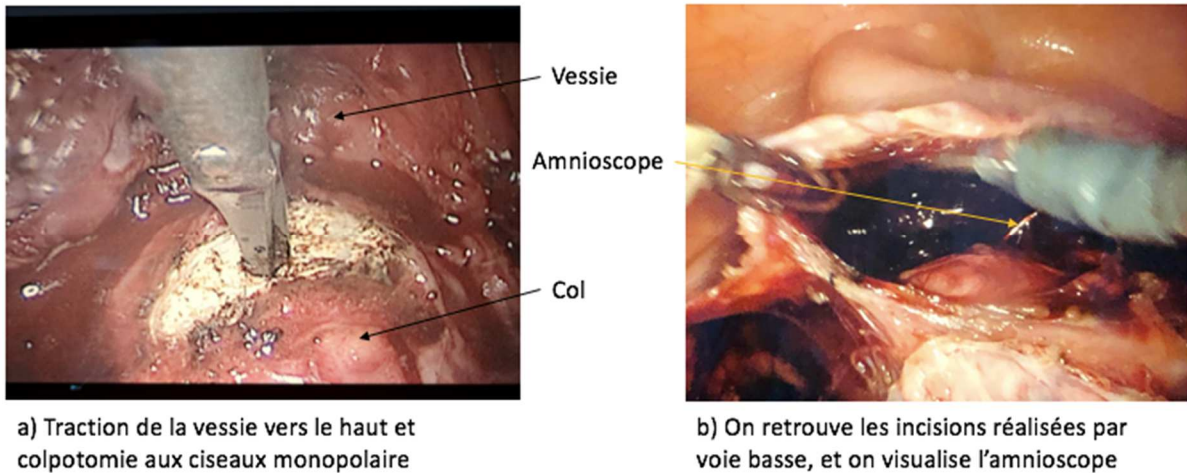
#### *e- Hystérectomie par cœlioscopie (ou robot-assistée)*

On réalise maintenant les temps standards de l'hystérectomie (coagulation et section des lombo-ovariens, ligaments ronds, ligaments larges, pédicules utérins). Si l'hystérectomie est réalisée pour un cancer du col utérin de stade au moins FIGO IB1 comme dans ce manuscrit, les pédicules utérins sont sectionnés en dehors de l'uretère avec un décroisement secondaire.

L'amnioscope va permettre de pousser l'utérus vers le haut de la patiente pour tendre les tissus et faciliter la dissection. Cet outil est cependant moins performant que le manipulateur utérin pour basculer l'utérus de droite à gauche, et donc facilite moins l'exposition, car il n'est pas complètement solidaire de l'utérus (absence de portion intra-utérine).

Lors du décollement vésico-utérin et vésico-vaginal, l'amnioscope est une alternative aussi efficace qu'une valve de manipulateur utérin, et permet de présenter correctement les culs-de-sacs vaginaux. (Fig. 4 a, b) On réalise la colpotomie aux ciseaux monopolaire sur l'amnioscope pour retrouver les incisions qu'on a réalisé préalablement par voie basse.





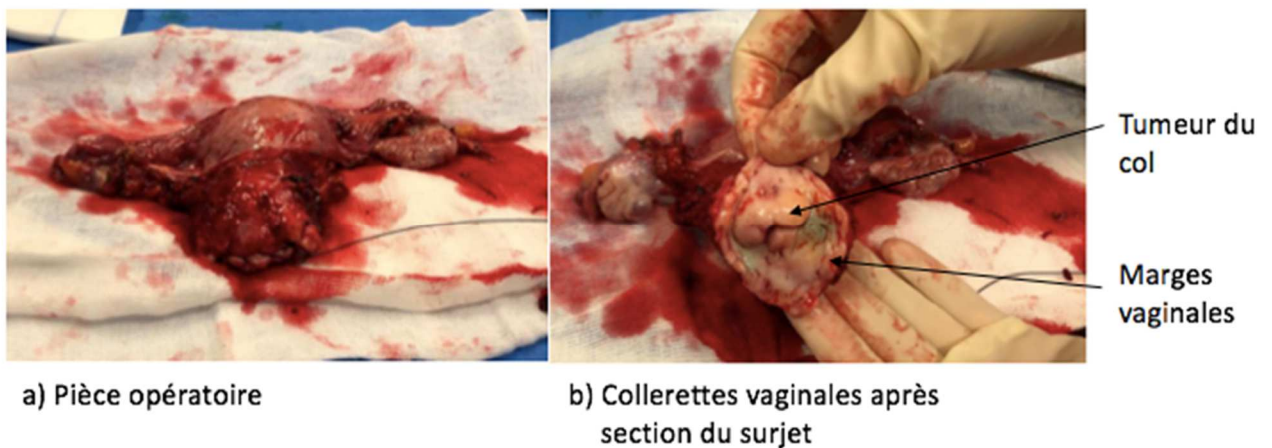
**Fig. 4.** Vue de l'amnioscope en cœlioscopie

Une fois la pièce libérée, elle est extraite par voie basse de manière standard. Le fait d'avoir enfoui le col au début de l'intervention pourrait diminuer également le risque de dissémination sur les parois vaginales lors de l'extraction de la pièce, même si aucune étude n'a pour l'instant démontré ce point.

La tranche vaginale est ensuite suturée en cœlioscopie par des points en X ou un surjet de fil résorbable selon les pratiques locales.

#### *f- Résultat*

Le résultat obtenu est montré sur les photos ci-dessous. La tumeur est contenue à l'intérieur de la bourse (Fig. 5a), et après section du fil, on voit que les collerettes vaginales sont de taille satisfaisante et homogènes. (Fig. 5b)



**Fig. 5.** Résultat

#### *g- Alternative en cas de cancer de l'endomètre*



Dans notre centre, nous utilisons une technique similaire en cas de cancer de l'endomètre qui pourrait également être utile, bien qu'aucune étude n'ait prouvé à ce jour que le manipulateur utérin était un facteur pronostic négatif dans ce type de cancer.

Nous réalisons les mêmes étapes qui sont décrites ci-dessus, mais au cours du premier temps voie basse, nous réalisons une simple fermeture du col utérin par un point en X de Vicryl 1 au lieu de la colpotomie partielle et de la suture des collerettes vaginales. Puis nous mettons en place l'amnioscope de la même manière afin de favoriser l'exposition et la colpotomie par cœlioscopie. Dans ce type de cancer, l'hystérectomie réalisée étant extra-fasciale, l'amnioscope a aussi l'avantage de pousser l'utérus vers le haut pour éloigner les uretères lors de la section des pédicules utérins.

Nous supposons que le manipulateur utérin peut fragmenter et disséminer des cellules tumorales de la même manière lors d'une hystérectomie pour cancer de l'endomètre, même si le tissu tumoral est moins directement en contact avec la cavité péritonéale. Le point sur le col permet de limiter au maximum la dissémination en conservant la tumeur à l'intérieur de la cavité utérine pendant toute l'intervention. Cette technique n'est pas plus longue ni plus difficile à réaliser qu'une hystérectomie classique avec manipulateur utérin, donc nous la réalisons de manière systématique par mesure de précaution.

### **3/ Conclusion**

En conclusion, cette technique est intéressante car elle est facilement réalisable, peu chronophage et avec une courbe d'apprentissage rapide. Elle permet d'obtenir des marges vaginales de taille satisfaisante plus facilement qu'en cœlioscopie et pourrait donc diminuer les différences liées à l'expérience du chirurgien. Elle permet également de réduire le risque de disséminer des cellules tumorales dans la cavité péritonéale lors de la colpotomie. De plus, en ajoutant l'amnioscope à la technique originale de simple fermeture du col, on facilite le temps coelioscopique et on permet à l'opérateur de réaliser l'hystérectomie quasiment comme avec un manipulateur utérin, mais avec un bien moindre risque de dissémination tumorale.

D'autres méthodes sont décrites pour faciliter l'exposition sans utiliser de manipulateur, comme par exemple une quatrième pince de cœlioscopie qui permettrait de tracter l'utérus. Cependant, la technique exposée dans cet article a l'avantage de mieux visualiser le plan vésico-utérin grâce à l'amnioscope, limite les conflits entre les pinces, et surtout limite le risque de dissémination tumorale grâce au temps voie basse.

Cette technique pourrait donc représenter une meilleure alternative que la cœlioscopie standard, à la laparotomie, dans les cancers du col utérin de stade précoce.

Des études de fort niveau de preuve restent bien sûr nécessaires pour démontrer l'absence de différence significative sur la survie et les résultats oncologiques, entre cette technique et la laparotomie. Il pourrait être pertinent de s'y intéresser si elle s'avère aussi efficace en terme de résultats oncologiques, et moins morbide.

### **Déclaration de liens d'intérêts**

Les auteurs déclarent ne pas avoir de liens d'intérêts.

## Références

1. Wang Y, Deng L, Xu H, Zhang Y, Liang Z. Laparoscopy versus laparotomy for the management of early stage cervical cancer. BMC Cancer [Internet]. déc 2015 [cité 23 mars 2021];15(1). Disponible sur: <http://bmccancer.biomedcentral.com/articles/10.1186/s12885-015-1818-4>
2. Ramirez PT, Frumovitz M, Pareja R, Lopez A, Vieira M, Ribeiro R, et al. Minimally Invasive versus Abdominal Radical Hysterectomy for Cervical Cancer. N Engl J Med. 15 nov 2018;379(20):1895-904.
3. Chiva L, Zanagnolo V, Querleu D, Martin-Calvo N, Arévalo-Serrano J, Căpîlna ME, et al. SUCCOR study: an international European cohort observational study comparing minimally invasive surgery versus open abdominal radical hysterectomy in patients with stage IB1 cervical cancer. Int J Gynecol Cancer. sept 2020;30(9):1269-77.
4. Köhler C, Hertel H, Herrmann J, Marnitz S, Mallmann P, Favero G, et al. Laparoscopic radical hysterectomy with transvaginal closure of vaginal cuff – a multicenter analysis. Int J Gynecol Cancer. juin 2019;29(5):845-50.
5. Zuo N, Hu H, Thapa N, Li Z, Jiang D, Meng X, et al. Vaginal cuff length during radical hysterectomy is a prognostic factor for stage IB-IIA cervical cancer: a retrospective study. Cancer Manag Res. nov 2018;Volume 10:5927-35.