



**HAL**  
open science

## Comment je fais...une transfusion in utero ?

L. Guilbaud, E. Maisonneuve, P. Maurice, F. Dhombres, B. Lafon, A. Mallet,  
A. Mailloux, A. Cortey, J.-M. Jouannic

### ► To cite this version:

L. Guilbaud, E. Maisonneuve, P. Maurice, F. Dhombres, B. Lafon, et al.. Comment je fais...une transfusion in utero ?. *Gynécologie Obstétrique Fertilité & Sénologie*, 2021, 49 (3), pp.208-212. 10.1016/j.gofs.2020.10.005 . hal-04008714

**HAL Id: hal-04008714**

**<https://hal.science/hal-04008714>**

Submitted on 22 Mar 2023

**HAL** is a multi-disciplinary open access archive for the deposit and dissemination of scientific research documents, whether they are published or not. The documents may come from teaching and research institutions in France or abroad, or from public or private research centers.

L'archive ouverte pluridisciplinaire **HAL**, est destinée au dépôt et à la diffusion de documents scientifiques de niveau recherche, publiés ou non, émanant des établissements d'enseignement et de recherche français ou étrangers, des laboratoires publics ou privés.



Distributed under a Creative Commons Attribution - NonCommercial 4.0 International License

## **Comment je fais...une transfusion in utero ?**

*How I do... an intrauterine transfusion?*

**Guilbaud Lucie<sup>1,2</sup>, Maisonneuve Emeline<sup>1,2</sup>, Maurice Paul<sup>1,2</sup>, Dhombres Ferdinand<sup>1,2,3</sup>,  
Lafon Bertrand<sup>1,2</sup>, Mallet Agnès<sup>4</sup>, Mailloux Agnès<sup>5</sup>, Cortey Anne<sup>1,2</sup>, Jouannic Jean-  
Marie<sup>1,2,3</sup>**

1. Service de Médecine Fœtale, Centre pluridisciplinaire de diagnostic prénatal de l'Est Parisien, DMU ORIGYNE Hôpital Armand-Trousseau, AP-HP, 26 avenue du Docteur Netter, F-75012 Paris, France
2. Centre National de Référence en Hémodiagnostic Périnatale (CNRHP) Clinique, Hôpital Armand Trousseau, APHP, 26, avenue du Docteur Netter, F-75012 Paris, France
3. Médecine Sorbonne Université, 15-21, rue de l'École de Médecine, 75006 Paris, France
4. Établissement Français du Sang, Hôpital Armand Trousseau, APHP, 26, avenue du Docteur Netter, F-75012 Paris, France
5. Service d'Immuno-Hématologie, Centre National de Référence en Hémodiagnostic Périnatale (CNRHP) Biologique, Hôpital Saint-Antoine, 184, rue du Faubourg Saint-Antoine, 75012 Paris, France

### **ORCID IDs**

Lucie Guilbaud : 0000-0003-4695-9519  
Emeline Maisonneuve : 0000-0001-5765-4468  
Ferdinand Dhombres : 0000-0003-3246-8727  
Jean-Marie Jouannic : 0000-0002-7890-3790

**Auteur correspondant** : Lucie Guilbaud

Adresse : Service de Médecine Fœtale, Hôpital Armand Trousseau  
26, avenue du Docteur Netter, 75012 Paris, France

Email : [lucie.guilbaud@gmail.com](mailto:lucie.guilbaud@gmail.com)

Téléphone : +1 267 836 6402

# Comment je fais...une transfusion in utero ?

*How I do... an intrauterine transfusion?*

## 1. Introduction

L'anémie fœtale est une des pathologies fœtales pour laquelle il existe une thérapie prénatale efficace : la transfusion *in utero* (TIU). Les causes les plus fréquentes d'anémie fœtale sévère nécessitant une TIU sont les incompatibilités fœto-maternelles érythrocytaires anti-D (RH1) et anti-Kell (KEL1), l'infection à parvovirus B19 et l'hémorragie fœto-maternelle [1].

Une anémie fœtale sévère peut être suspectée à l'échographie devant une élévation du pic systolique de vélocité de l'artère cérébrale moyenne (PSV-ACM) [2]. Les signes d'anasarque fœtale (épanchement péricardique, péritonéal, œdème sous-cutané, hydramnios ou épaissement du placenta) sont plus tardifs. Un PSV-ACM supérieur à 1,5 multiples de la médiane (MoM) est une indication à réaliser une ponction de sang fœtal (PSF), pour confirmer le diagnostic d'anémie sévère et préciser l'étiologie. Si l'anémie est confirmée, une TIU sera réalisée dans le même temps. La technique des TIU écho-guidées telle qu'elles sont réalisées aujourd'hui a été développée dans les années 1980 et a révolutionné le pronostic de l'anémie fœtale [3]. Aujourd'hui en France, 200 à 250 actes transfusionnels *in utero* sont réalisés tous les ans, dans 18 des 49 Centres Pluridisciplinaires de Diagnostic Prénatal (CPDPN) [4,5]. La TIU est un geste technique qui doit être réalisé par une équipe entraînée, au sein d'un CPDPN. Nous proposons ici notre protocole de réalisation des TIU, adaptable en fonction des habitudes et des moyens propres à chaque équipe.

## **2. Préalable à la transfusion *in utero***

### **2.1. Entretien**

Après confirmation échographique de la suspicion d'anémie fœtale, il est important d'organiser un entretien avec le couple afin de les informer de l'intérêt de la PSF, de la probable réalisation d'une TIU, de son déroulement et des risques liés à ces procédures. On expliquera la nécessité de confirmer le diagnostic d'anémie, de rechercher une cause via la réalisation d'examens biologiques sur le sang fœtal, et de traiter l'anémie par la transfusion intra-cordone de globules rouges. Les étiologies suspectées et leurs pronostics à court et long termes seront également exposés lors de cet entretien.

Le risque de complication au cours d'une TIU réalisée par une équipe entraînée est de l'ordre de 2% [6]. Les complications les plus fréquemment rapportées sont les « accidents du cordon » (hématome, brèche), la chorioamniotite, les anomalies du rythme cardiaque fœtal (RCF) motivant une césarienne en urgence dans les 24 heures, l'accouchement prématuré dans la semaine suivant la procédure et la mort fœtale *in utero* ou néonatale [6]. Le risque de perte fœtale est de 0,6% par procédure [6]. Pour les grossesses ayant atteint le terme de viabilité fœtale, doit être abordé avec le couple le risque d'extraction fœtale par césarienne en cas de complication au cours du geste. Le niveau de la maternité où va être réalisée la TIU doit être adapté à l'âge gestationnel de la grossesse et peut supposer un transfert préalable au geste. La patiente doit également être reçue en consultation d'anesthésie avant la procédure.

### **2.2. Bilan et prescriptions pré opératoires**

Avant toute TIU, il est nécessaire de disposer d'une double détermination du groupe sanguin maternel avec le phénotype rhésus Kell et d'une recherche d'agglutinines irrégulières (RAI) de moins de trois jours. Un phénotype étendu (systèmes Duffy, Kidd, MNS)

est souhaitable afin de sélectionner un Concentré de Globules Rouges (CGR) en évitant tout risque d'immunisation maternelle supplémentaire.

La prescription d'une prémédication maternelle et d'une tocolyse systématique est variable selon les centres. Dans notre équipe, une prémédication maternelle par hydroxyzine (Atarax® 50mg) et nifédipine (Chronoadalate® 30mg LP) est prescrite et donnée à la patiente deux heures avant la procédure. Pour les grossesses ayant atteint le terme de viabilité fœtale, une corticothérapie à visée pulmonaire est également prescrite avant la TIU.

### **2.3. Commande du concentré de globules rouges (CGR) pour le fœtus**

Une commande "prévisionnelle" doit être réalisée dès que l'indication de TIU est posée afin que l'Établissement Français du Sang (EFS) anticipe la préparation du CGR, en particulier en cas d'allo-immunisation érythrocytaire avec plusieurs anticorps [7]. Il faut y joindre les données immununo-hématologiques de la patiente et un échantillon sanguin.

La commande de CGR "ferme" doit être réalisée le plus tôt possible dès la décision de la procédure prise. Le CGR doit être frais, phénotypé, irradié, concentré et, en cas d'allo-immunisation érythrocytaire, compatibilisé. L'hématocrite du CGR doit être entre 70 et 80 % afin de transfuser un maximum de globules rouges sans induire une surcharge volémique pour le fœtus qui risquerait d'aboutir à une défaillance cardiaque. Si l'hématocrite du CGR est inférieure à 65%, il est préférable de réaliser une exsanguino-transfusion afin de limiter l'apport volumique [8].

Le volume sanguin d'un fœtus est d'environ 100 mL/kg. Une estimation de poids fœtal échographique doit être réalisée avant la transfusion. Afin de prévenir toute surcharge volémique, il est recommandé de ne pas transfuser plus de la moitié du volume sanguin fœtal total. Par exemple, un fœtus estimé à 500g a un volume sanguin de 50 mL et le volume transfusé de doit pas dépasser 25 mL. Le volume du CGR commandé est idéalement de 50 mL pour une transfusion avant 26 semaines d'aménorrhée (SA), 80 mL entre 26 et 29 SA, et un CGR entier après 29 SA. Ces volumes permettent d'avoir une

quantité de sang suffisante pour assurer l'ensemble de la transfusion fœtale (compensations des prélèvements sanguins, purges, volume restant dans la tubulure).

#### **2.4. Commande du concentré de globules rouges (CGR) pour la mère**

Afin d'anticiper un besoin transfusionnel maternel en cas de césarienne, une commande prévisionnelle de trois CGR compatibilisés doit être adressée à l'EFS.

### **3. Transfusion *in utero* : technique**

Si la patiente a atteint le terme de 24 SA, la TIU doit être réalisée au bloc opératoire, étant donné le risque de césarienne en urgence en cas de complication. En deçà de ce terme, la procédure peut être réalisée dans toute autre pièce permettant des conditions d'asepsie strictes. La réalisation d'une TIU nécessite la présence d'au moins cinq personnes : un premier opérateur qui réalise la ponction écho-guidée, un deuxième opérateur responsable des prélèvements sanguins et de la transfusion, un troisième qui contrôle l'échographe, une infirmière de bloc, et un anesthésiste qui assure la surveillance maternelle et l'anesthésie en cas de césarienne en urgence.

#### **3.1. Préparation du matériel et installation**

La liste détaillée du matériel utilisé par notre équipe est fournie à titre d'exemple, dans le tableau 1.

Avant la réalisation du geste, il est nécessaire de préparer les différents produits qui seront utilisés au cours de la TIU. La solution de Tracrium® finale est constituée de 1 mL de la solution 50mg/5mL et de 9 mL de NaCl 0,9%. La posologie à utiliser est de 0,5 mg/kg de poids fœtal estimé. Il est important de noter que l'injection de curare au fœtus est un facteur de réussite de la procédure et cette dernière devrait être réalisée de manière systématique [6]. Une solution d'héparine diluée au 1/10 est préparée en ajoutant 4,5 mL de NaCl 0,9% à

0,5 mL de l'ampoule d'Héparine sodique 5000 UI/1 mL. Le CGR est anticoagulé en injectant 0,5 mL de la solution d'héparine diluée au 1/10 pour un CGR de 150 à 200 mL.

Le choix de l'aiguille de ponction dépend des constatations échographiques. En cas de placenta antérieur, il est d'usage d'utiliser une aiguille de 20 gauges et 120 mm. En cas de placenta postérieur ou de surpoids maternel, on choisira plutôt une aiguille de 150 mm. Une aiguille de 22 gauges peut être utilisée en cas de TIU avant 24 SA. L'aiguille est héparinée avec la solution d'héparine diluée au 1/10 puis rincée au NaCl 0,9%. Le prolongateur peut être soit directement branché à l'aiguille, soit secondairement, si l'opérateur fait le choix de piquer en laissant le mandrin de l'aiguille en place. Une des seringues de 5mL remplie de NaCl 0,9% est branchée au prolongateur de l'aiguille qui servira à ponctionner la veine ombilicale cordonale.

### **3.2. Technique étape par étape**

La patiente est installée en décubitus dorsal. La position de ses bras est choisie par l'opérateur, en prenant en compte le confort de la patiente et l'ergonomie de la position de l'opérateur, étant donné la potentielle durée prolongée du geste. Une voie veineuse périphérique est mise en place avant la procédure, ainsi qu'une surveillance cardiorespiratoire et tensionnelle en continu. L'échographe peut être installé soit de manière à ce que la patiente soit entre l'opérateur et l'échographe, soit du même côté que l'opérateur.

Le premier temps va consister à réaliser une échographie afin de vérifier la mesure du PSV-ACM, de contrôler la position fœtale, la position placentaire et l'insertion placentaire du cordon. Ces différents éléments vont permettre de déterminer le point d'insertion de l'aiguille. En cas de placenta antérieur, l'aiguille sera insérée de manière à traverser le placenta jusqu'à la veine ombilicale, en suivant son axe, au niveau de l'insertion placentaire du cordon ombilical. En cas de placenta postérieur, notre équipe a pour habitude d'aborder la veine ombilicale à l'insertion placentaire du cordon, en plaçant l'aiguille de manière perpendiculaire à la paroi cordonale. D'autres équipes préfèrent aborder la veine ombilicale intra-hépatique

en cas de placenta postérieur [6]. Dans ce cas, une anesthésie fœtale par voie intra musculaire doit être réalisée. Il a été montré que l'abord du « cordon libre » ou une ponction artérielle accidentelle étaient des facteurs de risque de complication [6].

Une fois le repérage échographique terminé, une détersion cutanée est réalisée puis les champs stériles et le protège-sonde stérile sont mis en place. Le circuit transfusionnel est ensuite installé, tel que représenté sur la figure 1. Sur le robinet à quatre voies sont branchés la tubulure de rejet, une seringue de 5 mL à vis, et le CGR. La quatrième voie du robinet servira à brancher le prolongateur de l'aiguille de ponction, une fois l'aiguille en place dans la veine ombilicale. Le circuit est purgé avec le sang du CGR et fixé aux champs stériles à l'aide d'adhésif stérile.

Une anesthésie locale par lidocaïne non adrénalinée diluée à 1% est faite sous contrôle échographique ; l'aiguille est insérée jusqu'à la séreuse utérine. Cette injection permet d'une part l'anesthésie, mais également d'anticiper le trajet à réaliser avec l'aiguille de transfusion. L'aiguille de transfusion est insérée selon le même axe que celui de l'anesthésie locale, jusqu'à la veine ombilicale (video en annexe). Une fois le reflux de sang objectivé, l'injection de Tracrium® est réalisée (0,5 mL/Kg de poids fœtal estimé) puis 5 mL de NaCl sont injectés afin d'assurer la diffusion fœtale du curare. L'échographie permet d'observer le passage du produit dans la veine ombilicale.

Après une purge de 3 mL, un premier bilan sanguin fœtal est prélevé, lentement et à l'aide de seringues de 2 mL. Ce premier bilan comprend la mesure du taux d'hémoglobine par un dispositif de mesure instantanée de l'hémoglobine (Hemocue®) afin de confirmer l'anémie fœtale, et un bilan étiologique complet de l'anémie, détaillé dans le tableau 2 [9]. Le volume de sang fœtal prélevé dépend du bilan à réaliser (cf tableau 2).

Une fois l'anémie confirmée, le taux d'hémoglobine cible post transfusionnel est déterminé. Cette décision repose sur l'âge gestationnel et la gravité de l'anémie, évaluée en fonction du taux d'hémoglobine initial et de la présence ou non d'une anasarque. Les valeurs



de références du taux d'hémoglobine fœtale en fonction de l'âge gestationnel, selon les travaux de Mari *et al.*, sont rapportées dans le tableau 3 [1,2].

Le prolongateur de l'aiguille de ponction est relié à la quatrième voie du robinet du circuit transfusionnel et le volume de sang fœtal prélevé est compensé avec le sang du CGR. La TIU débute ensuite selon un cycle que l'on répétera autant de fois que nécessaire. À chaque injection, la qualité du reflux sanguin dans l'aiguille est vérifiée et ce sang fœtal est rejeté. Le sang du CGR est prélevé rapidement puis injecté. L'injection se fera 3 mL par 3 mL en cas de terme inférieur à 26 SA, et 5 mL par 5 mL à 26 SA et plus. Après chaque injection, le flux Doppler pulsé est vérifié au niveau de l'artère ombilicale du cordon afin de s'assurer de la bonne tolérance fœtale. Le contrôle extemporané de l'hémoglobine est réalisé toutes les trois à cinq injections. Ce contrôle peut être plus fréquent en cas d'âge gestationnel inférieur à 24 SA ou de taux d'hémoglobine initial inférieur ou égal à 5 g/d, afin de s'assurer que l'hématocrite finale n'est pas supérieure à trois fois l'hématocrite initiale, ce qui augmenterait le risque de mauvaise tolérance fœtale [10].

Une fois la valeur de l'hémoglobine cible atteinte, un nouveau prélèvement fœtal est réalisé pour le bilan biologique de fin de transfusion (tableau 2). Ce prélèvement, comme tous les contrôles, est précédé d'une purge de 3 mL qui est jetée. Le volume de sang fœtal prélevé est ensuite compensé par l'injection de 3 mL de sang du CGR avant de retirer l'aiguille. La traçabilité du CGR est assurée par le retour à l'EFS d'un exemplaire de la fiche de délivrance complétée, et la conservation d'un autre exemplaire dans le dossier transfusionnel maternel.

#### **4. Surveillance après une transfusion *in utero***

Une échographie fœtale est réalisée dès la TIU terminée afin de contrôler le PSV-ACM qui, diminue immédiatement une fois le geste terminé.

La patiente reste ensuite hospitalisée pour une durée d'environ 24 heures. Toute fièvre ou malaise maternel dans les 24 heures qui suivent la TIU doit faire l'objet d'un signalement à l'EFS et le CGR concerné peut devoir être analysé.

Si la grossesse n'a pas atteint le terme de viabilité, un contrôle échographique a lieu le lendemain, avant retour à domicile. Ce contrôle vise à vérifier la vitalité fœtale, la normalité du PSV-ACM et l'absence de complications liées à la procédure.

En cas de viabilité fœtale, une surveillance continue du RCF et des contractions est maintenue pendant deux heures après la procédure. Ce monitoring est répété à quelques heures de la procédure, ainsi que le lendemain avant le retour à domicile de la patiente. Après injection de curare au fœtus, le RCF a un aspect micro-oscillant et aréactif pendant 30 minutes, comme illustré sur la figure 2. Seules des décélérations du RCF doivent être considérées comme anormales lors du premier monitoring de contrôle, réalisé immédiatement après la TIU. Un contrôle échographique est réalisé le lendemain afin de vérifier la normalité du PSV-ACM et l'absence de complications.

Selon l'étiologie de l'anémie fœtale, une surveillance fœtale régulière est à organiser avant sa sortie d'hospitalisation. Les TIU ultérieures sont également à organiser en cas d'anémie liée à une incompatibilité fœto-maternelle. Le rythme des TIU itératives après une première TIU sera alors décidé en se basant à la fois sur la mesure du PSV-ACM, et sur l'estimation de la diminution du taux d'hémoglobine fœtale. En effet, il est démontré que la valeur prédictive positive d'un PSV-ACM à 1,5 MoM diminue avec le nombre de TIU [11]. Ceci induit le risque de suspecter à tort une anémie fœtale sévère et de réaliser un geste invasif inutile en cas de l'utilisation de la mesure du PSV-ACM seule dans la décision du rythme des TIU itératives.

**Matériel complémentaire :** Annexe – Vidéo d'une transfusion *in utero*

**Financement :** aucun

**Conflits d'intérêts :** les auteurs ont déclaré n'avoir aucun conflit d'intérêt en lien avec cet article

## Références

1. Mari G, Norton ME, Stone J, Berghella V, Sciscione AC, Tate D, *et al.* Society for Maternal-Fetal Medicine (SMFM) Clinical Guideline #8: the fetus at risk for anemia diagnosis and management. *Am J Obstet Gynecol.* 2015 Jun;212(6):697-710.
2. Mari G, Deter RL, Carpenter RL, Rahman F, Zimmerman R, Moise KJ Jr, *et al.*; Collaborative Group for Doppler Assessment of the Blood Velocity in Anemic Fetuses. Non invasive diagnosis by Doppler ultrasonography of fetal anemia due to maternal red-cell alloimmunization. *N Engl J Med.* 2000 Jan;342(1): 9–14.
3. Daffos F, Capella-Pavlovsky M, Forestier F. Fetal blood sampling during pregnancy with use of a needle guided by ultrasound: a study of 606 consecutive cases. *Am J Obstet Gynecol* 1985;153:655–60.
4. Girault A, Friszer S, Maisonneuve E, Guilbaud L, Cortey A, Jouannic JM. Intrauterine blood transfusion: status report of 4years of practice in France (2011-2014). *J Gynecol Obstet Hum Reprod.* 2017 Feb;46(2):119–24.
5. Clarke G, Bodnar M, Lozano M, Nadarajan VS, Lee C, Baud D, *et al.* Vox Sanguinis International forum on the selection and preparation of blood components for intrauterine transfusion [published online ahead of print, 2020 May 12]. *Vox Sang.* 2020;10.1111/vox.12902. doi:10.1111/vox.12902
6. Zwiers C, Lindenburg ITM, Klumper FJ, de Haas M, Oepkes D, Van Kamp IL. Complications of intrauterine intravascular blood transfusion: lessons learned after 1678 procedures. *Ultrasound Obstet Gynecol.* 2017 Aug;50(2):180-186.
7. Haute Autorité de Santé. Transfusions de globules rouges homologues : produits, indications, alternatives. Recommandations de Bonne Pratique HAS; Novembre 2014.
8. Guilbaud L, Garabedian C, Cortey A, Rakza T, Carbonne B, Houfflin-Debargue V. In utero treatment of severe fetal anemia resulting from fetomaternal red blood cell incompatibility: a comparison of simple transfusion and exchange transfusion. *Eur J Obstet Gynecol Reprod Biol.* 2016 Jun;201:85-8.
9. Maisonneuve E, Ben M'Barek I, Leblanc T, Da Costa L, Friszer S, Pernot F, *et al.* Managing the Unusual Causes of Fetal Anemia. *Fetal Diagn Ther.* 2020;47(2):156-164.

10. Radunovic N, Lockwood CJ, Alvarez M, Plecas D, Chitkara U, Berkowitz RL. The severely anemic and hydropic isoimmune fetus: changes in fetal hematocrit associated with intrauterine death. *Obstet Gynecol.* 1992;79(3):390-393.
11. Friszer S, Maisonneuve E, Macé G, Castaigne V, Cortey A, Mailloux A, *et al.* Determination of optimal timing of serial in-utero transfusions in red-cell alloimmunization. *Ultrasound Obstet Gynecol.* 2015;46(5):600-605.

**Tableau 1 – Matériel nécessaire à la réalisation d’une transfusion *in utero***

Concentré de Globules Rouges (CGR)	<ul style="list-style-type: none"> <li>- frais</li> <li>- irradié</li> <li>- phénotypé Rhésus-Kell et idéalement respectant le phénotype maternel étendu</li> <li>- compatible en cas de RAI maternelle positive</li> <li>- concentré (hématocrite entre 70% et 80%)</li> <li>- anticoagulé si son volume est supérieur à 100 mL (prévention de la formation de caillots en cas de procédure prolongée)</li> </ul>
Médicaments	<ul style="list-style-type: none"> <li>- NaCl 0,9% : 50 mL</li> <li>- Héparine : une ampoule de 5000 UI/1mL</li> <li>- Atracurium Besilate (Tracrium®): une ampoule de 50mg/5mL</li> <li>- Lidocaïne 1% non adrénalinée</li> </ul>
Seringues	<ul style="list-style-type: none"> <li>- deux seringues de 1 mL</li> <li>- six seringues de 2 mL</li> <li>- trois seringues de 5 ml</li> <li>- une seringue à vis de 10 mL</li> <li>- deux seringues à vis de 5 ml</li> <li>- un embout perforateur pour héparinisation du CGR</li> </ul>
Robinets	<ul style="list-style-type: none"> <li>- un robinet à 4 voies</li> <li>- un robinet à 3 voies</li> </ul>
Tubulures	<ul style="list-style-type: none"> <li>- une tubulure-filtre pour transfusion</li> <li>- deux prolongateurs de rejet de 1.00 m, diamètre 2,5 mm</li> <li>- un prolongateur de 50 cm et 0,5 mL</li> </ul>
Aiguilles	<ul style="list-style-type: none"> <li>- aiguille de ponction : 20 gauges ou 22 gauges et 120 mm ou 150 mm</li> <li>- deux aiguilles hypodermiques (ponction des drogues dans les ampoules)</li> </ul>

Asepsie	<ul style="list-style-type: none"> <li>- solution désinfectante (povidone iodée solution moussante 4%, puis povidone iodée alcoolique 5% ou chlorhexidine alcoolique 2%)</li> <li>- champs opératoires abdominaux stériles</li> <li>- champ de table stérile</li> <li>- protège sonde stérile</li> <li>- gel d'échographie stérile</li> </ul>
---------	---

**Tableau 2** – Bilans biologiques initial et final au cours d'une transfusion *in utero* et volumes de sang fœtal nécessaire

	<b>Bilan biologique</b>	<b>Volume de sang</b>
<b>Bilan initial</b>	Numération Formule Sanguine, Plaquettes, Réticulocytes Recherche de lymphocytes vacuolés sur frottis sanguin	0,5 mL
	Ionogramme sanguin, Bilan hépatique complet, LDH, Ferritine	0,5 mL
	G6PD, pyruvate kinase, Electrophorèse de l'Hémoglobine	0,5 mL
	Groupe, Rhésus, Kell	0,5 mL
	Test de Coombs direct	
	Test de Kleihauer	
	Ektacytométrie	1 mL
	Recherche d'une infection virale * (parvovirus B19, cytomégalovirus)	0,5 mL
	Caryotype *	2 mL
	<b>Bilan final</b>	Numération Formule Sanguine, Plaquettes
Ionogramme sanguin		0,5 mL
Test de Kleihauer		0,5 mL

\* Si un caryotype ou une charge virale du parvovirus B19 sont indiqués à visée étiologique, ces prélèvements peuvent être réalisés soit sur le sang fœtal soit sur le liquide amniotique. Le sang fœtal sera privilégié en cas de placenta antérieur pour ne réaliser qu'une ponction et le liquide amniotique sera privilégié en cas de ponction transamniotique ou en cas d'anémie extrêmement sévère afin d'épargner le sang fœtal.

**Tableau 3** – Valeurs des taux d’hémoglobine fœtale en fonction de l’âge gestationnel (0,55 MoM – 0,65 MoM – 0,84 MoM – 1,0 MoM – 1,16 MoM) selon Mari *et al.* [5]

Âge Gestationnel (SA)	Valeurs de référence de l’hémoglobine fœtale (g/dL)				
	1,0 MoM	0,55 MoM	0,65 MoM	0,84 MoM	1,16MoM
18	10,6	5,8	6,9	8,9	12,3
19	10,9	6,0	7,1	9,1	
20	11,1	6,1	7,2	9,3	12,9
21	11,4	6,2	7,4	9,5	
22	11,6	6,4	7,5	9,7	13,4
23	11,8	6,5	7,6	9,9	
24	12,0	6,6	7,8	10,0	13,9
25	12,1	6,7	7,9	10,2	
26	12,3	6,8	8,0	10,3	14,3
27	12,4	6,8	8,1	10,4	
28	12,6	6,9	8,2	10,6	14,6
29	12,7	7,0	8,3	10,7	
30	12,8	7,1	8,3	10,8	14,8
31	13,0	7,1	8,4	10,9	
32	13,1	7,2	8,5	11,0	15,2
33	13,2	7,2	8,6	11,1	
34	13,3	7,3	8,6	11,1	15,4
35	13,4	7,4	8,7	11,2	
36	13,5	7,4	8,7	11,3	
37	13,5	7,5	8,8	11,4	
38	13,6	7,5	8,9	11,4	
39	13,7	7,5	8,9	11,5	
40	13,8	7,6	9,0	11,6	

*MoM* : multiples de la médiane, *Hb* : hémoglobine

**Anémie sévère** : Hb ≤ 0,55 MoM

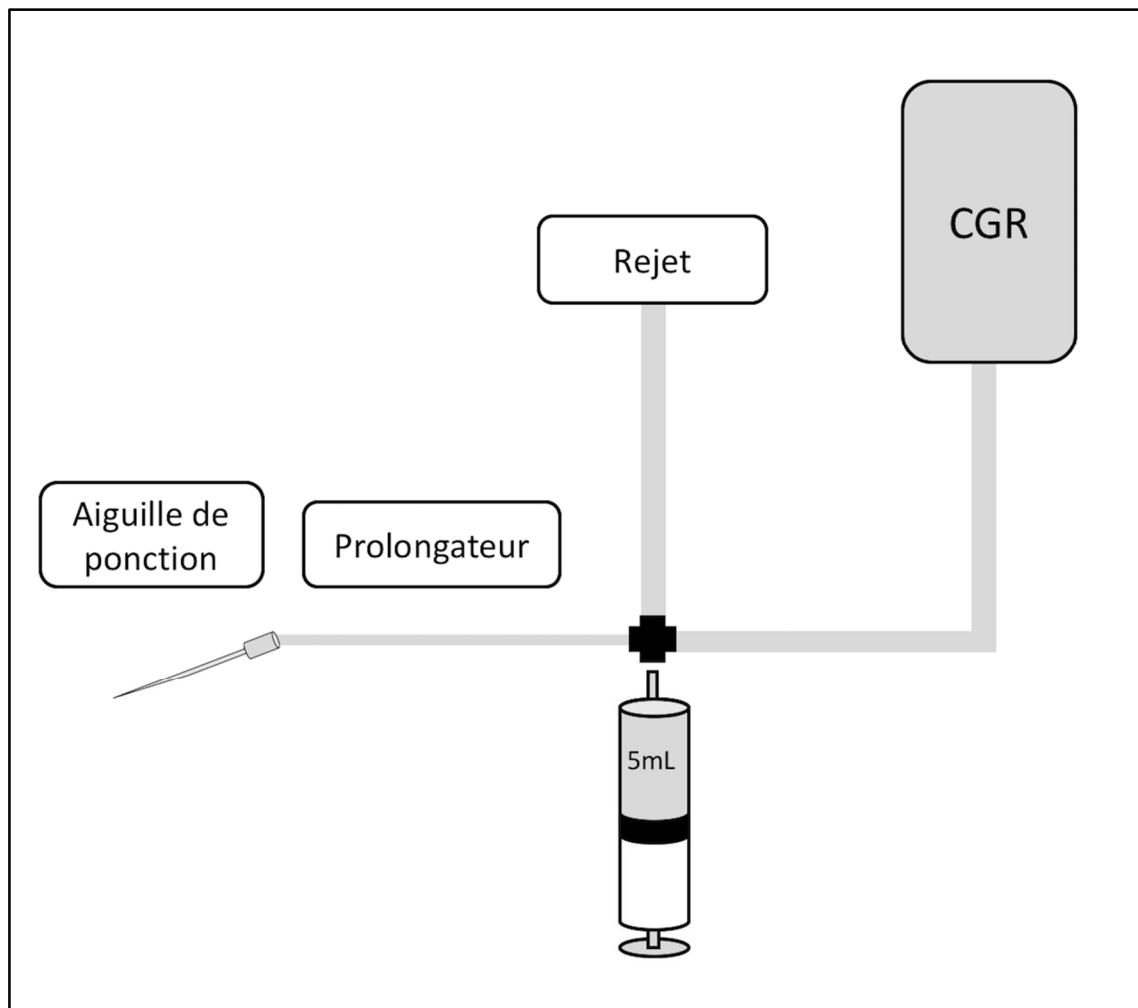
**Anémie modérée** : Hb entre 0,55 et 0,65 MoM

**Anémie minimale** : Hb entre 0,65 et 0,84 MoM

**Taux normal d'hémoglobine** : Hb  $\geq$  0,84 MoM

**Valeur cible de l'hémoglobine en cas de TIU** : 1,16 MoM (95<sup>ème</sup> percentile)

**Figure 1** – Schéma du circuit utilisé au cours d'une transfusion *in utero*



*CGR : Concentré de Globules Rouges*

**Figure 2 – Aspect normal du rythme cardiaque fœtal après une injection de curares**

