



HAL
open science

Imagerie anatomique quantitative par tomographie ultrasonore en diffraction: performances et limites des modélisations linéaires et non-linéaires

Philippe Lasaygues, Elise Doveri, Jeanne Baldisser, Laurent Sabatier, Vincent Long, Luis Espinosa, Régine Guillermin

► To cite this version:

Philippe Lasaygues, Elise Doveri, Jeanne Baldisser, Laurent Sabatier, Vincent Long, et al.. Imagerie anatomique quantitative par tomographie ultrasonore en diffraction: performances et limites des modélisations linéaires et non-linéaires. 16ème Congrès Français d'Acoustique, CFA2022, Société Française d'Acoustique; Laboratoire de Mécanique et d'Acoustique, Apr 2022, Marseille, France. hal-03848107v1

HAL Id: hal-03848107

<https://hal.science/hal-03848107v1>

Submitted on 17 Nov 2022 (v1), last revised 18 Nov 2022 (v2)

HAL is a multi-disciplinary open access archive for the deposit and dissemination of scientific research documents, whether they are published or not. The documents may come from teaching and research institutions in France or abroad, or from public or private research centers.

L'archive ouverte pluridisciplinaire **HAL**, est destinée au dépôt et à la diffusion de documents scientifiques de niveau recherche, publiés ou non, émanant des établissements d'enseignement et de recherche français ou étrangers, des laboratoires publics ou privés.

Imagerie anatomique quantitative par tomographie ultrasonore en diffraction : performances et limites des modélisations linéaires et non-linéaires

Philippe Lasaygues¹, Élise Doveri¹, Jeanne Baldisser¹, Luis Espinosa², Laurent Sabatier¹, Vincent Long¹, Régine Guillermin¹

¹Aix Marseille Univ, CNRS, Centrale Marseille, LMA, Marseille, France

²Univ. Toulouse 3 - Paul Sabatier, Institut Clément Ader, Tarbes, France

Introduction

L'échographie médicale actuelle ne permet pas d'obtenir des images des zones corticales sous-périostés de l'os. Aucune information n'est disponible sur la profondeur corticale, le tissu médullaire sous-jacent ou la moelle. De nombreux auteurs ont abordé l'imagerie ultrasonore des os. Leur objectif principal était d'évaluer l'épaisseur de la diaphyse en mode axial et transversal, et/ou d'estimer la vitesse de propagation d'une onde traversant la structure. Notre groupe s'est concentré sur le processus d'imagerie radiale en coupe transversale en utilisant la tomographie ultrasonore en diffraction (Ultrasound Computed Tomography - USCT). Bien que cette méthode soit connue pour fournir un moyen potentiellement valable d'imager des objets ayant une impédance acoustique similaire, dans le cas de l'imagerie osseuse les difficultés sont liées à la différence d'impédance acoustique plus élevée entre les tissus, qui altère fortement la propagation des ondes, et induit généralement un faible rapport contraste/bruit (CNR). Il est nécessaire de changer les méthodes utilisées pour le traitement des signaux ultrasonores. Notre groupe a développé une méthode d'excitation codée basée sur les ondelettes (Wavelet-based Coded Excitation - WCE) permettant de traiter toutes les informations disponibles en fréquence et en temps. L'objectif de cette étude est d'examiner la faisabilité de la méthode WCE comme moyen d'augmenter le rapport contraste/bruit en tomographie ultrasonore. Dans ce travail, la méthode WCE est combinée avec un filtrage inverse qui améliore la qualité de l'image. Les résultats expérimentaux sur un fantôme de bras de nouveau-né et sur un pilon de poulet ex vivo sont présentés et l'intérêt de la méthode WCE est discutée.

Matériel et Méthode

Pour l'imagerie des membres supérieurs (bras) et inférieurs (jambes), la tomographie ultrasonore apparaît comme une alternative possible aux limites de l'échographie clinique, permettant de prendre en compte certains des phénomènes physiques induits par la présence d'os entourés de tissus mous, et d'accéder aux paramètres acoustiques significatifs des tissus.

La tomographie ultrasonore en diffraction exploite l'information résultant de la diffraction par l'organe du champ acoustique incident, et plus particulièrement l'information mutuelle entre plusieurs transducteurs ou plusieurs éléments d'un réseau ultrasonore. Les principes de base de la tomographie ultrasonore ont été clairement établis dans le cas de milieux faiblement variables tels que des structures molles homogènes à faible contraste comme le sein par exemple [1].

Un milieu de référence constant est défini et des approximations sont faites sur ce fond constant. Le problème peut alors être linéarisé en utilisant l'approximation de Born au premier ordre, et une méthode pour résoudre le problème inverse consiste à effectuer un développement asymptotique en champ lointain et une inversion, simple et rapide (quelques secondes) par sommation des rétroprojections filtrées (filtered backprojections - FBP) [2]. Un prototype a été mis au point (Figure 1), constitué d'une couronne de 300 mm de diamètre, avec 8 transducteurs équirépartis tous les 45°. La couronne, plongée dans une cuve remplie d'eau, peut tourner autour de l'objet placé au centre géométrique par incréments de 1/100 degrés et se déplacer verticalement pour réaliser plusieurs coupes. Pour une hauteur donnée, il est ainsi possible d'acquérir des sinogrammes de 64 signaux (8 émetteurs x 8 récepteurs), et d'effectuer 45 rotations pour obtenir un sinogramme complet.

Les transducteurs de l'antenne ont une fréquence nominale de 1 MHz. A cette fréquence, inférieure à celle utilisée en échographie clinique ou en tomographie ultrasonore de tissus mous (> 2MHz), les phénomènes

physiques de diffusion multiple sont moindres, et la pénétration augmente permettant d'atteindre les zones inter- ou centro-diaphysaires. Lors de la propagation à travers un organe contenant des tissus mous et durs, la superposition de signaux multiples dus à des réflexions internes ou à des mélanges de modes de propagation peut ne pas permettre une discrimination correcte de la fonction de transfert des différents tissus. Même en utilisant des impulsions courtes comme dans l'imagerie conventionnelle, la dispersion peut être prohibitive, et l'effet de filtrage passe-bas peut réduire la résolution temporelle. L'algorithme FBP engendre des images à faible résolution spatio-temporelle et à faible rapport contraste-bruit (CNR). Notre groupe a développé plusieurs algorithmes de traitement du signal [2]–[4] et de l'image [5] adaptée à la tomographie ultrasonore. Une méthode WCE [6] a été particulièrement adaptée à l'antenne circulaire [7].

Au lieu d'utiliser un processus de régularisation pour réduire l'effet des singularités du filtre inverse de Radon, la transformée en ondelettes peut aussi être directement utilisée comme filtre de régularisation inverse dans l'algorithme FBP [8], [9]. La transformée en ondelettes est adaptée à la détection et à la discrimination de signaux de faible amplitude noyés dans du bruit ou à l'extraction d'informations telles que la fréquence instantanée et les propriétés évanescentes du milieu. Même si elle est efficace, la méthode nécessite des étapes délicates de traitement avec une connaissance a priori des singularités du milieu et une mise en forme optimisée du signal transmis associé à l'onde incidente se propageant dans le milieu. Dans ce travail, l'algorithme utilisé pour façonner l'ondelette transmise a été mis au point par Metwally *et al.* [10]. Le temps de traitement d'un sinogramme complet est d'environ une minute.

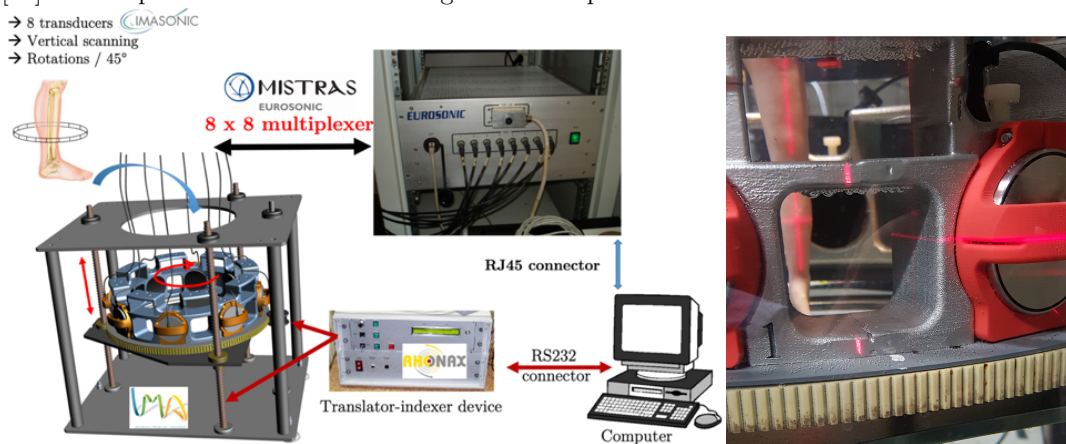


Figure 1: Antenne circulaire avec 8 transducteurs

Résultats

Des expériences ont été menées pour confirmer l'intérêt de la méthode WCE. Un fantôme de bras de nouveau-né (True Phantom Solution, Windsor, CA) contenant des vaisseaux sanguins, des os simples et double a d'abord été étudié à une hauteur de 6 et 14 mm en partant du coude. (Figure 2). La température de la cuve d'eau était de 21,7°C et la vitesse de l'onde ultrasonore dans l'eau était de 1486 m/s.




Figure 2: Tomographie ultrasonore en diffraction à 1 MHz d'un bras artificiel de nouveau-né (True Phantom Solution, Windsor, CA) à 6 mm (gauche) et 14 mm (droit) de hauteur depuis le coude.

Un pilon de poulet entier avec sa peau, ses différents muscles, la graisse, les tendons, les nerfs, son tibia et son péroné a également été étudié dans la zone proximale à 25 mm de l'articulation tibio-fibulaire supérieure (Figure 3).

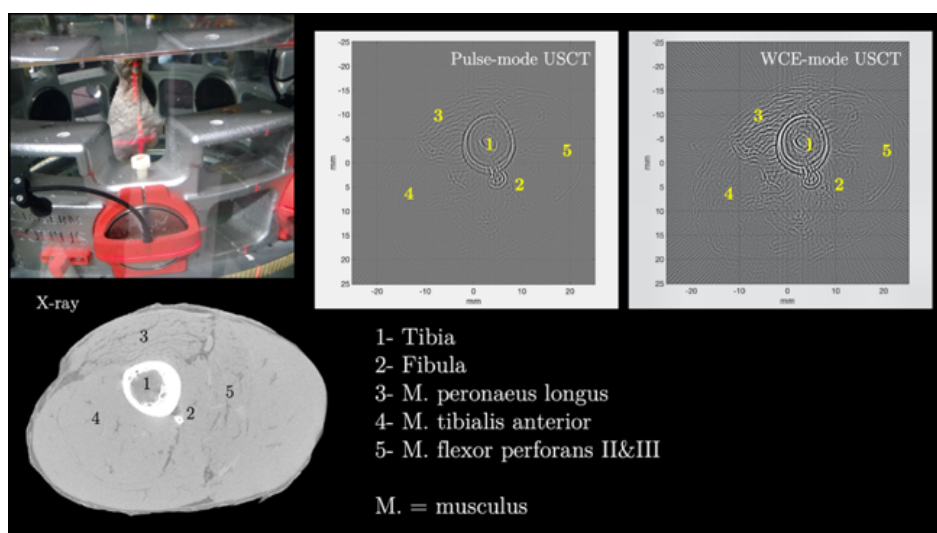


Figure 3: Tomographie ultrasonore en diffraction à 1 MHz d'un pilon de poulet complet

Comparaison de la micro-tomographie par rayon X (μ CT) et de la tomographie ultrasonore USCT : Sur les images du fantôme du bras du nouveau-né, les vaisseaux sanguins apparaissent clairement sur l'image USCT, et sont difficiles à distinguer sur l'image par μ CT. Les différents tissus osseux, simples ou double, sont visibles. Cependant, les dimensions ne sont pas réalistes. Le fantôme n'est pas développé pour la recherche mais pour la formation au guidage d'aiguilles sous échographie. Les matériaux utilisés pour la fabrication du fantôme sont très différents de ceux d'un enfant, et ne sont pas réalistes. Les contrastes d'impédance acoustique sont beaucoup plus élevés que ceux entre un os humain naturel et les tissus mous environnants. Des signaux dus à des réflexions multiples d'ordre élevé, ont été enregistrés, et l'algorithme d'inversion, qui ne prend en compte qu'un modèle fluide, ne peut pas les traiter correctement. Pour le pilon de poulet, les différences entre USCT et μ CT sont plus importantes. Le tibia (zone 1) et le péroné (zone 2) sont visibles sur l'image USCT mais la résolution n'est pas suffisante pour les distinguer séparément. Le muscle (zone 3), très bien discriminé sur l'image μ CT, est également visible sur l'image USCT avec la structure fibreuse et les extrémités tendineuses (à gauche et à droite de la zone 3). En revanche, les autres muscles (zones 4 et 5) sont plus difficiles à visualiser.

Comparaison entre la tomographie en mode pulsé et mode WCE : Pour étudier l'intérêt de la méthode WCE, les objets ont été initialement imagés en utilisant une courte impulsion comme signal d'émission. En comparant les deux méthodes, la méthode WCE améliore le CNR de manière significative ($> 100\%$). Cela est plus visible dans les images du fantôme du bras du nouveau-né que dans pour celles du pilon de poulet, même si le CNR augmente considérablement.

En conclusion, l'imagerie USCT fournit des images morphologiques réalistes d'un organe complet, et l'adaptation d'une méthode de traitement par ondelettes améliore le contraste et la résolution des images.

Références

- [1] T. Hopp, N. Ruiter, J. C. Bamber, N. Duric, and K. W. A. Van Dongen, "Proceedings of the International Workshop on Medical Ultrasound Tomography: 1.- 3. Nov. 2017, Speyer, Germany," KIT Scientific Publishing, Karlsruhe, Germany, 2018. doi: 10.5445/KSP/1000071328.
- [2] P. Lasaygues, "Assessing the cortical thickness of long bone shafts in children, using two-dimensional ultrasonic diffraction tomography," *Ultrasound Med. Biol.*, vol. 32, no. 8, pp. 1215–1227, Aug. 2006, doi: 10.1016/j.ultrasmedbio.2006.04.011.
- [3] J. Rouyer, S. Mensah, C. Vasseur, and P. Lasaygues, "The benefits of compression methods in acoustic coherence tomography," *Ultrason. Imaging*, vol. 37, no. 3, pp. 205–223, Jul. 2015, doi: 10.1177/0161734614553310.
- [4] P. Lasaygues, A. Arciniegas, L. Espinosa, F. Prieto, and L. Brancheriau, "Accuracy of coded excitation methods for measuring the time of flight: Application to ultrasonic characterization of wood samples," *Ultrasonics*, vol. 89, pp. 178–186, Sep. 2018, doi: 10.1016/j.ultras.2018.04.013.
- [5] F. Marwa *et al.*, "Automatic recognition processing in ultrasound computed tomography of bone," in *Medical Imaging 2019: Ultrasonic Imaging and Tomography*, vol. 10955, B. C. Byram and N. V. Ruiter, Eds. 2019, p. UNSP 1095514. doi: 10.1117/12.2506473.
- [6] M. Loosvelt and P. Lasaygues, "A Wavelet-Based Processing method for simultaneously determining ultrasonic velocity and material thickness," *Ultrasonics*, vol. 51, no. 3, pp. 325–339, Apr. 2011, doi: 10.1016/j.ultras.2010.10.006.
- [7] P. Lasaygues *et al.*, "Contrast resolution enhancement of Ultrasonic Computed Tomography using a wavelet-based method – Preliminary results in bone imaging," in *Proceedings of the Int. Workshop on Medical Ultrasound Tomography*, Speyer, Germany, Nov. 2017, pp. 291–302.
- [8] E. Doveri, L. Sabatier, V. Long, and P. Lasaygues, "Reflection-Mode Ultrasound Computed Tomography Based on Wavelet Processing for High-Contrast Anatomical and Morphometric Imaging," *Appl. Sci.*, vol. 11, no. 20, p. 9368, Oct. 2021, doi: 10.3390/app11209368.
- [9] M. Holschneider, "Inverse Radon transforms through inverse wavelet transforms," *Inverse Probl.*, vol. 7, no. 6, pp. 853–861, Dec. 1991, doi: 10.1088/0266-5611/7/6/008.
- [10] K. Metwally, E. Lefevre, C. Baron, R. Zheng, M. Pithioux, and P. Lasaygues, "Measuring mass density and ultrasonic wave velocity: A wavelet-based method applied in ultrasonic reflection mode," *Ultrasonics*, vol. 65, pp. 10–17, Feb. 2016, doi: 10.1016/j.ultras.2015.09.006.