



HAL
open science

Au cœur du tourbillon cardiaque.

Damien Garcia

► **To cite this version:**

Damien Garcia. Au cœur du tourbillon cardiaque.. Voir l'invisible. (Gex JP, association ARMIR, ed.) Éditions du Puits Fleuri., pp.10-11, 2019. hal-03771312

HAL Id: hal-03771312

<https://hal.science/hal-03771312>

Submitted on 16 Sep 2022

HAL is a multi-disciplinary open access archive for the deposit and dissemination of scientific research documents, whether they are published or not. The documents may come from teaching and research institutions in France or abroad, or from public or private research centers.

L'archive ouverte pluridisciplinaire **HAL**, est destinée au dépôt et à la diffusion de documents scientifiques de niveau recherche, publiés ou non, émanant des établissements d'enseignement et de recherche français ou étrangers, des laboratoires publics ou privés.

Au cœur du tourbillon cardiaque

Damien Garcia
creatis.insa-lyon

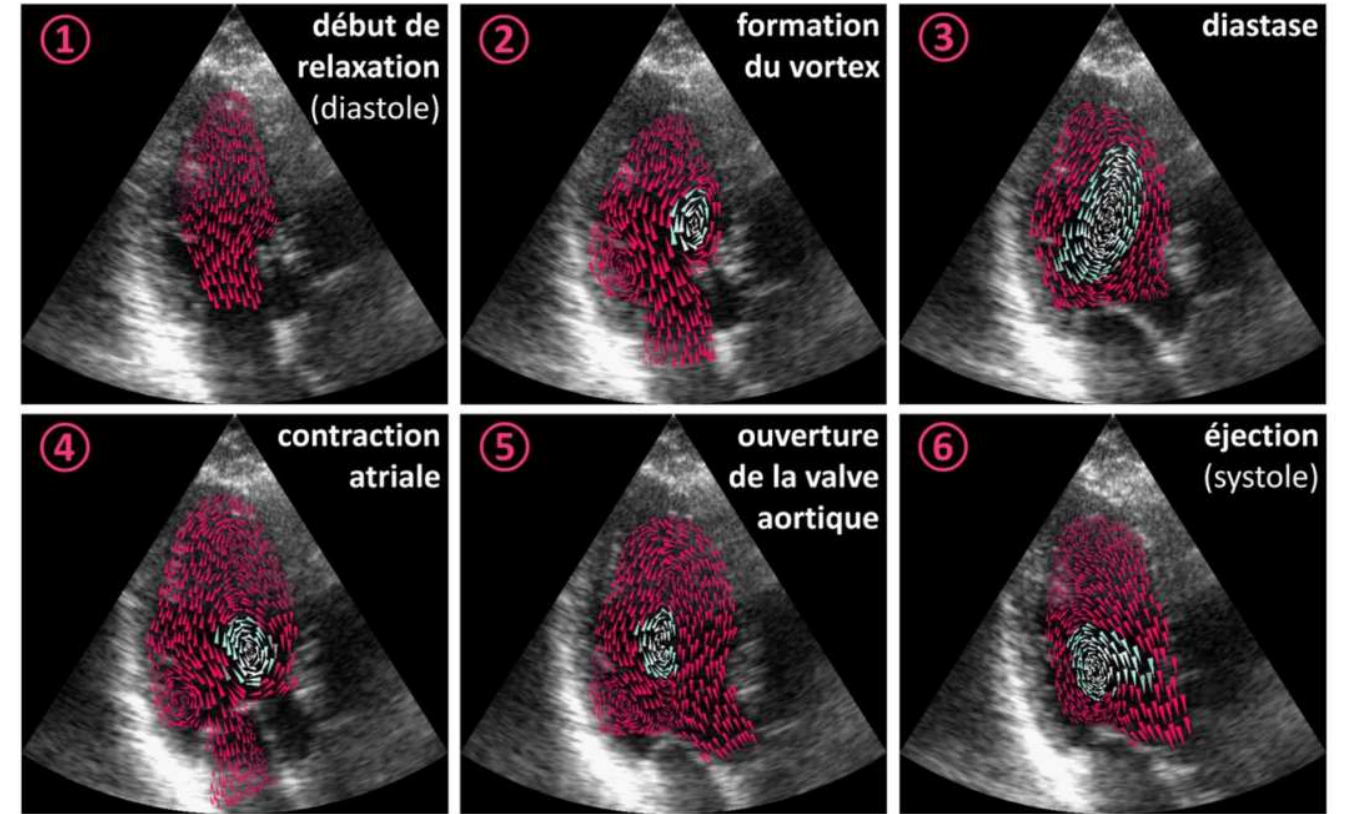
Le cœur est le moteur de la circulation sanguine. Chaque jour, il bat 100 000 fois pour faire circuler 7 000 litres de sang et répondre aux besoins de chaque cellule du corps. L'insuffisance cardiaque est une anomalie indiquant que le cœur n'assure pas le débit sanguin nécessaire aux besoins de l'organisme. Le cœur comprend quatre cavités, deux droites et deux gauches. Le ventricule gauche est la plus puissante de ces cavités ; il assure la distribution du sang oxygéné aux organes. La fonction de pompage du ventricule gauche se déroule en une phase de contraction, qui permet d'éjecter le sang, suivie d'une phase de relaxation, qui permet son remplissage. L'insuffisance cardiaque dite

diastolique caractérise un remplissage inapproprié. L'hypertension en est la cause principale.

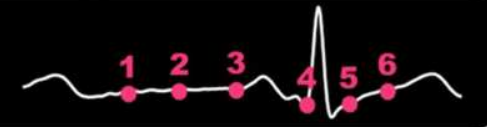L'échocardiographie Doppler est une technique d'imagerie employant les ultrasons. C'est l'examen médical de prédilection chez un patient atteint d'une anomalie cardiaque. Durant le remplissage du ventricule gauche, il se forme un vortex (c.à.d. un tourbillon) sanguin dont les propriétés dépendent de la capacité du cœur à être rempli de sang. La vortographie Doppler, procédé basé sur l'échocardiographie, permet de visualiser ce tourbillon et d'en mesurer la taille ainsi que son intensité.

Dans un cœur en bonne santé, ce tourbillon occupe la majeure partie de la cavité du ventricule gauche. Il tourne dans la direction naturelle de l'écoulement, ce qui facilite la redirection du sang vers la sortie du cœur. Un bon tourbillon assure donc une bonne fonction de pompage du cœur. En revanche, un tourbillon anormal dénote que le remplissage du ventricule gauche est altéré. Les propriétés d'écoulement de ce tourbillon peuvent être utilisées comme paramètres cliniques pour caractériser la fonction de remplissage du cœur.

En présence d'insuffisance cardiaque, le malade peut se plaindre de fatigue, d'essoufflement ou de troubles du



1.25 m/s



rythme cardiaque lors de ses activités habituelles. L'insuffisance cardiaque diastolique reste néanmoins difficile à diagnostiquer avant l'apparition des premiers symptômes. L'imagerie des tourbillons intracardiaques par vorto-

graphie Doppler pourrait conduire à un diagnostic précoce chez les patients atteints d'hypertension. Une prise en charge rapide de la maladie favorise, en effet, le ralentissement de l'évolution de l'insuffisance cardiaque.

Sont alors préconisés un traitement médicamenteux bien surveillé, ainsi que le respect de règles d'hygiène de vie et de diététique assez simples.