



**HAL**  
open science

# L'individu de la tombe 3288 : entre soins et violences à l'époque mérovingienne (Frépillon, Val d'Oise, Île-de-France, France)

Anaïs Lebrun, Pierre Mouterde

## ► To cite this version:

Anaïs Lebrun, Pierre Mouterde. L'individu de la tombe 3288 : entre soins et violences à l'époque mérovingienne (Frépillon, Val d'Oise, Île-de-France, France). Colloque du Groupe des Paléopathologistes de Langue Française (GPLF) 2019, Apr 2019, Bruxelles, Belgique. hal-03690047

**HAL Id: hal-03690047**

**<https://hal.science/hal-03690047>**

Submitted on 7 Jun 2022

**HAL** is a multi-disciplinary open access archive for the deposit and dissemination of scientific research documents, whether they are published or not. The documents may come from teaching and research institutions in France or abroad, or from public or private research centers.

L'archive ouverte pluridisciplinaire **HAL**, est destinée au dépôt et à la diffusion de documents scientifiques de niveau recherche, publiés ou non, émanant des établissements d'enseignement et de recherche français ou étrangers, des laboratoires publics ou privés.

### Contexte archéologique

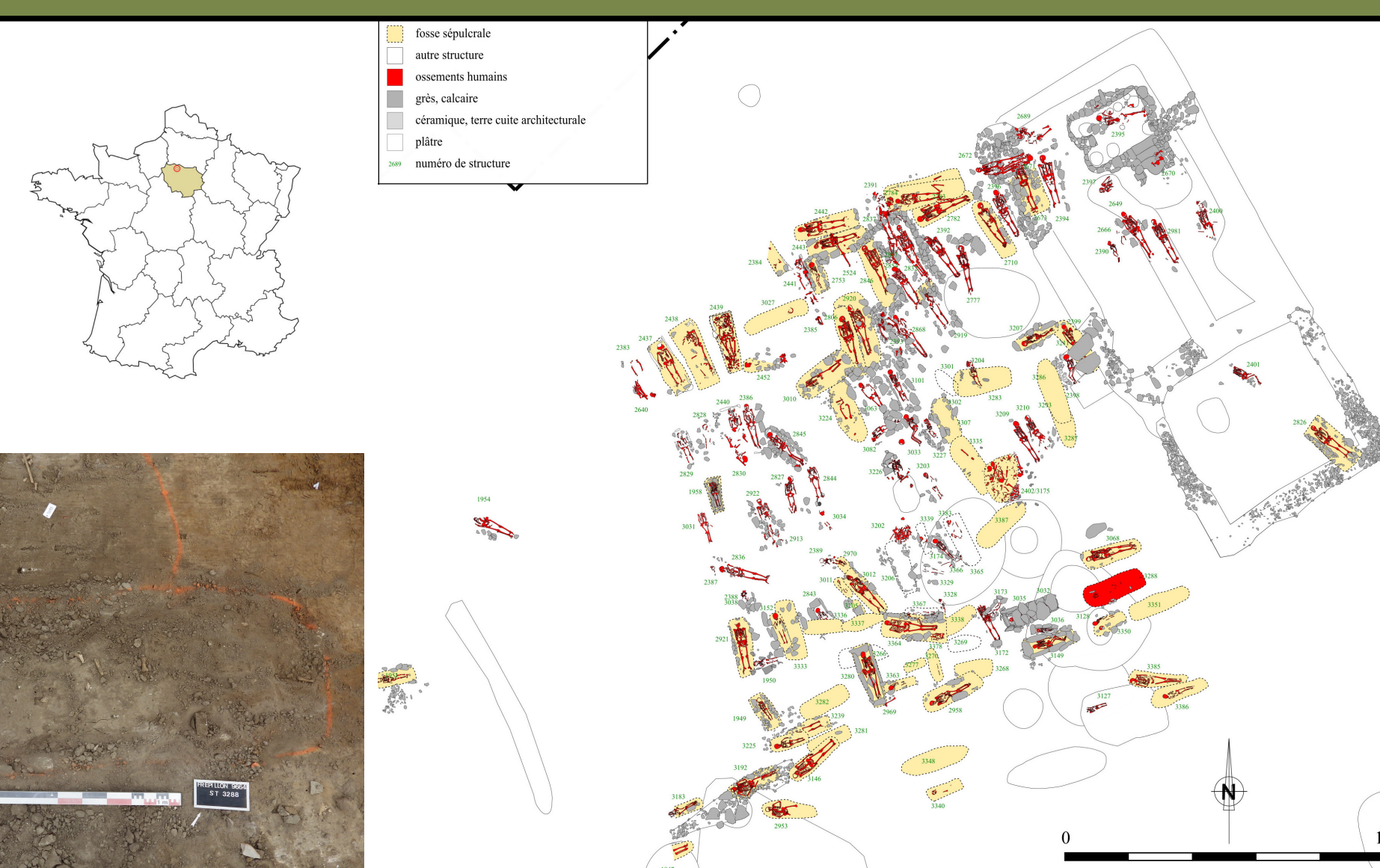
#### Environnement

L'aménagement de la « ZAC des Epineaux », à Frépillon (Val d'Oise) a amené la société Eveha à réaliser en 2015 une fouille de 4,2 ha qui a mis au jour près de 3180 structures. L'occupation, qui s'étend de façon discontinue du Bronze final au début du Moyen Âge central, est surtout représentée par l'établissement d'un habitat rural mérovingien et carolingien et d'une nécropole attenante, de 250 m<sup>2</sup>, composée de 158 faits funéraires, regroupant au minimum 176 sujets. Le déroulement de l'opération n'a pas permis de fouiller l'intégralité des squelettes de manière exhaustive et l'individu 3288 fait partie des sujets qui n'ont reçu qu'un enregistrement sommaire

(prélèvement du mobilier et observations majeures liées à la structure). En revanche, il est certain que le squelette reposait dans la tombe de façon anatomiquement cohérente.

#### Individu

Le sujet inhumé est un **jeune adulte masculin** qui présente des lésions consécutives à des actions violentes successives. Il montre une morphologie plutôt **robuste** pour la population locale et quelques marqueurs ostéoarticulaires d'activité (insertions musculaires et ligamentaires marquées sur les membres supérieurs). **Datation 14C = 650-768 AD.**



### Une grave fracture du fémur droit, fort bien soignée

Les apparences sur os sec peuvent être trompeuses ; cette fracture a été guérie. Sa prise en charge témoigne d'un savoir-faire et de connaissances médicales qui ne peuvent être dues au hasard. En outre, survivre à cette fracture nécessite une assistance prolongée pour la vie quotidienne témoignant d'une organisation sociale et affective efficace

Trois difficultés majeures ont été réglées :

**1. La survie immédiate :** Cette fracture située au tiers moyen de la cuisse est terriblement douloureuse et quasi impossible à immobiliser par attelle avec deux conséquences :

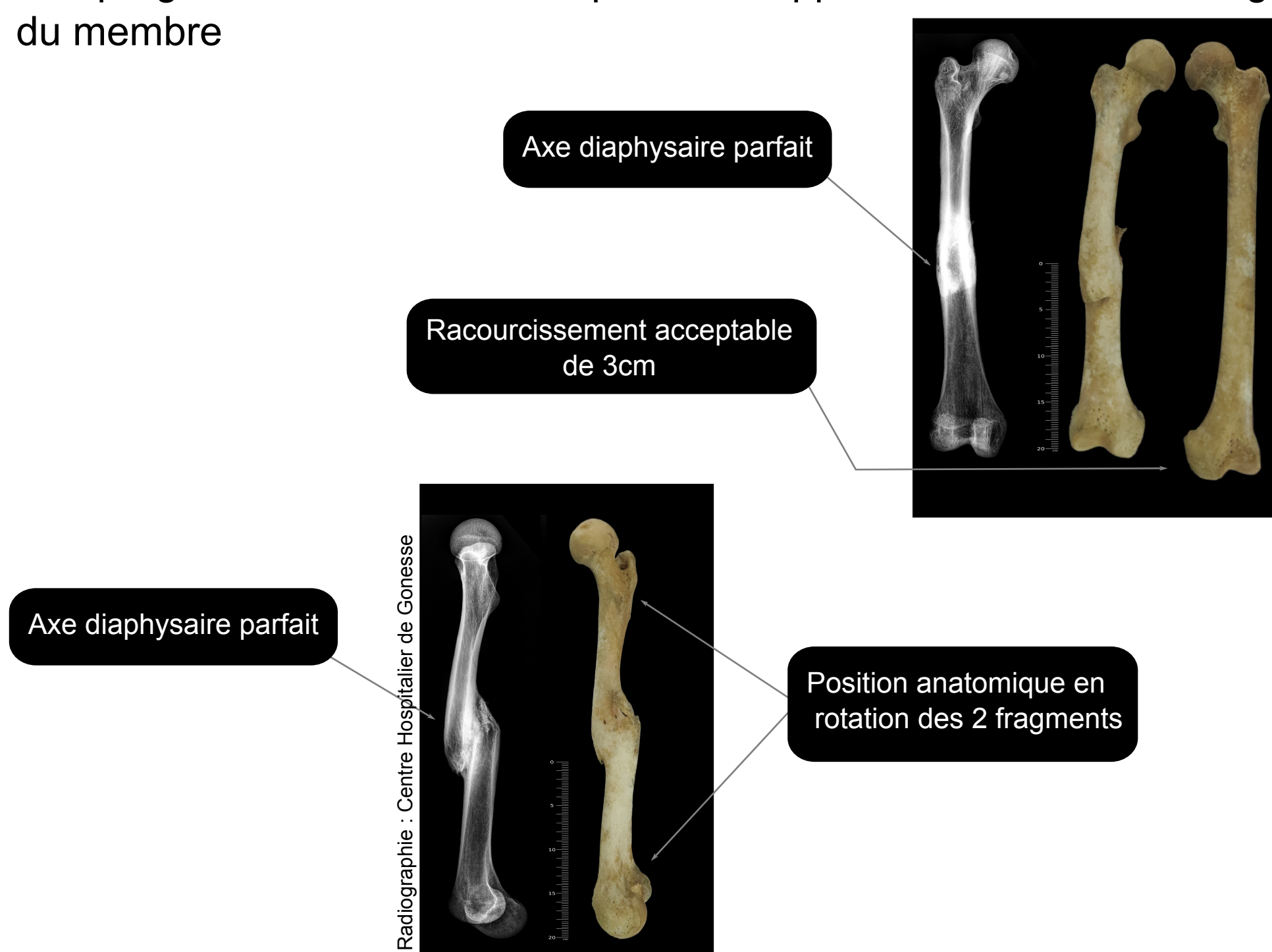
- La prévention des escarres (ulcère de pression sur la peau essentiellement au talon et à la fesse doit être immédiate.

- La nécessité d'une assistance totale prolongée pour assurer la vie quotidienne (alimentation, besoins naturels,...).

**2. La réduction de cette fracture transversale a été quasi obtenue :** Sans l'aide de radiographies, les trois déplacements habituels ont été contrôlés à savoir l'angulation, la rotation et le raccourcissement.

Une fracture par torsion du type spiroïde aurait été plus facile à stabiliser ; on peut imaginer que ce bon résultat sur cette fracture transversale a été obtenu soit en profitant de l'épaisseur du périoste du fait de son jeune âge contrôlant l'instabilité de la fracture, soit, peut être, en mettant l'individu en traction progressive continue douce dans l'axe rendant ainsi le raccourcissement très acceptable.

**3. la fracture a consolidé :** Cette bonne consolidation n'était pas évidente. Le délai naturel est de trois mois. Dans ce cas, dans la mesure où le chevauchement persiste et fragilise mécaniquement l'os, un délai de quatre mois pour ne pas risquer une re-fracture paraît raisonnable. La mort semble être survenue environ un à deux ans après la fracture. Le cal de consolidation autour du foyer de fracture, fait d'os spongieux au départ, est en effet bien corticalisé ce qui se fait très progressivement avec la reprise de l'appui et la remise en charge du membre



#### Deux fractures négligées au XIIIe et au XIXe siècle :

Ces deux fractures permettent de mesurer la qualité des soins de notre sujet. Ces fractures, obliques courtes, étaient pourtant techniquement plus faciles à stabiliser.

Laissées en l'état, les trois déformations de base, n'ont pas été corrigées :

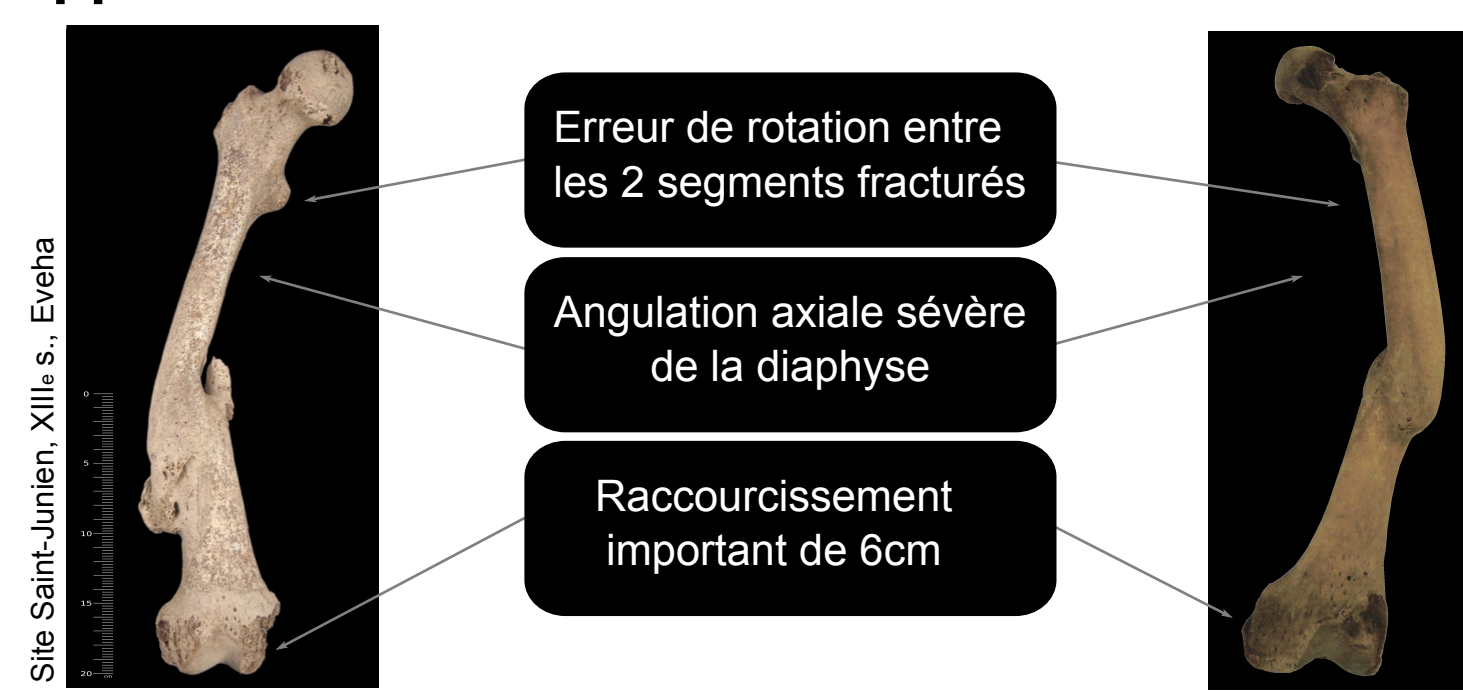
- **L'angulation** due à la contraction des muscles de la face interne de la cuisse (muscles adducteurs magnus, brevis, longus)

- **Le raccourcissement** de 6 cm engendré par la contraction du muscle quadriceps femoris

- **La bascule du segment distal**, du simple fait de la pesanteur avec une erreur de rotation majeure de 60° entre le fragment proximal et distal.

Ces fractures ont consolidé vaille que vaille et les blessés ont survécu témoignant d'une prise en charge attentive de vie quotidienne.

Par contre, la reprise de la marche a dû être à l'évidence laborieuse avec un handicap majeur (Bonnichon et Bonnet 2009, Pálfi 1997). **Ces contre-exemples témoignent de la qualité des soins apportés à notre cas.**



### Des violences perimortem à arme tranchante deux ans après

Le sujet présente des lésions réparties sur la **tête** et le **membre supérieur gauche**. Leur morphologie est caractéristique de traumatismes résultants de coups portés avec une **arme tranchante**. Ces lésions sont linéaires, bien définies, avec des bords anguleux, et des sections en V. On note aussi une surface plate et lisse du côté entrant du coup et un arrachement osseux du côté opposé.

#### Lésions :

- **Crâne** : coup tranchant, sagittal, porté depuis le dessus de la tête. La lésion, de 12 cm de long et 3,5 cm de profondeur, s'étend du dessus de l'orbite gauche jusqu'au milieu de l'os pariétal gauche.

- **Mandibule** : coup tranchant, postérieur, sur l'angle mandibulaire gauche, avec arrachement en partie antérieure de la lésion. Consécutif au coup porté sur VC2.

- **VC2** : coup tranchant, postérieur, sans lésion sur VC1 et VC3.

- **VC4** : coup tranchant, postérieur, sans lésion sur VC3 et VC5.

- **Humérus G** : coup tranchant, inférieur→supérieur latéral, au 1/3 supérieur de la diaphyse, avec arrachement osseux. Lésion en V de 2,4 cm de large et 0,5 cm de profondeur.

- **MTC2 à 4 G** : coup tranchant, médial→latéral et distal→proximal, sur les diaphyses et les têtes.

- **Radius G** : coup tranchant en partie postero-médiale de la diaphyse, avec arrachement osseux et fracture perimortem transversale. Lésion

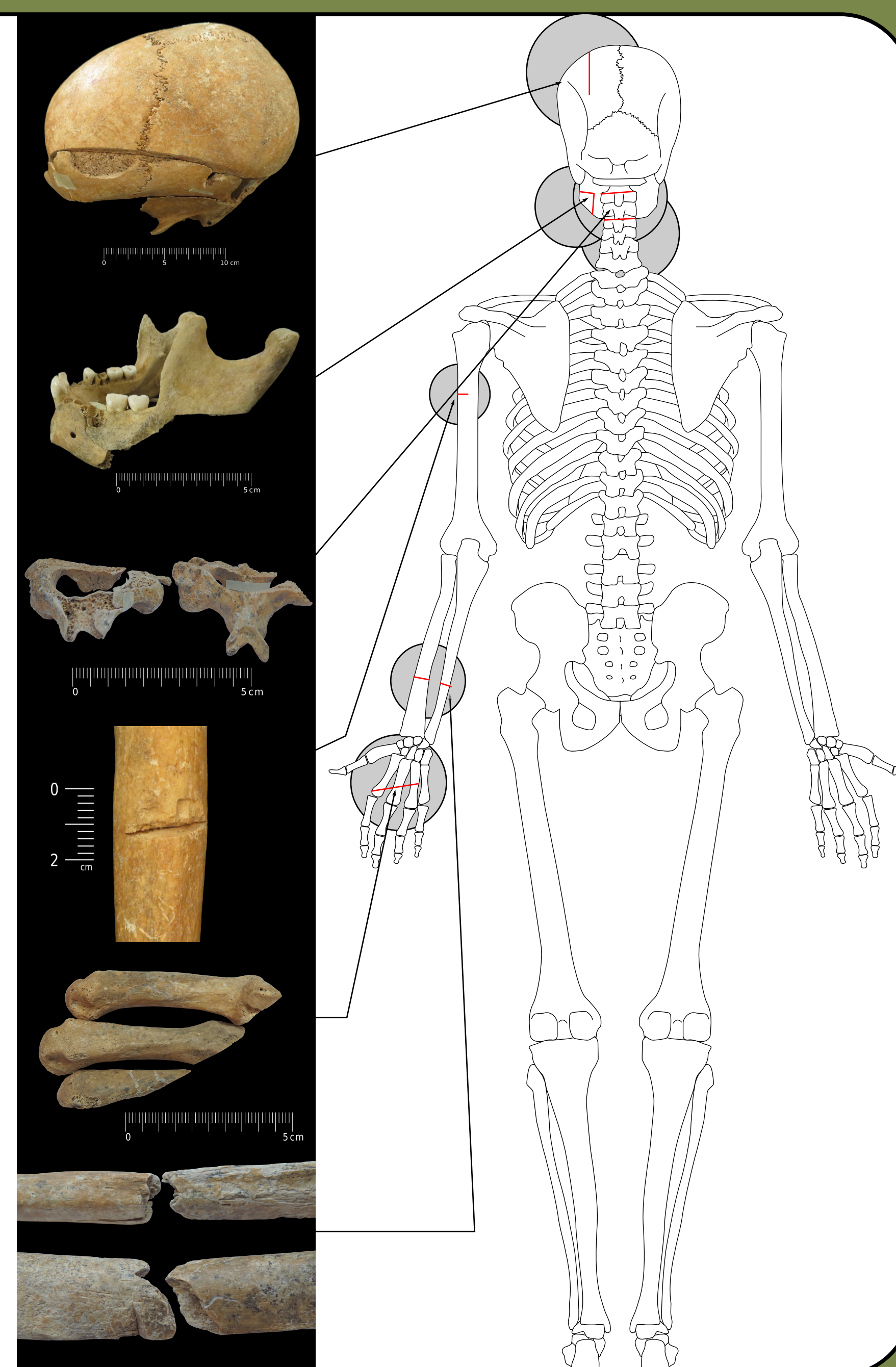
en V de 0,8 cm de large et 0,3 à 0,4 cm de profondeur.

- **Ulna G** : fracture transversale perimortem, avec point d'impact en partie postérieure.


Ces lésions témoignent de l'utilisation d'une arme aiguisée, longue et lourde. Les exemples de sépultures de masse en contexte de combat en Europe pour la période médiévale et post-médiévale restent rares en comparaison du nombre de conflits. Seulement neuf sépultures ont été examinées anthropologiquement parlant pour la période des VIIIe-XIXe siècle. Cependant, parmi ces exemples, certaines caractéristiques reviennent systématiquement : les individus touchés sont des **adultes** plutôt **jeunes** et, à de rares exceptions, exclusivement **masculins**. Sur les cas archéologiques observés, les lésions sont localisées majoritairement sur le crâne, et plus légèrement sur le post-crâne. Elles sont portées à l'aide d'armes tranchantes mais aussi contondantes et perforantes (Alfsdotter et Kjellström 2019, Boucherie et al. 2017, Brink 1998, Kjellström 2005). Les cas archéologiques ne sont cependant pas représentatifs de la réalité puisque les lésions non-osseuses n'y sont pas représentées. L'étude de textes médiévaux (Mounier-Kuhn 2000) permet cependant de tirer les mêmes conclusions que l'archéologie : les coups sont portés à la tête et sur le post-crâne, majoritairement avec le même type d'armes, sur le même type de profil de population.

Tableau d'après Alfsdotter et Kjellström 2019, Boucherie et al. 2017, Brink 1998, Kjellström 2005, Mounier-Kuhn 2000

Site	Date	Nombre Individus	Armes Tranchantes	Armes Contondantes	Armes Perforantes	% de crânes Touchés	% de PC Touchés	% de coups Par la D	% de coups Par la G	% de coups Sagittaux	% de coups Par dessus	% de coups Par dessous	% de coups Perpendiculaires
Sandbjerg, Danemark	1300-1350	45	oui			100,0%	6,7%	37,8%	40,8%	21,4%	63,7%	12,1%	24,2%
Visby, Suède	1361	1185	oui			40,0%	60,0%		63,0%			oui	
Towton, Angleterre	1461	38	37 lésions	6 lésions		96,0%	82,0%	dominant sur Le post-crâne	dominant Sur le crâne	68 cas crâne			32 cas crâne
Uppsala, Suède	1520	60	oui			60,0%	18,0%	43,0%	48,0%	9,0%	65,0%	12,0%	23,0%
Lützen, Allemagne	1632	47	21 lésions	21 lésions	32 lésions	10,0%	3,5%	36,0%	41,0%	23,0%			
University Square Bucharest, Roumanie	16 <sup>e</sup> -17 <sup>e</sup> s.	3	20 lésions	3 lésions		100,0%	100,0%	37,0%	33,0%	29,0%	29,2%	8,3%	62,5%
Littérature médiévale Occident	6 <sup>e</sup> -15 <sup>e</sup>	104	24,00%	14,60%	72,00%	50,0%	50,0%						



### Hypothèses reconstitutives



Le nombre de lésions tranchantes et leur répartition permettent d'affirmer qu'elles ne sont pas accidentelles ou judiciaires.

Les coups portés sur le membre supérieur gauche se présentent comme caractéristiques de blessures de parade, suggérant que l'individu s'est défendu et qu'il n'était pas étreint. Le coup sur la main gauche n'a pu être porté que de face, du haut vers le bas, avec le membre placé devant le buste.

Bien que rien ne permette de l'affirmer définitivement, et que l'hypothèse d'un conflit domestique puisse toujours être envisagée, le sujet de la tombe 3288 présente toutes les caractéristiques du profil d'un **combattant robuste**, portant des marques **anciennes** et **peri mortem** de violences..

#### Profil offensif et profil défensif :

Face à de telles blessures la question de l'armement se pose.

Côté offensif, les lésions témoignent d'une arme de taille, lourde. L'épée et le scramasaxe sont possibles car attestés à **période mérovingienne**. En revanche, l'épée à deux mains n'apparaît qu'à la fin du XIIIe siècle (Perrot 1982).

Côté défensif, bien que le casque existe déjà à la période concernée, la netteté et la profondeur des entailles ne permettent pas d'envisager son utilisation dans le cas présent. De plus cet équipement reste de qualité médiocre, tient mal en place et n'est pas systématique. La tête devient donc la première cible en combat pour neutraliser un adversaire (Mounier-Kuhn 2000).

Dans le cas de cet individu, compte-tenu des nombreux coups, venant de différents axes, il est possible d'envisager un combat avec plusieurs assaillants et/ou une mise à mort sur un individu tombé au sol.

