



**HAL**  
open science

# Apports de la radiologie, de la microtomodensitométrie et de l'histologie à l'étude des pathologies, troubles de croissance et modifications physiologiques de l'os immature- présentation de la recherche ANCESTOR

Samuel Bédécarrats, Denis Bougault, Cécile Chapelain de Seréville-Niel

## ► To cite this version:

Samuel Bédécarrats, Denis Bougault, Cécile Chapelain de Seréville-Niel. Apports de la radiologie, de la microtomodensitométrie et de l'histologie à l'étude des pathologies, troubles de croissance et modifications physiologiques de l'os immature- présentation de la recherche ANCESTOR. Colloque du Groupe des Paléopathologistes de Langue Française, Apr 2022, Paris-Aubervilliers, France. hal-03671251

**HAL Id: hal-03671251**

**<https://hal.science/hal-03671251v1>**

Submitted on 3 Jun 2022

**HAL** is a multi-disciplinary open access archive for the deposit and dissemination of scientific research documents, whether they are published or not. The documents may come from teaching and research institutions in France or abroad, or from public or private research centers.

L'archive ouverte pluridisciplinaire **HAL**, est destinée au dépôt et à la diffusion de documents scientifiques de niveau recherche, publiés ou non, émanant des établissements d'enseignement et de recherche français ou étrangers, des laboratoires publics ou privés.

# APPORTS DE LA RADIOLOGIE, DE LA MICROTOMODENSITOMÉTRIE ET DE L'HISTOLOGIE À L'ÉTUDE DES PATHOLOGIES, TROUBLES DE CROISSANCE ET MODIFICATIONS PHYSIOLOGIQUES DE L'OS IMMATURE

## PRÉSENTATION DE LA RECHERCHE ANCESTOR

Samuel Bédécarrats<sup>1</sup>  
Denis Bougault<sup>1</sup>  
Cécile Chapelain de Seréville-Niel<sup>1</sup>

<sup>1</sup> UMR 6273 CRAHAM, CNRS, Université Caen Normandie

Contact : samuel.bedecarrats@unicaen.fr

### Introduction

L'étiologie des modifications osseuses observées sur les squelettes d'individus immatures est difficile à établir car résultant de facteurs interconnectés exogènes et endogènes de nature biologique, culturelle, environnementale et socioéconomique (Lewis 2018).

La recherche ANCESTOR (anomalie de croissance des populations normandes immatures) cherche à préciser la description de modifications osseuses observées sur des sujets décédés avant l'âge de 6 ans afin d'aider au diagnostic paléopathologique des individus immatures.

L'utilisation de protocoles d'analyse permettant une étude détaillée des réactions osseuses a montré son importance pour définir la nature pathologique des modifications (e.g. pour le périoste, Rittemard 2019). Pour mener à bien notre étude, nous avons sélectionné trois méthodes reconnues pour leurs apports en paléopathologie : l'imagerie par rayons X planaire et tomographique (Villa 2019) et l'histologie (de Boer 2016).

### Matériel

#### Critères d'échantillonnage :

- Populations normandes (fig. 1)
- Individus inhumés entre le IV<sup>e</sup> et le XVII<sup>e</sup> siècle
- Individus décédés avant 6 ans
- Echantillon final = 159 individus

#### État de l'échantillon :

- Sous représentation des mains et pieds (fig. 2A)
- Modifications osseuses préférentiellement localisées sur les os de la voûte crânienne et les os longs des membres (fig. 2B)

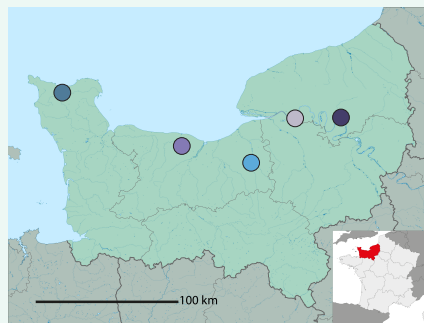
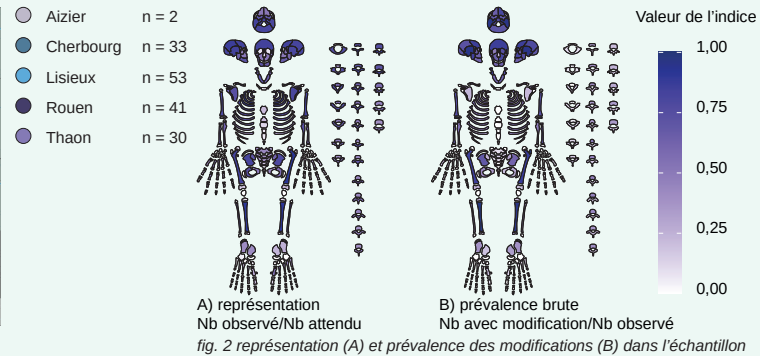


fig. 1 localisation des sites archéologiques échantillonnés



### Protocole d'étude et d'analyse des données

Pour chaque individu, un tibia et un fragment d'os de la voûte crânienne sont isolés et étudiés macroscopiquement. Les observations sont complétées d'acquisitions radiographiques, microtomodensitométriques ( $\mu$ CTscan) et histologiques. Les descriptions sont standardisées et enregistrées dans une base de données dédiée. La standardisation facilite la mise en correspondance des différentes analyses ainsi que l'exploitation statistique des données (fig. 3).

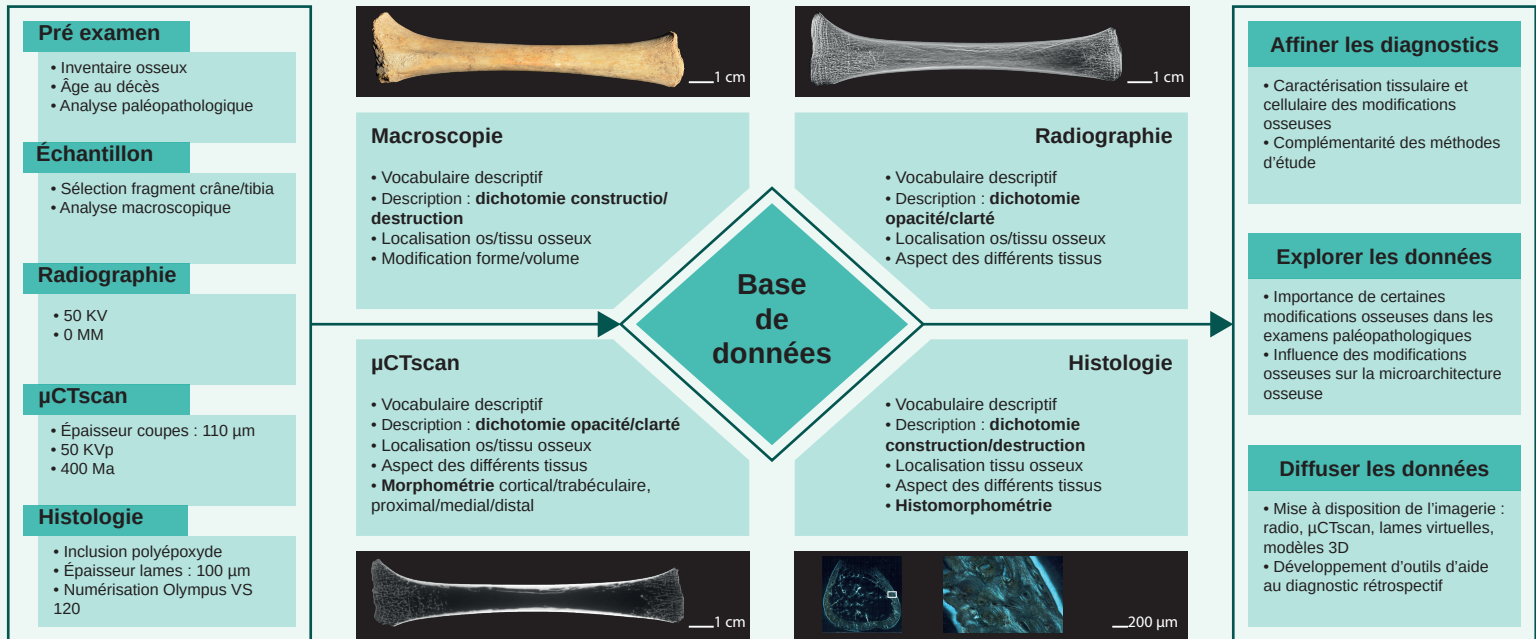


fig. 3 déroulé de l'étude. De gauche à droite : protocoles d'acquisition, protocoles d'étude et orientations de l'exploitation des données

### Avancement et perspectives

Les examens radiographiques et  $\mu$ CTscan ont été réalisés en 2021 afin de respecter l'intégrité des pièces échantillonnées et produire des modèles 3D servant de copies numériques en prévision des coupes pour les observations en lame mince. Cette dernière étape devrait s'achever en milieu d'année 2022.

Les analyses des premiers résultats ont porté sur les individus les mieux représentés et se sont concentrées sur le lien entre l'aspect macroscopique de surface des tibias et les caractérisations radiographiques, microtomodensitométriques et histologiques du périoste et de l'os cortical.

### Bibliographie

- de Boer, H., Van der Merwe, A., 2016. Diagnostic dry bone histology in human paleopathology. *Clinical Anatomy* 29, 831–843.
- Lewis, M., 2018. Biology and Significance of the Nonadult Skeleton, in: *Paleopathology of Children*. Elsevier, pp. 1–15.
- Rittemard, C., Colombo, A., Desbarats, P., Dutailly, B., Dutour, O., Coqueugniot, H., 2019. The periosteum dilemma in bioarchaeology: Normal growth or pathological condition? – 3D discriminating microscopic approach. *Journal of Archaeological Science: Reports* 24, 236–243.
- Villa, C., Fröhlich, B., Lynnerup, N., 2019. Chapter 7 - The Role of Imaging in Paleopathology, in: *Buikstra, J.E. (Ed.), Ortner's Identification of Pathological Conditions in Human Skeletal Remains (Third Edition)*. Academic Press, San Diego, pp. 169–182.