



HAL
open science

Revue compréhensive de l'apport de l'impression 3D en médecine : mise en perspective des différentes applications en urologie

Clément Michiels, Eva Jambon, Julien Sarrazin, Astrid Boulenger de Hauteclocque, Solène Ricard, Nicholas Grenier, Matthieu Faessel, Frédéric Bos, Jean-Christophe Bernhard

► To cite this version:

Clément Michiels, Eva Jambon, Julien Sarrazin, Astrid Boulenger de Hauteclocque, Solène Ricard, et al.. Revue compréhensive de l'apport de l'impression 3D en médecine : mise en perspective des différentes applications en urologie. *Progrès en Urologie*, 2021, 31 (12), pp.762-771. <10.1016/j.purol.2021.04.002>. <hal-03637168>

HAL Id: hal-03637168

<https://hal.science/hal-03637168v1>

Submitted on 16 Oct 2023

HAL is a multi-disciplinary open access archive for the deposit and dissemination of scientific research documents, whether they are published or not. The documents may come from teaching and research institutions in France or abroad, or from public or private research centers.

L'archive ouverte pluridisciplinaire HAL, est destinée au dépôt et à la diffusion de documents scientifiques de niveau recherche, publiés ou non, émanant des établissements d'enseignement et de recherche français ou étrangers, des laboratoires publics ou privés.



Distributed under a Creative Commons CC BY-NC 4.0 - Attribution - Non-commercial use - International License

Revue compréhensive de l'apport de l'impression 3D en médecine : mise en perspective des différentes applications en urologie

Michiels C¹, Jambon E⁴, Sarrazin J², Boulenger de Hauteclocque A¹, Ricard S^{1,5}, Grenier N⁴, Faessel M², Bos F², Bernhard JC^{1,5}

¹ : Service de chirurgie urologique et transplantation rénale, CHU Bordeaux, France

² : Fablab et Technoshop Coh@bit, IUT, Université de Bordeaux, France

⁴ : Service d'Imagerie et Radiologie interventionnelle, CHU Bordeaux, France

⁵ : Réseau Français de Recherche sur le Cancer du Rein UroCCR, Bordeaux, France

Auteur correspondant :

Dr. Clément Michiels

Service de chirurgie urologique et transplantation rénale, CHU Bordeaux, France

Place Amélie Raba Léon

33076 Bordeaux CEDEX

clement.michiels@gmail.com

Dr. Eva Jambon

Service d'Imagerie et Radiologie interventionnelle, CHU Bordeaux, France

Eva.jambon@chu-bordeaux.fr

M. Joffrey Sarrazin

Fablab et Technoshop Coh@bit, IUT, Université de Bordeaux, France

joffrey.sarrazin@u-bordeaux.fr

Mme Astrid Boulenger de Hauteclocque

Service de chirurgie urologique et transplantation rénale, CHU Bordeaux, France

astrid.dehauteclocque@gmail.com

Mme Solène Ricard

Service de chirurgie urologique et transplantation rénale, CHU Bordeaux, France

Réseau Français de Recherche sur le Cancer du Rein UroCCR, Bordeaux, France

Pr. Nicolas Grenier

Service d'Imagerie et Radiologie interventionnelle, CHU Bordeaux, France

M. Matthieu Faessel

Fablab et Technoshop Coh@bit, IUT, Université de Bordeaux, France

matthieu.faessel@u-bordeaux.fr

M. Frédéric Bos

Fablab et Technoshop Coh@bit, IUT, Université de Bordeaux, France

frederic.bos@u-bordeaux.fr

Pr. Jean-Christophe Bernhard

Service de chirurgie urologique et transplantation rénale, CHU Bordeaux, France

Réseau Français de Recherche sur le Cancer du Rein UroCCR, Bordeaux, France

jean-christophe.bernhard@chu-bordeaux.fr

Revue compréhensive de l'apport de l'impression 3D en médecine : mise en perspective des différentes applications en urologie

Nombre de mots : 3459

Introduction

“3-D printing that has the potential to revolutionize the way we make almost everything” (Barack Obama, 2013). « L'impression 3D a le potentiel de révolutionner la façon dont nous concevons presque tout » (Barack, O. 2013).

L'impression tridimensionnelle (3D) est considérée aujourd'hui comme la 4^{ème} révolution industrielle. Ce procédé de fabrication additive a été pensé pour devenir une technique de prototypage rapide, en fabricant un objet couche par couche. En plein essor ces dernières années, il y a aujourd'hui plus de 30 fabricants d'imprimantes 3D et plus de 300 modèles disponibles. Après le prototypage rapide, l'impression 3D a su se développer pour atteindre les standards de la production industrielle, avec de nombreuses applications, notamment dans l'aéronautique.

L'industrie dentaire est un fervent utilisateur de la fabrication additive. Ce marché était estimé à 780 millions de dollars en 2015. Dans ce domaine, l'impression 3D a dû franchir une étape supplémentaire de biocompatibilité pour permettre aux reproductions d'être ensuite implantées chez les patients.

Dans le domaine médical, l'impression 3D est plus balbutiante, et il n'existe pas à ce jour d'application qui soit entrée en pratique clinique standardisée. Cependant, de nombreuses spécialités s'intéressent à ses utilisations potentielles presque illimitées.

L'objectif de cette mise au point était donc de dresser un état de l'art de l'impression 3D en médecine avec une attention particulière portée sur l'urologie.

Matériel et Méthodes

Le groupe de travail était composé de 4 membres (2 urologues, 1 radiologue et 1 ingénieur spécialisé en impression 3D), réunis autour d'un projet propre d'impression 3D de reins tumoraux avant néphrectomie partielle (Projet Rein-3D-print, UroCCR n°39). Ce groupe a réalisé une revue de la littérature dans la base de données Pubmed/Medline (<http://www.ncbi.nlm.nih.gov/pubmed/>) de 2000 à 2020 en utilisant les mots clés suivants : « 3D printed » ; « rapid prototyping » ; « 3D printing ». Seules les publications en anglais ont été retenues. Les études concernant des disciplines paramédicales, pharmacologiques ou dentaires ont été exclues. Une attention particulière a été portée sur les essais cliniques. Pour être plus restrictif et permettre des recherches plus affinées, on a ensuite ajouté les mots clés correspondant aux différentes catégories d'apport de l'impression 3D retrouvées dans la littérature, à savoir :

- L'information au patient (« patient information »)

- L'enseignement (« education »)
- La planification chirurgicale ou préopératoire (« preoperative planning »)
- La simulation chirurgicale (« surgical simulation »)
- L'impression de matériel implantable ou d'instruments de chirurgie (« prosthetics »)
- L'impression de tissus biologiques (« bioprinting »)

Les objectifs étaient de présenter et de catégoriser les différents apports de l'impression 3D en médecine, en citant les études publiées les plus pertinentes.

Résultats

Analyse orientée de la littérature

La recherche effectuée sur Pubmed/Medline, retrouvait 4,478 résultats en langue anglaise. Parmi ceux-là, on dénombrait 31 essais cliniques selon les filtres catégoriels de Pubmed, 862 revues de la littérature, et 2 méta-analyses.

Parmi les 30 essais cliniques publiés recensés dans Pubmed avec les critères de recherche pré-cités :

- Treize articles (42%) étudiaient l'apport de l'impression 3D en guise de planification préopératoire, et donc souvent de simulation préopératoire pour la chirurgie osseuse, (11 en orthopédie, 2 en chirurgie maxillo-faciale). La plupart de ces études permettaient aux chirurgiens de simuler leur ostéosynthèse avant l'intervention et donc de choisir en avance le matériel qu'ils utiliseraient, ainsi que les sites d'implantation des plaques et des vis. L'objectif était d'évaluer le gain de temps chirurgical et l'amélioration qualitative du geste d'ostéosynthèse.
- Quatre études évaluaient un outil de planification opératoire imprimé en 3D, en chirurgie cardiaque ou en cardiologie interventionnelle (1–4).
- Six études évaluaient un outil d'enseignement imprimé en 3D, dans diverses spécialités (5–10).
- Une étude évaluait le développement d'un outil imprimé en 3D pour réaliser une mucosectomie en endoscopie digestive interventionnelle sur un modèle porcin (11).
- Deux études évaluaient l'apport d'un outil imprimé en 3D, représentant l'anatomie du patient pour améliorer l'information préopératoire donnée au patient (12,13).
- Enfin, 3 études de chirurgie orthopédiques et une de chirurgie maxillo-faciale évaluaient le résultat clinique suite à des chirurgies avec implant prothétique imprimé en 3D, l'avantage étant qu'ils étaient conçus spécifiquement conformés à l'anatomie du patient (14–16).

En ciblant ensuite plus spécifiquement sur l'urologie et les différentes catégories d'utilisation de l'impression 3D, on a pu sélectionner les articles les plus pertinents en guise de comparaison avec les articles correspondant portant sur l'urologie.

Applications

Pour l'urologie plus spécifiquement, nous avons donc recensé au sein du Tableau 1 les études principales rapportant l'utilisation de l'impression 3D que nous citons dans les différentes catégories d'apport de l'impression 3D abordées.

Enseignement médical

Les besoins et les exigences de formation augmentent, avec des coûts de plus en plus contrôlés. La technologie d'impression 3D permet de reproduire l'anatomie d'un patient pour un coût raisonnable (17). Cela peut être un atout voire un gage de qualité pour une formation médicale d'excellence (18). Les questions d'éthique, les coûts et la logistique de l'apprentissage chirurgical sur cadavre assurent, une vraie place pour l'impression 3D dans l'enseignement chirurgical (19). En effet, elle permet de produire des supports d'enseignement et d'éducation patient-spécifiques, avec une bonne fidélité anatomique.

L'utilisation de l'impression 3D pour l'enseignement **d'anatomie**, notamment des membres, a été décrite (19) et comparée à l'enseignement sur cadavre. Thomas et al. ont scanné des squelettes, pour les imprimer en 3D pour un enseignement d'anatomie ; le but était de s'affranchir de matériel biologique et de pouvoir multiplier les échantillons à souhait pour les séances d'enseignement (20).

Comme rapporté par Costello et al., **en cardiologie**, l'enseignement de la gestion des cardiopathies congénitales a aussi été facilité par l'impression 3D des malformations cardiaques principales (21).

En chirurgie hépato-biliaire, l'impression du système porte, des voies biliaires, pour l'enseignement et les discussions sur la démarche thérapeutique en réunion pluridisciplinaire a été publiée par Watson et al.(17). Les auteurs soulignaient le faible coût (moins de 100\$ par modèle imprimé) et la facilité d'accès à cette technologie. Lors de la présentation d'un cas, l'impression 3D permettait à quiconque d'appréhender rapidement la complexité anatomique hépato-biliaire du patient. Transmettre autant d'informations anatomiques s'avérait nettement plus difficile avec une imagerie en coupes nécessitant plusieurs séquences et reconstructions.

Le **Collège Américain de Radiologie** a publié en 2014 un état des lieux ainsi que des recommandations sur l'enseignement de la radiologie aux Etats-Unis. Celui-ci souligne la pauvreté de l'enseignement de l'anatomie et de la radiologie dans les cursus médicaux américains. Une des solutions mise en avant était le développement, la diffusion et l'utilisation de l'impression 3D (18). D'autre part, ils proposaient de former les radiologues aux techniques de modélisation et d'impression 3D.

En **urologie**, l'enseignement de l'anatomie tumorale rénale avec des reins tumoraux imprimés en 3D et en utilisant le score de néphrométrie RENAL(22) comme critère d'évaluation, a été comparé à l'enseignement standard avec lecture

d'examens d'imagerie en coupes (23). Le modèle rénal imprimé en 3D permettait aux étudiants de mieux répondre aux questions anatomiques, de remplir le score RENAL avec plus d'exactitude et avec une meilleure corrélation inter-individuelle.

Enseignement par simulation

L'impression 3D a permis d'imprimer des modèles de voies aériennes s'adaptant sur un mannequin de simulation de **fibroscopie bronchique**. Al-Ramahi et al. ont réalisé ainsi des modèles de simulation « patients-spécifiques » (24), permettant de simuler des procédures d'extraction de corps étrangers des voies aériennes chez des patients de toutes tailles, notamment pédiatriques. La fabrication et la logistique d'utilisation de ces modèles 3D ont été comparées à un modèle porcin, d'utilisation beaucoup plus complexe.

L'impression 3D a permis, en **neurochirurgie**, à Ryan et al. de fabriquer un simulateur de traitement chirurgical d'une rupture d'anévrisme intracrânien (25). Waran et al. ont, eux, fabriqué un simulateur patient-spécifique de biopsies cérébrales stéréotaxiques (26). La même équipe a aussi mis au point un simulateur d'endoscopie interventionnelle ventriculaire imprimé en 3D (27).

En **ORL** pédiatrique, un simulateur de voie d'abord de l'oreille moyenne spécifique de l'âge, a été fabriqué et testé avec succès par Longfield et al. (28). Un tel outil s'avère précieux, les cadavres pédiatriques étant rarissimes (28).

En **urologie**, un simulateur de cure de jonction pyélourétérale pédiatrique par coelioscopie, a été développé par Cheung et al. (29). Un simulateur de néphrolithotomie percutanée (NLPC) a été développé, testé et évalué pour l'enseignement de la technique chirurgicale (30), en utilisant des matériaux et une technologie plus évolués que ce qui avait été fait 10 ans auparavant par Bruyère et al. (31). Les résultats de ces études préliminaires avec peu de sujets, sont encourageants et les auteurs rapportent un bénéfice en vitesse d'exécution et en précision des gestes après entraînement sur simulateur imprimé en 3D. Zhang et al. se sont d'ailleurs concentrés sur la procédure d'accès percutanée de la NLPC guidée par fluoroscopie en construisant et en validant leur modèle de simulation (32), avec pour critères d'évaluation, la quantité de rayons X, le nombre de ponctions, et le temps mis pour accéder au calice visé. Plus récemment, un simulateur de transplantation rénale robot-assistée a été décrit par Uwechue et al. (33). Leur équipe a imprimé un pelvis, la bifurcation aorto-iliaque, la bifurcation ilio-cave ainsi que le rein du donneur. Les anastomoses ont, elles, été faites sur tissus humains de donneurs décédés, préinstallés sur les modèles 3D du greffon et sur les vaisseaux iliaques receveurs, réalisant ainsi un simulateur « hybride » imprimé 3D/cadavérique.

L'impression 3D présente pour principal avantage, à partir d'une imagerie, de pouvoir réaliser des modèles spécifiques au patient, en particulier en pathologie tumorale, souvent à un faible coût (6), et avec une bonne rentabilité d'enseignement (17).

Plusieurs problématiques existent néanmoins pour une utilisation massive de l'impression 3D en simulation chirurgicale :

- Les caractéristiques physiques des matériaux : La plupart des matériaux en impression 3D sont des polymères rigides, qui ne peuvent pas reproduire les propriétés mécaniques d'organes autres que l'os. C'est donc, pour le moment en chirurgie maxillo-faciale et en orthopédie, que l'impression 3D offre le plus de solutions dans le domaine de la simulation chirurgicale. Ainsi en atteste la richesse bibliographique dans le domaine de l'impression 3D pour ces spécialités. Des imprimantes spécifiques et des matériaux d'impression aux dureté et élasticité variables pouvant approcher les propriétés mécaniques des tissus humains, ont donc vu le jour. La dureté des matériaux d'impression est exprimée en shore selon différentes échelles existantes. Néanmoins, parvenir à conférer aux tissus de simulation imprimés en 3D un caractère biomimétique optimal reste une gageure. Ainsi, d'autres auteurs s'orientent vers des solutions mixtes par impression 3D de moules dans lesquels est coulé du silicone (29,30).
- Le saignement, difficile à reproduire à l'échelle d'un organe plein qui plus est en conservant une vascularisation anatomiquement fidèle.
- Les plans de dissection, sachant que chaque interface entre les structures internes à l'organe représentent des surfaces de liaison et jonction entre des matériaux pouvant avoir une élasticité, une adhérence et une résistance au déchirement propre. La traduction en termes de dissétabilité de ces interfaces représente une complexité supplémentaire.

Planification préopératoire et simulation chirurgicale préopératoire

La plupart des publications sur la planification avec simulation sont des case-reports ou des séries de cas complexes pour lesquels les auteurs ont recherché spécifiquement une solution de simulation préopératoire chirurgicale à l'aide de l'impression 3D.

Par exemple en orthopédie, You et al. ont comparé de manière randomisée et prospective le traitement chirurgical des fractures de l'extrémité supérieure de l'humérus avec ou sans planification préopératoire par impression 3D (2 groupes de 30 patients) (34). Cette étude concluait à une diminution des durées de chirurgie ainsi que des saignements per-opératoires. La planification avec simulation préopératoire, permettait de guider, en amont, le choix du matériel d'ostéosynthèse le plus adéquat.

En **chirurgie maxillo-faciale**, une publication rapporte l'apport de l'impression 3D pour des chirurgies de reconstructions mandibulaires. Elle permettait la réalisation d'une planification préopératoire, le choix du matériel d'ostéosynthèse, l'impression d'un guide de résection et la reconstruction mandibulaire avec greffe de fibula (35).

En **chirurgie pédiatrique**, Krauel et al. ont rapporté trois cas de planification préopératoire avec impression 3D de tumeurs médiastinale et lombo-aortiques (sarcome médiastinal et deux neuroblastomes), pour faciliter des chirurgies complexes de résection tumorale(36).

En **Urologie**, la planification préopératoire avec impression 3D a été mise en avant par Chandak et al. pour la **prostatectomie** totale robot-assistée chez des patients cT3 (37). L'IRM de prostate était segmentée en distinguant le parenchyme

prostatique, la lésion cible, ainsi que les bandelettes vasculo-nerveuses. Les auteurs soulignaient le retour du tactile avec la palpation du modèle 3D, alors qu'il était perdu avec l'approche robotique de cette chirurgie. La perte du tactile étant considéré comme un des inconvénients de la chirurgie robotique. Le modèle 3D permettait au chirurgien de planifier son geste et d'informer le patient sur l'approche de la chirurgie. L'auteur, rapportait l'utilisation per-opératoire du modèle pour tenter d'améliorer les taux de marges chirurgicales sur les temps de dissection apicale et de préservation des bandelettes vasculo-nerveuses. Cet article s'inscrit dans le cadre IDEAL 2A de l'innovation chirurgicale (38), soit un stade d'exploration et de développement. Zhang et al. ont rapporté l'utilisation de l'impression 3D dans une série de 10 **chirurgies conservatrices de tumeurs rénales cT1**(39). Wake et al.(40) ont illustré sur une série de 10 patients, l'impact que pouvait avoir l'impression 3D à partir d'IRM rénale sur la stratégie opératoire. Les modifications concernaient le caractère conservateur ou non du geste, le choix de la voie d'abord ouverte ou coelioscopique, rétro- ou transpéritonéale ainsi que la stratégie de clampage vasculaire envisagée. Le modèle 3D confortait le chirurgien dans sa stratégie opératoire. Dans ces 2 études les modèles étaient présentés aux patients avec un retour encourageant. La **simulation** procédurale de la néphrectomie partielle robot assistée a aussi été décrite par Maddox et al. (41), dans une étude de faisabilité de 7 cas. Les reins étaient modélisés et imprimés en ne gardant que la capsule rénale, ensuite remplie de gel balistique. Les tumorectomies sur le modèle imprimé 3D étaient réalisées avec assistance robotique, par le chirurgien, une semaine avant la vraie intervention. Les résultats péri-opératoires des 7 patients en question ont été comparés favorablement à leur base de données, mais sans significativité et sans pertinence clinique directe du fait du faible effectif et de l'absence d'évaluation comparative directe. Dans cette étude, la simulation était réalisée par le chirurgien lui-même, sur le modèle patient-spécifique, en préopératoire. Il ne s'agissait donc pas d'enseignement chirurgical mais réellement d'une simulation préopératoire devant bénéficier directement au patient à traiter. L'analyse du service médical rendu de cette simulation serait difficile à évaluer quantitativement mais des résultats sur des effectifs plus importants seraient intéressants. Les auteurs concluaient effectivement sur le besoin d'une étude cas-témoins afin de mieux en évaluer le bénéfice. Un autre simulateur a été développé par Melnyk et al., cette fois-ci avec des moules imprimés en 3D qui permettent de réaliser des modèles de reins tumoraux en hydrogel. Les caractéristiques biomécaniques du modèle ont été validées par comparaison à des reins porcins (42). Celui-ci était également perfusé, et les structures périrénales étaient recrées pour un modèle le plus proche possible de la réalité. Un pelvitainer a aussi été développé par une équipe d'urologie américaine et comparé à un pelvitainer issu de l'industrie (43). Ils proposent de diffuser à qui le souhaite les fichiers 3D servant à la confection de cet outil d'entraînement à la chirurgie coelioscopique.

Enfin, Cui et al.(44) ont montré la faisabilité de modélisation et d'impression 3D d'un outil pour **guider** l'implantation d'électrodes de **neuro-modulation sacrée** (NMS) réalisé à partir du scanner du patient. Le trajet des électrodes est donc dessiné à partir du scanner, pour qu'elles aillent de la peau où des repères sont placés, jusqu'aux foramens sacrés. Les six cylindres laissant passer le trajet simulé de l'électrode est ensuite modélisé sur une plaque moulant les contours du patient. Le guide imprimé en 3D ensuite positionné sur le patient laisse passer l'aiguille d'aide à

l'implantation de l'électrode à travers les cylindres, ayant la localisation et l'angle parfait pour que l'aiguille et donc l'électrode, atteignent leur cible. Cette étude de faisabilité portait sur deux patients et permettaient une implantation facilitée de l'électrode de NMS, plus rapide et plus précise que sans l'outil de guidage imprimé en 3D. Là encore, une étude comparative est nécessaire pour évaluer ce procédé.

Information patient

L'impression 3D pour l'information patient présente les avantages de fournir des supports d'information simples d'utilisation et intuitifs, par rapport à ce qui existe actuellement (schéma, explications, visualisation d'imageries) (13). En fournissant une information forcément plus précise et exacte, l'impression 3D permet une qualité d'information préopératoire qui pourrait être demandée par les patients afin qu'ils puissent disposer d'une information claire et entière.

Cela a été décrit pour les malformations crâniofaciales pédiatriques et notamment les fentes labio-palatines, où la malformation peut être complexe à appréhender (45).

En **urologie**, cela a été fait pour l'information patient préopératoire, avant néphrectomie partielle (13,46), mais seule l'étude pilote sur 7 patients de Bernhard et al.(13) a évalué par comparaison quantitative « avant-après », le gain en compréhension après présentation du modèle 3D personnalisé (13), rapportant entre +17 et +50% d'amélioration des connaissances en moyenne, selon la dimension étudiée (connaissances de base en physiologie rénale, anatomie rénale, caractéristiques tumorales, et enjeux de la chirurgie conservatrice).

Impression de Matériel

Une application très intéressante résiderait dans l'impression de matériel chirurgical ou de matériel prothétique sur mesure, imprimé sur place, à la porte du bloc opératoire, avec une diminution des coûts d'emballage et de transport, et une traçabilité facilitée (47).

Des trocarts ainsi que des sondes JJ ont ainsi déjà été imprimés (48) et essayés sur modèles animaux et sur cadavres, mais seulement en guise d'étude de faisabilité, ou de preuve de concept, puisque ces matériels n'ont pas d'autorisation pour usage médical chez l'Homme.

Bioprinting

Alors que l'impression 3D en elle-même fait des progrès et que les applications se multiplient, le bioprinting, qui relève de la bioingénierie tissulaire, peine à avancer. Il s'agit de déposer des cellules vivantes par couches, en y ajoutant -ou directement sur- une matrice extra-cellulaire. L'impression d'organes plus complexes comme le foie ou le rein, est aujourd'hui limitée par la capacité de réplication des architectures tissulaire et vasculaire, de l'imbrication de différents types cellulaires pour recréer l'organisation structurelle et fonctionnelle d'un organe.

Discussion

Cette revue de la littérature a permis de catégoriser les différentes utilisations de l'impression 3D rapportées dans la littérature. On a pu comparer les applications rapportées en urologie avec celles des autres spécialités. Les spécialités avec le plus grand nombre de publications sur le sujet sont la chirurgie orthopédique et la chirurgie maxillo-faciale. Cela est inhérent aux techniques opératoires d'ostéosynthèse et de mise en place de prothèses de ces spécialités. En effet, ces spécialités se prêtent très bien à l'impression 3D, du fait de la précision de l'imagerie ostéo-articulaire, de la facilité de modélisation 3D des différentes structures intéressées avec un fort contraste au scanner des structures osseuses. La simulation chirurgicale mais également l'impression d'implants sur mesure sont donc grandement facilitées par l'impression 3D. En effet, Ces disciplines sont bien plus en avance que l'urologie dans ce domaine. L'impression 3D de tissus mous que l'on pourrait opérer n'a pas encore vu le jour. La fabrication d'organes permettant d'effectuer une simulation chirurgicale en urologie doit encore passer par l'impression 3D de moules puis par le moulage des différents organes en silicone ou en hydrogel.

L'impression 3D en urologie est donc plus utile pour l'instant pour l'information patient ou pour la planification chirurgicale comme le montrent les différentes publications retrouvées et citées dans cette revue. Cependant, ces technologies demeurent coûteuses et les avantages ou les bénéfices par rapport à la modélisation 3D sont plus difficiles à évaluer. Les méthodes d'évaluation ainsi que les critères de jugement des différentes études portant sur ces applications de l'impression 3D sont souvent discutables. Il s'agit dans la grande majorité des cas de questionnaires d'évaluation ou de satisfaction vis-à-vis de l'impression 3D, et non de critères objectifs cliniques. Cela demeure l'obstacle le plus important des différentes études sur l'impression 3D.

C'est sans doute pour l'enseignement et la simulation chirurgicale que l'impression 3D pourrait se développer encore plus à l'avenir. La plupart des études sur le sujet comparent l'impression 3D aux modes existants d'enseignement et de simulation. Ces modes-là reposent sur les modèles animaux ainsi que les modèles humains cadavériques. Les problèmes éthiques et sanitaires mais également économiques sont alors rapidement résolus par l'utilisation de l'impression 3D comme outil d'enseignement ou de simulation. En effet, l'impression 3D permet de produire des modèles spécifiques à des cas cliniques de patients réels, avec une bonne reproductibilité et des coûts de plus en plus maîtrisés.

Conclusion

Cette revue des applications médicales de l'impression 3D en montre la diversité et l'essor actuel. Les champs de l'enseignement, de la simulation procédurale physique, de la planification opératoire, et de l'éducation pré-thérapeutique du patient sont investis simultanément avec une marge de progression et des perspectives d'évolution importantes. La plupart des applications citées en sont encore au stade exploratoire selon le protocole IDEAL visant à guider l'évaluation de l'innovation chirurgicale. L'évaluation de la fiabilité, la sécurité et du bénéfice de l'impression 3D dans le cadre d'applications cliniques directes doit être

poursuivie notamment par la réalisation d'études contrôlées randomisées à plus grandes échelles.

Bibliographie

1. Li H, Qingyao null, Bingshen null, Shu M, Lizhong null, Wang X, et al. Application of 3D printing technology to left atrial appendage occlusion. *Int J Cardiol.* 15 mars 2017;231:258-63.
2. Muraru D, Veronesi F, Maddalozzo A, Dequal D, Frajhof L, Rabischoffsky A, et al. 3D printing of normal and pathologic tricuspid valves from transthoracic 3D echocardiography data sets. *European Heart Journal - Cardiovascular Imaging.* 1 juill 2017;18(7):802-8.
3. Ripley B, Kelil T, Cheezum MK, Goncalves A, Di Carli MF, Rybicki FJ, et al. 3D printing based on cardiac CT assists anatomic visualization prior to transcatheter aortic valve replacement. *J Cardiovasc Comput Tomogr.* févr 2016;10(1):28-36.
4. Qian Z, Wang K, Liu S, Zhou X, Rajagopal V, Meduri C, et al. Quantitative Prediction of Paravalvular Leak in Transcatheter Aortic Valve Replacement Based on Tissue-Mimicking 3D Printing. *JACC Cardiovasc Imaging.* 2017;10(7):719-31.
5. Lim KHA, Loo ZY, Goldie SJ, Adams JW, McMenamin PG. Use of 3D printed models in medical education: A randomized control trial comparing 3D prints versus cadaveric materials for learning external cardiac anatomy. *Anat Sci Educ.* 6 mai 2016;9(3):213-21.
6. Kong X, Nie L, Zhang H, Wang Z, Ye Q, Tang L, et al. Do 3D Printing Models Improve Anatomical Teaching About Hepatic Segments to Medical Students? A Randomized Controlled Study. *World J Surg.* août 2016;40(8):1969-76.
7. Dhir V, Itoi T, Fockens P, Perez-Miranda M, Khashab MA, Seo DW, et al. Novel ex vivo model for hands-on teaching of and training in EUS-guided biliary drainage: creation of « Mumbai EUS » stereolithography/3D printing bile duct prototype (with videos). *Gastrointest Endosc.* févr 2015;81(2):440-6.
8. AIAli AB, Griffin MF, Calonge WM, Butler PE. Evaluating the Use of Cleft Lip and Palate 3D-Printed Models as a Teaching Aid. *J Surg Educ.* févr 2018;75(1):200-8.
9. Frölich AMJ, Spallek J, Brehmer L, Buhk J-H, Krause D, Fiehler J, et al. 3D Printing of Intracranial Aneurysms Using Fused Deposition Modeling Offers Highly Accurate Replications. *AJNR Am J Neuroradiol.* janv 2016;37(1):120-4.
10. Pedersen TH, Gysin J, Wegmann A, Osswald M, Ott SR, Theiler L, et al. A randomised, controlled trial evaluating a low cost, 3D-printed bronchoscopy simulator. *Anaesthesia.* août 2017;72(8):1005-9.
11. Zizer E, Roppenecker D, Helmes F, Hafner S, Krieger Y, Lüth T, et al. A new 3D-printed overtube system for endoscopic submucosal dissection: first results of a randomized study in a porcine model. *Endoscopy.* août 2016;48(8):762-5.
12. Yoon SH, Park S, Kang CH, Park IK, Goo JM, Kim YT. Personalized 3D-Printed Model for Informed Consent for Stage I Lung Cancer: A Randomized Pilot Trial. *Semin Thorac Cardiovasc Surg.* Summer 2019;31(2):316-8.
13. Bernhard J-C, Isotani S, Matsugasumi T, Duddalwar V, Hung AJ, Suer E, et al. Personalized 3D printed model of kidney and tumor anatomy: a useful tool for patient education. *World Journal of Urology.* mars 2016;34(3):337-45.

14. Raisian S, Fallahi HR, Khiabani KS, Heidarizadeh M, Azdoo S. Customized Titanium Mesh Based on the 3D Printed Model vs. Manual Intraoperative Bending of Titanium Mesh for Reconstructing of Orbital Bone Fracture: A Randomized Clinical Trial. *Rev Recent Clin Trials*. 2017;12(3):154-8.
15. Kieser DC, Ailabouni R, Kieser SCJ, Wyatt MC, Armour PC, Coates MH, et al. The use of an Ossis custom 3D-printed tri-flanged acetabular implant for major bone loss: minimum 2-year follow-up. *Hip Int*. nov 2018;28(6):668-74.
16. Zhang Y, Zhang L, Sun R, Jia Y, Chen X, Liu Y, et al. A new 3D printed titanium metal trabecular bone reconstruction system for early osteonecrosis of the femoral head. *Medicine (Baltimore)*. juin 2018;97(26):e11088.
17. Watson RA. A Low-Cost Surgical Application of Additive Fabrication. *Journal of Surgical Education*. janv 2014;71(1):14-7.
18. Straus CM, Webb EM, Kondo KL, Phillips AW, Naeger DM, Carrico CW, et al. Medical Student Radiology Education: Summary and Recommendations From a National Survey of Medical School and Radiology Department Leadership. *Journal of the American College of Radiology*. juin 2014;11(6):606-10.
19. McMenamin PG, Quayle MR, McHenry CR, Adams JW. The production of anatomical teaching resources using three-dimensional (3D) printing technology. *Anat Sci Educ*. déc 2014;7(6):479-86.
20. Thomas DB, Hiscox JD, Dixon BJ, Potgieter J. 3D scanning and printing skeletal tissues for anatomy education. *Journal of Anatomy*. sept 2016;229(3):473-81.
21. Costello JP, Olivieri LJ, Su L, Krieger A, Alfares F, Thabit O, et al. Incorporating three-dimensional printing into a simulation-based congenital heart disease and critical care training curriculum for resident physicians. *Congenit Heart Dis*. avr 2015;10(2):185-90.
22. Kutikov A, Uzzo RG. The R.E.N.A.L. nephrometry score: a comprehensive standardized system for quantitating renal tumor size, location and depth. *J Urol*. sept 2009;182(3):844-53.
23. Knoedler M, Feibus AH, Lange A, Maddox MM, Ledet E, Thomas R, et al. Individualized Physical 3-dimensional Kidney Tumor Models Constructed From 3-dimensional Printers Result in Improved Trainee Anatomic Understanding. *Urology*. juin 2015;85(6):1257-62.
24. Al-Ramahi J, Luo H, Fang R, Chou A, Jiang J, Kille T. Development of an Innovative 3D Printed Rigid Bronchoscopy Training Model. *Ann Otol Rhinol Laryngol*. déc 2016;125(12):965-9.
25. Ryan JR, Almefty KK, Nakaji P, Frakes DH. Cerebral Aneurysm Clipping Surgery Simulation Using Patient-Specific 3D Printing and Silicone Casting. *World Neurosurg*. avr 2016;88:175-81.
26. Waran V, Narayanan V, Karuppiyah R, Pancharatnam D, Chandran H, Raman R, et al. Injecting Realism in Surgical Training—Initial Simulation Experience With Custom 3D Models. *Journal of Surgical Education*. mars 2014;71(2):193-7.

27. Waran V, Narayanan V, Karuppiyah R, Thambynayagam HC, Muthusamy KA, Rahman ZAA, et al. Neurosurgical endoscopic training via a realistic 3-dimensional model with pathology. *Simul Healthc.* févr 2015;10(1):43-8.
28. Longfield EA, Brickman TM, Jeyakumar A. 3D Printed Pediatric Temporal Bone: A Novel Training Model. *Otol Neurotol.* juin 2015;36(5):793-5.
29. Cheung CL, Looi T, Lendvay TS, Drake JM, Farhat WA. Use of 3-dimensional printing technology and silicone modeling in surgical simulation: development and face validation in pediatric laparoscopic pyeloplasty. *J Surg Educ.* oct 2014;71(5):762-7.
30. Ghazi A, Campbell T, Melnyk R, Feng C, Andrusco A, Stone J, et al. Validation of a Full-Immersion Simulation Platform for Percutaneous Nephrolithotomy Using Three-Dimensional Printing Technology. *Journal of Endourology.* déc 2017;31(12):1314-20.
31. Bruyère F, Leroux C, Brunereau L, Lermusiaux P. Rapid prototyping model for percutaneous nephrolithotomy training. *J Endourol.* janv 2008;22(1):91-6.
32. Zhang Y, Yu C, Jin S, Li N, Na Y. Validation of a novel non-biological bench model for the training of percutaneous renal access. *Int Braz J Urol.* févr 2014;40(1):87-92.
33. Uwechue R, Gogalniceanu P, Kessar N, Byrne N, Chandak P, Olsburgh J, et al. A novel 3D-printed hybrid simulation model for robotic-assisted kidney transplantation (RAKT). *Journal of Robotic Surgery [Internet].* 27 janv 2018 [cité 15 févr 2018]; Disponible sur: <http://link.springer.com/10.1007/s11701-018-0780-y>
34. You W, Liu LJ, Chen HX, Xiong JY, Wang DM, Huang JH, et al. Application of 3D printing technology on the treatment of complex proximal humeral fractures (Neer3-part and 4-part) in old people. *Orthop Traumatol Surg Res.* 2016;102(7):897-903.
35. Liu Y, Xu L, Zhu H, Liu SS-Y. Technical procedures for template-guided surgery for mandibular reconstruction based on digital design and manufacturing. *Biomed Eng Online.* 23 mai 2014;13:63.
36. Krauel L, Fenollosa F, Rianza L, Pérez M, Tarrado X, Morales A, et al. Use of 3D Prototypes for Complex Surgical Oncologic Cases. *World Journal of Surgery.* avr 2016;40(4):889-94.
37. Chandak P, Byrne N, Lynch H, Allen C, Rottenberg G, Chandra A, et al. 3D printing in robotic assisted radical prostatectomy - an IDEAL Phase 2a study. *BJU Int.* 6 mars 2018;
38. Barkun JS, Aronson JK, Feldman LS, Maddern GJ, Strasberg SM, Balliol Collaboration, et al. Evaluation and stages of surgical innovations. *Lancet.* 26 sept 2009;374(9695):1089-96.
39. Zhang Y, Ge H, Li N, Yu C, Guo H, Jin S, et al. Evaluation of three-dimensional printing for laparoscopic partial nephrectomy of renal tumors: a preliminary report. *World J Urol.* avr 2016;34(4):533-7.
40. Wake N, Rude T, Kang SK, Stifelman MD, Borin JF, Sodickson DK, et al. 3D printed renal cancer models derived from MRI data: application in pre-surgical planning. *Abdominal Radiology.* mai 2017;42(5):1501-9.

41. Maddox MM, Feibus A, Liu J, Wang J, Thomas R, Silberstein JL. 3D-printed soft-tissue physical models of renal malignancies for individualized surgical simulation: a feasibility study. *Journal of Robotic Surgery* [Internet]. 20 janv 2017 [cité 4 déc 2017]; Disponible sur: <http://link.springer.com/10.1007/s11701-017-0680-6>
42. Melnyk R, Ezzat B, Belfast E, Saba P, Farooq S, Campbell T, et al. Mechanical and functional validation of a perfused, robot-assisted partial nephrectomy simulation platform using a combination of 3D printing and hydrogel casting. *World J Urol* [Internet]. 2 nov 2019 [cité 4 déc 2019]; Disponible sur: <http://link.springer.com/10.1007/s00345-019-02989-z>
43. Yoon R, Del Junco M, Kaplan A, Okhunov Z, Bucur P, Hofmann M, et al. Development of a novel iPad-based laparoscopic trainer and comparison with a standard laparoscopic trainer for basic laparoscopic skills testing. *J Surg Educ*. févr 2015;72(1):41-6.
44. Cui Z, Wang Z, Ye G, Zhang C, Wu G, Lv J. A novel three-dimensional printed guiding device for electrode implantation of sacral neuromodulation. *Colorectal Dis*. 2018;20(1):O26-9.
45. Lioufas PA, Quayle MR, Leong JC, McMenamin PG. 3D Printed Models of Cleft Palate Pathology for Surgical Education. *Plast Reconstr Surg Glob Open*. sept 2016;4(9):e1029.
46. Silberstein JL, Maddox MM, Dorsey P, Feibus A, Thomas R, Lee BR. Physical Models of Renal Malignancies Using Standard Cross-sectional Imaging and 3-Dimensional Printers: A Pilot Study. *Urology*. août 2014;84(2):268-73.
47. Rankin TM, Wormer BA, Miller JD, Giovinco NA, Al Kassis S, Armstrong DG. Image once, print thrice? Three-dimensional printing of replacement parts. *Br J Radiol*. févr 2018;91(1083):20170374.
48. del Junco M, Okhunov Z, Yoon R, Khanipour R, Juncal S, Abedi G, et al. Development and initial porcine and cadaver experience with three-dimensional printing of endoscopic and laparoscopic equipment. *J Endourol*. janv 2015;29(1):58-62.
49. Michiels C, Jambon E, Bernhard JC. Measurement of the Accuracy of 3D-Printed Medical Models to Be Used for Robot-Assisted Partial Nephrectomy. *AJR Am J Roentgenol*. 2019;213(3):626-31.
50. George E, Liacouras P, Rybicki FJ, Mitsouras D. Measuring and Establishing the Accuracy and Reproducibility of 3D Printed Medical Models. *Radiographics*. oct 2017;37(5):1424-50.

Tableau 1 : Etudes citées dans la revue rapportant une utilisation de l'impression 3D en urologie, en fonction de la catégorie d'utilisation et de l'intervention chirurgicale concernée

Table 1 : Studies cited in the review reporting 3D printing use in urology according to the context of use and the procedure it concerns

Figure 1 : Tirée de Wake et al.(40) - Vue des coupes IRM avec les masques de segmentation (A), vues des modélisations 3D correspondantes (B), modèle imprimé en 3D issu de cette modélisation (C)

Figure 1 : A : axial, coronal, and sagittal views of an MRI with segmentation masks for one representative kidney tumor case. B : corresponding 3D model. C : corresponding 3D printed model, from Wake et al.(40)

Figure 2 : Modélisation en 3D d'un rein présentant une tumeur endophytique, réalisée à partir d'un examen scanographique (A), avec le modèle imprimé en 3D correspondant (B). Comparaison de l'angiogramme scanographique avec la modélisation en 3D centrée sur la segmentation de l'arbre vasculaire artérielle et avec l'arborisation artérielle représentée sur le modèle imprimé en 3D (respectivement C, D, E) (images issues du projet 3DPRINT(49), de Michiels et al.)

Figure 2 : 3D model of an endophytic kidney tumor case, made from a Computed tomography exam (A), compared to the corresponding 3D printed model. Comparison of CT-angiogram of renal artery to the vascular tree segmentation on the 3D model, and to the details of the renal artery on the 3D printed model (respectively C, D, E) (figure from the 3DPRINT project (49), from Michiels et al.)

Figure 3 : Tirée de George et al. (50), Processus de vérification de la fidélité anatomique du modèle imprimé en 3D, et analyse quantitative de cette fiabilité

Figure 3 : from George et al. (50), workflow of anatomical accuracy check of 3D printed model, and quantitative analysis of this accuracy check

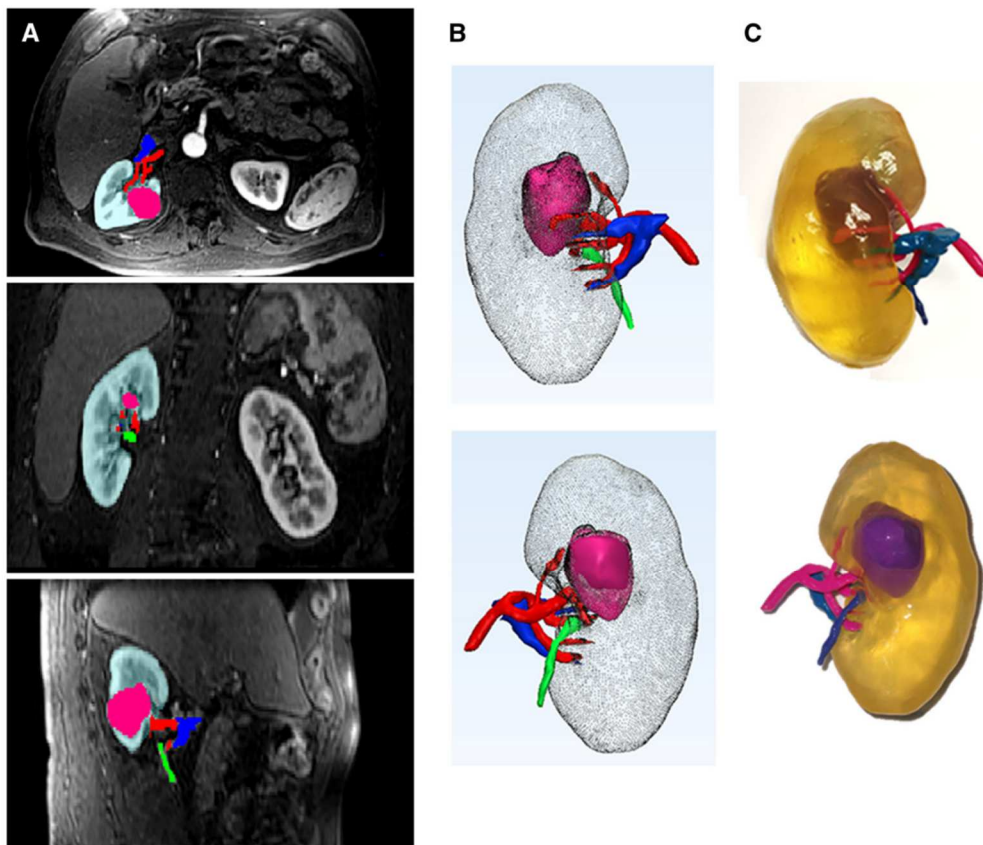


Figure 1 : Tirée de Wake et al.(19) - Vue des coupes IRM avec les masques de segmentation (A), vues des modélisations 3D correspondantes (B), modèle imprimé en 3D issu de cette modélisation (C)

Figure 1 : A : axial, coronal, and sagittal views of an MRI with segmentation masks for one representative kidney tumor case. B : corresponding 3D model. C : corresponding 3D printed model, from Wake et al.(19)

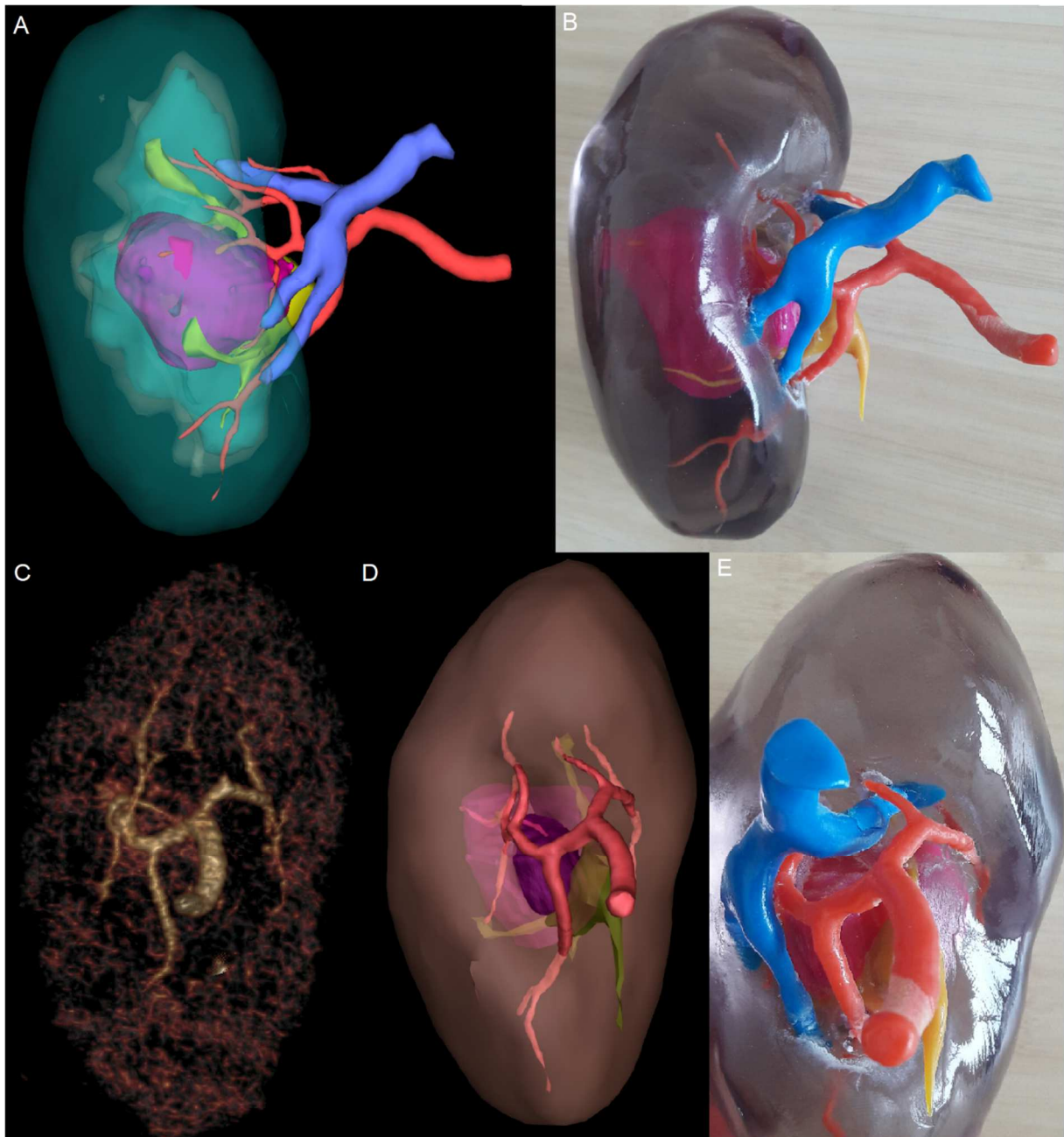


Figure 2 : Modélisation en 3D d'un rein présentant une tumeur endophytique, réalisée à partir d'un examen scanographique (A), avec le modèle imprimé en 3D correspondant (B).

Comparaison de l'angiogramme scanographique avec la modélisation en 3D centrée sur la segmentation de l'arbre vasculaire artérielle et avec l'arborisation artérielle représentée sur le modèle imprimé en 3D (respectivement C, D, E) (images issues du projet 3DPRINT(22), de Michiels et al.)

Figure 2 : 3D model of an endophytic kidney tumor case, made from a Computed tomography exam (A), compared to the corresponding 3D printed model. Comparison of CT-angiogram of renal artery to the vascular tree segmentation on the 3D model, and to the details of the renal artery on the 3D printed model (respectively C, D, E) (figure from the 3DPRINT project (22), from Michiels et al.)

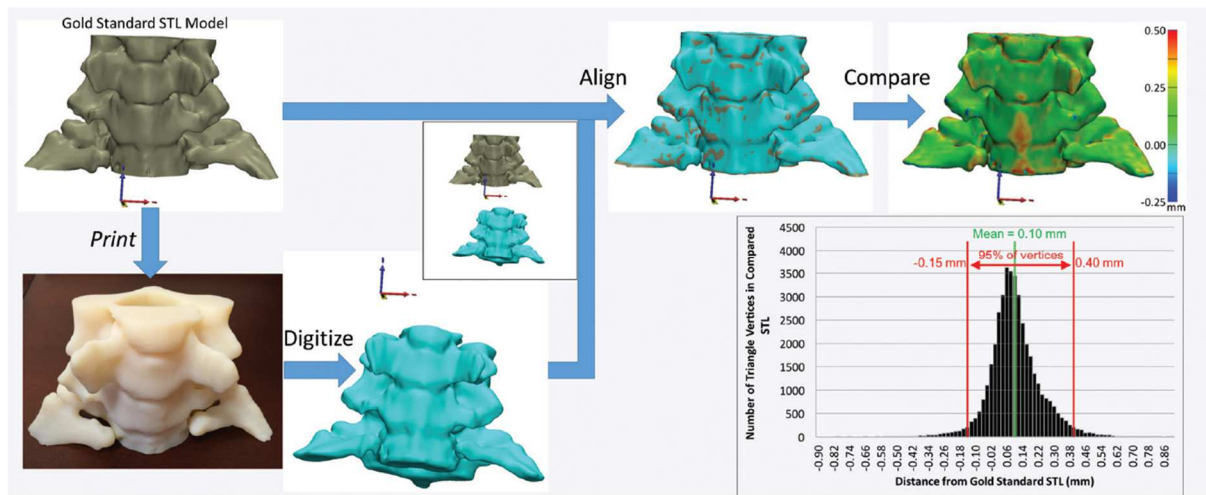


Figure 3 : Tirée de George et al. (21), Processus de verification de la fidélité anatomique du modèle imprimé en 3D, et analyse quantitative de cette fiabilité

Figure 3 : from George et al. (21), workflow of anatomical accuracy check of 3D printed model, and quantitative analysis of this accuracy check

Tableau 1 : Etudes citées dans la revue rapportant une utilisation de l'impression 3D en urologie, en fonction de la catégorie d'utilisation et de l'intervention chirurgicale concernée

Table 1 : Studies cited in the review reporting 3D printing use in urology according to the context of use and the procedure it concerns

Auteurs	Année	Intervention chirurgicale	Nombre de cas
Enseignement anatomie			
Knoedler et al.(31)	2015	Néphrectomie partielle	6
Simulation chirurgicale			
Cheung et al.(38)	2014	Pyéloplastie	27
Bruyère al al.(40)	2008	NLPC	1
Zhang et al.(41)	2014	NLPC	1
Ghazi et al.(39)	2017	NLPC	1
Uwechue et al.(42)	2018	Transplantation rénale robotique	1
Maddox et al.	2018	Néphrectomie partielle	7
Melnyk et al.(58)	?	Néphrectomie partielle	1
Planification chirurgicale			
Chandak et al.(54)	2018	Prostatectomie robotique	10
Zhang et al.(56)	2015	Néphrectomie partielle	10
Wake et al.(19)	2017	Néphrectomie partielle	10
Information patient			
Bernhard et al.(13)	2015	Néphrectomie partielle	7
Silberstein et al.(64)	2014	Néphrectomie partielle	5
Impression matériel			
Del Junco et al.(66)	2015	Coelioscopie (trocards), endoscopie (JJ)	NA
Yoon et al.(59)	2015	Pelvitainer	NA
Cui et al.(60)	2018	Neuromodulation sacrée	2