

# Prise en charge diagnostique et clinique d'une varicelle en cours de grossesse autour de cas cliniques

## *How to manage chickenpox during pregnancy: case reports*

Alexandre Gaymard<sup>1</sup>  
Maxime Pichon<sup>1</sup>  
Antonin Bal<sup>1</sup>  
Mona Massoud<sup>2</sup>  
Annie Buenerd<sup>2</sup>  
Jérôme Massardier<sup>2</sup>  
Danièle Combourieu<sup>2</sup>  
Laurent Guibaud<sup>2</sup>  
Pascal Gaucherand<sup>2</sup>  
Bruno Lina<sup>1</sup>  
Yahia Mekki<sup>1</sup>  
Florence Morfin<sup>1</sup>  
Pierre-Adrien Bolze<sup>2</sup>

<sup>1</sup> Laboratoire de virologie, Hospices civils de Lyon, Institut des agents infectieux, Groupement hospitalier Nord, Lyon, France  
<alexandre.gaymard@chu-lyon.fr>

<sup>2</sup> Consultation obstétrique, Hospices civils de Lyon, Groupement hospitalier Est, Lyon, France

**Résumé.** La varicelle est une infection survenant très majoritairement durant l'enfance. La primo-infection d'une femme enceinte est donc un phénomène rare s'accompagnant dans moins de 1 % des cas d'un syndrome malformatif fœtal majeur. Une prévention de la transmission materno-fœtale doit être proposée dès le diagnostic afin de réduire la morbidité. Nous présentons trois cas dévoilant les principales situations à risques pour des femmes enceintes au statut immunologique varicelleux inconnu. Le premier cas est une femme présentant une éruption varicelleuse à 15 SA. En l'absence de traitement, la grossesse s'est terminée par la naissance à 33 SA d'un enfant mort-né, présentant des anomalies de position des membres, une amyotrophie majeure et des ulcérations cutanées multiples. Le second cas concerne une femme asymptomatique, en situation de contact varicelleux récent à 15 SA. Le traitement préemptif par immunoglobulines a alors été administré, malgré une sérologie varicelle rendue positive sur les prélèvements initiaux. Le troisième cas présente une patiente en situation de contact varicelleux, en fin de grossesse. La patiente a été traitée par aciclovir, avant et après accouchement, pour limiter les risques materno-fœtaux. En conclusion, en cas de contact varicelleux chez une femme enceinte ne se sachant pas immunisée, une sérologie doit être pratiquée en urgence. En l'absence d'immunité, une prévention de l'infection doit être réalisée par immunoglobulines spécifiques ou valaciclovir. Une varicelle clinique ne nécessite pas de confirmation virologique sauf en cas d'éruption aspécifique mais requiert un traitement immédiat par valaciclovir lorsqu'elle survient au premier trimestre.

**Mots clés :** *virus de la varicelle et du zona, varicelle, varicelle congénitale, infection materno-fœtale, traitement antiviral*

**Abstract.** Chickenpox is a human infection that occurs mainly during childhood. Infection during pregnancy is therefore rare but may cause a congenital infection with malformation in less than 1% of cases. A specific management should be proposed at diagnosis in order to reduce materno-fetal transmission and morbidity. Three cases were herein presented focusing on the main at-risk situations for pregnant women, whom immunological status against varicella was unknown. The first case focused on a varicella eruption during early pregnancy that leads to a lethal outcome. The second one described the management of varicella contact during early pregnancy. This woman was treated by specific immunoglobulins, leading to a positive outcome. The third case focused on another varicella contact, at the end of pregnancy. The woman was treated by acyclovir, before and after delivery, to limit materno-fetal consequences. In conclusion, after a suspicious contact, a serology assay has to be performed to know the immune status of the pregnant woman against varicella. In case of seronegativity, prevention against varicella infection should be

Article reçu le 06 avril 2018,  
accepté le 15 juin 2018

**Tirés à part :** A. Gaymard

carried out using specific immunoglobulins or valacyclovir. Clinical varicella does not require virology confirmation but requires immediate treatment with valacyclovir especially when it occurs during the first trimester.

**Key words:** varicella-zoster virus, chickenpox, congenital varicella syndrome, congenital infection, antiviral treatment

Le virus de la varicelle et du zona (VZV) est un virus à ADN double brin appartenant à la famille des *Herpesviridae*. C'est un virus enveloppé, très contagieux ( $R_0 = 5$  à 10) se transmettant principalement par voie respiratoire ou plus rarement par contact rapproché [1]. Après une période d'incubation de 10 à 21 jours, la primo-infection se caractérise par l'apparition d'une fièvre, de polyadénopathies principalement cervicales, d'un malaise général et d'une éruption caractéristique. Cette dernière se distingue par des lésions papulovésiculeuses très prurigineuses commençant au niveau du tronc et de la face, suivis par une évolution centrifuge par poussées successives. Le patient est contagieux 2 à 3 jours avant l'apparition des lésions cutanées et jusqu'à cicatrisation après assèchement des vésicules. La guérison survient généralement spontanément en 10-15 jours.

La varicelle est une infection strictement humaine survenant dans 90 % des cas chez les enfants de moins de 15 ans. La primo-infection d'une femme enceinte est donc un évènement rare (1/1 000 grossesses). Lorsque cette infection a lieu avant la 20<sup>e</sup> semaine d'aménorrhée (SA), elle s'accompagne dans moins d'un cas sur cent d'un syndrome malformatif fœtal. Ce syndrome est caractérisé par un retard de croissance intra-utérin (RCIU), des lésions cutanées extensives, une atrophie des membres inférieurs avec atteinte articulaire, ainsi que des anomalies oculaires et neurologiques. En revanche si cette infection a lieu en fin de grossesse dans la semaine précédant ou suivant l'accouchement le risque de transmission au nouveau-né est augmenté à 25 % avec possibilité de déclencher une varicelle néonatale grave [2]. Bien que très rare, la gravité de cette infection en cours de grossesse oblige à un diagnostic rapide après contagage en évaluant le statut sérologique de la patiente pour permettre la mise en place d'une prise en charge adaptée afin de prévenir la transmission fœtale et de réduire la morbidité.

Nous rapportons ici plusieurs cas de contagage ou d'infection de mères séronégatives ou au statut immunologique inconnu. Nous nous appuyons sur ces cas pour rappeler les recommandations de diagnostic biologique et de prise en charge de la varicelle chez une femme enceinte.

## Les observations

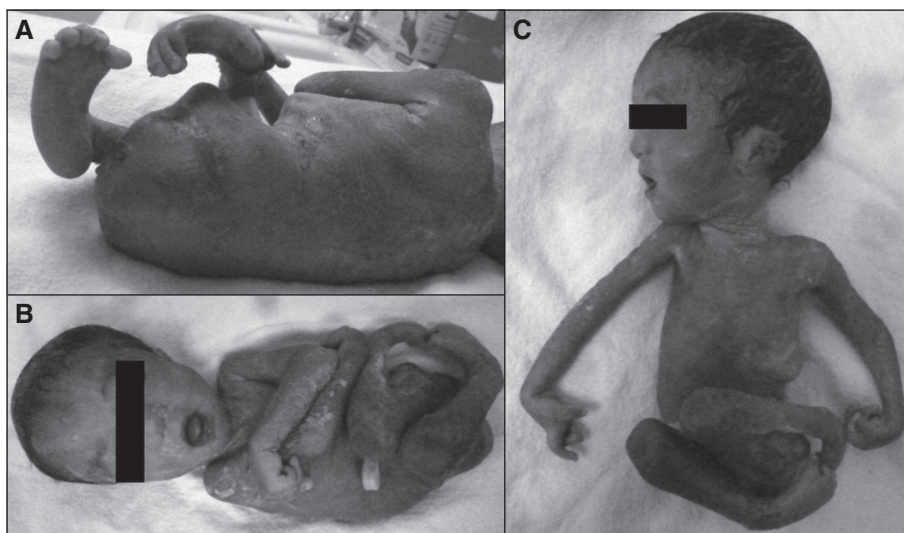
### Cas 1

Une femme de 22 ans d'origine tchadienne sans antécédent médical (gravida 4, para 4) a présenté une éruption forte-

ment évocatrice d'une varicelle à 15 SA et 3 jours dans un contexte de contagage familial. Ses 3 enfants présentaient les mêmes symptômes évocateurs. Le statut immunitaire de la patiente étant inconnu, une sérologie varicelle a été demandée dans un laboratoire de ville. Cette sérologie était positive (IgG positif > 1 500 mU/mL et IgM négatif à 3,8 U/mL pour une référence < 20 U/mL ; technique immunoenzymologique Algeria, Orgentec, Trappes, France) et il a été conclu à la présence d'une immunité protectrice contre la varicelle. Devant ce résultat et ce, malgré la symptomatologie évocatrice, il n'a pas été prescrit de traitement antiviral, la patiente étant convoquée à 24 SA pour son échographie de dépistage morphologique.

Cette dernière a retrouvé un RCIU et une malposition des membres, anomalies justifiant un avis du Centre pluridisciplinaire de diagnostic prénatal. Le bilan complet retrouvait un RCIU majeur disharmonieux (périmètre abdominal inférieur au 3<sup>e</sup> percentile avec biométries cérébrale et des os longs conservées), un hydramnios avec une citerne à 8,8 cm, une hyperlordose rachidienne et un foie hyperéchogène. Une hypomobilité fœtale a également été retrouvée avec une attitude vicieuse rétractée de quatre membres amyotrophiés : les deux membres inférieurs en pieds bots varus équins et les membres supérieurs avec des mains crispées en flexion palmaire. Aucune anomalie cérébrale ou cardiaque n'a été observée. À l'occasion de ce diagnostic échographique (24 SA), un contrôle de la sérologie varicelle a été retrouvé positif dans notre laboratoire (IgG+ > 4 000 U/mL et IgM+ avec un index à 1,19 pour une référence < 1,00 ; technique immunoenzymatique Liaison XL, DiaSorin, Saluggia, Italie). Une autre sérologie varicelle réalisée rétrospectivement sur un sérum de début de grossesse (10 SA) était négative (IgG négatif < 50 U/mL et IgM négatif avec un index à 0,16), permettant de conclure à une séroconversion récente, probablement au cours de la 15 SA. Dans ce contexte évocateur de fœtopathie varicelleuse, une amniocentèse a été réalisée, à 25 SA, mettant en évidence une charge virale VZV très élevée ( $1,2 \times 10^{10}$  copies/mL). Les recherches des virus CMV et parvovirus B19 étaient négatives et le caryotype ne montrait aucune anomalie.

La patiente souhaitant poursuivre la grossesse a donné naissance au terme de 33 SA et 4 jours à un enfant de sexe féminin, mort-né, de 1 000 g (inférieur au 1<sup>er</sup> percentile), présentant des malformations majeures de type pieds bots varus équins et rétraction des membres, une amyotrophie majeure et des ulcérations cutanées extensive (*figure 1*).



**Figure 1.** Présentation clinique à la naissance. **A)** Présentation dorso-caudale du fœtus. **B)** Présentation frontale du fœtus en position fœtale. **C)** Présentation du fœtus hors position fœtale. Chez ce fœtus amyotrophie de très petite taille, on remarque la présence d'ulcérations cutanées diffuses, la rétraction de membres malformés (varus équins) en attitude vicieuse.

### Cas 2

Une femme de 32 ans, enceinte de 15 SA et 6 jours, a été adressée par son médecin généraliste aux urgences pour une prise en charge d'un contage varicelleux. La patiente a été en contact rapproché 24 heures auparavant avec un enfant présentant une éruption évocatrice de varicelle. L'interrogatoire ne révèle aucun antécédent connu de varicelle ni de vaccination contre le VZV. Afin de déterminer le statut immunitaire, une recherche d'anticorps IgG et IgM anti-VZV est prescrite et les tubes sont réceptionnés au laboratoire de virologie hors horaires d'ouverture (samedi après-midi). En l'absence de tests sérologiques disponibles en période de garde, il est tout d'abord décidé d'hospitaliser la patiente et de réaliser une injection intraveineuse préventive d'immunoglobulines spécifiques anti-VZV (Varitect® CP, Biotest, Dreieich, Allemagne) à la dose de 0,5 mL/kg. D'autre part, les précautions complémentaires (isolement de type contact et air) sont mises en place pour la patiente et les soignants. Les résultats des tests effectués le lundi matin sur les prélèvements réalisés avant l'injection du Varitect® CP, rapportent une immunité ancienne et protectrice vis-à-vis du VZV (IgG positif à 2 472 UI/mL et IgM négatif avec un index < 0,10). Devant ces résultats, la sortie d'hospitalisation de la patiente a lieu le jour même.

### Cas 3

Une femme de 33 ans, enceinte de 41 SA et 2 jours, a consulté en salle d'accouchement pour dépassement du terme de grossesse. Au cours de la consultation, malgré un

examen obstétrical strictement normal, la patiente a expliqué avoir été en contact avec sa fille aînée de 6 ans présentant une éruption varicelleuse depuis 2 jours. Ne connaissant pas son statut vaccinal, un contrôle de la sérologie VZV a été demandé en urgence et a montré l'absence d'IgM (IgM < 0,10 U/mL) et la présence d'IgG mais à un taux considéré comme non protecteur (IgG = 86,88 UI/mL, pour une protection à partir de 150 UI/mL). La charge virale varicelle, demandée suite à ces résultats, est revenue négative. La patiente a été mise en isolement et traité par aciclovir. L'accouchement a rapidement été déclenché pour limiter les risques de transmission dans ce contexte de contage très récent. L'accouchement par voie basse a permis la naissance d'un garçon de 3 510 g en bonne santé. Une nouvelle recherche du VZV sur le sang de cordon était négative. En l'absence de recommandation dans ce contexte de contage très tardif, le traitement par aciclovir IV de la mère a été maintenu pendant 48h avant relais par valaciclovir oral pendant 7 jours. Devant des examens cliniques rassurants, la patiente est retournée à domicile, l'aînée à risque de contage varicelleux pour le nouveau-né ayant été maintenue à distance jusqu'à disparition des lésions cutanées.

### Discussion

Ces trois cas différents représentent les trois principales situations à risques pour des femmes enceintes dont le statut immunitaire vis-à-vis du VZV est inconnu. La prise en charge de ces cas, rares, reste problématique devant l'absence de recommandations actualisées et ce malgré

la criticité de la transmission materno-fœtale de ce virus. Il est important de distinguer deux types de transmission materno-fœtale du VZV, aux conséquences potentiellement majeures pour le fœtus : la varicelle « congénitale » et la varicelle « néonatale ». Dès 1947, l'infection congénitale à VZV a été décrite par Laforêt et Lynch chez une femme en début de grossesse [3]. Le fœtus présentait un RCIU, une atrophie du membre inférieur droit avec un pied-bot varus équien et des lésions cutanées cicatricielles, une atrophie optique et une hydrocéphalie. Près de 130 cas ont depuis été rapportés et nous décrivons ici, un nouveau cas présentant ces anomalies (cas 1). Le tableau clinique classique comprend en association et sévérité variables des lésions cutanées (76 %), des anomalies neurologiques (60 %), des atteintes oculaires (51 %), des hypoplasies des membres (49 %), un RCIU (22 %), une hypoplasie musculaire (21 %) ainsi que diverses atteintes d'organes (gastro-intestinal 15 %, génito-urinaire 12 %, cardiovasculaire 8 %, autres organes 7 %) [4]. La varicelle congénitale reste une pathologie rare du début de grossesse (avant la 25<sup>e</sup> SA). Cette pathologie a été étudiée dans plusieurs cohortes évaluant un taux de transmission moyen estimé à 0,84 % lors d'une infection ayant lieu avant la 20<sup>e</sup> SA [5]. Après la 20<sup>e</sup> SA, les cas d'infections congénitales sont anecdotiques bien que des cas de transmission materno-fœtale aient été décrits jusqu'à la 36<sup>e</sup> SA [6].

La varicelle néonatale correspond aux infections maternelles ayant lieu la semaine précédant ou suivant l'accouchement. Le risque de transmission au nouveau-né est alors d'environ 25 %. En l'absence de passage des anticorps maternels par la barrière transplacentaire, la gravité de l'infection est maximale et dépendante du terme de la grossesse au moment de l'infection. Dans ce cas, la varicelle va se manifester par une éruption cutanéomuqueuse généralisée avec des atteintes pulmonaires ou viscérales fréquentes [2].

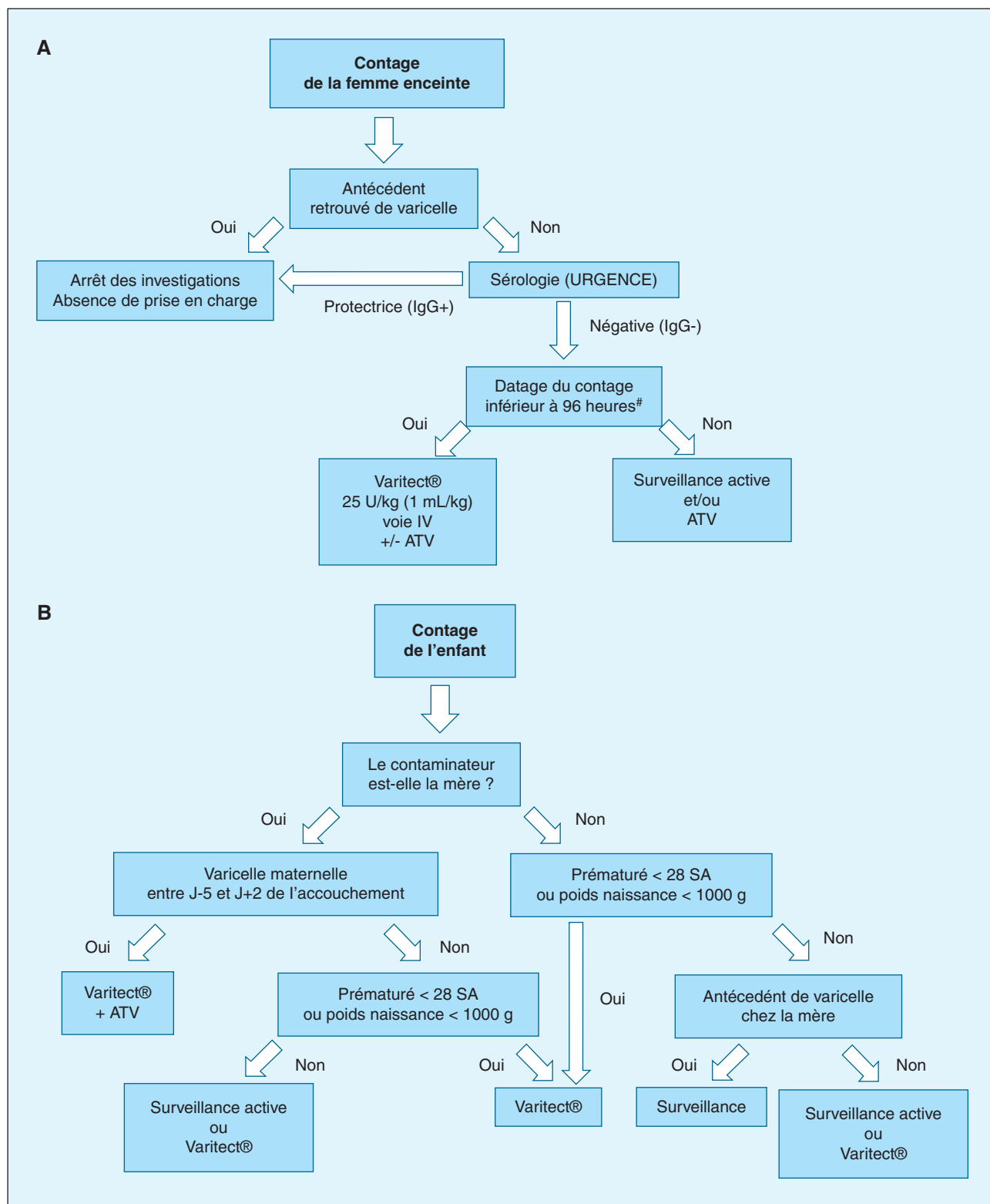
La rareté des infections maternelles par le VZV (1/1 000 grossesses) est due à la très forte séroprévalence dans la population adulte. Elle est estimée à 90 % dans les populations européennes, pouvant atteindre 95 à 98 % chez les femmes en âges de procréer en France [7]. Cette séroprévalence varie néanmoins en fonction des populations étudiées, étant notamment plus faible dans les populations asiatiques et africaines en comparaison des populations européennes et américaines [1].

Les dernières recommandations de la Haute autorité de santé (HAS) concernant spécifiquement la prise en charge des cas de varicelle en cours de grossesse remontent à 2007, alors que les immunoglobulines spécifiques n'étaient pas encore disponibles. Récemment en mai 2016, la HAS a publié un argumentaire sur les outils de diagnostic détectant le VZV dans le cadre d'une infection mère-enfant. Elle a ainsi recommandé : 1) l'inscription à la nomenclature des

actes de biologie médicale de la recherche du génome viral par amplification d'ADN ; 2) la restriction de l'utilisation de la sérologie à la recherche d'IgG anti-VZV chez la femme enceinte en contact avec un sujet varicelleux ou chez la femme en âge de procréer candidate à la vaccination anti-VZV et 3) la suppression de la nomenclature de la détection directe du virus ou de la culture virale [8].

Pour la prise en charge de ces cas, le Haut conseil de santé publique (HCSP) a publié, en février 2016, un guide de l'immunisation post-exposition comprenant un chapitre sur le VZV et le cas particulier de la femme enceinte [9]. D'autre part, une équipe clinico-biologique de l'hôpital Necker-enfants malades (AP-HP, Paris, France) a permis la mise en place d'un protocole de prise en charge unifié (figure 2) [10]. Deux situations doivent donc être distinguées : le « contage varicelleux » et la « varicelle clinique ». En cas de contage varicelleux, la première étape consiste à évaluer le risque de contamination de la femme enceinte. Cette évaluation repose sur le type de contact (contacts familiaux, rapprochés ou prolongés), la datation du contage et l'évaluation du statut sérologique de la patiente (à établir en urgence). Lors d'une contamination probable chez une femme séronégative, une prise en charge spécifique doit être débutée en fonction de l'ancienneté du contage. Si le contage est récent (moins de 96 heures), il faut débiter immédiatement l'administration d'immunoglobulines anti-VZV (Varitect®) après l'obtention d'une autorisation temporaire d'utilisation (ATU). Depuis 2012 aux Etats-Unis, les immunoglobulines anti-VZV peuvent être administrées jusqu'à 10 jours post-contage bien que le délai de 96 heures soit toujours préconisé pour une meilleure efficacité [8]. Comme souligné dans le rapport du HCSP, il est fort probable qu'une importante proportion de patientes recevrait inutilement une immunisation préventive, alors que la sérologie pourrait être obtenue sans dépasser le délai des 96 heures. Dans le cas 2, les sérologies faites le lundi matin ont permis d'obtenir le statut sérologique de la patiente 72 heures après le contage. L'attente de ces résultats aurait permis d'éviter l'injection des immunoglobulines. Ainsi en cas de statut sérologique inconnu ou douteux, il est préférable de déterminer le statut sérologique avant d'administrer les immunoglobulines tout en veillant à ne pas dépasser le délai de 96 heures entre le contage et la première injection. En revanche, si ce délai dépasse les 96 heures, un traitement hors AMM par du valaciclovir peut être débuté à 1 gramme trois fois par jour pendant 14 jours. Par ailleurs, une vaccination doit être proposée chez les femmes séronégatives après leur accouchement.

Les cas de contages maternels très tardifs, dans les jours précédant l'accouchement, ne sont pas évoqués dans les recommandations de prise en charge et de suivi de la femme enceinte. Ces cas restent l'objet de nombreuses



**Figure 2.** Arbre décisionnel résumant la prise en charge et le traitement des infections à VZV en cours de grossesse. # Les recommandations américaines permettent l'injection d'immunoglobulines spécifiques anti-VZV, jusqu'à 10 jours après le contage mais avec une efficacité supérieure si cette injection a lieu dans les 96 premières heures (adaptée de [10]).

questions, notamment sur la nécessité d'un déclenchement et sur le suivi post-accouchement de la mère et du nouveau-né. Dans le cas 3, la mise en place d'un traitement par aciclovir IV a été réalisée pour limiter le risque de survenue d'une varicelle compliquée chez la mère malgré l'absence d'argument permettant d'affirmer l'efficacité du traitement avant l'apparition des signes cliniques. De nouvelles recommandations seraient donc utiles pour faciliter la gestion de ces cas.

En cas de varicelle clinique caractéristique chez une femme enceinte, un diagnostic virologique n'est pas nécessaire, un traitement antiviral devant être débuté quel que soit le terme de la grossesse. Ce traitement repose sur l'administration de valaciclovir 1 gramme trois fois par jour pendant 7 jours. En cas d'éruption atypique chez la femme enceinte, la recherche du génome viral du VZV par amplification d'ADN doit être réalisée sur un prélèvement de vésicules le plus rapidement possible. Si la varicelle survient avant 20 SA, une surveillance échographique obstétricale doit être effectuée pendant toute la grossesse. Il faut également rappeler que des précautions pour limiter la transmission du VZV doivent être mises en place en incitant notamment à un suivi et un traitement en ville ou, en cas d'hospitalisation, privilégier les services adultes hors gynéco-obstétrique. Un isolement de type contact et air peut également être mis en place. Dans le cas 1 présenté ci-dessus, la symptomatologie clinique aurait dû être suffisante au diagnostic et la première sérologie aurait pu être évitée. Il faut garder en mémoire qu'en fonction des techniques utilisées pour les tests sérologiques, la recherche des IgM peut être négative chez une femme présentant une varicelle clinique. Cette limite est rapportée dans l'argumentaire de la HAS qui précise que le dosage des IgM pour le diagnostic d'infection récente ou en cours par le VZV doit être évité. Si une confirmation biologique est nécessaire, elle doit se faire par la recherche du génome viral en utilisant des techniques d'amplification d'ADN dans un prélèvement réalisé au niveau des vésicules [8]. Dans notre cas, un traitement par valaciclovir aurait pu être débuté immédiatement avec un suivi échographique rapproché.

La prise en charge des cas de varicelle en cours de grossesse nécessite donc une parfaite communication entre les différents professionnels de santé. Une étude récente, menée par Benoit *et al.*, démontre que les conséquences et la prise en charge d'une primo-infection varicelleuse au cours de grossesse ne sont que partiellement connues des professionnels de santé [11]. Une mise à jour des connaissances sur cette pathologie est donc nécessaire et pourrait être facilitée par la mise à jour de recommandations nationales.

Enfin, il faut rappeler que la vaccination des femmes non immunes ayant un projet de grossesse est recommandée par la HAS depuis 2009 pour limiter les situations à risque comme présentées dans cet article [12].

## Conclusion

En cas de contagio varicelleux chez une femme enceinte ne sachant pas immunisée, une sérologie doit être pratiquée en urgence. En l'absence d'immunité ou en cas d'indisponibilité des tests sérologiques, une prévention de l'infection doit être réalisée par immunoglobulines spécifiques ou valaciclovir de préférence dans les 96 heures post-contagio. En cas de varicelle maternelle, la confirmation virologique n'est pas systématique mais si elle est réalisée, doit reposer sur une recherche d'ADN viral au niveau des lésions cutanées maternelles. Une varicelle clinique en cours de grossesse requiert dans tous les cas un traitement par valaciclovir quel que soit le terme de la grossesse.

**Liens d'intérêts :** les auteurs déclarent ne pas avoir de lien d'intérêt en rapport avec cet article.

## Références

1. Nardone A, de Ory F, Carton M, Cohen D, van Damme P, Davidkin I, *et al.* The comparative sero-epidemiology of varicella zoster virus in 11 countries in the European region. *Vaccine* 2007 ; 25(45) : 7866-72.
2. Lamont RF, Sobel JD, Carrington D, Mazaki-Tovi S, Kusanovic JP, Vaisbuch E, *et al.* Varicella-zoster virus (chickenpox) infection in pregnancy. *BJOG* 2011 ; 118(10) : 1155-62.
3. Laforet EG, Lynch CL. Multiple congenital defects following maternal varicella : report of a case. *N Engl J Med* 1947 ; 236(15) : 534-7.
4. Mirlesse V, Lebon P. La varicelle au cours de la grossesse. *Arch Pédiatrie* 2003 ; 10(12) : 1113-8.
5. Sanchez MA, Bello-Munoz JC, Cebrecos I, Sanz TH, Martinez JS, Moratonas EC, *et al.* The prevalence of congenital varicella syndrome after a maternal infection, but before 20 weeks of pregnancy : a prospective cohort study. *J Matern Fetal Neonatal Med* 2011 ; 24(2) : 341-7.
6. Ahn KH, Park Y-J, Hong S-C, Lee EH, Lee J-S, Oh M-J, *et al.* Congenital varicella syndrome : a systematic review. *J Obstet Gynaecol* 2016 ; 36(5) : 563-6.
7. Saadatian-Elahi M, Mekki Y, Del Signore C, Lina B, Derrough T, Caulin E, *et al.* Seroprevalence of varicella antibodies among pregnant women in Lyon-France. *Eur J Epidemiol* 2007 ; 22(6) : 405-9.
8. HAS. *Diagnostic par détection virale et/ou sérologie des infections à virus herpes simplex et varicelle-zona dans le cadre mère-enfant.* Paris : Haute Autorité de Santé, 2016.
9. HCSP. *Guide pour l'immunisation en post-exposition : vaccination et immunoglobulines.* Paris : Haut Conseil de la Santé Publique, 2016.
10. Charlier C, Le Mercier D, Salomon LJ, Ville Y, Kermorvant-Duchemin E, Frange P, *et al.* Varicelle, zona et grossesse. *Presse Médicale* 2014 ; 43(6) : 665-75.
11. Benoit G, Etchemendigaray C, Nguyen-Xuan HT, Vauloup-Fellous C, Ayoubi J-M, Picone O. Management of varicella-zoster virus primary infection during pregnancy : a national survey of practice. *J Clin Virol* 2015 ; 72 : 4-10.
12. HAS. *Projet de grossesse informations, messages de prévention, examens à proposer - argumentaire.* Paris : Haute Autorité de Santé, 2009 : 28.