



HAL
open science

Les seins denses : les pièges radiologiques

Anne Tardivon, Céline El Khoury, Martine Meunier, Fabienne Thibault,
Samuel Neuenschwander

► To cite this version:

Anne Tardivon, Céline El Khoury, Martine Meunier, Fabienne Thibault, Samuel Neuenschwander. Les seins denses : les pièges radiologiques. 26èmes Journées de la Société française de sénologie et de pathologie mammaire (SFSPM), Nov 2004, Nancy, France. pp.175-179. hal-03573649

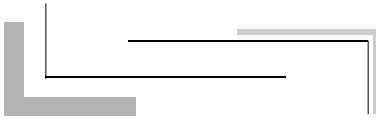
HAL Id: hal-03573649

<https://hal.science/hal-03573649>

Submitted on 14 Feb 2022

HAL is a multi-disciplinary open access archive for the deposit and dissemination of scientific research documents, whether they are published or not. The documents may come from teaching and research institutions in France or abroad, or from public or private research centers.

L'archive ouverte pluridisciplinaire **HAL**, est destinée au dépôt et à la diffusion de documents scientifiques de niveau recherche, publiés ou non, émanant des établissements d'enseignement et de recherche français ou étrangers, des laboratoires publics ou privés.



Les seins denses : les pièges radiologiques

Breast density: radiological traps

Mots clés : Sein, Sein dense, Cancers du sein, Mammographie, Diagnostic.

Keywords : Breast, Breast density, Breast neoplasms, mammography, Breast neoplasms, Diagnosis.

A. Tardivon ⁽¹⁾, C. El Khoury ⁽¹⁾, M. Meunier ⁽¹⁾, F. Thibault ⁽¹⁾, S. Neuenschwander ⁽¹⁾

Évaluations de la densité mammaire et reproductibilité

Qu'est ce qu'un sein dense et comment l'évaluer ? Au cours du temps, plusieurs classifications ont été proposées et évaluées. En 1976, *Wolfe* propose une classification en quatre catégories associant une évaluation à la fois quantitative et qualitative [1]. Dans une revue de 1993, l'agrément inter-observateurs de cette classification était de 52-97 % et intra-observateurs de 69-97 % [2]. Dans les années 1980 et dans le but d'améliorer la reproductibilité, des classifications ne quantifiant que le degré de densité mammaire ont été élaborées (le nombre de catégories allant de 5 à 20) ; la plus utilisée était celle proposée par *Boyd* avec six catégories [3-6]. L'agrément pour cette quantification visuelle était très bonne, avec un kappa intra-observateur de 0,82 rapportée dans l'étude évaluant 20 catégories de densité, et de 0,89 et 0,94 pour la *classification de Boyd* en six catégories [6-8]. Des techniques semi-automatiques, puis automatiques, à partir de films numérisés (planimétrie assistée par ordinateur, segmentation digitale) ont permis d'améliorer la reproductibilité de cette quantification de la densité mammaire avec des agréments rapportés de 70 à 94 % [9, 10].

Actuellement, en routine, l'évaluation de la densité mammaire est appréciée visuellement en quatre catégories différentes (BI-RADS de l'*American College of Radiology*) [11]. La reproductibilité de cette classification est modeste avec un kappa entre 0,43 et 0,59, meilleure quand elle est utilisée par des radiologues entraînés et travaillant sur le même site (kappa de

1. Service de radiologie, Institut Curie, 26, rue d'Ulm, 75248 Paris Cedex 05.

0,91 dans la série de *Leconte et al.*) [12-14]. Notons que dans la quatrième édition du BI-RADS publiée fin 2003, la classification de la densité mammaire a évolué avec l'apparition d'une quantification selon les quatre catégories : type 1 avec moins de 25 % de tissu fibroglandulaire, type 2 entre 25 à 50 % de tissu dense, type 3 entre 51 et 75 % et type 4 avec plus de 75 % de tissu dense [15].

Seins denses en mammographie

On dispose de peu de données, en France, concernant le nombre de femmes avec des seins denses en mammographie. Il faudra attendre les premières données du nouveau dépistage organisé pour avoir une idée de la répartition de la densité mammaire, cette dernière étant notifiée sur les fiches de lecture. Si l'on se rapporte aux données publiées, *Stomper et al.* dans leur série, retrouvent 56 % des femmes de 40-49 ans avec au moins 50 % de tissu fibroglandulaire à la mammographie versus 37 % entre 50 et 59 ans et 27 % entre 60 et 69 ans [16]. Dans la série de *Lehman et al.* (46 340 femmes), 38,5 % des femmes de 40-49 ans, 28 % des femmes de 50-59 ans et 21,9 % entre 60 et 69 ans avaient des seins denses hétérogènes (type 3) ; pour les seins très denses (type 4), les pourcentages étaient de 8,6, 3,6 et 2,3 % respectivement [17]. Dans la série de *Kolb et al.*, évaluant l'échographie dans les seins denses, sur 11 130 femmes, 5 712 femmes avaient des seins de faible densité type 1 (soit 51,3 %, âge moyen de 63,7 ans) et 5 418 avaient des seins de densité types 2 à 4 (âge moyen de 54,7 ans) [18].

Densité mammaire et traitement hormonal substitutif

De nombreuses études ont étudié l'effet d'un traitement hormonal substitutif (THS) sur la densité mammaire. Elles sont difficiles à comparer car les méthodologies, les techniques d'évaluation de la densité mammaire et les traitements diffèrent d'une étude à l'autre. Cependant, certains résultats peuvent être dégagés. L'étude de *Greendale et al.* [19] qui portait sur des femmes incluses dans l'essai du PEPI trial, et qui comparait différents THS entre eux et à un placebo, est intéressante, car elle porte sur des traitements bien définis. Les groupes étaient randomisés et la densité mammaire évaluée de base, et à un an avec la classification BI-RADS. De plus, les résultats étaient ajustés sur l'âge, le type de densité de départ, la consommation d'alcool, de tabac et l'index de masse corporelle. À un an, 16 à 23, 5 % des femmes sous traitement estroprogestatif (et quel que soit le type de progestatif associé) augmentaient leur densité mammaire d'une catégorie BI-RADS contre 3,5 % de celles sous estrogènes seuls. En 2003, ces auteurs ont confirmé leurs résultats observés chez les femmes du PEPI trial en évaluant la densité mammaire après numérisation des clichés : la densité mammaire n'était pas modifiée significativement sous estrogènes seuls, mais augmentait nettement sous traitements combinés [20].

Une autre étude émane d'un programme de dépistage effectué chez 31 498 femmes suédoises, 554 femmes ayant commencé un THS après une première mammographie ont été appariées à 554 femmes non traitées [21]. Les auteurs ont étudié le pourcentage de femmes dont la densité mammaire changeait entre deux examens en fonction de différents types de

traitements, après ajustement sur l'âge, le poids, la taille, la parité, le statut menstruel et l'utilisation antérieure de contraceptifs oraux (étude non randomisée). La densité mammaire n'augmentait que de 4,7 % sous estrogènes seuls, et de façon nettement plus importante sous estro-progestatifs (entre 9,6 et 27,5 %). Notons cependant qu'en moyenne 70 % des femmes sous THS estroprogestatifs ne voyaient pas leur densité mammaire se modifier après une année de traitement.

L'étude de *Rutter* et al. s'est intéressée aux effets de l'initiation, l'arrêt et la poursuite d'un THS sur la densité mammaire radiologique chez 5 212 femmes postménopausiques âgées de 40 à 96 ans (sur une durée de 2 ans) [22]. La densité mammaire augmentait le plus chez les femmes débutant un THS (RR : 2,57 ; IC 95 % : 2,12-3,08) et ce d'autant plus qu'elles étaient âgées au moment de la mise sous traitement, et avec un index de masse corporelle élevée (différence significative entre inférieure à 60 ans et 70 ans et plus) ; elle tendait à augmenter ou se maintenir en cas de THS continu (RR : 1,45 ; IC 95 % : 1,33-1,58). La densité mammaire diminuait en cas d'arrêt du THS entre les deux mammographies annuelles (RR : 1,81 ; IC 95 % : 1,06-2,98).

Pour conclure, seulement environ 15 à 25 % des utilisatrices d'un THS combiné (environ 30 % des femmes françaises) voient leur densité mammaire radiologique augmenter. Cela indique qu'il n'est pas nécessaire d'arrêter un THS avant la réalisation d'une mammographie ; ce d'autant plus qu'un certain pourcentage des femmes ont d'emblée, avant traitement, une densité mammaire élevée. Si on reprend l'étude de *Rutter* et al., sur les 1 654 femmes présentant une densité mammaire élevée sur leurs deux mammographies consécutives, 28 % avaient des seins denses avant mise sous THS et 37 % des femmes avaient arrêté le traitement entre leurs deux mammographies [22].

Mammographie et seins denses


Concernant la densité mammaire, plusieurs études ont montré la diminution de la sensibilité et de la spécificité de la mammographie en cas de seins denses (densité de types 3 et 4) et ce, quel que soit l'âge [16, 18, 23]. *Kerlikowske* et al., sur une série de 27 281 examens de dépistage, rapportent une sensibilité de la mammographie de 98,4 % chez les femmes de plus de 50 ans avec des seins clairs versus 83,7 % chez celles avec des seins denses (différence significative, $p = 0,01$) ; pour les femmes plus jeunes la sensibilité était moindre, de 81,8 et 85,4 % en fonction de la densité, mais sans différence significative (faible nombre de cancers dans cette tranche d'âge). En revanche, chez les femmes de moins de 50 ans avec des antécédents familiaux de cancer du sein, la sensibilité de la mammographie n'était que de 68,8 % [23]. Dans la série de *Kolb* et al., la sensibilité de la mammographie passait de 98 % en cas de seins clairs à 48 % en cas de seins extrêmement denses ; elle était plus basse avant 49 ans qu'à 50 ans et plus ($p < 0,001$) ; les effets étaient indépendants [18]. Cette perte de sensibilité est également constatée chez les femmes sous THS [19]. Dans le *dépistage organisé des Bouches-du-Rhône*, la sensibilité de la mammographie passait de 92 % chez les femmes sans THS à 71 % chez celles sous THS ; 9 % des femmes sans traitement avaient une densité mammaire élevée contre 17 % des femmes sous THS [24]. Une forte densité mammaire augmente également le taux de faux positifs (diminution de la spécificité). Les femmes à seins très denses ont deux fois plus de risque d'avoir un faux positif de leur mammographie que les femmes avec des seins clairs [17].

Cancer et seins denses

Comment détecter un cancer dans un sein mammographiquement dense ? Tout d'abord, la technique de réalisation des clichés doit être irréprochable. Le contrôle de qualité, désormais obligatoire pour tout appareil de mammographie, joue son rôle dans l'amélioration des clichés. La visibilité des différentes densités dépend de la technique : type d'anode et filtration, taille du foyer RX, récepteur d'images et degré de compression. Ces aspects techniques sont traités par ailleurs.

Avec une technique adéquate, la détection des microcalcifications ne pose pas de problème après lecture rigoureuse des films ; les faux négatifs étant surtout liés à la mauvaise interprétation des calcifications. La difficulté du radiologue est de détecter une masse ou une distorsion architecturale dans un environnement n'offrant que peu ou pas de contraste. Les signes indirects sont importants à rechercher : signe de la tente se traduisant par l'attraction anormale focalisée de la lame graisseuse sous-cutanée ou rétroglandulaire, bombement anormal dans la graisse rétroglandulaire, plus ou moins dense par rapport au tissu dense normal adjacent, surdensité focale, rupture architecturale dans le tissu mammaire dense avec visualisation d'un halo clair, attraction convergente anormale des crêtes de Duret (lecture à l'aide d'une lampe forte). Ces signes indirects traduisent le plus souvent des cancers à stroma réaction fibreuse rétractile [25]. Le bilan mammographique doit être rigoureux, associant des clichés en compression localisée dans les régions mammaires de densité hétérogène ou centrés sur les zones de signes anormaux. Le problème reste la détection des cancers de forme ronde sans contours spiculés ; la majorité des signes indirects précédemment décrits étant absents. Il faudra s'attacher à détecter une surdensité focale, même si elle n'est visible que sur une incidence mammographique, un bombement anormal dans la graisse même de moindre densité que le tissu mammaire normal, une asymétrie de densité. La place de l'échographie est importante dans l'exploration des seins denses ; ce sujet étant traité ailleurs dans ce recueil.

Conclusion

La quantification de la densité mammaire reste un problème d'actualité, les principales études publiées ayant montré qu'une densité mammaire élevée "endogène" était corrélée au risque de cancer du sein (sans que l'on sache s'il s'agit d'une simple corrélation ou s'il existe une relation de causalité) [26]. Les traitements estroprogestatifs induisent une augmentation de la densité mammaire chez environ 15 à 25 % des femmes. Le récent rapport de l'ANAES définit les règles actuelles d'une telle prescription. L'augmentation de la densité mammaire est responsable d'une baisse de la sensibilité et de la spécificité de la mammographie. Il n'y a pas, à l'heure actuelle, de recommandations particulières en termes de rythme de dépistage, et d'exploration complémentaire à associer à la mammographie en cas de seins denses (avec ou sans THS). Il est clair que, dans un tel contexte, la mammographie doit être de technique irréprochable et complète (intérêt des clichés avec compression localisée). La place de l'échographie systématique reste à définir. Si les études publiées montrent la détection de cancers par l'échographie seule dans les seins denses, il faut noter que près de la moitié de ces femmes présentaient des facteurs de risques (femmes avec antécédents personnels de cancer du sein ou de lésions frontières ou antécédents familiaux de cancer du sein)[18, 27-30]. Le dépistage organisé "nouvelle formule" pourrait servir de cadre à des évaluations dans la population générale afin de répondre à des questions restant encore ouvertes et sans véritables réponses. 

Références bibliographiques

- [1] Wolfe JN. Breast patterns as an index of risk of developing breast cancer. *Am J Roentgenol* 1976;126:1130-9.
- [2] Oza AM, Boyd NF. Mammographic parenchymal patterns: a marker of breast cancer risk. *Epidemiol Rev* 1993;15:196-208.
- [3] Boyd NF, O'Sullivan B, Campbell JE et al. Mammographic signs as risk factors for breast cancer. *Br J Cancer* 1982;45:185-93.
- [4] Brisson J, Merletti F, Sadowsky NL, Twaddle JA, Morisson JA, Cole P. Mammographic features of the breast and breast cancer risk. *Am J Epidemiol* 1982;115:428-37.
- [5] Wolfe JN, Saftlas AF, Salane M. Mammographic parenchymal patterns and quantitative evaluation of mammographic densities: a case-control study. *Am J Roentgenol* 1987;148:1087-92.
- [6] Boyd NF, Byng JW, Jong RA, et al. Quantitative classification of mammographic densities and breast cancer risks: results from the Canadian National Breast Screening Study. *J Natl Cancer Inst* 1995;87:670-5.
- [7] Pankow JS, Vachon CM, Cuni CC et al. Genetic analysis of mammographic breast density in adult women: evidence of a gene effect. *J Natl Cancer Inst* 1997;89:549-56.
- [8] Lee-Han H, Cooke G, Boyd NF. Quantitative evaluation of mammographic densities: a comparison of mammographic densities: a comparison of methods of assessments. *Eur J Cancer Prev* 1995;4:285-92.
- [9] Byng JW, Yaffe MJ, Jong RA et al. Analysis of mammographic density and breast cancer risk from digitized mammograms. *Radiographics* 1998;18:187-98.
- [10] Chang YH, Wang XH, Hardesty LA et al. Computerized assessment of tissue composition on digitized mammograms. *Ac Radiol* 2002;9:899-905.
- [11] American College of Radiology. *Breast imaging reporting and data system (BI-RADS)*. 3rd ed. Reston, Va: American College of Radiology, 1998.
- [12] Berg WA, Campassi C, Langerberg P, Sexton MJ. Breast Imaging Reporting and data System: inter- and intraobserver variability in feature analysis and final assessment. *Am J Roentgenol* 2000;174:1769-77.
- [13] Kerlikowski K, Grady D, Barclay J et al. Variability and accuracy in mammographic interpretation using the American College of Radiology Breast Imaging Reporting and data System. *J Natl Cancer Inst* 1998;90:1801-9.
- [14] Leconte I, Feger C, Galant C et al. Mammography and subsequent whole-breast sonography of nonpalpable breast cancers: the importance of radiologic breast density. *Am J Roentgenol* 2003;180:1675-9.
- [15] American College of Radiology. *Breast imaging reporting and data system- Mammography (BI-RADS)*. 4th ed. Reston, Va: American College of Radiology, 2003.
- [16] Stomper PC, D'Souza DJ, DiNitto PA, Arredondo MA. Analysis of parenchymal density on mammograms in 1353 women 25-79 years old. *Am J Roentgenol* 1996;167:1261-5.
- [17] Lehman CD, White E, Peacock S, Drucker MJ, Urban N. Effect of age and breast density on screening mammograms with false-positive findings. *Am J Roentgenol* 1999;173:1651-5.
- [18] Kolb TM, Lichy J, Newhouse H. Comparison of the performance of screening mammography, physical examination, and breast US and evaluation of factors that influence them: an analysis of 27825 patient evaluations. *Radiology* 2002;225:165-75.
- [19] Greendale GA, Reboussin BA, Sie A et al. Effects of estrogen and estrogen-progestin on mammographic parenchymal density. *Postmenopausal Estrogen/Progestin Interventions (PEPI) Investigators. Ann Int Med* 1999;130:262-9.
- [20] Greendale GA, Reboussin BA, Slone S, Wasilaukas C, Pike MC, Ursin G. Postmenopausal hormone therapy and change in mammographic density. *J Natl Cancer Inst* 2003;95:4-5.
- [21] Persson I, Thurjell E, Holmberg L. Effect of estrogen and estrogen-progestin replacement regimens on mammographic breast parenchymal density. *J Clin Oncol* 1997;15:3201-7.
- [22] Rutter CM, Mandelson MT, Laya MB, Seger DJ, Taplin S. Changes in breast density associated with initiation, discontinuation, and continuing use of hormone replacement therapy. *JAMA* 2001;285:171-6.
- [23] Kerlikowski K, Grady D, Barclay J, Sickles A, Ernster V. Effect of age, breast density and family history on the sensitivity of first screening mammography. *JAMA* 1996;276:33-8.
- [24] Seradour B, Esteve J, Heid P, Jacquemier J. Hormone replacement therapy and screening mammography: analysis of the results in the Bouches du Rhone programme. *J Med Screen* 1999;6:99-102.
- [25] Lamb PM, Perry NM, Vinicombe SJ, Wells CA. Correlation between characteristics, mammographic findings and histological grade in patients with invasive ductal carcinoma. *Clin Radiol* 2000;55:44-70.
- [26] Harvey JA, Bovberg VE. Quantitative assessment of mammographic breast density: relationship with breast cancer risk. *Radiology* 2004;230:29-41.
- [27] Buchberger W, DeKoekoek-Doll P, Springer P, Obrist P, Dunser M. Incidental findings on sonography of the breast: clinical significance and diagnostic workup. *Am J Roentgenol* 1999;173:921-27.
- [28] Kaplan S. Clinical utility of bilateral whole-breast US in the evaluation of women with dense breast tissue. *Radiology* 2001;221:641-9.
- [29] Leconte I, Feger C, Galant C et al. Mammography and subsequent whole-breast sonography of nonpalpable breast cancers : the importance of radiologic breast density. *Am J Roentgenol* 2003;180:1675-9.
- [30] Crystal P, Strano SD, Shcharynski S, Koretz MJ. Using sonography to screen women with mammographically dense breasts. *Am J Roentgenol* 2003;181:177-82.