



HAL
open science

Les modifications du sein sous traitement hormonal substitutif, un facteur de risque de cancer du sein ?

Vivianne Feillel, Anne Lesur, Marie-Ange Mouret-Reynier, Guillaume Le Bouedec, Jacques Tortochaux, Véronique BouSSION, Sylvie Lemery

► To cite this version:

Vivianne Feillel, Anne Lesur, Marie-Ange Mouret-Reynier, Guillaume Le Bouedec, Jacques Tortochaux, et al.. Les modifications du sein sous traitement hormonal substitutif, un facteur de risque de cancer du sein ?. 26èmes Journées de la Société française de sénologie et de pathologie mammaire (SFSPM), Nov 2004, Nancy, France. pp.159-167. hal-03573641

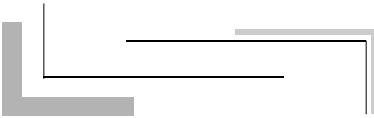
HAL Id: hal-03573641

<https://hal.science/hal-03573641v1>

Submitted on 14 Feb 2022

HAL is a multi-disciplinary open access archive for the deposit and dissemination of scientific research documents, whether they are published or not. The documents may come from teaching and research institutions in France or abroad, or from public or private research centers.

L'archive ouverte pluridisciplinaire **HAL**, est destinée au dépôt et à la diffusion de documents scientifiques de niveau recherche, publiés ou non, émanant des établissements d'enseignement et de recherche français ou étrangers, des laboratoires publics ou privés.



Les modifications du sein sous traitement hormonal substitutif, un facteur de risque de cancer du sein ?

Are changes in the breast during hormone replacement therapy (HRT) a risk factor for breast cancer?

Mots clés : THS, Densité, Sein.

Keywords : Hormone replacement therapy, Mammographic breast density.

V. Feillel ⁽¹⁾, A. Lesur ⁽²⁾, M.A. Mouret-Reynier ⁽¹⁾, G. Le Bouëdec ⁽¹⁾, J. Tortochaux ⁽¹⁾, V. Boussion ⁽¹⁾, S. Lemery ⁽¹⁾

Le traitement hormonal substitutif (THS) peut être responsable de modifications de la glande mammaire se traduisant par une augmentation de la densité mammographique alors qu'habituellement celle-ci a tendance à diminuer avec l'âge et la survenue de la ménopause. Il est nécessaire d'évaluer la fréquence et l'importance des effets du THS sur l'aspect radiologique du sein et de comprendre s'ils représentent un surrisque de cancer du sein.

Modifications du sein sous THS

Dystrophie fibrokystique (DFK)

L'incidence de la DFK liée au THS est difficile à apprécier. Dans un travail précédent [1], nous avons constaté que les dystrophies fibrokystiques (n = 16), connues au moment de la mise en route du traitement (combinaison estroprogestative séquentielle), se maintenaient sous traitement. Berkowitz, en 1985 [2], et Jick, en 1986 [3], signalent une corrélation positive entre l'utilisation d'une estrogénothérapie (estrogènes conjugués équins [ECE]) et la nécessité d'une biopsie chirurgicale pour DFK.

Harvey [4] réalise une étude rétrospective portant sur l'analyse des mammographies de 1133 patientes ménopausées dont 699 sous THS. Les anomalies bénignes sont plus fréquentes sous THS (27 %) que sans THS (21 %). Les kystes sont dénombrés chez 7 % des patientes

1. Centre de lutte contre le cancer d'Auvergne Jean-Perrin, 58, rue Montalembert, BP 392, 63011 Clermont-Ferrand Cedex 1.

2. Centre de lutte contre le cancer Alexis-Vautrin, avenue de Bourgogne, 54511 Vandœuvre-lès-Nancy Cedex.

sous THS et chez 1 % des patientes sans THS. Cependant, cette différence résulte, en grande partie, de la fréquente utilisation des examens écho-mammographiques pour les femmes traitées, un grand nombre de ces kystes étant asymptomatiques. D'autre part, *Travade* [5] rappelle que la découverte d'un kyste bénin n'est pas exceptionnelle chez la femme ménopausée sans THS, même longtemps après la ménopause et en l'absence de pathologie kystique préménopausique. La découverte de kyste est banale chez la femme ménopausée, avec ou sans traitement, relativement plus fréquente avec traitement.

En définitive, seules les DFK importantes, symptomatiques, semblent justifier l'arrêt ou l'adaptation du traitement en raison des douleurs qu'elles procurent et du risque de cancer masqué. Enfin, il n'est pas montré que les kystes isolés, sans lésions prolifératives associées, apparus ou maintenus sous THS, représentent un facteur de risque de cancer du sein.

Fibroadénomes

Les fibroadénomes sont des lésions bénignes fréquentes hormonosensibles qui, généralement après la ménopause, restent stables, se calcifient ou diminuent. Plus rarement, ils peuvent, sous THS, augmenter de volume sur les mammographies et à l'échographie ou apparaître [6]. Un changement de l'échostructure a été décrit [7]. Le risque est alors celui de tout nodule qui n'a pas tous les critères de bénignité et le diagnostic histologique par biopsie s'impose.

Mastodynies

En pratique quotidienne, un certain nombre de patientes sous THS se plaignent d'inconfort mammaire ou de mastodynies plus ou moins intenses, proches du syndrome prémenstruel des femmes non ménopausées. Ces symptômes sont probablement liés à une surcharge hydrique responsable d'une congestion douloureuse. Peu d'études rapportent l'incidence des mastodynies sous THS. *Greendale* et al. [8] réalisent un essai multicentrique contrôlé, randomisé, en double aveugle, portant sur 875 patientes ménopausées et dont le but est d'évaluer les symptômes et les effets secondaires sous THS. Les mastodynies sont significativement plus fréquentes avec les combinaisons estroprogestatives qu'avec le placebo ou l'estrogénothérapie seule (ECE), que le progestatif soit la progestérone micronisée (PM) ou l'acétate de médroxyprogestérone (MPA) en traitement séquentiel ou continu (odds ratio : 1,92-2,27).

Seul *McNicholas* [9] recherche une corrélation entre les mastodynies sous THS et une modification de densité mammographique. Sur une série courte de 33 patientes ménopausées, traitées de façons diverses (estrogènes naturels seuls ou ECE, combinaisons estroprogestatives variables) 78% des patientes avec une augmentation de densité sur les mammographies se plaignent de mastodynies modérées à sévères alors que celles-ci sont rares chez les patientes ne présentant pas de modification de densité. Malgré le nombre très limité de cas, l'auteur conclut à une forte association entre les douleurs et une augmentation de densité apparaissant dès le quatrième mois de traitement.

La congestion mammaire sous THS peut altérer la qualité de l'examen mammographique, d'une part, parce que la douleur limite la compression indispensable du sein et, d'autre part, parce qu'elle est souvent le reflet d'une augmentation de densité. En conséquence, dans ce cas, il peut être utile d'interrompre temporairement le traitement pour améliorer les conditions de l'examen et son efficacité. En pratique, devant des mastodynies apparaissant sous THS, la réduction posologique des estrogènes, voire un changement de THS, est souhaitable.

Densité mammographique

Les premières observations

En 1978, *Peck* et *Lowman* [10], les premiers, observent que l'estrogénothérapie après la ménopause peut causer des changements de densité mammographique ou l'apparition de kystes, phénomènes bénins régressifs à l'arrêt du traitement.

Plus tard, des travaux rétrospectifs portant sur de petites séries font le même constat. *Berkowitz* [11] examine les mammographies de 30 patientes (16 avec traitement séquentiel : ECE-MPA et 14 avec ECE seuls). Après un délai moyen de 22 mois, 17 % d'entre elles présentent un accroissement de densité. Ce changement ne concerne que les patientes recevant une thérapeutique estroprogestative combinée.

Sur des séries de 33 et 50 cas, *McNicholas* [9] et *Stomper* [12] retrouvent une augmentation de densité pour, respectivement, 27 % et 18 % des cas. Dans une étude rétrospective de 191 cas [1] (traitement séquentiel estroprogestatif de type naturel), nos résultats sont très voisins avec majoration de densité dans 18 % des cas.

Le travail de *Laya* et al. [13] porte sur 41 patientes traitées pendant 1 an (ECE-MPA). La densité mammographique avant et pendant le traitement est évaluée selon la classification de Wolfe et par méthode quantitative en pourcentage de surface dense (planimétrie). Cette seconde méthode permet de détecter une augmentation de densité ≥ 10 % dans 73 % des cas. Ces premières publications ont le mérite de confirmer l'existence de changements de densité mammaire liés au THS. Cependant, le faible nombre de cas, la diversité des traitements et la méthodologie utilisée, en limitent l'intérêt.

Résultats issus des campagnes de dépistage et études récentes

Gairard et al. [14] comparent la densité mammographique de 4 298 femmes sous THS participant au programme de dépistage du Bas-Rhin à celle de 15 484 femmes non traitées. Le taux de seins denses des femmes ménopausées traitées se rapproche de celui des femmes non ménopausées (36,9 versus 40,8 %).

Stomper et al. [15] analysent la densité mammographique de 1 353 femmes âgées de 25 à 79 ans. Le pourcentage des femmes de 50 à 79 ans sous THS ayant une prédominance de tissu dense (surface dense supérieure à 50 %) est similaire à celui des femmes de 40 à 44 ans non traitées, précisément de 49 %.

Dans l'analyse des cancers détectés lors de la campagne de dépistage des Bouches-du-Rhône [16], l'information sur la densité du sein et le THS est relevée pour 872 participantes : 42% des femmes sous THS sont classées seins denses et 24 % seulement dans le groupe n'ont pas de THS.

L'ensemble de ces résultats démontre que la prise d'un THS maintient ou accroît la densité des seins, retardant ainsi leur involution adipeuse naturelle.

Les études récentes précisent l'impact du THS en fonction des protocoles thérapeutiques. À ce jour, l'étude PEPI est le seul essai multicentrique randomisé, en double aveugle, rapportant les effets du THS sur la densité mammographique et selon plusieurs associations thérapeutiques. Une première analyse, en 1999 [17], a sélectionné 307 patientes sur les 875 participantes. Les mammographies avant et après 12 mois de traitement ont été comparées et la classification BI-RADS

de l'ACR a été utilisée pour apprécier la densité (**tableau I**). Entre 16 et 23 % des patientes sous estroprogestatifs combinés présentent un accroissement de densité contre seulement 3 % de patientes sous estrogènes. Plus tard, une deuxième analyse [18] portant sur 571 patientes de cette même cohorte évalue l'importance de cet accroissement de densité en utilisant une méthode quantitative informatique. En moyenne, il apparaît 3 à 5 % de majoration de densité pour les patientes sous combinaison estroprogestative et seulement 1,17 % pour celles sous estrogènes. Dans cette étude, les patientes recevant des estrogènes n'ont pas de changement de densité significative par rapport à celles recevant le placebo. Les auteurs attribuent un plus grand risque de changement de densité aux associations estroprogestatives quels que soient le progestatif et sa modalité d'administration.

Les travaux récents [17, 19-23], consacrés à l'impact du THS sur la densité mammaire (**tableau II**), rapportent des observations assez voisines. *Presque tous les changements de densité surviennent la première année de traitement et sont minimes par la suite. Ils concernent surtout les patientes ménopausées les plus âgées, offrant une involution adipeuse avancée avant l'initiation du traitement* [1, 24]. L'accroissement de densité est, en effet, d'autant plus apparent que la densité était faible avant le traitement [13]. Avant 55 ans, il y a peu de différence de densité entre les femmes sous THS et sans THS [25]. D'autre part, dans un sein dense, seuls peuvent s'observer un maintien ou une régression de densité, un accroissement de celle-ci ayant peu de chance d'être décelé. La variabilité des résultats publiés (**tableau II**) peut s'expliquer en partie par le mode de sélection des patientes, la diversité des compositions thérapeutiques et les méthodes d'évaluation de la densité. Cependant, les auteurs s'accordent à reconnaître que l'effet du THS sur le sein dépend des produits utilisés et du schéma thérapeutique. À l'évidence, les associations estroprogestatives sont plus pourvoyeuses d'augmentation de densité que les estrogènes seuls dont l'effet est mineur pour la plupart des auteurs. Pour certains, les traitements combinés estroprogestatifs continus induisent plus souvent une majoration de densité que les traitements continus cycliques ; cependant l'étude PEPI ne confirme pas cette hypothèse.

Raisonnement, on peut conclure que le THS peut suspendre l'involution glandulaire, mais, dans la majorité des cas, n'augmente pas la densité. Seule une minorité de cas, en moyenne moins d'une femme sur quatre, a un changement de densité dont l'importance varie en fonction des modalités thérapeutiques [23, 25-27].

| Traitement hormonal substitutif 12 mois | % de patientes avec densité augmentée (n = 307) | % d'augmentation de surface dense (n = 571) |
|---|---|---|
| ECE + MPACyclique | 23,5 | 4,76 ds |
| ECE + MPAContinu | 19,4 | 4,58 ds |
| ECE + PM cyclique | 16,4 | 3,08 ds |
| ECE seuls | 3,5 | 1,17 ns |
| placebo | 0 | - 0,07 |

ds : différence significative par rapport au placebo ; ns : différence non significative.

Tableau I. Étude PEPI : THS et densité mammographique [17, 18].

Tableau II. THS et densité mammaire (récapitulatif).

| Auteurs | % de patientes avec densité augmentée en fonction des modalités thérapeutiques | | |
|---|--|---|--------------------------|
| | E + P continu | E + P cyclique | E seul |
| • Études rétrospectives | | | |
| Erel [19] n = 95 | ECE + MPA 35 | ECE + MPA 19 | ECE 22 |
| Sendag [20] n = 171 | ECE + MPA 23,5 E ₂ + NETA 34,1 | E ₂ + NETA 2 ECE + MPA E ₂ + cypro. | E ₂ 4 ECE |
| Lundström [21] n = 175 | E ₂ + NETA 52 | E ₂ + levo. 13 E ₂ + NETA | E ₂ 18 ECE |
| Persson [22] n = 594 | E ₂ + NETA 28 | E ₂ + levo. 10 E ₂ + NETA | E ₂ 5 |
| • Études prospectives | | | |
| Greendale [17] étude PEPI n = 307 | E ₂ + MPA 19,4 | ECE + MPA 23,5 ECE + PM 16,4 | ECE 3,5 |
| Christodoulakos [23] n = 121 | ECE + NETA 31,4 ECE + MPA 11,8 | - | ECE 8 |
| <i>E : œstrogène ; P: progestatif ; ECE : œstrogènes conjugués équinés ; E₂ : œstradiol ; MPA : médroxyprogestérone acétate ; NETA : noréthistérone acétate ; PM : progestérone micronisée ; cypro. : cyprostérone acétate ; levo. : lévonergestrol.</i> | | | |

Réversibilité des changements de densité sous THS

La réversibilité de ces changements, dans un délai relativement court après arrêt du traitement est rapportée par quelques auteurs.

Rutter et al. [28] montrent que les variations de densité sous THS sont un phénomène dynamique, apparaissant à l'initiation du traitement et régressant à l'arrêt de celui-ci.

Pour Harvey [29], un arrêt de 15 jours en moyenne est suffisant pour que régressent totalement ou partiellement 74 % des augmentations localisées de densité. Cette évolution favorable simplifie le bilan diagnostique de certains cas ambigus et évite la biopsie.

L'intérêt d'un arrêt temporaire avant dépistage mammographique est suggéré [28], mais son bénéfice n'est pas suffisamment prouvé et Cohen [30] évoque les difficultés de compliance au traitement que cela pourrait générer. En revanche, à titre individuel, devant une augmentation localisée de densité ou en cas de mastodynies, cet arrêt du traitement trouve sa place pour favoriser la réalisation des clichés et leur interprétation.

Autres modalités de traitement et modifications du sein [27]

Les effets de la tibolone et du raloxifène sur le sein sont exposés plus loin et nous nous limitons ici à rappeler leur impact sur la densité mammographique.

La tibolone

Ce stéroïde de synthèse, au mécanisme d'action complexe, a fait l'objet de quelques publications soulignant sa meilleure tolérance mammaire par rapport au THS classique. Une étude prospective randomisée, en double aveugle contre placebo, portant sur 154 patientes ménopausées, compare la densité mammographique avant et après 6 mois de traitement [31]. Les patientes ont reçu, soit un traitement estroprogestatif combiné continu (E2-noréthistérone acétate, NETA), soit de la tibolone, soit un placebo. Une augmentation de densité est constatée pour 46 à 50 % des patientes sous estroprogestatifs et pour 2 à 6 % des patientes sous tibolone. Il n'y a pas de différence significative entre les groupes tibolone et placebo. Les auteurs signalent aussi que les mastodynies sont significativement moins fréquentes avec la tibolone (2,4%) qu'avec l'association estroprogestative (18,3 %).

Ces résultats confirment ceux évoqués dans d'autres travaux [19, 32] et démontrent l'intérêt de la tibolone pour les patientes ayant une forte densité mammaire ou développant des mastodynies sous THS classique.

En raison de l'absence d'effet défavorable sur la densité, les auteurs précédents suggèrent l'hypothèse d'un moindre risque de cancer du sein par rapport au THS classique, ce qui n'est pas actuellement démontré. Des études incluant une plus large population avec un suivi plus long sont nécessaires.

Le raloxifène

Le raloxifène est prescrit dans le traitement et la prévention de l'ostéoporose de la femme ménopausée. Sans effet favorable sur les troubles vasomoteurs liés à l'hypoestrogénie, il n'est pas considéré comme un THS à proprement parler. Cependant, il nous est apparu intéressant de rappeler son influence sur l'évolution de la densité mammaire.

Dans une étude randomisée, en double aveugle contre placebo, *Freedman* [33] étudie la densité (mesure quantitative assistée par ordinateur) de 36 patientes sous ECE 0,625 mg, 45 sous raloxifène 60 mg, 42 sous raloxifène 150 mg et 45 sous placebo après 2 ans de traitement. Contrairement aux patientes sous estrogènes, la densité de celles recevant le placebo ou l'un ou l'autre des dosages de raloxifène a significativement diminué.

Dans un essai randomisé ouvert, *Jackson et al.* [34], après 1 an de traitement, rapportent une augmentation de densité pour 0,9 % des 109 patientes sous raloxifène contre 27,4 % pour les 84 sous estroprogestatifs (ECE-MPA). Pour ces auteurs, le raloxifène prescrit pour traiter ou prévenir l'ostéoporose ne majore pas la densité et n'affecte pas l'efficacité du dépistage. Il apparaît comme un traitement alternatif avantageux d'autant que, selon l'étude *MORE* [35], il exercerait un effet protecteur vis-à-vis du cancer du sein.

En définitive, dans la majorité des cas, la tibolone et le raloxifène entraînent peu ou pas de modifications du sein, mais il n'y a actuellement pas de résultats disponibles concernant leurs effets à long terme [27]. D'autre part, leur bénéfice sur la qualité de vie des femmes ménopausées ne semble pas se superposer à celui du THS classique.

Facteurs de risque de cancer du sein ?

Les modifications du sein sous THS sont à présent bien décrites. Leurs retombées sur l'efficacité du dépistage sont exposées ailleurs ; elles peuvent être source de retards et d'erreurs diagnostiques. Les difficultés de lecture des mammographies et leurs conséquences peuvent conduire, dans l'avenir, à adapter les modalités du dépistage. Devant une augmentation localisée de densité, l'incertitude diagnostique est généralement levée par l'exploration échographique, le contrôle après une pause thérapeutique, voire la biopsie orientée.

Le risque engendré par le maintien apparent ou la majoration de densité sous THS reste inconnu.

Il est à présent admis qu'une forte densité mammographique représente un facteur de risque indépendant de cancer du sein (RR x 3 à 6) [25]. Les mécanismes biologiques et histologiques, à l'origine de cette majoration du risque et qui se traduisent par une forte densité mammographique, ne sont pas actuellement expliqués. Certains ne trouvent pas de différence dans la fréquence des atypies histologiques et l'activité épithéliale proliférative entre le tissu dense et le tissu adipeux sur les mammographies des femmes de moins et de plus de 50 ans [36].

Pour d'autres [37], au contraire, une forte densité mammaire est associée à une plus grande fréquence des lésions prolifératives et des hyperplasies épithéliales atypiques.

Le rôle biologique de certains facteurs comme la SHBG (sex hormone binding globuline) est aussi suggéré [38], particulièrement chez les femmes ménopausées.

Mais il faut différencier la densité constitutionnelle de la densité acquise sous l'effet du THS. Cette dernière est probablement liée en partie à une vasodilatation, un œdème et parfois des kystes, réversibles à l'arrêt du traitement [25, 39]. L'augmentation de densité est d'autant plus fréquente que la patiente est âgée à l'initiation du traitement. Il n'est pas certain que ce phénomène transitoire soit corrélé à une augmentation du risque de cancer du sein [40].

Aucune relation entre ces variations de densité acquises et des lésions histologiques à risque n'est réellement prouvée. Cependant, il existerait, après traitement combiné d'estroprogestatifs, un accroissement de la prolifération épithéliale localisé au niveau de l'unité terminale ductulo-lobulaire, site de développement de la plupart des cancers [41]. Ce phénomène serait associé à une augmentation de densité tissulaire. Dans une étude récente, *Valdivia* et al. comparent les variations de densité mammaire et l'expression de marqueurs de prolifération (Ki 67) et de l'apoptose (Bcl-2) chez des patientes traitées par tibolone (n = 18) ou par une association combinée d'estroprogestatifs ECE-MPA (n = 19) [42]. Un prélèvement biopsique percutané est effectué avant et après un an de traitement. Dans le groupe tibolone, après un an de traitement, il existe une régression de densité mammaire associée à une réduction de la prolifération et à une stimulation de l'apoptose. À l'inverse, dans le groupe ECE-MPA, la densité est majorée, la prolifération augmentée et l'apoptose réduite. Les différences entre les deux groupes sont significatives.

Ces premiers résultats ouvrent d'autres voies de recherche. Il reste cependant impossible d'affirmer que les cancers apparus sous THS le soient de façon significative dans des seins ayant subi un accroissement de densité.

Conclusion

Pour une minorité de cas, le THS induit des modifications du sein, et surtout maintient la densité mammaire avec, comme corollaire, des difficultés de dépistage et, parfois, la réapparition de mastodynies. Cet impact du THS sur le sein varie en fonction des modalités thérapeutiques et prédomine avec les associations estroprogestatives.

Une corrélation entre ces effets sur la densité et un risque accru de cancer du sein n'est pas formellement démontrée. D'autres études sont nécessaires pour connaître le support histologique et biologique de ces changements apparents induits par le THS et leur relation avec le risque de cancer.

La réponse radiologique du sein au THS permet-elle de repérer une sous-population à risque accru ?

Sincères remerciements au Dr Gérard Boutet par sa précieuse coopération et à Florence Chenevée, documentaliste, pour sa disponibilité.

Références bibliographiques

- [1] Feillel V, Kwiatkowski F, Bennejean JM, Doly MC, Dauplat J, Lafaye C. Evolution radiologique du sein de la femme ménopausée avec ou sans traitement. Dans : *Actualités en sénologie. XV Journées nationales de la Société Française de Sénologie et de Pathologie Mammaire. Clermont-Ferrand, octobre 1993. Montpellier, Sauramps Médical 1993:187-99.*
- [2] Berkowitz GS, Kelsey JL, Holford TR et al. Estrogen replacement therapy and fibrocystic breast disease in postmenopausal women. *Am J Epidemiol 1985;121:238-45.*
- [3] Jick SS, Walker AM, Jick H. Conjugated estrogens and fibrocystic breast disease. *Am J Epidemiol 1986;124:746-51.*
- [4] Harvey JA. Use and cost of breast imaging for postmenopausal women undergoing hormone replacement therapy. *Am J Roentgenol 1999;172:1615-9.*
- [5] Travade A, Isnard A, Gimbergues H. Apport de l'échographie dans la pathologie mammaire bénigne après la ménopause. À propos d'une série personnelle de 40 kystes apparus après une ménopause non traitée. *J Le sein 1994; 4:97-108.*
- [6] Meyer JE, Frenna TH, Polger M, Sonnenfeld MR, Shaffer K. Enlarging occult fibroadenomas. *Radiology 1992; 183:639-41.*
- [7] Grumbach Y, Mirand-Perrin N, Cognet S, Dehouck I, Baratte B. Modifications mammographiques du sein de la femme ménopausée sous traitement hormonal substitutif (THS). *Reprod Hum et Horm 1997;X:305-28.*
- [8] Greendale GA, Reboussin BA, Hogan P et al. Symptom relief and side effects of postmenopausal hormones : results from the Postmenopausal Estrogen/progestin Interventions trial. *Obstet & Gynecol 1998;92:982-8.*
- [9] McNicholas MMJ, Heneghan JP, Milner MH, Tunney T, Hourihane JB, MacErlaine DP. Pain and increased mammographic density in women receiving hormone replacement therapy: a prospective study. *Am J Roentgenol 1994; 163:31-5.*
- [10] Peck DR, Lowman RM. Estrogen and the postmenopausal breast. *Mammographic considerations. JAMA 1978; 240:1733-5.*
- [11] Berkowitz JE, Gatewood OMB, Goldblum LE, Gayler BW. Hormonal replacement therapy: mammographic manifestations. *Radiology 1990;174:199-201.*
- [12] Stomper PC, Van Voorhis BJ, Ravnikar VA, Meyer JE. Mammographic changes associated with postmenopausal hormone replacement therapy: a longitudinal study. *Radiology 1990;174:487-90.*
- [13] Laya MB, Gallagher JC, Schreiman JS, Larson EB, Watson P, Weinstein L. Effect of postmenopausal hormone replacement therapy on mammographic density and parenchymal pattern. *Radiology 1995;196:433-7.*
- [14] Gairard B, Guldenfels C, Schaffer P, Mathelin C, Brettes JP. Le traitement hormonal substitutif de la ménopause: son impact sur la densité radiologique des seins et ses conséquences sur l'interprétation des mammographies. *Genesis 1998;n°41:15-9.*
- [15] Stomper PC, D'Souza DJ, DiNitto PA, Arredondo MA. Analysis of parenchymal density on mammograms in 1353 women 25-79 years old. *AJR 1996;167:1261-5.*
- [16] Estève J, Séradour B, Jacquemier J, Remontet L. Does a better grade of tumour occurring in women under hormone replacement therapy

- ... cement therapy compensate for their lower probability of detection by screening mammography. *J Med Scæen* 2002;9:70-3.
- [17] Greendale GA, Reboussin BA, Sie Aet al. Effects of estrogen and estrogen-progestin on mammographic parenchymal density. *Ann Intern Med* 1999;130:262-9.
- [18] Greendale GA, Reboussin BA, Slone S, Wasilauskas C., Pike MC, Ursin G. Postmenopausal hormone therapy and change in mammographic density. *J Natl Cancer Inst* 2003;95:30-7.
- [19] Erel CT, Esen G, Seyisoglu H et al. Mammographic density increase in women receiving different hormone replacement regimens. *Maturitas* 2001;40:151-7.
- [20] Sendag F, Terek MC, Özsener S et al. Mammographic density changes during different postmenopausal hormone replacement therapies. *Fertil Steril* 2001;76:445-50.
- [21] Lundström E, Wilczek B, von Palffy Z, Söderqvist G, von Schoultz B. Mammographic breast density during hormone replacement therapy: differences according to treatment. *Am J Obstet Gynecol* 1999;181:348-52.
- [22] Persson I, Thurffjell E, Holmberg L. Effect of estrogen and estrogen-progestin replacement regimens on mammographic breast parenchymal density. *J Clin Oncol* 1997;15:3201-7.
- [23] Christodoulakos GE, Lambrinouadaki IV, Panoulis KPC et al. The effect of various regimens of hormone replacement therapy on mammographic breast density. *Maturitas* 2003;45:109-18.
- [24] Vachon CM, Sellers TA, Vierkant RA, Wu FF, Brandt KR. Case-control study of increased mammographic breast density response to hormone replacement therapy. *Cancer Epidemiol Biomarkers Prev* 2002;11:1382-8.
- [25] Speroff L. The meaning of mammographic breast density in users of postmenopausal hormone therapy. *Maturitas* 2002;41:171-5.
- [26] Lesur A, Tristant H. Pour en finir avec la densité mammaire et le traitement hormonal substitutif de la ménopause. *Reprod Hum et Horm* 2002;XV:341-5.
- [27] Boutet G, Boisserie-Lacroix M, Trillaud H. Thérapeutiques hormonales de la ménopause : impact sur la densité mammographique. *J Radiol* 2004 (sous presse).
- [28] Rutter CM, Mandelson MT, Laya MB, Seger DJ, Taplin S. Changes in breast density associated with initiation, discontinuation, and continuing use of hormone replacement therapy. *JAMA* 2001;285:171-6.
- [29] Harvey JA, Pinkerton JV, Herman CR. Short-term cessation of hormone replacement therapy and improvement of mammographic specificity. *J Natl Cancer Inst* 1997;89:1623-5.
- [30] Cohen MEL. Effect of hormone replacement therapy on cancer detection by mammography. *Lancet* 1997;349: 1624 (une seule page).
- [31] Lundström E, Christow A, Kersemaekers W et al. Effects of tibolone and continuous combined hormone replacement therapy on mammographic breast density. *Am J Obstet Gynecol* 2002;186:717-22.
- [32] Colacurci N, Mele D, De Franciscis P, Costa V, Fortunato N, De Seta L. Effects of tibolone on the breast. *Eur J Obstet Gynecol Reprod Biol* 1998;80:235-8.
- [33] Freedman M, San Martin J, O'Gorman J et al. Digitized mammography: a clinical trial of postmenopausal women randomly assigned to receive raloxifene, estrogen, or placebo. *J Natl Cancer Inst* 2001;93:51-6.
- [34] Jackson VP, San Martin JA, Secrest RJ et al. Comparison of the effect of raloxifene and continuous-combined hormone therapy on mammographic breast density and breast tenderness in postmenopausal women. *Am J Obstet Gynecol* 2003;188:389-94.
- [35] Cauley JA, Norton L, Lippman E et al. Continued breast cancer risk reduction in postmenopausal women treated with raloxifene : 4-year results from the MORE trial. *Br Cancer Res Treat* 2001;65:125-34.
- [36] Stomper PC, Penetrante RB, Edge SB, Arredondo MA, Blumenson LE, Stewart CC. Cellular proliferative activity of mammographic normal dense and fatty tissue determined by DNAS phase percentage. *Breast Cancer Res Treat* 1996;37:229-36.
- [37] Boyd NF, Jensen HM, Cooke G, Han HL. Relationship between mammographic and histological risk factors for breast cancer. *J Natl Cancer Inst* 1992;84:1170-9.
- [38] Boyd NF, Stone J, Martin LJ et al. The association of breast mitogens with mammographic densities. *Br J Cancer* 2002;87:876-82.
- [39] Tristant H, Chiche JF, Lévy L. Le sein dense mammographie est-il à risque de cancer du sein? Le point de vue du radiologue. *Reprod Hum & Horm* 2002;XV:335-40.
- [40] Speroff L. Postmenopausal hormone therapy and the risk of breast cancer. A clinician's view. *Maturitas* 2004;49:51-7.
- [41] Hofseth LJ, Raafat AM, Osuch JR, Pathak DR, Slomski CA, Haslam SZ. Hormone replacement therapy with estrogen or estrogen plus medroxyprogesterone acetate is associated with increased epithelial proliferation in the normal postmenopausal breast. *J Clin Endocrinol Metab* 1999;84:4559-65.
- [42] Valdívila I, Campodonico I, Tapia A, Capetillo M, Espinoza A, Lavin P. Effects of tibolone and continuous combined hormone therapy on mammographic breast density and breast histochemical markers in postmenopausal women. *Fertility and Sterility* 2004;81:617-23.