



HAL
open science

Saturday night retinopathy : un cas français d'OACR post-compressive

R. Vasseur, Y. Ollivier, P. Lebranchu, M. Weber, G. Le Meur, J.-B. Ducloyer

► **To cite this version:**

R. Vasseur, Y. Ollivier, P. Lebranchu, M. Weber, G. Le Meur, et al. Saturday night retinopathy : un cas français d'OACR post-compressive. *Journal Français d'Ophtalmologie*, 2020, 43, pp.858 - 861. <10.1016/j.jfo.2020.01.014>. <hal-03493698>

HAL Id: hal-03493698

<https://hal.science/hal-03493698v1>

Submitted on 25 Oct 2022

HAL is a multi-disciplinary open access archive for the deposit and dissemination of scientific research documents, whether they are published or not. The documents may come from teaching and research institutions in France or abroad, or from public or private research centers.

L'archive ouverte pluridisciplinaire HAL, est destinée au dépôt et à la diffusion de documents scientifiques de niveau recherche, publiés ou non, émanant des établissements d'enseignement et de recherche français ou étrangers, des laboratoires publics ou privés.



Distributed under a Creative Commons CC BY-NC 4.0 - Attribution - Non-commercial use - International License

Saturday night retinopathy : un cas français d'OACR post-compressive.

Saturday night retinopathy: a french case report

Auteurs : Robin Vasseur*, Yolaine Ollivier**MD, Pierre Lebranchu*MD, PhD, Michel Weber*MD, PhD, Guylène Le Meur*MD, PhD, Jean-Baptiste Ducloyer*MD

*service d'ophtalmologie du CHU de Nantes, 1 place Alexis-Ricordeau 44093 Nantes, France

**service de neurologie du CH du Mans, 194, avenue Rubillard 72037 Le Mans, France

Auteur correspondant :

Robin Vasseur

1, place Alexis Ricordeau

44093 Nantes cedex 01 France

Tel : 02 40 08 34 01

Fax : 02 40 08 46 50

robin.vasseur@chu-nantes.fr

Nous rapportons le cas d'un patient de 39 ans qui s'est présenté aux urgences générales un soir pour œil gauche rouge et indolore avec baisse de l'acuité visuelle survenue depuis le matin au réveil (>12h). Il présentait également des douleurs et paresthésies au bras gauche. Il s'était endormi à table la veille au soir, la tête posée sur son bras comprimant son œil après une importante consommation d'alcool. L'examen général et neurologique étaient sans anomalie. Le patient avait comme antécédents une dépression sévère sous neuroleptique et benzodiazépine et une addiction au tabac. Il rapportait la consommation occasionnelle de cannabis et de cocaïne. Il n'avait pas d'autre pathologie et notamment pas d'hypertension artérielle ni de diabète ni de dyslipidémie.

L'examen retrouvait une acuité visuelle effondrée à gauche (perception lumineuse) et normale à droite (0 logMar). L'examen (figure 1) montrait à gauche un oedème érythémateux palpébral supérieur et inférieur, une hyperhémie conjonctivale, une mydriase aréactive avec iris déformé. La cornée et le cristallin étaient claires, la chambre antérieure calme. La pression intra oculaire était de 14mmHg. Il n'y avait ni ptosis ni limitation oculomotrice. Le fond d'oeil (FO) à gauche (figure 2) révélait une pâleur de la rétine avec une **tache** rouge cerise de la fovéa. Le calibre des vaisseaux était réduit. La papille était colorée avec bords nets. L'examen de l'oeil droit était sans particularité (**figure 3**).

L'OCT maculaire réalisé en urgence (**figure 4**) montrait une hyperréflexivité des couches internes de la rétine. Le diagnostic d'occlusion d'artère centrale de rétine (OACR) était alors retenu. Au contrôle sept jours plus tard, la vision restait limitée à la perception lumineuse, l'hyperréflexivité des couches interne de la rétine à l'OCT avait régressé et laissé place à une atrophie maculaire (**figure 5**), l'angiographie à la fluorescéine retrouvait des vaisseaux normalement perfusés et l'absence de vascularite.

Le scanner cérébral et des troncs supra-aortiques avec injection ne retrouvait aucune anomalie, notamment aucune compression ni anévrisme vasculaire local, ni stigmate d'accident

vasculaire cérébral (AVC) silencieux sur le parenchyme cérébral. Les carotides étaient saines. Le scope-ECG s'inscrivait en rythme sinusal sans arythmie cardiaque. Le bilan biologique était sans particularité, notamment CRP négative, bilan hépatique normal mais toxiques urinaires positifs au cannabis et opiacés. Pour expliquer cette OACR, les causes habituelles athéromateuse et cardio-emboligène n'ont pas été retenues. L'hyperhémie conjonctivale avec cercle péri-kératique, la déformation pupillaire et l'oedème palpébral inflammatoire retrouvés le premier jour peuvent témoigner d'une ischémie oculaire et orbitaire à minima. L'histoire du patient et les éléments cliniques et paracliniques sont compatibles avec une compression locale déjà décrite sous le nom de « Saturday Night Retinopathy ».

Des OACR unilatérales survenues lors d'anesthésie générale avec compression orbitaire prolongée par les masques d'anesthésie ont été décrites en 1948 et 1953. [1] Des essais chez des singes ont montré qu'une compression orbitaire d'au moins 60 minutes dans un contexte d'hypotension artérielle pouvait causer une OACR. [2] C'est en faisant l'analogie avec ces cas que Jayam décrit en 1974 une OACR survenue chez un patient alcoolisé après s'être endormi en écrasant son œil. Il appelle cette entité le « Saturday Night Retinopathy ». [2] Cinq autres cas ont été décrits depuis 2015.[3] [4] [5] Une compression orbitaire est rapportée systématiquement. Une ophtalmoplégie (complète ou incomplète), un ptosis, un œil rouge, un oedème de cornée, une hypertonie intra oculaire sont parfois retrouvés. [3] [4] L'acuité visuelle est effondrée à « perception lumineuse » ou « voit bouger la main ». Le fond d'oeil met en évidence une OACR. L'explication est multifactorielle :

- Mécanique par élévation de la pression intra-oculaire due à la compression de l'oeil et diminution du retour veineux avec stase en amont due à la compression globale orbitaire.
- Circulatoire avec une probable baisse tensionnelle artérielle et diminution de la pression de perfusion orbitaire en raison de l'état de stupeur ajouté à la possible prise de drogues.

Il n'y a pas de traitement possible et le pronostic visuel est sombre. Certains auteurs pensent que ces cas risquent de se multiplier vu l'essor de l'alcoolisation aiguë massive et de la prise de drogues récréatives au sein de la population générale dans les pays développés [6]. Seules l'information et la prévention permettraient d'éviter ces handicaps fonctionnels lourds.

Figure 1. Photographie de l'oeil gauche le lendemain de l'OACR post-compressive.

Hyperhémie conjonctivale, mydriase aréactive, oedème inflammatoire péri-orbitaire gauche modéré.

Figure 2. Photographie du fond d'oeil (*OCT Topcon DRI OCT Triton*) de l'oeil gauche caractéristique d'une OACR : oedème blanc rétinien, tache rouge cerise de la fovéa, diminution du calibre des artère rétiniennes.

Figure 3. Photographie du fond d'oeil (*OCT Topcon DRI OCT Triton*) de l'œil droit sans anomalie.

Figure 4. L'OCT maculaire de l'oeil gauche (*OCT Topcon DRI OCT Triton*) réalisé en urgence : hyperréfléctivité et augmentation de volume des couches internes de la rétine avec un profil fovéolaire en « accordéon ».

Figure 5. OCT maculaire de l'oeil gauche (*OCT Topcon DRI OCT Triton*) une semaine après : atrophie rétinienne majeure.

Résumé :

Nous rapportons ici le premier cas français de Saturday Night Retinopathy. Il s'agit d'un patient de 39 ans qui a consulté pour baisse de vision de l'oeil gauche à «perception lumineuse » positive avec un œil rouge et indolore.

L'oeil gauche était hyperhémie avec une mydriase aréactive, le fond d'oeil montrait une macula rouge cerise au milieu d'une rétine blanche ischémique. Le bilan neurologique n'a retrouvé aucune anomalie. Le seul facteur de risque cardio-vasculaire était un tabagisme actif. Le patient rapportait avoir dormi toute la nuit en écrasant son œil gauche sur son bras alors qu'il dormait alcoolisé assis à table. 6 cas similaires ont déjà été décrits dans la littérature depuis 1973.

Le pronostic fonctionnel est sombre. Seules l'information et la prévention permettraient d'éviter ces handicaps fonctionnels lourds.

Abstract:

We report herein the first French case of Saturday Night Retinopathy. A 39-year-old man presented to the emergency room with unilateral vision loss in the left eye with redness but no pain.

Visual acuity OS was “light perception” and OD 20/20. The left eye was hyperemic with a fixed, dilated pupil; fundus examination revealed a macular cherry-red spot within a pale, ischemic retina.

The patient was admitted to a stroke center. The neurological work-up and head CT were normal.

He also underwent evaluation for possible carotid or cardiac etiologies, all of which were negative.

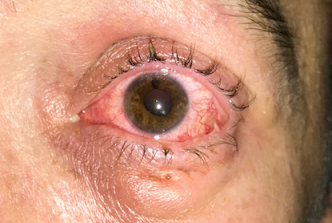
Current smoking was the only cardiovascular risk factor found.

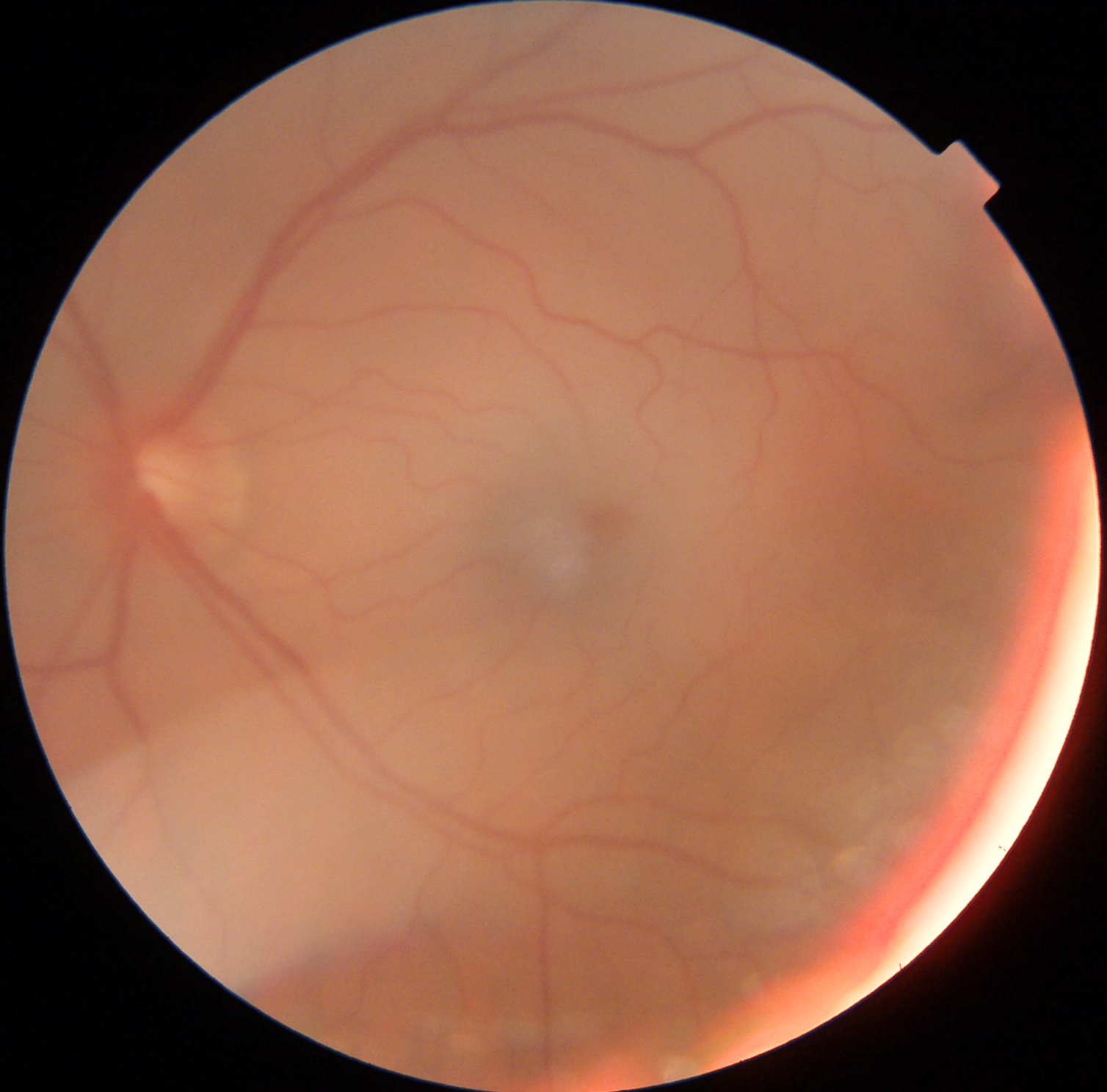
The patient reportedly fell asleep face down at his kitchen table after consuming a large amount of alcohol, with his left eye pressed into his arm throughout the night. Six similar cases have been reported in the literature since 1973. The prognosis for vision is dismal. Only public awareness and prevention might avoid this serious functional disability.

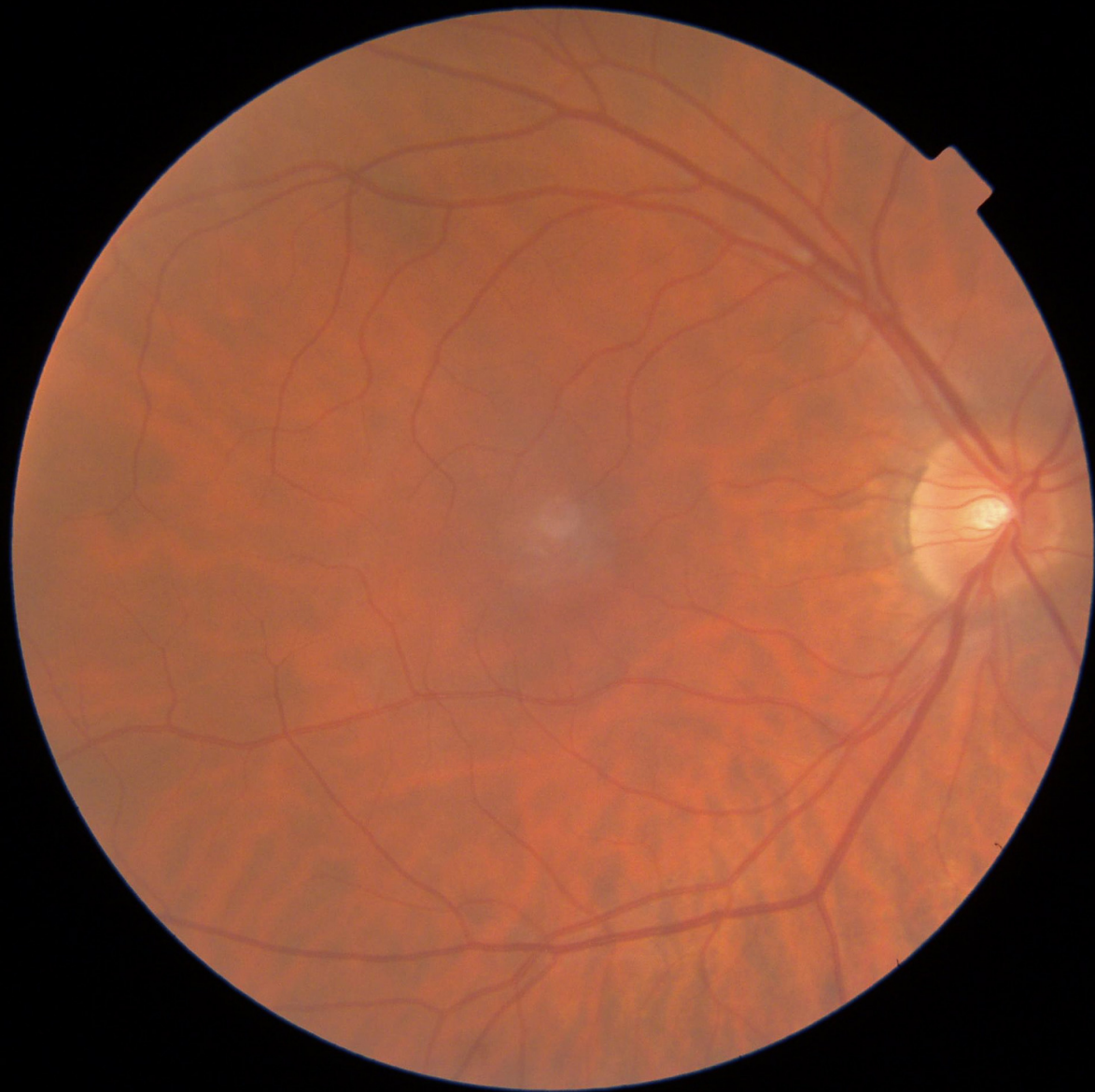Déclaration d'intérêts : Les auteurs déclarent n'avoir aucun lien d'intérêts en relation avec cet article.

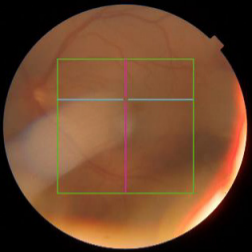
Bibliographie

- [1] Gillan JG. Two cases of unilateral blindness following anaesthesia with vascular hypotension. *Can Med Assoc J* 1953;69:294–6.
- [2] Jayam AV, Hass WK, Carr RE, Kumar AJ. Saturday night retinopathy. *Journal of the Neurological Sciences* 1974;22:413–8. [https://doi.org/10.1016/0022-510X\(74\)90077-X](https://doi.org/10.1016/0022-510X(74)90077-X).
- [3] Malihi M, Turbin RE, Frohman LP. Saturday Night Retinopathy with Ophthalmoplegia: A Case Series. *Neuroophthalmology* 2015;39:77–82. <https://doi.org/10.3109/01658107.2014.997889>.
- [4] Williams AL, Greven M, Houston SK, Mehta S. Self-induced Orbital Compression Injury: Saturday Night Retinopathy. *JAMA Ophthalmol* 2015;133:963–5. <https://doi.org/10.1001/jamaophthalmol.2015.1114>.
- [5] Peracha ZH, Ahmed SB, Desai A, Peracha-Riyaz M, Kumar N, Desai UR. Saturday Night Retinopathy: Characterization of a Rare Ophthalmic Condition. *Ophthalmic Surg Lasers Imaging Retina* 2016;47:85–9. <https://doi.org/10.3928/23258160-20151214-15>.
- [6] Malihi M, Frohman LP, Turbin RE. Is Saturday Night Retinopathy Being Reported More Frequently? *JAMA Ophthalmol* 2016;134:238. <https://doi.org/10.1001/jamaophthalmol.2015.4819>.

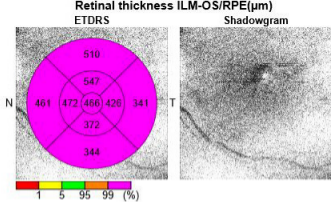
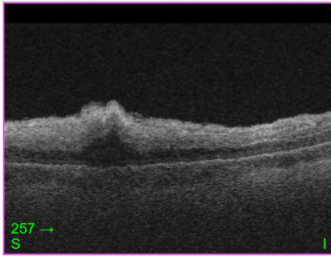
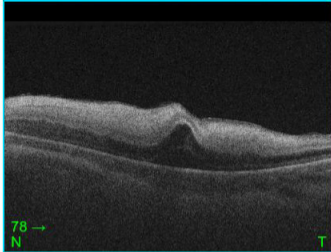
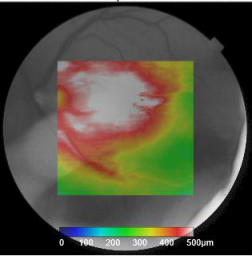








Retinal thickness map ILM-OS/RPE / Red-free

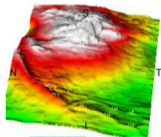


Average Thickness (μ m) 424.3


Center Thickness (μ m) 472

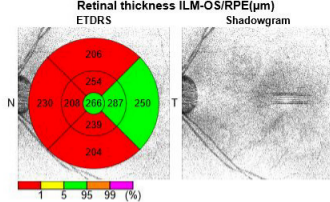
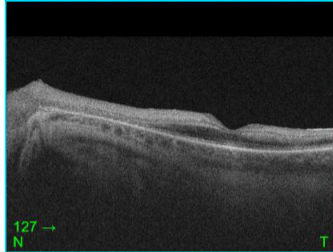
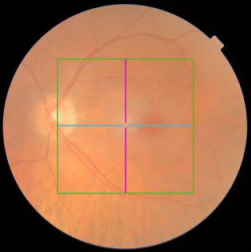
Total Volume (mm^3) 12.00

ILM-OS/RPE Map



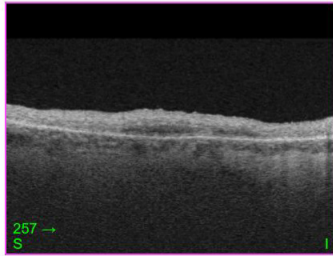
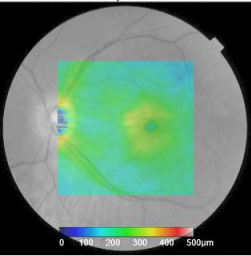
OS/RPE Surface



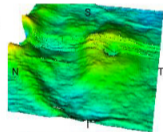


Average Thickness	(μm)	229.4
Center Thickness	(μm)	268
Total Volume	(mm^3)	6.49

Retinal thickness map ILM-OS/RPE / Red-free



ILM-OS/RPE Map



OS/RPE Surface

