



HAL
open science

Prise en charge des toxicités hépatiques sous immunothérapie anticancéreuse

Fanny Lebossé, Brigitte Bancel, Massimo Levrero, Philippe Merle

► To cite this version:

Fanny Lebossé, Brigitte Bancel, Massimo Levrero, Philippe Merle. Prise en charge des toxicités hépatiques sous immunothérapie anticancéreuse. *Bulletin du Cancer*, 2020, 107, pp.1056 - 1068. 10.1016/j.bulcan.2020.06.011 . hal-03493551

HAL Id: hal-03493551

<https://hal.science/hal-03493551>

Submitted on 17 Oct 2022

HAL is a multi-disciplinary open access archive for the deposit and dissemination of scientific research documents, whether they are published or not. The documents may come from teaching and research institutions in France or abroad, or from public or private research centers.

L'archive ouverte pluridisciplinaire **HAL**, est destinée au dépôt et à la diffusion de documents scientifiques de niveau recherche, publiés ou non, émanant des établissements d'enseignement et de recherche français ou étrangers, des laboratoires publics ou privés.



Distributed under a Creative Commons Attribution - NonCommercial 4.0 International License

Prise en charge des toxicités hépatiques sous immunothérapie anti-cancéreuse

Management of immune check point inhibitors- induced liver toxicity in cancer

**Fanny Lebossé^{1,2,3}, Brigitte Bancel^{2, 3,4},
Massimo Levrero^{1,2,3}, Philippe Merle^{1,2,3 *}**

¹ Unité d'Hépatologie et Gastroentérologie de l'Hôpital de la Croix Rouse, Hospices Civils de Lyon, Lyon

² Centre de Recherche en Cancérologie de Lyon, INSERM U1052, Lyon

³ Université Claude Bernard Lyon 1, Lyon

⁴ Département d'anatomopathologie, Hospice Civils de Lyon, Lyon

* Auteur correspondant : Philippe Merle

Service d'Hépatologie et Gastroentérologie, Hôpital de la Croix Rouse, 103, grande rue de la Croix Rouse, 69004 Lyon

e-mail : philippe.merle@inserm.fr

Résumé

Les inhibiteurs pharmacologiques de points de contrôle immunitaires (IPCI) permettent de rendre efficace la réponse anti-tumorale des lymphocytes T, mais sont responsables d'effets secondaires de type auto-immuns. Ces complications, fréquentes et de sévérité variable, peuvent concerner le parenchyme hépatique. La toxicité hépatique des IPCI se manifeste initialement par une perturbation du bilan biologique hépatique avec un risque secondaire de décompensation clinique. L'apparition d'une anomalie biologique hépatique doit conduire à éliminer une cause non immuno-médiée d'atteinte hépatique ou un envahissement tumoral hépatique. La réalisation d'une biopsie hépatique à visée diagnostique est recommandée pour les formes sévères. En cas de toxicité hépatique des IPCI, l'examen histologique retrouve le plus souvent une hépatite aiguë lobulaire associée à un infiltrat lymphocytaire. La prise en charge des toxicités hépatiques des IPCI sur foie sain dépend de leur sévérité. L'arrêt des IPCI est recommandé pour les toxicités supérieures ou égales au grade 2, et une corticothérapie est recommandée pour les toxicités supérieures ou égales au grade 3, ou de grade 2 sans amélioration rapide après l'arrêt de l'IPCI. L'ajout de mycophénolate peut être indiqué en cas d'inefficacité des glucocorticoïdes. La réintroduction de l'IPCI est contre-indiquée pour les toxicités sévères. La prise en charge des perturbations du bilan biologique hépatique survenant sur terrain d'hépatopathie chronique ne fait pas l'objet de consensus international, mais doit tenir compte des anomalies du bilan biologique hépatique initial et du degré d'aggravation sous IPCI. La situation devient plus complexe avec les associations d'ICPI et d'autres traitements hépatotoxiques. La place de la biopsie est alors primordiale dans le bilan de causalité.

Mots-Clés : immunothérapie, PD-1, PD-L1, CTLA-4, inhibiteurs de point de contrôle immunitaire

Abstract

Pharmacological immune checkpoint inhibitors (ICI) restore the anti-tumor properties of T-lymphocytes, but unfortunately can engender auto-immune-like disorders. Those, frequent and of variable severity, sometimes target the liver parenchyma. Liver toxicity of ICI firstly leads to alteration of liver function tests (ALFT) with a risk of clinical decompensation. The appearance of ALFT should lead the clinician to exclude a non-immunological injury or a tumoral invasion of the liver parenchyma. In case of high grade ALFT, liver biopsy is necessary for diagnosis purpose. In ICI-induced hepatotoxicity, histology examination shows most frequently a lobular acute hepatitis associated with lymphocytic infiltrates, but with different features than those encountered in primary auto-immune hepatitis. The management of ICI-related ALFT depends of their severity. Discontinuation of ICI is recommended for ALFT \geq grade 2, and corticosteroid therapy for ALFT \geq grade 3, or grade 2 without any improvement after ICI discontinuation. Addition of mycophenolate may be indicated whether corticosteroid inefficiency. Reintroduction of ICI is inadvisable for the most severe toxicities. The management of ALFT occurring on underlying chronic hepatopathy has not got consensual guidelines so far, but they should take account of the basal grade of ALFT and their worsening level under ICI therapy. The situation becomes more complex with associations between ICI and anti-angiogenic agents or cytotoxic chemotherapies where each of the drugs can be hepatotoxic. Thus, liver biopsy is primordial to figure out the mechanism of liver toxicity.

Keywords : immunotherapy, PD-1, PD-L1, CTLA-4, check point inhibitors

Abréviations

AAA : agent anti-angiogénique
ALT : alanine aminotransférase
AST : aspartate aminotransférase
CHC : carcinome hépatocellulaire
CMV : cytomégalovirus
CPA : cellule présentatrice de l'antigène
CTC : chimiothérapie cytotoxique
CTCAE : Common Terminology Criteria for Adverse Events
CTLA-4 : Cytotoxic T-Lymphocyte-Associated Antigen 4
EBV : Epstein Barr Virus
EI : Événement indésirable
GGT : gamma-glutamyl transférase
HSV : Herpes Simplex Virus
IPCI : inhibiteur de point de contrôle immunitaire
INR : International Normalized Ratio
IRAEs : immune-related adverse events
ITK : inhibiteurs de tyrosine kinase
LT : lymphocyte T
LTc : lymphocyte T cytotoxique
PAL : phosphatase alcaline
PCI : point de contrôle immunitaire
PD-1 : Programmed cell Death protein-1
PDL-1/2 : Programmed cell Death Ligand-1/2
VHA : virus de l'hépatite A
VHB : virus de l'hépatite B
VHC : virus de l'hépatite C
VHD : virus de l'hépatite Delta
VHE : virus de l'hépatite E
VZV : varicella zoster virus

Introduction

Les progrès scientifiques récents ont mis en évidence l'importance de l'environnement carcinologique dans le développement des cancers et ont conduit au développement de nouvelles cibles thérapeutiques. La croissance tumorale est favorisée par la mise en place, par la tumeur, d'un micro-environnement tolérant, limitant la réponse anti-tumorale des cellules immunitaires (lymphocytes T (LT) CD8⁺ cytotoxiques (LTc) et LT CD4⁺ notamment) (1).

La réponse immunitaire spécifique anti-tumorale peut être modulée par le micro-environnement tumoral selon différents mécanismes, comme la production de facteurs solubles favorisant la tolérance immunitaire (VEGF, TGF- β , IL-10) ou le recrutement de cellules régulatrices (LT régulateurs ou cellules myéloïdes suppressives). Les cellules tumorales peuvent finalement exprimer des molécules de surface permettant d'induire directement la destruction des LT spécifiques des antigènes tumoraux, [Fas-Ligand (Fas-L), *Tumor-necrosis-factor related apoptosis inducing ligand* (TRAIL)] ou d'inhiber leur prolifération ou la réponse T effectrice par leur interaction avec les points de contrôle immunitaire (PCI) [*Programmed-cell Death Ligand 1/2* (PDL-1/2)] (2).

Les PCI sont des molécules exprimées à la surface des cellules immunitaires dont le rôle physiologique est de moduler la réponse des LT. Leur rôle est essentiel dans le maintien de la tolérance vis-à-vis des antigènes du soi. Les deux principaux PCI ciblés par les thérapies anti-tumorales testées à ce jour en essais cliniques sont *Cytotoxic T-Lymphocyte-Associated Antigen 4* (CTLA-4) et *Programmed cell Death protein-1* (PD-1) (3). CTLA-4, exprimé après activation lymphocytaire à la surface des LT ou spontanément à la surface des LTreg, reconnaît les molécules de co-activation exprimées par les Cellules Présentatrices d'Antigène (CPA) : B7-1 (CD80) et B7-2 (CD86) (Figure 1). Son rôle est essentiel pour l'inhibition précoce de l'activation des LT (4). L'expression de PD-1 à la surface des LT est engendrée par leur activation. La liaison de PD-1 aux ligands PDL-1 (B7-H1), PDL-2 (B7-DC), mais

aussi CD80 (B7-1) permet d'inhiber les fonctions des LT anti-tumoraux infiltrant les tissus (Figure 1).

Des anticorps monoclonaux bloquant CTLA-4 et l'axe PD-1/PDL-1, communément désignés comme inhibiteurs des PCI (IPCI), permettent de rétablir une réponse immunitaire anti-tumorale efficace dans un certain nombre de cas. On distingue des molécules ciblant CTLA-4 (ipilimumab et tremelimumab), PD-1 (pembrolizumab, nivolumab et tislelizumab) et PDL-1 (durvalumab, avelumab, atezolizumab) (3–5). Ces traitements permettent une augmentation significative de la médiane de survie ou de survie sans progression en comparaison aux schémas thérapeutiques de référence dans un grand nombre de cancers : mélanomes métastatiques (6–9), carcinomes bronchiques (10–13), cancers du rein ou autres cancers urologiques (14–17) et carcinome hépatocellulaire (CHC) (18–21) entre autres.

Le mode d'action des IPCI, basé sur la réversion de l'inhibition de la réponse immunitaire des LT, expose cependant les patients à un risque d'effets secondaires dysimmunitaires potentiellement sévères (22). Des LT spécifiques des antigènes du « soi » (autoréactifs) peuvent être présents physiologiquement et maintenus inactivés, en partie grâce au rôle régulateur des PCI. Les effets secondaires immunologiques [*immune-related adverse events* (IRAEs)] des IPCI sont fréquents (23). Parmi ces IRAEs, l'apparition d'une toxicité hépatique grave (grade 3 ou 4) est rare mais nécessite une prise en charge rapide. Dans cette revue, nous aborderons l'épidémiologie, le diagnostic biologique puis histologique de la toxicité hépatique des IPCI, et enfin les recommandations de prise en charge.

Incidence des effets indésirables hépatiques sous IPCI

Afin d'affiner l'incidence des effets indésirables hépatiques sous IPCI, nous n'avons analysé que les résultats de toxicité provenant d'essais de phase-3 testant un IPCI en monothérapie, ou associé à un autre IPCI, de la chimiothérapie cytotoxique (CTC), un

inhibiteur de tyrosine kinase (ITK) ou d'autres agents anti-angiogéniques (AAA) comme le bevacizumab. Néanmoins, dans le cadre du CHC, nous avons tenu compte également des résultats de certaines études de phase-1/2 en raison du nombre restreint d'études de phase-3 disponibles à l'heure actuelle et publiées. Nous n'avons retenu que l'élévation du taux de transaminases selon la classification *Common Terminology Criteria for Adverse Events* (CTCAE) v5.0 (24) (Tableau 1) car les autres valeurs hépatiques biologiques (PAL, phosphatases alcalines ; GGT, gamma-glutamate transférase ; TP, taux de prothrombine ou l'INR, International Normalized Ratio ; ALB, albuminémie) ne sont qu'exceptionnellement mentionnées. De plus, très peu de publications rapportent l'incidence d'événements indésirables hépatiques cliniques (décompensations œdémato-ascitique, ictérique ou encéphalopathique) sous IPCI, ce qui peut se produire en cas de cytolysse sévère et prolongée (25).

Nous avons considéré que la majorité des tumeurs autres que le CHC étaient développées sur foie sain (bien que non précisé dans les publications), alors que le CHC se développe le plus souvent sur foie pathologique d'hépatopathie chronique sévère au stade de cirrhose.

[Toxicité hépatique des IPCI sans autre molécule associée](#)

Sur foie sain, l'incidence de la cytolysse est majoritairement inférieure à 5 % sous anti-PD1/PD-L1 avec moins de 1 % de grades-3/4 (0 à 7 % d'incidence de toxicité hépatique tous grades confondus et 0 à 1,4 % de toxicité hépatique de grade-3/4). Les résultats semblent peu différents sous anti-CTLA4 en monothérapie. En revanche, l'association anti-PD1/PD-L1 et anti-CTLA4 donne 12 à 24 % de cytolysse, dont 6 à 16 % de grade-3/4 (Tableau 2). Sur foie pathologique au cours du CHC, l'incidence de la cytolysse peut atteindre près de 20 % sous anti-PD1/PD-L1, dont 10 % de grade-3/4. L'association de nivolumab et d'ipilimumab dans l'étude CheckMate 040 de phase-1/2 rapporte 25 % de cytolysse dont 16 % de grade-3/4

(Tableau 2). L'hépatopathie chronique sous-jacente prédispose probablement à une plus forte toxicité hépatique des IPCI, bien que cette différence entre foie sain et foie pathologique n'ait pas été évaluée avec une méthodologie adaptée.

Toxicité des IPCI associées à d'autres agents anti-cancéreux

La toxicité hépatique semble également majorée en cas d'association anti-PD-1/PD-L1 avec d'autres agents anti-cancéreux (Tableau 3). Chaque drogue anticancéreuse a potentiellement sa propre toxicité hépatique (toxique dose-dépendante ou immuno-allergique dose-indépendante) qui s'ajoute à celle de l'IPCI, ou peut éventuellement la potentialiser bien qu'aucun mécanisme n'ait été décrit. Néanmoins, on peut observer des taux d'incidence d'hépatotoxicité anormalement élevés dans certaines associations d'IPCI avec d'autres drogues anti-cancéreuses.

Chimiothérapie cytotoxique

Concernant les associations IPCI et CTC, dans l'exemple du cancer bronchique non à petites cellules, le nivolumab engendre moins de 4 % de cytolyse tous grades confondus dont <1% grade-3/4 (11) et la CTC pemetrexed + platinum 12 % tous grades et 2 % grade-3/4. L'ajout du pembrolizumab à la CTC pemetrexed + platinum ne change pas de façon importante le niveau de toxicité hépatique de la CTC puisqu'il passe à 19 % tous grades et 2 % grades-3/4 (26).

Inhibiteurs de Tyrosine Kinase

À l'inverse, la combinaison d'ITK aux anti-PD-1/PD-L1 semble majorer fortement l'hépatotoxicité de chaque drogue. Il ne semble pas exister qu'un simple effet additif mais probablement une synergie bien que l'imputabilité ne soit pas décrite dans les études. Par exemple, dans le carcinome rénal, le nivolumab et l'axitinib utilisés en monothérapie, n'ont pas de toxicité hépatique rapportée car d'incidence faible (supérieure à 10%) (16,27) alors que

l'axitinib associé au pembrolizumab engendre plus de 25 % de cytolyse tous grades dont 13,3 % de grade-3/4 (28).

On retrouve ce même phénomène dans le CHC où les ITK semblent potentialiser la toxicité hépatique des anti-PD-1/PD-L1. En monothérapie, le pembrolizumab engendre 9,7 % de cytolyse tous grades et 5,4 % de grade-3/4 (21), et le régorafenib 11 % de grade-3/4 (29), alors que l'association des deux majore à 26 % la cytolyse grade-3/4 (30). En monothérapie, le lenvatinib engendre 14 % de cytolyse tous grades et 5 % grade-3/4 (31), alors que sa combinaison au pembrolizumab donne 26,7 % de cytolyse tous grades et 16,7 % de grade-3/4 (32). Ce phénomène semble plutôt additif que synergique si l'on considère la double immunothérapie nivolumab + ipilimumab (24 % de cytolyse tous grades et 16 % de grades-3/4) (20), que l'on associe au cabozantinib (34 % tous grades et 12 % grades-3/4 en monothérapie) (33), la combinaison nivolumab + ipilimumab + cabozantinib étant davantage hépatotoxique (52 % de cytolyse tous grades et 23 % de grade-3/4) (34).

Agents anti-angiogéniques

On ne retrouve pas de phénomènes synergiques ou additifs avec la combinaison d'atezolizumab (22 % de cytolyse tous grades et 9 % de grade-3/4 en monothérapie) (35) et de bevacizumab (22 % de toxicité hépatique tous grades et 2 % de grade-3/4 en monothérapie) (36). Les deux traitements associés pour le traitement du CHC au cours de l'essai pivotale IMbrave150 ne modifiant pas de façon marquante l'incidence de cytolyse de chacune des deux drogues (26,5 % tous grades et 7 % grade-3/4) (37).

Diagnostic clinique et biologique

Les toxicités médicamenteuses hépatiques peuvent être gradées d'après un référentiel international (CTCAE) v5.0 en 4 grades selon des critères biologiques (Tableau 1) (24). Les paramètres pris en compte pour définir la toxicité hépatique sont les transaminases [aspartate

aminotransférase (AST) et alanine aminotransférase (ALT)], les phosphatases alcalines (PAL) et la bilirubine totale. Les valeurs seuils de ces paramètres biologiques sont exprimées par rapport à la normale (N) ou par rapport à la valeur avant traitement en cas d'anomalie préalable du bilan hépatique (24). L'*International Normalized Ratio* (INR), dérivé du taux de prothrombine, marqueur de la fonction de synthèse hépatique, est utilisé par certains auteurs pour décider des stratégies de prise en charge thérapeutique des toxicités hépatiques induites par les IPCI. La présence d'anomalies du bilan biologique hépatique (AST et/ou ALT (cytolyse), PAL et/ou GGT (cholestase)) ou la suspicion d'une altération des fonctions de synthèse hépatique (anomalies de l'INR et/ou de la bilirubine) avant de débiter un traitement par IPCI devrait amener à la réalisation d'un bilan d'hépatopathie et à adresser le patient en consultation spécialisée d'hépto-gastroentérologie pour la prise en charge de l'hépatopathie et l'évaluation de sa sévérité.

Le délai d'apparition de la toxicité hépatique est très variable selon les études, avec une médiane de 5 à 17 semaines après le début du traitement (38,39). L'anamnèse doit rechercher la prise de toxiques (alcool, médicaments, *etc.*). Le diagnostic de toxicité hépatique des IPCI nécessite en premier lieu d'éliminer les autres étiologies d'atteinte hépatique (Tableau 4). La réalisation d'une imagerie hépatique, avec visualisation du tronc porte et des veines sus-hépatiques, est essentielle afin de ne pas méconnaître une complication thrombotique, favorisée par le contexte tumoral. Cet examen est particulièrement requis pour les patients traités pour un CHC et/ou présentant une pathologie hépatique sous-jacente. La réalisation d'une imagerie hépatique permet aussi d'éliminer un envahissement tumoral hépatique responsable des perturbations biologiques (39).

Les causes infectieuses virales doivent être recherchées de façon exhaustive dans cette population de patients considérés comme immunodéprimés en raison de la pathologie tumorale. En particulier, les infections aiguës par virus des hépatites virales doivent être

éliminées [virus de l'hépatite A (VHA), virus de l'hépatite B (VHB), virus de l'hépatite C (VHC), surinfection par le virus de l'hépatite delta (VHD) en cas d'infection déjà connue par le VHB, virus de l'hépatite E (VHE)] (Tableau 4) (40). Le diagnostic des hépatites virales repose sur les sérologies ou les recherches d'acides nucléiques viraux dans le sang [*polymerase chain reaction* (PCR)], notamment pour le VHB, le VHC ou le VHE (40,41). Certains auteurs recommandent aussi d'éliminer une infection par d'autres virus hépatotropes en réalisant une PCR [herpès simplex virus (HSV), cytomegalovirus (CMV), *Epstein Bar Virus* (EBV)] ou une sérologie Varicella Zoster Virus (VZV) (Tableau 4) (42). Il faut également éliminer des causes infectieuses bactériennes pouvant directement (fièvre Q, leptospirose *etc.*) ou indirectement favoriser une hépatite aiguë.

La présence d'une pathologie auto-immune hépatique sous-jacente, révélée secondairement au traitement par IPCI doit être recherchée, et est à différencier de la toxicité hépatique propre des IPCI. Le dosage des auto-anticorps spécifiques des pathologies hépatiques et le dosage pondéral des immunoglobulines permettent le plus souvent de faire la distinction entre ces deux mécanismes d'atteinte hépatique secondaire aux IPCI (40) (Tableau 4). Cependant, la présence d'auto-anticorps à de faibles taux a pu être rapportée pour des patients avec toxicité hépatique des IPCI (39). L'histologie hépatique peut être utile pour distinguer les deux types d'atteintes hépatiques et éliminer une autre cause, notamment infectieuse ou tumorale.

Après réalisation du bilan étiologique, la réalisation d'une biopsie hépatique est indiquée en cas de doute diagnostique, notamment en cas de traitements hépatotoxiques concomitants ou de suspicion de pathologie hépatique sous-jacente. La réalisation d'une biopsie hépatique est d'autant plus intéressante si le résultat de l'examen histologique est susceptible de mener à une interruption temporaire ou définitive de l'IPCI. Elle est surtout indiquée en cas de forme

sévère (hépatite grade 3 ou 4) et recommandée de manière systématique dans cette situation par certaines sociétés savantes (40).

Lésions histologiques

La biopsie hépatique est indiquée pour confirmer le diagnostic et éliminer une autre cause d'atteinte hépatique : métastase, hépatite auto immune, virale, toxique, ou décompensation d'une hépatopathie méconnue.

Dans 70 % des cas de toxicité hépatiques des IPCI, l'aspect est celui d'une hépatite aiguë majoritairement lobulaire. La nécrose hépatocytaire est ponctuée, pan-lobulaire, sous forme de corps apoptotiques associés à de petits amas lympho-histiocytaires sinusoidaux (43). L'infiltrat est composé essentiellement de lymphocytes T CD8⁺. Un contingent significatif de polynucléaires éosinophiles n'est pas toujours présent (seulement 20 % des cas). Dans environ 20 % des cas, la nécrose est systématisée en péri-veinulaire, parfois avec endothélite (39). Rarement, l'hépatite est sévère avec une nécrose pan-multilobulaire. La portite mononucléée est paradoxalement discrète, même dans les cas sévères avec hépatite d'interface. Plus exceptionnellement (5 %), l'hépatite est granulomateuse, en particulier avec l'ipilimumab, qui pourrait induire typiquement la formation de granulomes à anneau de fibrine comme dans la fièvre Q (43).

De rares observations de stéatohépatite ou d'hyperplasie nodulaire régénérative sont rapportées (44), mais on ne peut pas actuellement les attribuer à une toxicité directe des IPCI et éliminer l'éventualité d'une exacerbation d'hépatopathie préexistante. D'exceptionnelles observations de cholangite sclérosante primitive sont rapportées (45). Elles associent en imagerie, une dilatation des voies biliaires extra-hépatiques, et un épaissement pariétal. Histologiquement, la paroi est fibrosée avec un infiltrat dense de lymphocytes T CD8⁺. Dans

le foie, une exocytose lymphocytaire dans l'épithélium des petits canaux rend compte d'une biologie parfois mixte, de cytolyse et de cholestase.

L'examen histologique permet d'éliminer une hépatite sévère par dissémination néoplasique massive, parfois non visible en imagerie. À la différence des IRAEs, l'hépatite auto-immune associe un infiltrat plasmocytaire prédominant avec quelques éosinophiles, une nécrose hépatocytaire étendue, des dispositifs acineux des hépatocytes, une empéripolèse. Le rapport lymphocytaire CD20/CD3 et CD4/CD8 est plus élevé. Les autres hépatites toxiques comportent une nécrose également extensive et une composante cholangiolytique plus marquée, avec bouchons biliaires. Les hépatites infectieuses s'inscrivent dans un contexte sérologique spécifique. L'histologie permet enfin de mettre en évidence une éventuelle hépatopathie chronique sous-jacente.

Conduite à tenir

La prise en charge des toxicités hépatiques des IPCI dépend de leur sévérité évaluée selon la nomenclature internationale (24), en tenant compte de la présence éventuelle d'une hépatopathie chronique sous-jacente.

[Toxicité hépatique des IPCI sur foie sain](#)

Plusieurs facteurs favorisant la toxicité hépatique des IPCI ont été rapportés [revus dans (46)]. On distingue des facteurs de risque liés au patient comme la présence d'auto-anticorps avant le début du traitement. Chez ces patients, les IPCI pourraient augmenter le risque de développer une hépatite auto-immune au préalable latente. D'autres facteurs favorisants sont en lien avec le traitement comme des doses élevées d'ipilimumab par exemple, ou le raccourcissement du délai entre deux injections, ou la combinaison de plusieurs types d'IPCI (22, 29).

L'apparition d'une toxicité hépatique de grade 1 ou 2 doit avant tout conduire à éliminer une autre cause d'atteinte hépatique, que ce soit une hépatite aiguë ou l'exacerbation d'une hépatopathie chronique pré-existante comme discuté en « III. Diagnostic clinique et biologique » (Tableau 4). Le traitement par IPCI peut être poursuivi avec une surveillance biologique rapprochée et un traitement symptomatique pour les toxicités hépatiques de grade 1 (40). Dans le cas d'une toxicité hépatique de grade 2, les recommandations européennes récentes préconisent de suspendre l'IPCI et d'instaurer une surveillance biologique deux fois par semaine (AST, ALT, GGT, PAL, bilirubine totale, INR et albuminémie) (40). L'instauration d'une corticothérapie (0,5 à 1 mg/kg d'équivalent prednisone) est recommandée selon les différentes sociétés savantes si les anomalies biologiques persistent entre 1 et 2 semaines après l'arrêt du traitement (40,47,48). En l'absence d'amélioration, une stratégie de majoration de l'immunosuppression (corticothérapie 2 mg/kg/jour équivalent prednisone) est proposée par l'*European Society of Medical Oncology* (48) (Tableau 5).

La prise en charge des toxicités hépatiques de grade 3 ou 4 nécessite de rechercher une autre cause d'atteinte hépatique comme pour les grades 1 ou 2. Après arrêt de l'IPCI, une surveillance biologique rapprochée doit être mise en place pour surveiller les fonctions hépatocellulaires (ALT, AST, PAL, GGT, INR et bilirubine totale) et le patient doit être hospitalisé en cas de signes cliniques ou biologiques d'insuffisance hépatique. La réalisation d'une ponction biopsie hépatique est fortement recommandée par l'*European Association for the Study of the Liver* en présence d'une toxicité hépatique de grade 3 ou 4 afin de confirmer le diagnostic hépatite aiguë due à l'IPCI et de caractériser sa sévérité, d'éliminer une hépatopathie chronique ou aiguë non immune méconnue, et de s'assurer qu'il n'existe pas une infiltration tumorale microscopique massive du foie (40). La stratégie de traitement repose sur l'administration de corticoïdes à posologie élevée (1 à 2 mg/kg/jour équivalent prednisone en fonction de la sévérité) pour une durée de 4 à 6 semaines. En l'absence d'amélioration 2 à 3

jours après l'instauration de la corticothérapie, l'ajout d'un autre traitement immunosuppresseur est nécessaire : l'adjonction d'un traitement par mycophenolate mofetil (2 000 mg/jour) est actuellement recommandée par les différentes sociétés savantes, mais d'autres immunosuppresseurs pourraient être envisagés, notamment les inhibiteurs de calcineurine en cas d'échec du traitement par mycophenolate (40,47,48) (Tableau 4). Certains auteurs suggèrent d'adapter le traitement immunosuppresseur à la sévérité du tableau clinique et biologique. Ainsi De Martin *et al.* proposent de débiter un traitement par corticoïdes à la posologie 2 mg/kg/jour pour les patients les plus sévères sur le plan biologique (bilirubine totale > 42,5 µmol/L et/ou INR > 1,5) ou histologique (activité inflammatoire histologique grade 3) (39). Les patients ne correspondant pas à ces critères de gravité pourraient être traités par corticoïdes à la posologie de 0,5 mg/kg/jour (39,49,50). Cette prise en charge adaptée à la sévérité biologique et histologique n'est pas incluse dans les récentes recommandations internationales et doit encore être validée.

La reprise du traitement par IPCI peut être envisagée en cas de toxicité hépatique de grade 1 ou 2 après normalisation du bilan biologique ou le retour à des perturbations du bilan hépatique de grade 1 et après l'arrêt des corticoïdes. La reprise du traitement par IPCI n'est pas recommandée après normalisation du bilan hépatique dans les cas de toxicité hépatique de grade 3 ou 4 (40,47,48). Certains auteurs ont cependant rapporté la ré-introduction des IPCI après toxicité hépatique grade 3 ou 4, sans récurrence de toxicité majeure (39,49). Une telle décision doit être prise en Réunion de Concertation Pluridisciplinaire en pesant le bénéfice oncologique apporté par l'IPCI par rapport au risque létal de défaillance hépatique.

[Toxicité hépatique des IPCI sur foie pathologique](#)

Il n'existe actuellement pas de recommandation internationale pour la prise en charge des toxicités hépatiques des IPCI sur hépatopathie chronique sous-jacente. Les éléments guidant la prise en charge de ces toxicités hépatiques proviennent des recommandations de

sécurité d'essais cliniques de phase-3. Dans le cadre des cancers, non CHC, développés chez un patient porteur d'une hépatopathie chronique sévère, ou dans le cadre des CHC (développés en France et dans les populations caucasiennes dans près de 90 % des cas sur foie cirrhotique), les perturbations du bilan hépatique survenant sous IPCI doivent être évaluées à la lumière des valeurs pré-thérapeutiques. En effet, celles-ci peuvent être spontanément perturbées de façon constante ou fluctuante en fonction de la cause de l'hépatopathie (consommation excessive d'alcool, hépatites virales B ou C, stéato-hépatite non alcoolique, maladies génétiques comme l'hémochromatose par exemple, maladies auto-immunes du foie ou des voies biliaires, et au sens le plus large tout état cirrhotique quelle qu'en soit la cause). Avant de débiter le traitement par IPCI, les fonctions hépatiques doivent être évaluées et compatibles avec ce traitement : *score Child-Pugh A* en cas de cirrhose, transaminases (ALT et AST) et bilirubinémie totale inférieures aux valeurs seuils des toxicités hépatiques de grade 3 [selon les critères CTCAE v5.0 (24)].

En cas d'altération ou d'aggravation des marqueurs biologiques hépatiques, voire de décompensation clinique d'une cirrhose préexistante (oedémato-ascitique, encéphalopathique, ictérique), l'administration des IPCI doit être modifiée. La stratégie est globalement la même que lors des toxicités hépatiques sur foie sain avec certaines variations, et notamment de tenir compte des perturbations des fonctions biologiques hépatiques pré-thérapeutiques et de leur variation sous IPCI (Tableau 5).

Toxicité hépatique des IPCI combinés à d'autres agents anti-cancéreux

Comme décrit dans le chapitre II, dans les combinaisons d'IPCI et d'autres agents anti-cancéreux, chaque drogue peut avoir sa toxicité hépatique propre. De plus, les deux drogues peuvent avoir un effet toxique additif chez le même patient, voire certains agents anti-cancéreux comme possiblement les ITK, dont aucun mécanisme n'a été démontré à ce jour, peuvent potentialiser la toxicité hépatique des anti-PD-1/PD-L1. L'association d'IPCI à

d'autres agents anti-cancéreux peut donner des résultats oncologiques extrêmement intéressants avec des impacts substantiels sur la survie des patients. En cas de toxicité hépatique, l'enjeu est de trouver un compromis entre le risque d'insuffisance hépatique et le risque oncologique, pouvant tous deux engager le pronostic vital des patients.

En cas de survenue d'une toxicité hépatique sous combinaison d'IPCI et CTC ou ITK, si l'arrêt temporaire ou définitif du traitement est envisagé, il est important d'identifier la ou les drogues responsables pour définir une stratégie thérapeutique cohérente après régression de la toxicité hépatique. La ponction biopsie hépatique permet d'apporter des éléments de réponse et notamment d'orienter vers des mécanismes toxiques, non imputables a priori aux IPCI, ou des mécanismes immuno-médiés impliquant les IPCI.

Si la toxicité hépatique (selon CTCAE v5.0) est liée à la CTC ou l'ITK, les grades 1/2 ne nécessitent pas de modification de dose, sauf si associés à une décompensation hépatique clinique. En cas de toxicité grade-3, la CTC ou l'ITK doit être interrompue jusqu'à retour au grade pré-thérapeutique selon CTCAE v5.0, puis reprendre la CTC ou l'ITK à dose réduite si nécessaire pour maintenir le grade pré-thérapeutique. Enfin, si une toxicité de grade-4 se produit, la CTC ou l'ITK doit être interrompue immédiatement, et définitivement. Néanmoins, une tentative de réintroduction de la CTC ou de l'ITK peut être envisagée et discutée en RCP si son bénéfice oncologique était substantiel, et si la toxicité peut être contrôlée par une réduction de dose pour retourner à un grade 0 ou 1, et avec une surveillance rapprochée.

Conclusion

Les IPCI sont en train de révolutionner les stratégies thérapeutiques dans de nombreux cancers. La toxicité hépatique des IPCI est un effet secondaire peu fréquent, dont la sévérité est variable mais néanmoins potentiellement létale par insuffisance hépatocellulaire terminale.

Le diagnostic différentiel est un enjeu important et nécessite la réalisation d'un bilan exhaustif. La ponction biopsie hépatique permet de confirmer le diagnostic étiologique et d'établir sa sévérité, et d'éliminer les diagnostics différentiels que ce soit des hépatites aiguës ou des hépatopathies chroniques méconnues. La prise en charge des toxicités hépatiques des IPCI repose sur des interruptions de l'IPCI (temporaires ou définitives), la surveillance régulière de la fonction hépatique, voire l'introduction de médicaments immunosuppresseurs dont la corticothérapie est le traitement de première intention. Les recommandations internationales sont très claires sur foie sain, mais font cruellement défaut sur foie sous-jacent pathologique, et les stratégies mal codifiées à l'heure actuelle sont encore plus complexes dans les associations d'IPCI et d'autres agents anti-cancéreux.

Légende des figures

Figure 1. Les récepteurs de point de contrôle immunitaire CTLA-4 et PD-1. CTLA-4 est exprimé par les lymphocytes T. Il reconnaît les molécules activatrices B7-1 (CD80) ou B7-2 (CD86) exprimées par les cellules présentatrices d'antigène. Il est en compétition avec le co-récepteur activateur CD28, qui est aussi exprimé à la surface des lymphocytes T et qui reconnaît les mêmes ligands. (A); PD-1 est exprimé par les lymphocytes T et reconnaît son ligand PDL-1 exprimé à la surface des cellules cibles ou des cellules présentatrices d'antigène. (B) ; CMH : complexe majeur d'histocompatibilité ; CTLA-4: Cytotoxic-T Lymphocyte associated-Antigen-4 ; PD-1 : Programmed cell Death protein-1

Références bibliographiques

1. Boon T, Cerottini JC, Van den Eynde B, van der Bruggen P, Van Pel A. Tumor antigens recognized by T lymphocytes. *Annu Rev Immunol.* 1994;12:337-65.
2. Motz GT, Coukos G. Deciphering and reversing tumor immune suppression. *Immunity.* 25 juill 2013;39(1):61-73.
3. Pardoll DM. The blockade of immune checkpoints in cancer immunotherapy. *Nat Rev Cancer.* 22 mars 2012;12(4):252-64.
4. Perez-Gracia JL, Labiano S, Rodriguez-Ruiz ME, Sanmamed MF, Melero I. Orchestrating immune check-point blockade for cancer immunotherapy in combinations. *Curr Opin Immunol.* avr 2014;27:89-97.

5. Balar AV, Weber JS. PD-1 and PD-L1 antibodies in cancer: current status and future directions. *Cancer Immunol Immunother* CII. mai 2017;66(5):551-64.
6. Hodi FS, O'Day SJ, McDermott DF, Weber RW, Sosman JA, Haanen JB, et al. Improved survival with ipilimumab in patients with metastatic melanoma. *N Engl J Med*. 19 août 2010;363(8):711-23.
7. Hodi FS, Chiarion-Sileni V, Gonzalez R, Grob J-J, Rutkowski P, Cowey CL, et al. Nivolumab plus ipilimumab or nivolumab alone versus ipilimumab alone in advanced melanoma (CheckMate 067): 4-year outcomes of a multicentre, randomised, phase 3 trial. *Lancet Oncol*. 2018;19(11):1480-92.
8. Larkin J, Chiarion-Sileni V, Gonzalez R, Grob JJ, Cowey CL, Lao CD, et al. Combined Nivolumab and Ipilimumab or Monotherapy in Untreated Melanoma. *N Engl J Med*. 2 juill 2015;373(1):23-34.
9. Schachter J, Ribas A, Long GV, Arance A, Grob J-J, Mortier L, et al. Pembrolizumab versus ipilimumab for advanced melanoma: final overall survival results of a multicentre, randomised, open-label phase 3 study (KEYNOTE-006). *Lancet Lond Engl*. 21 oct 2017;390(10105):1853-62.
10. Antonia S, Goldberg SB, Balmanoukian A, Chaft JE, Sanborn RE, Gupta A, et al. Safety and antitumour activity of durvalumab plus tremelimumab in non-small cell lung cancer: a multicentre, phase 1b study. *Lancet Oncol*. mars 2016;17(3):299-308.
11. Borghaei H, Paz-Ares L, Horn L, Spigel DR, Steins M, Ready NE, et al. Nivolumab versus Docetaxel in Advanced Nonsquamous Non-Small-Cell Lung Cancer. *N Engl J Med*. 22 oct 2015;373(17):1627-39.
12. Mok TSK, Wu Y-L, Kudaba I, Kowalski DM, Cho BC, Turna HZ, et al. Pembrolizumab versus chemotherapy for previously untreated, PD-L1-expressing, locally advanced or metastatic non-small-cell lung cancer (KEYNOTE-042): a randomised, open-label, controlled, phase 3 trial. *Lancet Lond Engl*. 04 2019;393(10183):1819-30.
13. Rittmeyer A, Barlesi F, Waterkamp D, Park K, Ciardiello F, von Pawel J, et al. Atezolizumab versus docetaxel in patients with previously treated non-small-cell lung cancer (OAK): a phase 3, open-label, multicentre randomised controlled trial. *Lancet Lond Engl*. 21 2017;389(10066):255-65.
14. Rosenberg JE, Hoffman-Censits J, Powles T, van der Heijden MS, Balar AV, Necchi A, et al. Atezolizumab in patients with locally advanced and metastatic urothelial carcinoma who have progressed following treatment with platinum-based chemotherapy: a single-arm, multicentre, phase 2 trial. *Lancet Lond Engl*. 7 mai 2016;387(10031):1909-20.
15. Fradet Y, Bellmunt J, Vaughn DJ, Lee JL, Fong L, Vogelzang NJ, et al. Randomized phase III KEYNOTE-045 trial of pembrolizumab versus paclitaxel, docetaxel, or vinflunine in recurrent advanced urothelial cancer: results of > 2 years of follow-up. *Ann Oncol Off J Eur Soc Med Oncol*. 3 mai 2019;
16. Motzer RJ, Escudier B, McDermott DF, George S, Hammers HJ, Srinivas S, et al. Nivolumab versus Everolimus in Advanced Renal-Cell Carcinoma. *N Engl J Med*. 5 nov 2015;373(19):1803-13.
17. Powles T, Durán I, van der Heijden MS, Loriot Y, Vogelzang NJ, De Giorgi U, et al. Atezolizumab versus chemotherapy in patients with platinum-treated locally advanced or

- metastatic urothelial carcinoma (IMvigor211): a multicentre, open-label, phase 3 randomised controlled trial. *Lancet Lond Engl.* 24 2018;391(10122):748-57.
18. El-Khoueiry AB, Sangro B, Yau T, Crocenzi TS, Kudo M, Hsu C, et al. Nivolumab in patients with advanced hepatocellular carcinoma (CheckMate 040): an open-label, non-comparative, phase 1/2 dose escalation and expansion trial. *Lancet Lond Engl.* 24 juin 2017;389(10088):2492-502.
 19. Sangro B, Park J-W, Dela Cruz CM, Anderson J, Lang L, Neely J, et al. A randomized, multicenter, phase 3 study of nivolumab vs sorafenib as first-line treatment in patients (pts) with advanced hepatocellular carcinoma (HCC): CheckMate-459. *J Clin Oncol.* 20 mai 2016;34(15).
 20. Yau T, Kang Y-K, Kim T-Y, El-Khoueiry AB, Santoro A, Sangro B, et al. Nivolumab (NIVO) plus ipilimumab (IPI) combination therapy in patients (pts) with advanced hepatocellular carcinoma (aHCC): Results from CheckMate 040. *J Clin Oncol.* 20 mai 2019;37(15).
 21. Finn RS, Ryoo B-Y, Merle P, Kudo M, Bouattour M, Lim H-Y, et al. Results of KEYNOTE-240: phase 3 study of pembrolizumab (Pembro) vs best supportive care (BSC) for second line therapy in advanced hepatocellular carcinoma (HCC). *J Clin Oncol.* 20 mai 2019;37(15).
 22. Boutros C, Tarhini A, Routier E, Lambotte O, Ladurie FL, Carbonnel F, et al. Safety profiles of anti-CTLA-4 and anti-PD-1 antibodies alone and in combination. *Nat Rev Clin Oncol.* 2016;13(8):473-86.
 23. Michot JM, Bigenwald C, Champiat S, Collins M, Carbonnel F, Postel-Vinay S, et al. Immune-related adverse events with immune checkpoint blockade: a comprehensive review. *Eur J Cancer.* 1 févr 2016;54:139-48.
 24. Common Terminology Criteria for Adverse Events (CTCAE) | Protocol Development | CTEP [Internet]. [cité 28 nov 2019]. Disponible sur: https://ctep.cancer.gov/protocoldevelopment/electronic_applications/ctc.htm
 25. Feun LG, Li Y-Y, Wu C, Wangpaichitr M, Jones PD, Richman SP, et al. Phase 2 study of pembrolizumab and circulating biomarkers to predict anticancer response in advanced, unresectable hepatocellular carcinoma. *Cancer.* 15 oct 2019;125(20):3603-14.
 26. Langer CJ, Gadgeel SM, Borghaei H, Papadimitrakopoulou VA, Patnaik A, Powell SF, et al. Carboplatin and pemetrexed with or without pembrolizumab for advanced, non-squamous non-small-cell lung cancer: a randomised, phase 2 cohort of the open-label KEYNOTE-021 study. *Lancet Oncol.* nov 2016;17(11):1497-508.
 27. Rini BI, Escudier B, Tomczak P, Kaprin A, Szczylik C, Hutson TE, et al. Comparative effectiveness of axitinib versus sorafenib in advanced renal cell carcinoma (AXIS): a randomised phase 3 trial. *Lancet Lond Engl.* 3 déc 2011;378(9807):1931-9.
 28. Rini BI, Plimack ER, Stus V, Gafanov R, Hawkins R, Nosov D, et al. Pembrolizumab plus Axitinib versus Sunitinib for Advanced Renal-Cell Carcinoma. *N Engl J Med.* 21 2019;380(12):1116-27.
 29. Bruix J, Qin S, Merle P, Granito A, Huang Y-H, Bodoky G, et al. Regorafenib for patients with hepatocellular carcinoma who progressed on sorafenib treatment (RESORCE): a randomised, double-blind, placebo-controlled, phase 3 trial. *Lancet Lond Engl.* 07 2017;389(10064):56-66.

30. El-Khoueiry AB, Kim RD, Harris WP, Sung MW, Waldschmidt D, Iqbal S, et al. Phase Ib study of regorafenib (REG) plus pembrolizumab (PEMBRO) for first-line treatment of advanced hepatocellular carcinoma (HCC). *J Clin Oncol.* 1 févr 2020;38(4_suppl):564-564.
31. Kudo M, Finn RS, Qin S, Han K-H, Ikeda K, Piscaglia F, et al. Lenvatinib versus sorafenib in first-line treatment of patients with unresectable hepatocellular carcinoma: a randomised phase 3 non-inferiority trial. *Lancet Lond Engl.* 24 2018;391(10126):1163-73.
32. Ikeda M, Sung MW, Kudo M, Kobayashi M, Baron AD, Finn RS, et al. Abstract CT061: A Phase Ib trial of lenvatinib (LEN) plus pembrolizumab (PEMBRO) in unresectable hepatocellular carcinoma (uHCC): Updated results. *Cancer Res.* 1 juill 2019;79(13 Supplement):CT061-CT061.
33. Abou-Alfa GK, Meyer T, Cheng A-L, El-Khoueiry AB, Rimassa L, Ryou B-Y, et al. Cabozantinib in Patients with Advanced and Progressing Hepatocellular Carcinoma. *N Engl J Med.* 5 juill 2018;379(1):54-63.
34. Yau T, Zagonel V, Santoro A, Acosta-Rivera M, Choo SP, Matilla A, et al. Nivolumab (NIVO) + ipilimumab (IPI) + cabozantinib (CABO) combination therapy in patients (pts) with advanced hepatocellular carcinoma (aHCC): Results from CheckMate 040. *J Clin Oncol.* 1 févr 2020;38(4_suppl):478-478.
35. Lee M. Randomised Efficacy and Safety Results For Atezolizumab (Atezo) + Bevacizumab (Bev) in Patients (pts) With Previously Untreated, Unresectable Hepatocellular Carcinoma (HCC). *Annals of Oncology (2019) 30 (suppl_5): v851-v934.*
36. Siegel AB, Cohen EI, Ocean A, Lehrer D, Goldenberg A, Knox JJ, et al. Phase II trial evaluating the clinical and biologic effects of bevacizumab in unresectable hepatocellular carcinoma. *J Clin Oncol Off J Am Soc Clin Oncol.* 20 juin 2008;26(18):2992-8.
37. Finn RS, Qin S, Ikeda M, Galle PR, Ducreux M, Kim T-Y, et al. Atezolizumab plus Bevacizumab in Unresectable Hepatocellular Carcinoma. *N Engl J Med.* 14 2020;382(20):1894-905.
38. Wang W, Lie P, Guo M, He J. Risk of hepatotoxicity in cancer patients treated with immune checkpoint inhibitors: A systematic review and meta-analysis of published data. *Int J Cancer.* 2017;141(5):1018-28.
39. De Martin E, Michot J-M, Papouin B, Champiat S, Mateus C, Lambotte O, et al. Characterization of liver injury induced by cancer immunotherapy using immune checkpoint inhibitors. *J Hepatol.* 2018;68(6):1181-90.
40. European Association for the Study of the Liver. Electronic address: easloffice@easloffice.eu, Clinical Practice Guideline Panel: Chair:, Panel members, EASL Governing Board representative: EASL Clinical Practice Guidelines: Drug-induced liver injury. *J Hepatol.* juin 2019;70(6):1222-61.
41. European Association for the Study of the Liver. Electronic address: easloffice@easloffice.eu, European Association for the Study of the Liver. EASL Clinical Practice Guidelines on hepatitis E virus infection. *J Hepatol.* 2018;68(6):1256-71.


42. Hsu C, Marshall JL, He AR. Workup and Management of Immune-Mediated Hepatobiliary Pancreatic Toxicities That Develop During Immune Checkpoint Inhibitor Treatment. *The Oncologist*. 9 sept 2019;
43. Zen Y, Yeh MM. Checkpoint inhibitor-induced liver injury: A novel form of liver disease emerging in the era of cancer immunotherapy. *Semin Diagn Pathol*. nov 2019;36(6):434-40.
44. Johncilla M, Misdraji J, Pratt DS, Agoston AT, Lauwers GY, Srivastava A, et al. Ipilimumab-associated Hepatitis: Clinicopathologic Characterization in a Series of 11 Cases. *Am J Surg Pathol*. août 2015;39(8):1075-84.
45. Kawakami H, Tanizaki J, Tanaka K, Haratani K, Hayashi H, Takeda M, et al. Imaging and clinicopathological features of nivolumab-related cholangitis in patients with non-small cell lung cancer. *Invest New Drugs*. 2017;35(4):529-36.
46. Suzman DL, Pelosof L, Rosenberg A, Avigan MI. Hepatotoxicity of immune checkpoint inhibitors: An evolving picture of risk associated with a vital class of immunotherapy agents. *Liver Int Off J Int Assoc Study Liver*. 2018;38(6):976-87.
47. Brahmer JR, Lacchetti C, Schneider BJ, Atkins MB, Brassil KJ, Caterino JM, et al. Management of Immune-Related Adverse Events in Patients Treated With Immune Checkpoint Inhibitor Therapy: American Society of Clinical Oncology Clinical Practice Guideline. *J Clin Oncol Off J Am Soc Clin Oncol*. 10 2018;36(17):1714-68.
48. Haanen JB a. G, Carbonnel F, Robert C, Kerr KM, Peters S, Larkin J, et al. Management of toxicities from immunotherapy: ESMO Clinical Practice Guidelines for diagnosis, treatment and follow-up. *Ann Oncol Off J Eur Soc Med Oncol*. 01 2018;29(Suppl 4):iv264-6.
49. Gauci M-L, Baroudjian B, Zeboulon C, Pages C, Poté N, Roux O, et al. Immune-related hepatitis with immunotherapy: Are corticosteroids always needed? *J Hepatol*. 2018;69(2):548-50.
50. De Martin E, Michot J-M, Champiat S, Lambotte O, Robert C, Marabelle A, et al. Reply to: « Immune-related hepatitis with immunotherapy: Are corticosteroids always needed? » *J Hepatol*. 2018;69(2):550-1.

A

**Cellule présentatrice
d'antigène**

CMH classe II
+ antigène

CD80
CD86

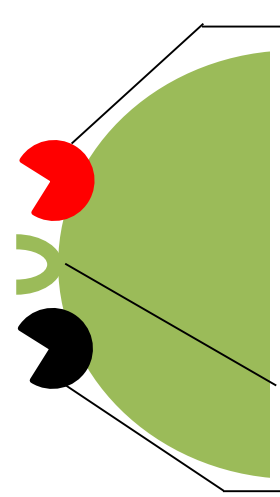


CD28

Lymphocyte T

Récepteur T
CD3

CTLA-4

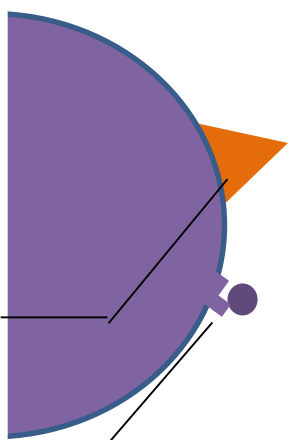


B

Cellule tumorale

PDL-1

CMH classe I + Antigène tumoral



PD-1

Lymphocyte T

Récepteur T
CD3




Tableau 1A. Grades de toxicité hépatique biologique selon la classification Common Terminology Criteria for Adverse Events (CTCAE) v4.0 (28).

CTCAE v4.0	Grade 1	Grade 2	Grade 3	Grade 4
AST ou ALT	≤ 3N	> 3N et ≤ 5N	> 5N et ≤ 20N	> 20N
PAL	≤ 2,5N	> 2,5N et ≤ 5N	> 5N et ≤ 20N	> 20N
BL	≤ 1,5N	> 1,5N et ≤ 3N	> 3N et ≤ 10N	> 10N

ALT, alanine amino-transférase. AST, aspartate amino-transférase. PAL, phosphatase alcaline. BL, bilirubine (totale). N, limite supérieure de la normale.

Tableau 1B. Grades de toxicité hépatique biologique selon la classification Common Terminology Criteria for Adverse Events (CTCAE) v5.0.

CTCAE v5.0	Grade 1	Grade 2	Grade 3	Grade 4
AST/ALT	<ul style="list-style-type: none"> • >1 - 3N si basal ≤N • 1,5 - 3 x basal si basal >N 	<ul style="list-style-type: none"> • > 3 - 5N si basal ≤N • > 3 - 5 x basal si basal >N 	<ul style="list-style-type: none"> • > 5 - 20N si basal ≤N • > 5 - 20 x basal si basal >N 	<ul style="list-style-type: none"> • > 20N si basal ≤N • > 20 x basal si basal >N
PAL	<ul style="list-style-type: none"> • >1 - 2,5N si basal ≤N • 2 - 2,5 x basal si basal >N 	<ul style="list-style-type: none"> • > 2,5 - 5N si basal ≤N • > 2,5 - 5 x basal si basal >N 	<ul style="list-style-type: none"> • > 5 - 20N si basal ≤N • > 5 - 20 x basal si basal >N 	<ul style="list-style-type: none"> • > 20N si basal ≤N • > 20 x basal si basal >N
BL	<ul style="list-style-type: none"> • > 1 - 1,5N si basal ≤N • > 1 - 1,5 x basal si basal >N 	<ul style="list-style-type: none"> • > 1,5 - 3N si basal ≤N • > 1,5 - 3 x basal si basal >N 	<ul style="list-style-type: none"> • > 3 - 10N si basal ≤N • > 3 - 10 x basal si basal >N 	<ul style="list-style-type: none"> • > 10N si basal ≤N • > 10 x basal si basal >N

Basal, valeur pré-thérapeutique. ALT, alanine amino-transférase. AST, aspartate amino-transférase. PAL, phosphatase alcaline. BL, bilirubine (totale). N, limite supérieure de la normale.

Tableau 2. Incidence des effets indésirables hépatiques reliés au traitement survenant sous IPCI dans les essais de phase 3 (phase 1 et 2 pour les CHC).

Effets indésirables reliés à l'IPCI	Drogue (Essai clinique)	Augmentation ALT ou AST		Référence
		Grade 1/2	Grade 3/4	
Anti-PD1/PD-L1				
Mélanome	Nivolumab (CheckMate 067, Phase 3)	2,5 à 2,8%	1 à 1,3%	Larkin, NEJM 2015
Mélanome	Nivolumab (CheckMate 238, Phase 3)	5,1%	0,4 à 1,1%	Weber, NEJM 2017
Cancer bronchique non à petites cellules	Nivolumab (CheckMate 057, Phase 3)	3%	< 1%	Borghaei, NEJM 2015
Carcinome rénal	Nivolumab (CheckMate 025, Phase 3)	Non rapporté car incidence < 10%		Motzer, NEJM 2015
Cancer tête et cou	Nivolumab (CheckMate 141, Phase 3)	1,5%	0,8%	Kiyota, Oral Oncol 2017
Cancer gastrique et cancer de l'œsophage	Nivolumab (ONO4538-12; ATTRACTION-12, Phase 3)	< 1%	< 1%	Kang, Lancet 2017
Mélanome	Pembrolizumab (Keynote 006, Phase 3)	0,5%	1%	Schachter, Lancet 2017
Mélanome	Pembrolizumab (Keynote 054, phase 3)	0,4%	1,4%	Eggermont, NEJM 2018
Cancer bronchique non à petites cellules	Pembrolizumab (Keynote 024, phase 3)	0	0	Reck, NEJM 2016
Cancer bronchique non à petites cellules	Pembrolizumab (Keynote 042, Phase 3)	5 à 6%	< 1 à 1%	Mok, Lancet 2019
Cancer gastrique	Pembrolizumab (Keynote 061, Phase 3)	0%	1%	Shitara, Lancet 2018
Cancer tête et cou	Pembrolizumab (Keynote 040, Phase 3)	<1%	<1%	Cohen, Lancet 2019
Cancer urothélial	Pembrolizumab (Keynote 045, Phase 3)	Non rapporté car incidence < 5%		Bellmunt, NEJM 2017
Cancer urothelial	Atezolizumab (IMvigor211, Phase 3)	Non rapporté car incidence < 5%		Powles, Lancet 2018
Cancer bronchique non à petites cellules	Atezolizumab (OAK, Phase 3)	Non rapporté car incidence < 5%		Rittmeyer, Lancet 2017
CHC	Nivolumab (CheckMate 459, Phase 3)	7%	10%	Yau, ESMO 2019
CHC	Pembrolizumab (Keynote 240, Phase 3)	3,6 à 4,3%	3,6 à 5,4%	Finn, JCO 2019
CHC	Atezolizumab (GO30140 Arm F, Phase 1)	13%	9%	Lee, ESMO 2019
Anti-CTLA4				
Mélanome	Ipilimumab (CheckMate 067, Phase 3)	2,3 à 2,9%	0,6 à 1,6%	Larkin, NEJM 2015
Mélanome	Ipilimumab (EORTC 18071, Phase 3)	12 à 16%	4 à 5%	Eggermont, Lancet Oncol 2015
Mélanome	Ipilimumab	1%	1%	Schachter, Lancet 2017

	(Keynote 006, Phase 3)			
Mélanome	Ipilimumab (CheckMate 238, Phase 3)	9%	4,2 à 5,7%	Weber, NEJM 2017
Cancer de prostate	Ipilimumab (CA184 043, Phase 3)	5%	4%	Kwon, Lancet Oncol 2014
Anti-PD1/PD-L1 + anti-CTLA4				
Mélanome	Nivolumab + Ipilimumab (CheckMate 067, Phase 3)	9,2 à 9,3%	6,1 à 8,3%	Larkin, NEJM 2015
CHC	Nivolumab + Ipilimumab (CheckMate 040, Phase 1/2)	4 à 8%	8 à 16%	Yau, ASCO 2019

IPI, inhibiteur de point de contrôle immunitaire; ALT, alanine amino-transférase; AST, aspartate amino-transférase; CHC, carcinome hépatocellulaire.

Tableau 3. Incidence des effets indésirables hépatiques reliés au traitement survenant dans les combinaisons IPCI + ITK/AAA ou chimiothérapie cytotoxique dans les essais de phase-3 (également phase-1 et -2 pour les CHC).

Effets indésirables reliés au traitement	Drogues (Essai clinique)	Augmentation ALT ou AST		Référence
		Grade 1/2	Grade 3/4	
Carcinome rénal	Pembrolizumab + axitinib (Keynote 426, Phase 3)	13,5%	13,3%	Rini, NEJM 2019
Cancer bronchique non à petites cellules	Pembrolizumab + pemetrexed + platinum (Keynote 021, Phase 2 and Keynote 189, Phase 3)	17%	2%	Langer, Lancet Oncol 2016 and Garassino, Lancet Oncol 2020
CHC	Pembrolizumab + regorafenib (Keynote 524, Phase 1b)	ND	26%	El-Khoueiry, ASCO-GI 2020
CHC	Pembrolizumab + lenvatinib (Phase 1b)	10%	16,7%	Ikeda, AACR 2019
CHC	Nivolumab + ipilimumab + cabozantinib (ITK) (CheckMate040, Phase 1b)	29%	23%	Yau, ASCO-GI 2020
CHC	Atezolizumab + bevacizumab (mAc/AAA) (IMbrave150, Phase 3)	19,5%	7%	Finn, NEJM 2020

IPCI, inhibiteur de point de contrôle immunologique; ITK, inhibiteur de tyrosine kinase; CTC, chimiothérapie cytotoxique; AAA, anti-angiogénique; mAc, anticorps monoclonaux; ALT, alanine amino-transférase; AST, aspartate amino-transférase; CHC, carcinome hépatocellulaire; ND, non déterminé.

Tableau 4. Diagnostics différentiels : Pathologies hépatiques à rechercher devant une perturbation du bilan hépatique sous IPCI.

Causes	Examens complémentaires	
Vasculaires ou tumorales	Echographie +/- scanner +/- IRM hépatiques	
Infectieuses	VHB	Ag HBs, IgM et IgG anti-HBc, ADN-VHB
	VHD	IgM et IgG anti-VHD, ARN-VHD
	VHC	Ac anti-VHC, ARN-VHC
	VHA	IgM
	VHE	IgM, ARN-VHE
	VIH*	Ac anti-VIH 1 et 2
	HSV	IgG et IgM, ADN
	CMV	IgG et IgM, ADN
	EBV	IgG et IgM, ADN
	VZV	IgG et IgM
	Auto-immunité hépatocytaire et/ou cholangiocytaire	Dosage pondéral des immunoglobulines; Auto-anticorps (anti-nucléaires, anti-muscle lisse, anti-réticulum, anti-cytosol, anti-mitochondrie de type M2); Groupage HLA A1 B8, DR3/DR4; cholangio-IRM si suspicion de cholangite sclérosante primitive; Biopsie hépatique si nécessaire.
Pathologie génétique	Hémochromatose (ferritine, coefficient de saturation de la transferrine, tests génétiques); maladie de Wilson (cuprémie, cuprurie, tests génétiques ; déficit en alpha-1 anti-trypsine (dosage et phénotypage).	
Stéato-hépatite non alcoolique	Syndrome métabolique, IRM avec dosage de l'index de stéatose.	
Toute cause d'hépatite aiguë	Bactérienne, virale, toxique.	

IPCI, inhibiteurs de points de contrôle immunitaire; VHB, virus de l'hépatite B; VHD, virus de l'hépatite delta; VHC, virus de l'hépatite C; VHA, virus de l'hépatite A; VHE, virus de l'hépatite E; VIH : Virus de l'Immunodéficience Humaine ; HSV, herpès virus simplex; CMV, cytomégalovirus; EBV, Epstein Barr virus; VZV, Varicella Zoster virus. *sérologie recommandée par certains protocoles d'essai pharmaceutique

Tableau 5. Prise en charge des événements hépatiques sous IPCI en monothérapie: foie sain et foie pathologique.

Foie sain	
Toxicité hépatique, considérant que les valeurs pré-thérapeutiques étaient normales	Prise en charge thérapeutique
Toxicité hépatique grade 1 N < AST/ALT ≤ 3N et/ou N < PAL ≤ 2,5N et/ou N < BL ≤ 1,5N	Pour tous ces événements : <ul style="list-style-type: none"> • Rechercher une pathologie hépatique autre – diagnostic différentiel • Renforcer la surveillance des ALT/AST jusqu’à retour à la valeur pré-thérapeutique • POURSUITE DE L’IPCI
Toxicité hépatique grade 2 3N < AST/ALT ≤ 5N et/ou 2,5N < PAL ≤ 5N et/ou 1,5N < BL ≤ 3N	Pour tous ces événements : <ul style="list-style-type: none"> • Rechercher une pathologie hépatique autre – diagnostic différentiel • Renforcer la surveillance des ALT/AST jusqu’à retour à la valeur pré-thérapeutique • ARRÊT TEMPORAIRE DE L’IPCI jusqu’à retour de l’événement à sa valeur pré-thérapeutique Pour les événements durant plus de 15 jours : <ul style="list-style-type: none"> • Débuter une corticothérapie 0,5 à 1 mg/kg/jour de prednisone ou équivalent • Si l’événement retourne à sa valeur pré-thérapeutique, reprendre l’IPCI • Si l’événement ne retourne pas à la valeur pré-thérapeutique, majorer la corticothérapie
Toxicité hépatique grade 3 ou 4 AST/ALT > 5N et/ou PAL > 5N et/ou BL > 3N	Pour tous ces événements : <ul style="list-style-type: none"> • Rechercher une pathologie hépatique autre – diagnostic différentiel • Renforcer la surveillance des ALT/AST jusqu’à retour à la valeur pré-thérapeutique • ARRÊT DEFINITIF DE L’IPCI • REALISER UNE PONCTION-BIOPSIE HEPATIQUE • Débuter une corticothérapie 1 à 2 mg/kg/jour de prednisone ou équivalent • Si l’événement retourne à sa valeur pré-thérapeutique, poursuite corticothérapie 3 à 4 semaines • Si l’événement ne retourne pas à la valeur pré-thérapeutique, ajouter mycophenolate mofetil 2000 mg par jour
Foie pathologique	
Toxicité hépatique, considérant que les valeurs pré-thérapeutiques étaient de grade-0 à 2	Prise en charge thérapeutique
AST/ALT ≤ N avant IPCI, et 3N < AST/ALT ≤ 10N sous IPCI ou N < AST/ALT ≤ 3N avant IPCI, et 5N < AST/ALT ≤ 10N sous IPCI ou 3N < AST/ALT ≤ 5N avant IPCI,	Pour tous ces événements : <ul style="list-style-type: none"> • Rechercher une pathologie hépatique autre – diagnostic différentiel • Renforcer la surveillance des ALT/AST jusqu’à retour à la valeur pré-thérapeutique. • DIFFERER LA REPRISE DE L’IPCI jusqu’à 12 semaines après le début de l’événement. ^a

et 8N< AST/ALT ≤10N sous IPCI	<p>Pour les événements durant plus de 5 jours :</p> <ul style="list-style-type: none"> • Débuter une corticothérapie 1-2 mg/kg/jour de prednisone ou équivalent. • Si l'événement retourne à sa valeur pré-thérapeutique, reprendre l'IPCI. ^b • Si l'événement ne retourne pas à la valeur pré-thérapeutique, ARRÊTER DEFINITIVEMENT l'IPCI, et adresser le patient à un hépatologue pour PONCTION-BIOPSIE HEPATIQUE afin de documenter la cause et la gravité histologique de l'événement hépatique.
AST/ALT >10N sous IPCI ou BL >3N sous IPCI	<ul style="list-style-type: none"> • DISCUTER ARRET DEFINITIF DE l'IPCI. ^c • Adresser le patient à un hépatologue pour PONCTION-BIOPSIE HEPATIQUE afin de documenter la cause et la gravité histologique de l'événement hépatique. • Débuter une corticothérapie 1-2 mg/kg/jour de prednisone ou équivalent. • Si l'événement hépatique ne s'améliore pas 48 heures après le début de la corticothérapie, envisager d'ajouter un agent immunosuppresseur tel que le mycophenolate mofetil. • Si l'événement retourne à la valeur pré-thérapeutique, réduire progressivement la corticothérapie sur plus d'un mois.

IPCI, inhibiteur de point de contrôle immunitaire. ALT, alanine aminotransférase. AST, aspartate aminotransférase. PAL, phosphatase alcaline. BL, bilirubine (totale). N, limite supérieure de la normale.

^a La reprise de l'IPCI peut être différée plus de 12 semaines pour permettre à la corticothérapie (si débutée) d'être réduite ≤ 10 mg/jour de prednisone orale ou son équivalent.

^b Si la corticothérapie a été débutée, elle doit être diminuée sur au moins 1 mois jusqu'à une dose ≤ 10 mg/jour de prednisone ou équivalent, avant de pouvoir reprendre l'IPCI.

^c La reprise de l'IPCI peut être reconsidérée chez les patients ayant obtenu un bénéfice oncologique substantiel sous IPCI, et qui ont retrouvé le niveau pré-thérapeutique du bilan biologique hépatique.