



HAL
open science

La fibrose rétro-péritonéale idiopathique

A. Le Joncour, D. Saadoun, P. Cacoub

► **To cite this version:**

A. Le Joncour, D. Saadoun, P. Cacoub. La fibrose rétro-péritonéale idiopathique. La Revue de Médecine Interne, 2020, 41, pp.822 - 828. 10.1016/j.revmed.2020.06.013 . hal-03493507

HAL Id: hal-03493507

<https://hal.science/hal-03493507>

Submitted on 15 Dec 2022

HAL is a multi-disciplinary open access archive for the deposit and dissemination of scientific research documents, whether they are published or not. The documents may come from teaching and research institutions in France or abroad, or from public or private research centers.

L'archive ouverte pluridisciplinaire **HAL**, est destinée au dépôt et à la diffusion de documents scientifiques de niveau recherche, publiés ou non, émanant des établissements d'enseignement et de recherche français ou étrangers, des laboratoires publics ou privés.



Distributed under a Creative Commons Attribution - NonCommercial 4.0 International License

La fibrose rétro péritonéale idiopathique

Idiopathic retroperitoneal fibrosis

Alexandre Le Joncour^{a,b}, David Saadoun^{a,b}, Patrice Cacoub^{a,b}

^aDepartment of Internal Medicine and Clinical Immunology, AP–HP, Groupe Hospitalier Pitié-Salpêtrière, 75013, Paris, France

^bSorbonne Université, UPMC Université Paris 06, UMR 7211, and Inflammation-Immunopathology-Biotherapy Department (DHU i2B), 75005, Paris, France

Correspondance :

Dr Alexandre LE JONCOUR

Alexandre.lejoncour@aphp.fr

Department of Internal Medicine and Clinical Immunology

National Reference Center for Autoimmune Systemic and Rare Diseases

Hopital La Pitié Salpêtrière, 83 Boulevard de l'Hôpital.

75651 Paris, Cedex 13, FRANCE

+33 1 42 17 80 09 Fax: +33 1 42161053

Conflits d'intérêts : Aucun

Résumé

La fibrose rétro péritonéale est une pathologie rare caractérisée par un processus fibro-inflammatoire autour de l'aorte sous-rénale engainant les structures de voisinage (aorte et ses branches, veine cave, vaisseaux lymphatiques, uretères). Il existe des formes secondaires qui doivent être exclues pour porter le diagnostic de fibrose rétro péritonéale idiopathique. De physiopathologie inconnue, la fibrose rétro péritonéale peut s'intégrer dans la maladie associée aux IgG4. L'imagerie et la recherche d'un syndrome inflammatoire sont essentiels dans le bilan initial afin d'optimiser le suivi. La biopsie n'est pas recommandée en première intention. Le traitement de référence est la corticothérapie, seule ou en association avec des immunosuppresseurs. En cas d'urétéro-hydronephrose avec insuffisance rénale une dérivation des urines en urgence est nécessaire. La réponse initiale aux traitements est souvent bonne mais les rechutes ne sont pas rares. Un suivi prolongé est par conséquent nécessaire.

Mots clés : fibrose rétro péritonéale, péri-aortite, maladie associée aux IgG4, aortite.

Abstract

Retroperitoneal fibrosis (RPF) is a rare disease characterized by the presence of fibro-inflammatory tissue around the aorta entrapping the adjacent structures. RPF can be idiopathic or secondary to many disorders. The pathophysiology is unknown but can be part of the spectrum of IgG4 related diseases. Imaging studies and inflammatory markers are essential for initial evaluation and follow-up. Biopsy is usually not recommended. The first line of treatment is corticosteroids associated or not with immunosuppressive drugs. In case of ureteral obstruction with renal failure, ureteral stent placement or nephrostomies are recommended. Initial response to treatment is usually good but relapses are frequent.

Keywords: retro peritoneal fibrosis, periaortitis, IgG4 related disease, aortitis.

1. INTRODUCTION

La fibrose rétro péritonéale (FRP) est une maladie caractérisée par la présence d'un tissu fibro-inflammatoire aberrant se formant dans l'espace rétro-péritonéal et engainant les structures de continuité (aorte, artères iliaques, veine cave, uretères). En 1905, l'urologue français Albarran a décrit le premier cas d'un patient avec une fibrose rétro péritonéale. En 1948, la maladie devient une entité clinique établie avec la publication d'Ormond donnant son nom à la maladie [1]. Depuis, plus de 2000 cas ont été décrits dans la littérature. Il n'existe pas de critères diagnostiques officiels. La FRP fait partie d'un groupe plus large de pathologies appelées péri-aortites chroniques qui comprend les anévrysmes inflammatoires de l'aorte, les FRP péri-anévrysmes, les FRP secondaires et les FRP idiopathiques (figure 1).

La fibrose rétro-péritonéale idiopathique (FRPi) est une maladie rare dont l'incidence et la prévalence précises sont mal connues. Deux études (une finlandaise et une des Pays Bas) en ont évalué l'incidence à 0,1 pour 100 000 habitants et la prévalence à 1,3/100 000 habitants [2,3]. La FRPi touche habituellement des hommes (sex-ratio H/F : 2 à 3) de 50-60 ans ; bien que d'exceptionnelles, des formes pédiatriques ont été décrites [4]. Dans une série de 113 cas de péri-aortites chroniques, 87,6% étaient des FRPi [5]. Les fibroses péri-anévrysmes sont retrouvées dans 4 à 10% des anévrysmes de l'aorte abdominale [3,6]. La FRP peut parfois s'intégrer dans la rare forme de fibrose systémique incluant thyroïdite de Riedel, fibrose orbitaire et médiastinale [7].

2. ETIOLOGIE ET FACTEURS DE RISQUES

De nombreuses causes de FRP ont été identifiées : médicamenteuses (dérivés de l'ergot de seigle, méthysergide, méthyl dopa, hydralazine, bêtabloquants), infectieuses (tuberculose, histoplasmosse, actinomycose), malignes (lymphomes, sarcomes, métastases), post-radiothérapie, post-hémorragie rétropéritonéale, et d'autres plus rares encore (histiocytose, maladie d'Erdheim-Chester, amylose...) (tableau 1) [8]. Il n'existe pas de donnée sur la proportion de forme idiopathique ou secondaire de FRP. Toutes les études retrouvent un lien fort entre la FRPi et les facteurs de risque cardiovasculaires : une hypertension artérielle présente chez près de la moitié des patients, un diabète chez 15 à 25% des patients, et un tabagisme chez plus de 50% de patients. Une étude cas-témoins portant sur 90 patients atteints de FRPi et 270 témoins indemnes a retrouvé que l'exposition à l'amiante et au tabac étaient des facteurs de risque de FRPi [9].

2.1. Une forme particulière : la FRP liée à la maladie des IgG4

La maladie liée aux IgG4 est une entité anatomo-clinique responsable d'une infiltration fibrino-inflammatoire de différents organes. Le diagnostic repose sur des critères : 1) cliniques : gonflement ou masse situé sur un ou plusieurs organes ; 2) biologiques : élévation du taux sérique d'IgG4 supérieur à 1,35 g/L ; et 3) histologiques : infiltration marquée par des lymphocytes et des plasmocytes, avec des plasmocytes exprimant les IgG4 supérieur à 10 par champ avec un ratio IgG4/IgG >40%. Le diagnostic est certain si les 3 critères sont présents, probable si les critères 1 et 3 sont présents, et possible si les critères 1 et 2 sont présents. Le diagnostic de certitude repose donc sur une biopsie. Les atteintes les plus fréquentes sont les dacryoadénites, les sialadénites, les pancréatites, les cholangites sclérosantes. Au sein de la maladie liée aux IgG4, la FRP est présente dans 18 à 30% des cas [10–12]. Inversement, plusieurs séries de « FRPi » ont évalué la proportion de patients répondant aux critères de maladie associée aux IgG4. Choi et al. ont décrit 27 patients atteints de FRP « idiopathique », parmi lesquels 11% avaient un diagnostic de maladie liées aux IgG4 certain, 11% probable et 37% possible ; soit 41% de patients ayant une FRPi strictement « non liée aux IgG4 ». Parmi les 9 patients qui ont eu une biopsie, 6 avaient les critères histologiques de maladie associée aux IgG4. Les patients avec FRP liée aux IgG4 présentaient plus souvent un sexe masculin, un âge avancé, une atteinte rénale et au moins un autre organe atteint [13]. Forestier et al. ont rapporté 18 patients avec FRP « idiopathique » dont l'histologie était très évocatrice (4/18), compatible (8/18) ou non évocatrice (6/18) de maladie liée aux IgG4. Les caractéristiques démographique, clinique et biologique n'étaient pas différentes entre les 3 groupes [14]. De façon similaire, Koo et al. ont décrits 19 patients biopsiés avec FRP « idiopathique » : 9 étaient associés aux IgG4, 10 comme non liés aux IgG4, les caractéristiques cliniques étaient similaires entre ces groupes, mais il y avait plus de rechute chez les patients avec une maladie liée aux IgG4 [15]. Des résultats similaires ont été rapportés dans une série de 42 patients FRPi [16]. Sans tenir compte de la biopsie, les taux sériques d'IgG4 sont augmentés dans 20 à 40% des cas de FRP. Les biais inhérents à ce type d'étude rétrospective rendent difficile l'évaluation précise de la prévalence de la maladie associée aux IgG4 parmi les FRPi d'autant que la biopsie n'est réalisée que dans environ 20% des cas de FRPi. Il semble raisonnable de penser qu'un peu moins de la moitié des patients avec une FRPi remplissent les critères de maladie liée aux IgG4. Toutefois, il n'existe pas de critères permettant de prédire ce diagnostic sauf la présence d'atteinte d'autres organes. Il existe un faible niveau de preuve suggérant des rechutes plus fréquentes dans les formes associées aux IgG4.

Il semble difficile de savoir si les formes de FRP liées aux IgG4 sont une entité à part des FRPi, ou s'il s'agit d'une même maladie à des stades et/ou avec des expressions cliniques différentes. D'un point de vue nosologique, il convient de réserver le terme FRP idiopathique aux FRP non associées aux IgG4 bien qu'à l'heure actuelle il n'existe pas de prise en charge spécifique de ces dernières et qu'en

l'absence de preuve histologique (de la masse rétro péritonéale ou d'une autre localisation) seul le diagnostic « possible » de maladie liée aux IgG4 est possible. Les études futures devront être vigilantes à bien différencier ces deux termes afin de préciser si le pronostic ou les réponses aux traitements diffèrent.

3. MANIFESTATIONS CLINIQUES

Le début de la maladie est rarement brutal. Les principaux symptômes sont des douleurs abdominales (40 à 60%) et des lombalgies (50 à 80%) qui peuvent être secondaires à la masse rétro-péritonéale ou à l'obstruction urétérale. L'évolution lentement progressive donne rarement un tableau de colique néphrétique typique. L'obstruction mécanique des structures avoisinantes, comme les veines ou les vaisseaux lymphatiques, peut se manifester par des œdèmes des membres inférieurs, des thromboses veineuses profondes, un hydrocèle (10%), et rarement une claudication artérielle des membres inférieurs. Les signes généraux sont également fréquents tels que fièvre et altération de l'état général (15 à 20%) [17]. Le tableau clinique insidieux et non spécifique retarde souvent le diagnostic, avec un délai moyen de 3 mois (de quelques jours à plusieurs années) [6,17], conduisant à la complication la plus fréquente et la plus sévère qu'est l'hydronéphrose (50 à 90%), bilatérale dans la moitié de cas [17]. La symptomatologie permet rarement de préciser l'étiologie de la FRP sauf lorsque s'y associe des manifestations pouvant s'intégrer dans la forme liée à la maladie des IgG4.

4. MANIFESTATION BIOLOGIQUES

La principale anomalie retrouvée dans la FRPi est l'augmentation des marqueurs biologiques d'inflammation. La CRP, élevée dans 50 à 95% des cas, est un marqueur fondamental pour l'évolution sous traitement. La créatininémie varie en fonction de la gravité et du caractère uni ou bilatéral de l'obstruction rénale. Une insuffisance rénale est observée dans 30 à 60% des cas. Une anémie normocytaire arégénérative secondaire à l'inflammation chronique et/ou à l'insuffisance rénale chronique peut être observée. Des anomalies des tests immunologiques sont parfois retrouvées : les facteurs anti nucléaires (20-30%), les anticorps antithyroïdiens, anti-muscles lisses, ou les ANCA sont plus rarement retrouvés. Leur présence n'est pas toujours associée à une pathologie auto-immune sous-jacente.

5. MANIFESTATION RADIOLOGIQUES

Le diagnostic de FRP peut être évoqué sur l'histoire clinique et l'examen mais l'imagerie est l'outil clé dans le diagnostic de la FRP, à la fois dans la distinction des formes primaires ou secondaires mais aussi dans l'évaluation de sa sévérité.

L'échographie, généralement réalisée en première intention, permet parfois d'objectiver une masse irrégulière rétro péritonéale hypo- ou iso-échogène. En cas d'engainement des uretères, l'urétéro-hydronephrose et/ou la dilatation des cavités pyélocalicielles peuvent aisément être visualisées. Cependant sa sensibilité et sa spécificité n'en font pas un examen de choix [8,18,19].

La tomодensitométrie (TDM) et l'imagerie par résonance magnétique (IRM) sont les examens à privilégier dans le diagnostic et le bilan des FRP. L'aspect typique est celui d'une masse bien limitée mais irrégulière du tissu péri-aortique, s'étendant des artères rénales aux vaisseaux iliaques. De topographie rétro-péritonéale, elle s'étend sur les faces antérieure et latérale de l'aorte, l'engainant, sans la déplacer. Elle encercle (et comprime parfois) la veine cave inférieure et surtout les uretères qu'elle peut dévier médialement et/ou comprimer. Ce dernier phénomène est responsable de la principale complication de la FRP, l'urétéro-hydronephrose. Des adénopathies de contiguïté sont présentes dans 25% des cas [3]. A la TDM, la masse est de densité similaire à celle du muscle, le rehaussement après injection de produit de contraste est variable et pourrait être corrélé à l'activité de la maladie [20]. Le diamètre transversal de la masse et sa densité semblent corrélés à l'atteinte rénale résiduelle après 12 mois de traitement [21]. A l'IRM, la masse est en hypo signal T1. Un hyper signal en T2 et en séquence de diffusion sont évocateurs d'une phase active de la maladie (mais ne permettent pas de différencier une FRP active d'une masse d'origine néoplasique) [22]. Chaque technique possède ses avantages et ses limites. L'IRM peut être utilisée en cas d'insuffisance rénale ou d'allergie aux produits de contraste iodés. La TDM peut permettre de guider une éventuelle biopsie. Les différentes imageries peuvent apporter des arguments pour des causes secondaires de FRP qu'elles soient tumorales, secondaires à un anévrisme de l'aorte abdominale ou s'intégrant dans une maladie associée aux IgG4. Dans une analyse de 35 IRM de patients avec FRP et ayant eu une biopsie, la localisation et l'extension de la fibrose permettaient de prédire la forme néoplasique. Une fibrose s'étendant des artères rénales à la bifurcation aortique (critère A), l'épaisseur rétro-aortique de la fibrose, et l'attraction médiale des uretères (critères X) étaient significativement associés à une forme néoplasique. La présence du critère A ou l'absence des critères A et X avaient une sensibilité 82% et une spécificité 83% pour le diagnostic de forme néoplasique [23].

L'utilisation plus récente de la tomographie par émission de positron couplée à la TDM (TEP-TDM) a l'avantage de proposer une évaluation globale du corps et de permettre le dépistage des atteintes à

distance évocatrices de processus tumoraux ou d'atteinte multifocale (maladie associée aux IgG4). Le degré d'hyperfixation du traceur ne permet pas de différencier une cause maligne de façon certaine, même si une étude a suggéré qu'une forte fixation de localisation atypique était évocatrice de cause néoplasique, mais apparaît comme une modalité plus sensible que les marqueurs biologiques pour l'évaluation de l'activité de la FRP [24–26]. (Cf paragraphe « modalité de suivi »). Une TEP-TDM négative rend l'hypothèse d'une cause néoplasique moins probable [26].

6. ANATOMOPATHOLOGIE

L'analyse histologique de la masse rétro péritonéale ne permet pas toujours de différencier les FRP idiopathiques des formes secondaires [27]. Microscopiquement, la lésion est faite de tissus fibreux composé de collagène 1, de fibroblastes et de myo-fibroblastes péri capillaires. L'infiltrat inflammatoire est généralement non spécifique, fait de lymphocytes T et B, de macrophages et de plasmocytes. Dans 25% des cas, il existe une vascularite des petits vaisseaux fait d'agrégats de lymphocytes B entourés de lymphocytes T [28]. En raison du faible rendement de la biopsie, celle-ci n'est pas proposée en première intention. En revanche, elle doit être faite en cas d'argument pour une cause secondaire, d'absence de réponse au traitement ou d'évolution atypique. Elle peut être faite chirurgicalement ou plus généralement par voie transpariétale guidée par l'imagerie.

7. TRAITEMENTS

Les objectifs du traitement sont de lever une éventuelle obstruction urinaire pour éviter toute séquelle rénale, de stopper le processus fibrotique et d'éviter les récives. En cas de forme secondaire, le traitement sera celui de la cause. Dans le cas des formes idiopathiques, un traitement immunosuppresseur sera initié. La plupart des patients répondent en quelques semaines au traitement mais cette réponse est peu prévisible ; c'est pourquoi en cas d'obstruction urinaire avec insuffisance rénale une dérivation des urines en urgences sera rapidement réalisée (Figure 2). En cas de dilatation des voies urinaires, surtout si elle est bilatérale et qu'elle s'accompagne d'une insuffisance rénale aiguë, un drainage des urines en urgence est nécessaire. En l'absence d'insuffisance rénale, il peut être envisagé d'attendre l'efficacité du traitement médical qui peut être rapide. Plusieurs techniques ont été proposées mais la pose de sonde double J est la plus utilisée. Une néphrostomie percutanée peut parfois être proposée. Dans les séries publiées, environ la moitié des patients nécessite un drainage des urines en urgence. Dans de rares cas, une chirurgie ouverte peut être envisagée qui a l'avantage de permettre la réalisation d'une biopsie [29,30]. L'urétérolyse

peut être proposée en cas de forte suspicion de forme secondaire et lorsque la biopsie par voie radiologique est difficile et/ou lorsque le traitement médical n'a pas permis de réduire la masse et qu'une obstruction des voies urinaires persiste [31,32].

Le traitement médical est calqué sur celui d'autres maladies auto-inflammatoire/auto-immunes. Lorsque le pronostic rénal n'est pas en jeu, un traitement par corticoïdes seul doit être initié rapidement.

7.1. Traitements médicamenteux de première ligne

La corticothérapie orale reste la pierre angulaire du traitement des FRPi. La principale étude justifiant son utilisation est celle de Vaglio et al. [33]. Au cours de cette étude prospective, 40 patients naïfs de traitement ont reçu des corticoïdes (1 mg/kg/j pendant 1 mois). A l'issue de cette phase d'induction, 36/40 (90%) patients qui étaient en rémission ont été randomisés en 2 groupes pour recevoir soit une corticothérapie à dose progressivement décroissante pour 8 mois, soit du tamoxifène (0,5 mg/kg/j). A l'issue du traitement, 1 patient du groupe corticoïdes (6%) versus 7 patients du groupe tamoxifène (39%) avaient rechuté ($p=0,04$). De plus, 5 des 7 patients ayant rechuté dans le groupe tamoxifène ont finalement été traités efficacement par corticoïdes [33]. D'autres auteurs ont utilisé des schémas de corticothérapie différents avec des taux de réponse initiale (à 1-2 mois) supérieurs à 90% [34,35] : 60 mg/j pendant 2 mois puis diminution progressive à 5 mg en deux mois, puis 5 mg/jour pendant 2 ans ; ou, 40-60 mg/jour pendant 6 semaines puis diminution progressive sur 2-3 mois pour atteindre 5-10 mg pendant 1 an ; ou encore 1 mg/kg/j pendant 1 mois puis diminution progressive pour atteindre 10 mg par jour pour 12-18 mois. Dans toutes ces études, après l'arrêt de la corticothérapie, les rechutes survenaient chez 40 à 70% des patients. Ces données suggèrent qu'après une phase d'induction de 1 à 2 mois, la corticothérapie doit être progressivement diminuée mais pour éviter les rechutes précoces, puis maintenue pour une période de 12 à 24 mois minimum.

Le tamoxifène a été proposé dans la FRPi pour ses propriétés anti-fibrosantes. Un seul essai prospectif randomisé a comparé le tamoxifène à la corticothérapie en traitement d'entretien. Le taux de rechute était supérieur dans le groupe tamoxifène (39% vs. 6%) [33]. Une étude rétrospective a montré que les patients traités par corticoïdes seuls versus tamoxifène seul avaient un succès de traitement plus fréquent et plus rapide ; les patients traités par tamoxifène faisaient moins de rechute. Toutefois, les groupes n'étaient pas comparables puisque les patients du groupe corticoïdes étaient plus inflammatoires et recevaient un traitement plus court [36]. Une étude prospective ouverte chez 55 patients atteints de FRPi traités par tamoxifène en monothérapie pendant 2 ans, a

montré une bonne réponse initiale chez 85% des patients [37]. Des résultats similaires ont été retrouvés dans d'autres séries [34,38,39]. Dans ces études, le profil de tolérance du tamoxifène était bon avec des taux d'effets indésirables non différents par rapport aux groupes traités par corticothérapie. Notamment les taux d'évènements thromboemboliques étaient <3,5% [40]. Au total, si le tamoxifène ne doit pas être proposé en monothérapie, particulièrement en phase d'induction, il reste une option possible en présence de contre-indication à la corticothérapie.

Plus récemment, des associations d'immunosuppresseurs ont été proposées. Vingt-huit patients avec une FRPi ont été traités prospectivement par corticoïdes (40 mg/j avec arrêt sur 6 mois) associés au mycophénolate mofétil (2 g/j pendant 6 mois suivant l'amélioration clinique soit une durée moyenne de traitement de 2 ans). Tous les patients ont eu une amélioration clinique et 89% une diminution d'au moins 25% de la taille de la masse. Deux patients ont rechuté à l'arrêt du traitement [41]. Moroni et al. ont traité 6 patients par corticoïdes et azathioprine, avec 100% de réponse initiale et une rechute tardive efficacement traitée par corticoïdes [39]. De même, 15 patients recevant corticoïdes et azathioprine ont tous répondu initialement, mais 4 patients ont rechuté et ont nécessité un nouveau traitement [42]. Dans une étude de 11 patients traités par 3 bolus de méthylprednisolone suivi d'azathioprine pendant 2 ans, le taux de réponse initiale était moins bon puisque de 7/11 (74%) [43]. L'association corticoïdes à faible dose plus cyclophosphamide pendant 4 à 6 mois avec un relais par azathioprine a été rapportée chez 21 patients avec une stabilité chez 14/15 patients [44].

7.2. Traitements médicamenteux de 2^e ligne : cortico-résistance et/ou -dépendance

En cas d'échec de la corticothérapie en phase d'induction, la première étape est de tenter de confirmer le diagnostic de FRPi par une biopsie. Il existe des cas de FRPi résistantes à la corticothérapie, possiblement liés au caractère peu inflammatoire et davantage fibrosant des lésions. Dans ce dernier cas, l'absence de marqueurs d'inflammation (TEP-TDM et CRP) doit faire considérer le caractère « fixé » et fibrosant des lésions ne justifiant pas un traitement immunosuppresseur. Un traitement par tamoxifène et/ou une urétérolyse devront être envisagés en cas de persistance d'une obstruction des voies urinaires [26,45].

La corticothérapie doit être poursuivie encore 1 mois et un autre traitement immunosuppresseur ajouté. Plusieurs traitements ont été essayés dans les séries la littérature. La méthodologie et le manque d'information concernant le statut rechuteur ou non ne permettent le plus souvent pas de conclure. Alberici et al. ont traité 17 patients en rechute par corticoïdes et méthotrexate, avec une bonne réponse dans 80% des cas [46]. Le rituximab a été essayé avec succès dans la maladie liée aux

IgG4 avec un taux de réponse initial proche de 95% [47]. Il a donc été essayé dans la FRPi, principalement lorsqu'elle était liée aux IgG4 avec des taux de succès encourageants. Cependant ces séries de cas étaient hétérogènes avec des patients en première ligne ou en seconde ligne de traitement, en monothérapie ou en bithérapie avec des corticoïdes et dans des formes liées au IgG4 ou non. Le rituximab semble efficace, associé ou non aux corticoïdes, mais les données sont insuffisantes pour savoir si cette efficacité est similaire dans les formes de FRP non liées aux IgG4 [48,49]. De façon plus anecdotique, le tocilizumab a été proposé chez deux patients, un réfractaire et un présentant une contre-indication aux corticoïdes, avec une efficacité rapide chez les deux patients mais des rechutes à l'arrêt [50].

8. MODALITE DE SUIVI ET PRONOSTIC

Les modalités de suivi de la FRPi sont cliniques avec l'évaluation des symptômes généraux (fièvre, altération de l'état général) ou spécifiques (douleurs abdominales et lombaires) sous traitement, et surtout para-cliniques. Lors de l'évaluation initiale de la FRP, la CRP et la TEP-TDM sont les examens de référence. Bien qu'utile par sa simplicité, la CRP n'est pas toujours corrélée à l'activité de la maladie et la TEP-TDM semble plus sensible [24–26,51–54]. Des corrélations entre les données de la CRP et celles de la TEP-TDM ont été trouvées par certains [51,52] bien que des données contradictoires existent [53,54]. La TEP-TDM apparait comme un examen essentiel. En effet, 2 études ont montré qu'une SUV max initiale >4 était prédictive de bonne réponse aux corticoïdes [26,55]. Les résultats concernant l'élévation de la CRP (ou de la vitesse de sédimentation) sont discordants même s'ils ont parfois été décrits comme prédictifs de bonne réponse ou de rechute [17,51]. La persistance d'une fixation au TEP-TDM à 6 mois de traitement est prédictive de rechute ce qui n'était pas le cas pour la persistance d'une élévation de la CRP (en analyse multivariée) [51]. Ainsi la négativation des marqueurs biologiques d'inflammation et de la fixation à la TEP-TDM semblent être les objectifs les plus pertinents à atteindre à 6-12 mois de traitement.

Le taux de réponse initiale (sous corticoïdes seul ou en association au tamoxifène) est d'environ 85-100%. Environ 20-25% des patients vont rechuter sous traitement. Les arrêts de traitements sont possibles chez 80% des patients, et parmi eux la moitié va rechuter. Parmi ces rechuteurs, 80-100% vont répondre à une nouvelle ligne de traitement [37,46,51,56–58]. Ainsi, après un suivi de 4-5 ans, 12% à 38% des patients vont rechuter, 75% auront une créatininémie normale et 5 à 10% vont décéder de cause variables. Les seuls facteurs pronostiques de rechutes décrits dans la littérature sont la présence de facteurs antinucléaires et le sexe masculin [57,58].

CONCLUSION

La FRPi est une maladie rare dont le lien avec la maladie associée aux IgG4 n'est pas complètement éclairci. Il est difficile de savoir s'il s'agit d'une entité à part ou d'une expression différente (plus tardive ? moins inflammatoire ?) de la même maladie. Il nous semble néanmoins logique de réserver le terme FRPi aux FRP non liées aux IgG4. En l'absence d'atteinte extra-rétro-péritonéale et/ou de preuve histologique (de la masse rétro-péritonéale ou d'une autre localisation) seul le diagnostic « possible » de maladie liée aux IgG4 est faisable). La démarche diagnostique consiste essentiellement à éliminer une cause secondaire de FRP (qui aurait un traitement spécifique), évaluer la gravité du retentissement sur les voies urinaires (qui impose une dérivation des urines en urgence), faire un bilan initial qui servira de base pour le suivi (marqueurs sériques d'inflammation, TDM, TEP-TDM), débiter rapidement un traitement anti-inflammatoire (corticoïdes), et suivre sur le long terme l'évolution en raison du risque important de rechute.

Conflits d'intérêt : les auteurs déclarent ne pas avoir de conflits d'intérêt avec cet article.

REFERENCES

- [1] Ormond JK. Bilateral ureteral obstruction due to envelopment and compression by an inflammatory retroperitoneal process. *J Urol* 1948;59:1072–9.
- [2] Uibu T, Oksa P, Auvinen A, Honkanen E, Metsärinne K, Saha H, et al. Asbestos exposure as a risk factor for retroperitoneal fibrosis. *Lancet* 2004;363:1422–6.
- [3] van Bommel EFH, Jansen I, Hendriksz TR, Aarnoudse ALHJ. Idiopathic retroperitoneal fibrosis: prospective evaluation of incidence and clinicoradiologic presentation. *Medicine (Baltimore)* 2009;88:193–201.
- [4] Miller OF, Smith LJ, Ferrara EX, McAleer IM, Kaplan GW. Presentation of idiopathic retroperitoneal fibrosis in the pediatric population. *J Pediatr Surg* 2003;38:1685–8.
- [5] Maritati F, Rocco R, Accorsi Buttini E, Marvisi C, Nicastro M, Urban ML, et al. Clinical and Prognostic Significance of Serum IgG4 in Chronic Periaortitis. An Analysis of 113 Patients. *Front Immunol* 2019;10:693.
- [6] Kermani TA, Crowson CS, Achenbach SJ, Luthra HS. Idiopathic retroperitoneal fibrosis: a retrospective review of clinical presentation, treatment, and outcomes. *Mayo Clin Proc* 2011;86:297–303.
- [7] Hennessey JV. Clinical review: Riedel's thyroiditis: a clinical review. *J Clin Endocrinol Metab* 2011;96:3031–41.
- [8] Cronin CG, Lohan DG, Blake MA, Roche C, McCarthy P, Murphy JM. Retroperitoneal fibrosis: a review of clinical features and imaging findings. *AJR Am J Roentgenol* 2008;191:423–31.
- [9] Goldoni M, Bonini S, Urban ML, Palmisano A, De Palma G, Galletti E, et al. Asbestos and smoking as risk factors for idiopathic retroperitoneal fibrosis: a case-control study. *Ann Intern Med* 2014;161:181–8.
- [10] Inoue D, Yoshida K, Yoneda N, Ozaki K, Matsubara T, Nagai K, et al. IgG4-Related Disease: Dataset of 235 Consecutive Patients. *Medicine (Baltimore)* 2015;94.
- [11] Yamada K, Yamamoto M, Saeki T, Mizushima I, Matsui S, Fujisawa Y, et al. New clues to the nature of immunoglobulin G4-related disease: a retrospective Japanese multicenter study of baseline clinical features of 334 cases. *Arthritis Res Ther* 2017;19:262.
- [12] Wallace ZS, Deshpande V, Mattoo H, Mahajan VS, Kulikova M, Pillai S, et al. IgG4-Related Disease: Clinical and Laboratory Features in One Hundred Twenty-Five Patients. *Arthritis & Rheumatology (Hoboken, NJ)* 2015;67:2466–75.
- [13] Choi YK, Yang JH, Ahn SY, Ko GJ, Oh SW, Kim MG, et al. Retroperitoneal fibrosis in the era of immunoglobulin G4-related disease. *Kidney Res Clin Pract* 2019;38:42–8.
- [14] Forestier A, Buob D, Mirault T, Puech P, Gnemmi V, Launay D, et al. No specific imaging pattern can help differentiate IgG4-related disease from idiopathic retroperitoneal fibrosis: 18 histologically proven cases. *Clin Exp Rheumatol* 2018;36:371–5.
- [15] Koo BS, Koh YW, Hong S, Kim YJ, Kim Y-G, Lee C-K, et al. Clinicopathologic characteristics of IgG4-related retroperitoneal fibrosis among patients initially diagnosed as having idiopathic retroperitoneal fibrosis. *Mod Rheumatol* 2015;25:194–8.
- [16] Lomborg N, Jakobsen M, Bode CS, Junker P. IgG4-related disease in patients with newly diagnosed idiopathic retroperitoneal fibrosis: a population-based Danish study. *Scand J Rheumatol* 2019;48:320–5.
- [17] Zhao J, Li J, Zhang Z. Long-term outcomes and predictors of a large cohort of idiopathic retroperitoneal fibrosis patients: a retrospective study. *Scand J Rheumatol* 2019;48:239–45.
- [18] Caiafa RO, Vinuesa AS, Izquierdo RS, Brufau BP, Ayuso Colella JR, Molina CN. Retroperitoneal fibrosis: role of imaging in diagnosis and follow-up. *Radiographics* 2013;33:535–52.
- [19] Feinstein RS, Gatewood OM, Goldman SM, Copeland B, Walsh PC, Siegelman SS. Computerized tomography in the diagnosis of retroperitoneal fibrosis. *J Urol* 1981;126:255–9.
- [20] George V, Tammisetti VS, Surabhi VR, Shanbhogue AK. Chronic Fibrosing Conditions in Abdominal Imaging. *RadioGraphics* 2013;33:1053–80.

- [21] Gao L, Wang H, Xu Y, Zhang Z. Computed tomography parameters can be used as predictive markers for the improvement of renal function in patients with retroperitoneal fibrosis. *Clin Exp Rheumatol* 2015;33:871–6.
- [22] Bakir B, Yilmaz F, Turkey R, Ozel S, Bilgiç B, Velioglu A, et al. Role of diffusion-weighted MR imaging in the differentiation of benign retroperitoneal fibrosis from malignant neoplasm: preliminary study. *Radiology* 2014;272:438–45.
- [23] Mirault T, Lambert M, Puech P, Argatu D, Renaud A, Duhamel A, et al. Malignant retroperitoneal fibrosis: MRI characteristics in 50 patients. *Medicine (Baltimore)* 2012;91:242–50.
- [24] Moroni G, Castellani M, Balzani A, Dore R, Bonelli N, Longhi S, et al. The value of (18)F-FDG PET/CT in the assessment of active idiopathic retroperitoneal fibrosis. *Eur J Nucl Med Mol Imaging* 2012;39:1635–42.
- [25] Piccoli GB, Consiglio V, Arena V, Pelosi E, Anastasios D, Ragni F, et al. Positron emission tomography as a tool for the “tailored” management of retroperitoneal fibrosis: a nephro-urological experience. *Nephrol Dial Transplant* 2010;25:2603–10.
- [26] Fernando A, Pattison J, Horsfield C, D’Cruz D, Cook G, O’Brien T. [18F]-Fluorodeoxyglucose Positron Emission Tomography in the Diagnosis, Treatment Stratification, and Monitoring of Patients with Retroperitoneal Fibrosis: A Prospective Clinical Study. *Eur Urol* 2017;71:926–33.
- [27] Vaglio A, Salvarani C, Buzio C. Retroperitoneal fibrosis. *Lancet* 2006;367:241–51.
- [28] Corradi D, Maestri R, Palmisano A, Bosio S, Greco P, Manenti L, et al. Idiopathic retroperitoneal fibrosis: clinicopathologic features and differential diagnosis. *Kidney Int* 2007;72:742–53.
- [29] Hadzi-Djokić J, Pejčić T, Bašić D, Vukomanović I, Dzamić Z, Aćimović M, et al. Idiopathic retroperitoneal fibrosis: A Report on 15 Patients. *Vojnosanit Pregl* 2015;72:928–31.
- [30] Zahran MH, Osman Y, Soltan MA, Abolazm AE, Ghazy MK, Harraz AM, et al. Idiopathic retroperitoneal fibrosis: clinical features and long-term renal function outcome. *Int Urol Nephrol* 2017;49:1327–34.
- [31] Mufarrrij PW, Stifelman MD. Robotic Ureterolysis, Retroperitoneal Biopsy, and Omental Wrap for the Treatment of Ureteral Obstruction Due to Idiopathic Retroperitoneal Fibrosis. *Rev Urol* 2006;8:226–30.
- [32] García Pen~alver C, Tejido Sánchez A, Suárez Charneco A, Díaz González R, Rosino Sánchez A, Leiva Galvis O. Surgery for idiopathic retroperitoneal fibrosis by ureterolysis and ureteric protection with a posterior pre-peritoneal fat flap. *BJU International* 2002;89:783–6.
- [33] Vaglio A, Palmisano A, Alberici F, Maggiore U, Ferretti S, Cobelli R, et al. Prednisone versus tamoxifen in patients with idiopathic retroperitoneal fibrosis: an open-label randomised controlled trial. *Lancet* 2011;378:338–46.
- [34] van Bommel EFH, Siemes C, Hak LE, van der Veer SJ, Hendriksz TR. Long-term renal and patient outcome in idiopathic retroperitoneal fibrosis treated with prednisone. *Am J Kidney Dis* 2007;49:615–25.
- [35] van Bommel EF, van Spengler J, van der Hoven B, Kramer P. Retroperitoneal fibrosis: report of 12 cases and a review of the literature. *Neth J Med* 1991;39:338–45.
- [36] van der Bilt FE, Hendriksz TR, van der Meijden WAG, Brilman LG, van Bommel EFH. Outcome in patients with idiopathic retroperitoneal fibrosis treated with corticosteroid or tamoxifen monotherapy. *Clin Kidney J* 2016;9:184–91.
- [37] van Bommel EFH, Pelkmans LG, van Damme H, Hendriksz TR. Long-term safety and efficacy of a tamoxifen-based treatment strategy for idiopathic retroperitoneal fibrosis. *Eur J Intern Med* 2013;24:444–50.
- [38] Brandt AS, Kamper L, Kukuk S, Haage P, Roth S. Tamoxifen monotherapy in the treatment of retroperitoneal fibrosis. *Urol Int* 2014;93:320–5.
- [39] Moroni G, Gallelli B, Banfi G, Sandri S, Messa P, Ponticelli C. Long-term outcome of idiopathic retroperitoneal fibrosis treated with surgical and/or medical approaches. *Nephrol Dial Transplant* 2006;21:2485–90.

- [40] A Comparison of Letrozole and Tamoxifen in Postmenopausal Women with Early Breast Cancer. *New England Journal of Medicine* 2005;353:2747–57.
- [41] Scheel PJ, Feeley N, Sozio SM. Combined prednisone and mycophenolate mofetil treatment for retroperitoneal fibrosis: a case series. *Ann Intern Med* 2011;154:31–6.
- [42] Marcolongo R, Tavolini IM, Laveder F, Busa M, Noventa F, Bassi P, et al. Immunosuppressive therapy for idiopathic retroperitoneal fibrosis: a retrospective analysis of 26 cases. *Am J Med* 2004;116:194–7.
- [43] Harreby M, Bilde T, Helin P, Meyhoff HH, Vinterberg H, Nielsen VA. Retroperitoneal fibrosis treated with methylprednisolon pulse and disease-modifying antirheumatic drugs. *Scand J Urol Nephrol* 1994;28:237–42.
- [44] Binder M, Uhl M, Wiech T, Kollert F, Thiel J, Sass JO, et al. Cyclophosphamide is a highly effective and safe induction therapy in chronic periaortitis: a long-term follow-up of 35 patients with chronic periaortitis. *Ann Rheum Dis* 2012;71:311–2. <https://doi.org/10.1136/annrheumdis-2011-200148>.
- [45] Jansen I, Hendriksz TR, Han SH, Huiskes AWLC, van Bommel EFH. (18)F-fluorodeoxyglucose position emission tomography (FDG-PET) for monitoring disease activity and treatment response in idiopathic retroperitoneal fibrosis. *Eur J Intern Med* 2010;21:216–21.
- [46] Alberici F, Palmisano A, Urban ML, Maritati F, Oliva E, Manenti L, et al. Methotrexate plus prednisone in patients with relapsing idiopathic retroperitoneal fibrosis. *Ann Rheum Dis* 2013;72:1584–6.
- [47] Wallace ZS, Mattoo H, Mahajan VS, Kulikova M, Lu L, Deshpande V, et al. Predictors of disease relapse in IgG4-related disease following rituximab. *Rheumatology (Oxford)* 2016;55:1000–8.
- [48] Almeqdadi M, Al-Dulaimi M, Perepletchikov A, Tomera K, Jaber BL. Rituximab for retroperitoneal fibrosis due to IgG4-related disease: A case report and literature review. *Clin Nephrol Case Stud* 2018;6:4–10.
- [49] Wallwork R, Wallace Z, Perugino C, Sharma A, Stone JH. Rituximab for idiopathic and IgG4-related retroperitoneal fibrosis. *Medicine (Baltimore)* 2018;97:e12631.
- [50] Vaglio A, Catanoso MG, Spaggiari L, Magnani L, Pipitone N, Macchioni P, et al. Interleukin-6 as an inflammatory mediator and target of therapy in chronic periaortitis. *Arthritis Rheum* 2013;65:2469–75.
- [51] Morin G, Mageau A, Benali K, Bertinchamp R, Piekarski E, Raimbourg Q, et al. Persistent FDG/PET CT uptake in idiopathic retroperitoneal fibrosis helps identifying patients at a higher risk for relapse. *Eur J Intern Med* 2019;62:67–71.
- [52] Fofi C, Prosperi D, Pettorini L, Festuccia F, Pirisino R, Lanni V, et al. Diagnosis and follow-up of idiopathic retroperitoneal fibrosis: role of (18)F-FDG-PET/CT and biochemical parameters in patients with renal involvement. *Intern Emerg Med* 2016;11:809–16.
- [53] Thuermel K, Einspieler I, Wolfram S, Moog P, Meier R, Schwaiger M, et al. Disease activity and vascular involvement in retroperitoneal fibrosis: first experience with fully integrated 18F-fluorodeoxyglucose positron emission tomography/magnetic resonance imaging compared to clinical and laboratory parameters. *Clin Exp Rheumatol* 2017;35 Suppl 103:146–54.
- [54] Magrey MN, Husni ME, Kushner I, Calabrese LH. Do acute-phase reactants predict response to glucocorticoid therapy in retroperitoneal fibrosis? *Arthritis Rheum* 2009;61:674–9.
- [55] Accorsi Buttini E, Maritati F, Vaglio A. [18F]-Fluorodeoxyglucose Positron Emission Tomography and Response to Therapy in Idiopathic Retroperitoneal Fibrosis. *Eur Urol* 2018;73:145–6.
- [56] Liu H, Zhang G, Niu Y, Jiang N, Xiao W. Retroperitoneal fibrosis: a clinical and outcome analysis of 58 cases and review of literature. *Rheumatol Int* 2014;34:1665–70.
- [57] Moriconi D, Giannese D, Capecchi R, Cupisti A, Barsotti S, Morganti R, et al. Risk factors for relapse and long-term outcome of idiopathic retroperitoneal fibrosis. *Clin Exp Nephrol* 2019;23:1147–53.
- [58] Raffiotta F, da Silva Escoli R, Quaglini S, Rognoni C, Sacchi L, Binda V, et al. Idiopathic Retroperitoneal Fibrosis: Long-term Risk and Predictors of Relapse. *Am J Kidney Dis* 2019.

Figure 1

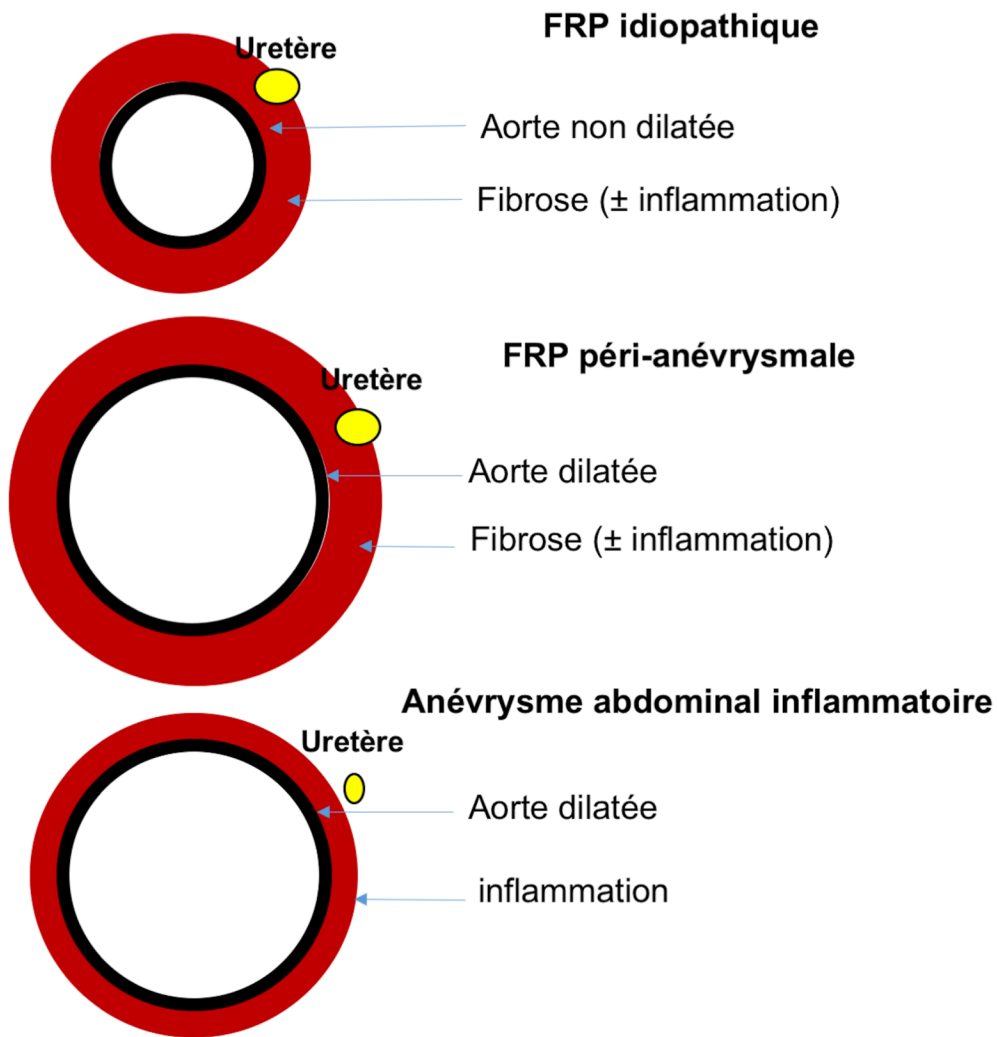


Figure 2

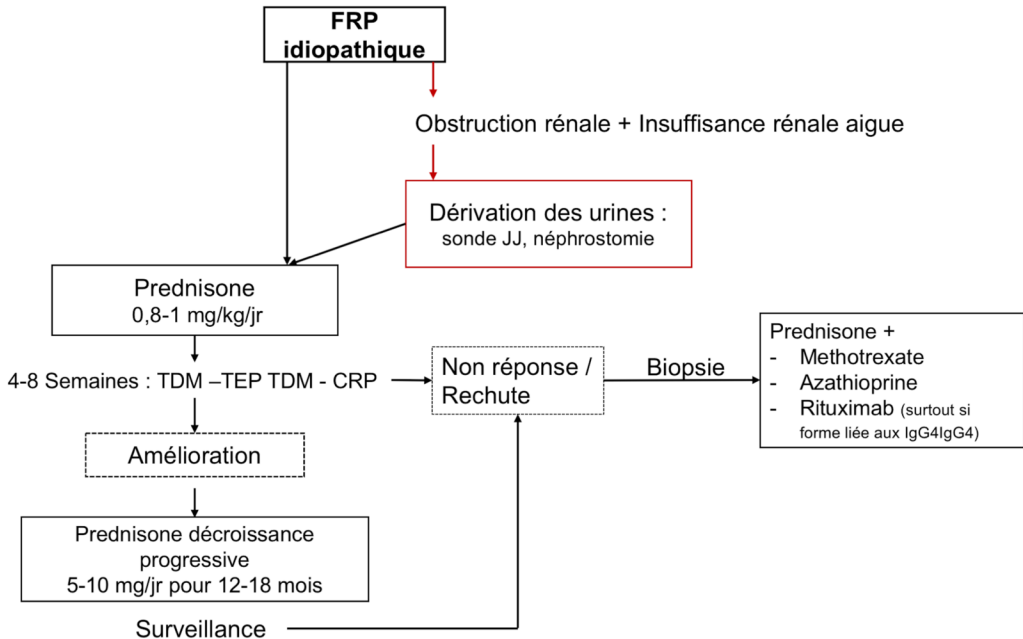


Tableau 1. Principales causes de fibrose rétro-péritonéale
Malignes
<ul style="list-style-type: none"> ▪ Hémopathies lymphoïdes (maladie de Hodgkin +++) ▪ Métastases (colon, génito-urinaires, poumon, etc.) ▪ Sarcomes rétro-péritonéaux ▪ Tumeurs carcinoïdes ▪ Histiocytoses (maladie d'Erdheim Chester)
Infectieuses
<ul style="list-style-type: none"> ▪ Tuberculose ▪ Histoplasmose ▪ Actinomycose
Maladie associée aux IgG4
Iatrogènes
<ul style="list-style-type: none"> ▪ Post-radique ▪ Post-chirurgicale ▪ Hydralazine ▪ Béta-bloquants ▪ Amphétamine ▪ Méthyl dopa
Environnementale
<ul style="list-style-type: none"> ▪ Asbestose
Idiopathique

Tableau 2 : Examens complémentaires
<i>Systématiques :</i>
Biologique
<ul style="list-style-type: none"> ▪ NFS, ionogramme sanguin, créatininémie ▪ Calcémie, phosphatémie ▪ Bilan hépatique, lipase ▪ Glycémie à jeun, bilan lipidique ▪ CRP ▪ Électrophorèse des protéines sériques ▪ Dosage des IgG4 ▪ Facteurs anti nucléaires, ANCA ▪ TSH, anticorps antithyroïdiens
Imagerie
<ul style="list-style-type: none"> ▪ TDM ± échographie urétéro-vésicale ▪ TEP-TDM
<i>Optionnels :</i>
<ul style="list-style-type: none"> ▪ Biopsie de la masse rétro-péritonéale trans-pariétale par voie radiologique ou chirurgicale (au cours d'une urétérolyse) ▪ Biopsie d'un site pathologique ▪ Ostéodensitométrie, 25-OH-vitamine D

Tableau 3. Caractéristiques des patients des principales séries récentes de fibrose rétro-péritonéale de la littérature*								
	Al-Hammouri	Raffiotta	Zhao	Moriconi	Liao	Zahran	Van der Bilt	Brandt
Année	2019	2019	2019	2019	2017	2017	2016	2014
N patients	116	50	155	43	142	36	118	31
Age (moyenne), ans	50,5	58,7	58,1	55	54,3	49	58	57
Sexe (M) (%)	73,3	58	71	63	84,5	72	68,6	81
HTA (%)	ND	52	ND	35	23	25	32	61
Diabète (%)	ND	8	ND	19	12,7	17	14	16
Tabac (%)	ND	54	59,5	49	53,5	ND	74,6	74
Douleur lombaire (%)	79	78	56,8	35	66,9	47	42	74
Douleur abdominale (%)	ND	ND	ND	42	54,2	ND	66,6	60
AEG (%)	ND	48	28-34	25	27	ND	15	58
Fièvre (%)	ND	20	14	ND	11,3	16,7	15,3	19,4
IRA (%)	27	50	61,7	ND	50	ND	ND	
CRP augmentée (%)	ND	66	74,2	60	59,2	ND	ND	71
FAN (%)	ND	24	ND	9	11,1	ND	ND	
IgG4 sériques augmentées (%)	ND	17	38,2	50	49	ND	ND	19,4
Biopsies faites	ND	0	21/155	20/43	ND	21/36	ND	22/31
IgG4+ (%)	ND	ND	17/21	8/20	ND	ND	ND	ND
Traitements								
Sonde JJ (%)	82,8	70	71	46	48,6	28	35,6	93
CTC (%)	100	31	10	100	4,9	16	50	0
TMX ± CTC (%)	-	22	75	ND	1,4	0	50	100
AZA ± CTC (%)	-	29	30	-	2,1	-	-	-
MMF ± CTC (%)	-	16	2	-	2,8	-	-	-
CYC ± CTC (%)	-	-	-	-	34	-	-	-
Résultats	Réduction de la masse 82%	Réponse complète 35%	Réduction de la masse 91%	Réponse initiale 100%	ND	ND	Réponse complète 14%, significative	Régression 71% Stable 19%

	Rechute 10%	Réponse à 1 an 88% Rechute 38%	Rechute : 18%	Rechute : 35%			35%, modérée 50% Rechute 46%	Progression 10%
<p>* Depuis 2014, incluant >30 patients</p> <p>HTA : hypertension artérielle ; AEG : altération de l'état général ; IRA : insuffisance rénale aiguë ; CRP : C réactive protéine ; FAN : Facteur anti-nucléaire ; CTC : corticoïdes ; TMX : tamoxifène ; AZA : azathioprine ; MMF : mycophénolate mofétil ; CYC : cyclophosphamide ; ND : non disponible.</p>								