HAL open science

Leucoplasies et dysplasies des cordes vocales. Mise au point par la Société Française de Phoniatrie et de Laryngologie

R. Garrel, E. Uro Coste, V. Costes-Martineau, V. Woisard, I. Atallah, M. Remacle

To cite this version:

R. Garrel, E. Uro Coste, V. Costes-Martineau, V. Woisard, I. Atallah, et al.. Leucoplasies et dysplasies des cordes vocales. Mise au point par la Société Française de Phoniatrie et de Laryngologie. Annales françaises d'Oto-rhino-laryngologie et de Pathologie Cervico-faciale, 2020, 137, pp.365 - 371. 10.1016/j.aforl.2019.08.003 . hal-03493350

HAL Id: hal-03493350

https://hal.science/hal-03493350v1

Submitted on 7 Nov 2022

HAL is a multi-disciplinary open access archive for the deposit and dissemination of scientific research documents, whether they are published or not. The documents may come from teaching and research institutions in France or abroad, or from public or private research centers.

L'archive ouverte pluridisciplinaire **HAL**, est destinée au dépôt et à la diffusion de documents scientifiques de niveau recherche, publiés ou non, émanant des établissements d'enseignement et de recherche français ou étrangers, des laboratoires publics ou privés.

Distributed under a Creative Commons Attribution - NonCommercial 4.0 International License

Version of Record: https://www.sciencedirect.com/science/article/pii/S1879726120300097
Manuscript_3ffd9fd49e630564dc6b6ba3dc1ee188

Mise au point

Leucoplasies et dysplasies des cordes vocales. Mise au point par la Société Française de Phoniatrie et de Laryngologie

Renaud Garrel* (1), Département d'ORL et CCF, Hôpital Gui de Chauliac, 80 av Fliche, 34295 Montpellier

Emmanuelle Uro Coste (2) CHU Toulouse, Département d'anatomopathologie, Hôpital de Rangueil, av Jean Poulhes, 31400 Toulouse

Valérie Costes-Martineau (3) Département d'anatomopathologie, Hôpital Gui de Chauliac, 80 Av Fliche, 34295 Montpellier

Virginie Woisard (4) CHU, Département d'ORL et CCF, Hôpital Larrey, 24, chemin de Pouvourville - TSA 30030 - 31059 Toulouse cedex 9

Ihab Atallah (5) CHU, Département d'ORL et CCF, Hôpital La Tronche, bvd de la Chantourne, Grenoble

Marc Remacle (6) Département d'ORL et CCF, CHL Centre 4, rue Ernest Barblé, L-1210 Luxembourg

* Auteur correspondant.
Adresse e-mail : r-garrel@chu-montpellier.fr (R. Garrel)

© 2020 published by Elsevier. This manuscript is made available under the CC BY NC user license
https://creativecommons.org/licenses/by-nc/4.0/

Résumé

Les leucoplasies et dysplasies des cordes vocales sont regroupées sous le nom de lésions épithéliales hyperplasiques du larynx « LEHL ». L'évaluation initiale et le suivi repose sur l'examen optique bénéficiant des apports de l'image en haute définition, de la stroboscopie et du Narrow Band Imaging. Le diagnostic est anatomopathologique avec la nouvelle classification OMS 2017 qui est simplifiée bas grade et haut grade. Statistiquement, le risque de cancérisation est de 20% dans les 5 à 10 ans qui suivent le diagnostic initial, d'autant plus chez l'homme âgé de plus de 65 ans, mais ce risque est peu prévisible pour un patient donné. Les voies de recherche reposent sur l'étude des critères génétiques de la lésion et la caractérisation du microenvironnement tumoral. Le traitement des LEHL est exclusivement microchirurgical. Son étendue en profondeur est ajustée à l'infiltration de la lésion. Il s'agit d'une maladie chronique qui nécessite un suivi au long cours, qui peut être rendu difficile par la dysphonie résiduelle et les séquelles cordales des microchirurgies antérieures. Ces séquelles chirurgicales doivent être limitées autant que faire se peut par une maitrise du geste microchirurgical et de ses indications. En cas de séquelles, l'utilisation de biomatériaux tels la graisse autologue et l'acide hyaluronique peuvent avoir leur place. Les techniques de bio-ingénierie tissulaire annoncent des résultats prometteurs.

Mots clés :

Leucoplasie, dysplasie, hyperplasie épithéliale, corde vocale, cancer

Introduction

Le symptôme de la dysphonie chronique conduit à réaliser un examen des cordes vocales, qui montre une lésion blanche superficielle uni ou bilatérale, appelée leucoplasie. Dès lors se pose la question du diagnostic bénin/malin ou celui d'un état précancéreux. En l'absence de malignité, quels sont les éléments du pronostic permettant de prédire son potentiel de dégénérescence et de définir les modalités du traitement et de la surveillance ? Quels sont les moyens qui permettent d'améliorer la qualité vocale lors de la prise en charge initiale ? En cas de séquelles de chirurgie des cordes vocales quels sont les possibilités de traitement ?
L'ensemble de ces questions a été abordé à la table ronde du 12 avril 2019 du congrès de la Société Française de Phoniatrie et Laryngologie. Cette mise au point est une synthèse d'une revue systématique de la littérature à partir de la base de données PubMed qui a recherché les articles scientifiques avec les mots clés "leukoplakia" OU "dysplasia" OU "hyperplasia" ET "vocal fold" OU "larynx".

Discussion :

Définition

Les cordes vocales sont recouvertes d'un épithélium malpighien pavimenteux stratifié non kératinisant, décrit au 17eme siècle par Marcello Malpighi, fondateur de l'anatomie microscopique et de l'histologie moderne (Fig 1A) [1]. L'épithélium malpighien kératinisant de la peau est constitué d'un empilement de cellules épithéliales qui se multiplient à la partie la plus profonde, sur la membrane basale et qui mâturent en progressant vers la superficie

avant de desquamer (Fig 1B et 1C). L'épithélium normal est constitué de quelques couches de cellules (Fig 2A). L'hyperplasie est définie par une augmentation du nombre de couches cellulaires supérieur à 7 (Fig 2B). On parle alors de lésions épithéliales hyperplasiques du larynx (LEHL). La métaplasie malpighienne est un changement de propriété des cellules pour produire de la kératine à la surface de l'épithélium comme à la surface de la peau (Fig 1C). Il s'agit d'un processus anormal pour une muqueuse, qui lui donne un aspect macroscopique blanc, dit « leucoplasique ». Une réaction inflammatoire du chorion peut se produire de manière variable et se traduit cliniquement par une lésion rouge ou «érythroplasie ». La dysplasie est définie par la présence d'anomalies cytologiques et parfois architecturales. La quantification de l'importance de ces anomalies permet de grader la dysplasie et de tenter de prédire le pronostic des lésions. La classification OMS a été simplifiée en 2017 en deux grades [2]. La dysplasie de bas grade est définie par la présence « d'anomalies réactionnelles », avec une absence ou de faibles atypies cellulaires, de rares mitoses et une faible dyskératose (Fig 2C). La dysplasie de haut grade regroupe la dysplasie modérée et la dysplasie sévère. Elle est définie au niveau architectural, par la perturbation de la stratification. A l'analyse cytologique on note la présence de noyaux hyperchromatiques, une augmentation du rapport nucléo cytoplasmique, des mitoses atypiques, en dehors de la couche basale, et une dyskératose avec cellules « roses » (Fig 2D). Le carcinome in situ (CIS) et le carcinome micro-infiltrant sont classés à part. Le CIS est réservé aux rares cas de troubles architecturaux prononcés, d'atypies cellulaires et nucléaires majeures et de présence d'un grand nombre de mitoses, avec atypies [2]. Par définition, le carcinome micro infiltrant présente des foyers d'effraction de la membrane basale et d'invasion du chorion. Ces deux types de lésions impliquent un traitement complet par chirurgie. Plusieurs arguments ont conduit à la simplification de la classification OMS. Premièrement, l'histopathologie laryngée diffère de celle du col utérin qui elle, conserve plusieurs degrés de dysplasie. De plus la

variabilité interindividuelle était très importante dans la classification en trois grades pour le larynx [3]. Enfin, les évolutions cliniques étaient peu corrélées aux 3 degrés de dysplasie. Néanmoins, malgré la nouvelle classification OMS, il persiste tout de même une part de subjectivité dans l'analyse des cas [4] ce qui souligne la valeur à la discussion anatomo-clinique et de la discussion avec le patient quant au rapport bénéfice/risque des modalités de la prise en charge.

Étiologies :

Les LEHL sont réactionnelles à une inflammation chronique liée à des agents chimique tels le tabac, l'alcool et le reflux gastro œsophagien (RGO) [5], ou des agents physiques comme un polype cordal controlatéral ou le forçage vocal. Le rôle des agents infectieux, comme le papilloma virus humain, (HPV) est discuté [5]. Il existe probablement une prédisposition génétique, car dans certains cas, aucun facteur environnemental n'est retrouvé.

Épidémiologie :

L'incidence est difficile à préciser en raison du biais de sélection des patients dans les populations étudiées [6]. Les LEHL ne sont pas liées à l'âge, mais il existe un pic entre 45 et 55 ans [7]. L'incidence est de 2 à 10 / 100 000 habitants en Slovénie avec des bas grade dans 0,84 à 4,62 ⁄ 100 000 et de haut grade de 0,25 à 2,62 ⁄ 100 000 [5]. Aux USA l'incidence annuelle est de 5,8 /100 000 habitants [7].

Le risque de cancérisation sur LEHL est diversement apprécié. Le RGO est un facteur de risque du cancer du larynx avec un risque de survenu multiplié par 2,21 [8]. L'âge supérieur à 65 ans est associé à un risque de cancérisation des LEHL par rapport aux 50 à 65 ans avec un *odds ratio* (OR) de 4,90 et 2,55, respectivement [6]. Le sexe masculin est un facteur de risque indépendant de cancérisation avec un OR à 4,09 [6]. La proportion de cancérisation dans les 5

ans après le diagnostic est de 18,6% (26,1% des hommes et 6,3% pour les femmes; log-rank P-value<0,001) [6]. Il est rapporté une diminution de risque lié au tabac après 45 ans de sevrage [5]. Le délais de cancérisation d'une LEHL bénigne au début de sa prise en charge est de 5 à 10 ans en moyenne [5].

Aspects cliniques et sémiologie endoscopique :

Il existe de nombreux types de descriptions endoscopiques de lésions des cordes vocales qui rentrent dans le cadre des laryngites chroniques [9]. Au-delà de l'aspect descriptif, le but de l'examen est de distinguer les lésions bénignes quiescentes des lésions bénignes pré-cancéreuses et des lésions cancéreuses. Néanmoins, l'aspect visuel dépend directement des moyens utilisés pour l'examen c'est à dire, du type et de la qualité de la lumière, de l'endoscopie et du traitement de l'image. Les différents moyens sont la lumière blanche, la stroboscopie et le Narrow Band Imaging (NBI, Olympus ®).

En lumière blanche statique, l'étude de Li *et al.*[10] rapporte que la description de l'épaisseur et du type de surface de la lésion avec « plat et surface lisse », « épais et surface lisse » et « épais et surface irrégulière » permettrait de classer correctement l'aspect clinique des LEHL (Fig 3A et 3C). Fang *et al.* [11] retiennent l'aspect régulier ou non de la lésion, son degré d'inflammation et l'âge du patient. Ces trois facteurs associés sous forme de score peuvent atteindre une sensibilité de 80,4% et une spécificité of 81,5% [11]. La stroboscopie est rapportée par certains auteurs comme un bon outil pour prédire le caractère infiltrant d'une LEHL, comme El-Demerdash *et al.* [12] qui retrouvent une sensibilité de 96,8% et une spécificité de 92,8%. Les cohortes étudiées sont néanmoins de petite taille. De plus, l'apport supplémentaire de la stroboscopie n'est pas étudié, car c'est l'ensemble de l'examen optique incluant la stroboscopie qui est évalué dans ces études. Le NBI est une technique d'imagerie optique très étudiée dans la littérature. Il permet d'évaluer les types de micro vascularisation

autour des lésions muqueuses montrant des chiffres de sensibilité de 100%, et de spécificité 97,4%[13] et de mieux définir l'étendue des lésions (Fig 3C et 3D). L'ensemble des techniques a été évalué dans une méta-analyse, en comprenant l'auto fluorescence, l'endoscopie de contact et les techniques d'imagerie médicale [14]. En ce qui concerne le NBI, la conclusion est qu'il existe des avantages liés à la simplicité de sa mise en œuvre et à l'augmentation la précision du diagnostic. En revanche, il nécessite une courbe d'apprentissage et allonge le temps de l'examen. De plus il n'est développé que par une marque de matériel de vidéo endoscopie. Enfin, son impact sur la prise de décision thérapeutique sous forme d'une étude prospective randomisée n'est pas évalué.

Microchirurgie diagnostique et thérapeutique :

La microchirurgie est le prolongement de l'examen clinique en stroboscopie pour évaluer l'étendue et l'infiltration des lésions. Le bilan endoscopique sous anesthésie générale utilise des optiques à 30 et 70° pour rechercher une extension au plancher du ventricule et à la sous glotte (fig 3B). La palpation des lésions permet de rechercher des zones d'induration et d'infiltration qui guideront les biopsies. La microchirurgie est le seul traitement curatif des LEHL. Aucune autre thérapeutique n'a fait la preuve de son efficacité. Il y a deux stratégies. Soit on réalise une endoscopie à but diagnostique uniquement, avec un geste limité à des biopsies et une chirurgie seconde en fonction du résultat des biopsies. Soit on réalise dans le même temps un geste diagnostique et thérapeutique, c'est la cordectomie sub-épithéliale [15] (fig 4 A et 4 B).

La première option est utilisée lorsque le diagnostic de malignité est très probable mais qu'il n'y a pas eu de biopsie préalable, d'annonce du diagnostic et d'annonce de l'étendue de la chirurgie. Ce geste consiste en une cartographie des lésions en prenant soin de prélever le chorion aux micro instruments froids pour en déterminer l'éventuelle invasion.

La deuxième option est la cordectomie sub-épithéliale pour diagnostic et traitement [10,15]. La pièce d'exérèse doit être dûment orientée, au mieux, épinglée sur un support en liège ou en plastique. En cas de d'invasion du chorion à l'analyse anatomopathologique, il y aura indication de cordectomie sous-ligamentaire (type II) s'il s'agit d'une micro-infiltration (fig 4C et 4D) soit d'une reprise en trans-musculaire (cordectomie de type III) en cas d'infiltration plus importante [15]. Plus la résection est étendue en profondeur dans la corde vocale, sur la surface glottique et sur la commissure antérieure et plus le résultat vocal sera théoriquement altéré [16]. En revanche, il est possible que la cordectomie sous-ligamentaire (type II) soit associée à un meilleur taux de guérison et à une diminution du taux de cancérisation en comparaison avec la cordectomie sub-épithéliale (type I) [17]. Cette extension de la résection n'handicaperait pas la voix. En effet les résultats vocaux de la cordectomie sous-ligamentaire emportant toute la *lamina propria* seraient identiques à ceux obtenus par la cordectomie sub-épithéliale [18]. Il semblerait que la fibrose post-opératoire du ligament vocal en cas de cordectomie type I puisse perturber la vibration cordale plus que son absence après cordectomie type II. Dans de rares cas de difficulté d'exposition, un chirurgie externe peut être réalisée pour réséquer les lésions (cordectomie par voie externe [9]) ou pour permettre d'améliorer les possibilités d'exposition endoscopique (thyroplastie de relaxation [19]). Il n'y a pas de traitement médical efficace des LEHL. Le traitement par Vitamine A et ses dérivés (rétinoïdes) est abandonné. Toutefois le RGO étant un co-facteur, son traitement paraît utile [20,21], en plus du sevrage d'éventuelles intoxications tabagique et alcoolique.

Potentiel évolutif :

L'évaluation du potentiel évolutif est l'élément central de la prise en charge des LEHL car il conditionne les modalités de la surveillance en termes de nombre de consultations et de biopsies de contrôle ainsi que l'étendue de la résection des lésions. Outre les critères

épidémiologiques cités plus haut, le grade histologique est le marqueur le plus utilisé en pratique clinique pour évaluer le risque de cancérisation. Une revue systématique de littérature récente par Hulst *et al.* [22] rapporte que le taux de transformation maligne dans la dysplasie légère va de 0% à 41,7%, dans la dysplasie modérée de 0% à 48,0%, dans la dysplasie sévère de 14,3% à 44,4% et dans le CIS de 11,1%. % à 75%. Ainsi il n'y aurait pas de différence de risque de cancérisation en fonction du grade de dysplasie, ce qui rejoint la description princeps de Kleinsasser [23](figure 5) et souligne le faible pouvoir de prédiction de la classification histologique de l'OMS [24]. Celle-ci pourrait être complétée d'autres critères histologiques qui semblent avoir une importance. El-Bolkainy *et al.* [25] rapportent sur 145 patients que l'index de prolifération (index mitotique) Ki-67, la présence de perles épithéliales et l'épaisseur de l'épithélium > 450 µm dénoterait des lésions à haut risque. Les critères génétiques sont étudiés et montrent des résultats prometteurs. Granda-Díaz *et al.* rapporte chez le sujets masculins que l'expression du gène SOX2 (*Sex-determining region Y-box 2*), étudié en immunohistochimie et RT PCR est associé à la présence de transformation maligne des LEHL avec un *Hazard Ratio* de 3,531, (IC 95% 1,144 à 10,904; p = 0,028) [26]. Rodrigo *et al*. décrivent le NANOG (protéine de cellules souches embryonnaires) comme étant surexprimé dans 22 lésions (27%) avec un risque de transformation en cancer du larynx (p = 0,003), critère supérieur à la classification histologique (p = 0,320)[27]. Enfin, Baran *et al*. rapportent la surexpression de MAGE-A3 (*melanoma-associated antigen A*) retrouvée dans 59,3% des leucoplasies transformées, vs 3,5% des leucoplasies non transformées étudié en immunohistochimie (p <0,001) et RT-PCR (MAGE-A3/6, p = 0,001; MAGE-A4, p = 0,002)[28]. Le modèle classique de la cancérogénèse est basé sur la surexpression d'oncogènes et / ou l'inactivation de gènes suppresseurs de tumeurs en relation avec l'exposition à des agents cancérigènes environnementaux qui au fil du temps endommagent l'ADN cellulaire. Néanmoins, la réponse de l'hôte est actuellement prise en compte et peut

contribuer à la variabilité entre les patients qui évoluent vers un carcinome invasif. Dans cette relation, les cellules immunitaires ainsi que d'autres cytokines et molécules de signalisation contribuent au microenvironnement tumoral qui a un effet pro-tumoral. Ainsi sont décrites les cellules protumorales telles les *regulatory T cells* (Tregs), *myeloid-derived suppressor cells* (MDSC) et les *tumor-associated macrophages* (TAM) ; également, les cytokines pro-tumorales sont les interleukines et l'interféron. Ces éléments sont autant de cibles potentielles de prévention et de traitement dans le futur [29].

En définitive, devant une leucoplasie des cordes vocales, environ 1 patient sur 5 présentera un cancer initial ou un diagnostic de transformation maligne dans les 5 ans qui suivent le diagnostic initial, particulièrement chez l'homme âgé depuis de 65 ans [6]. Le risque de cancer invasif nécessitant radiothérapie et/ou laryngectomie totale est estimé entre 1 et 9% [30]. Ainsi la surveillance doit être régulière et rigoureuse. Il n'y a pas de recommandation sur le rythme et la nature des examens, mais les critères habituellement retenus pour intensifier le suivi sont le sexe masculin, l'âge de plus de 65 ans, la consommation tabagique et les critères lésionnels avec le grade de dysplasie, et l'évolutivité des lésions à deux consultations successives. A ce titre l'archivage d'images et/ou de clips vidéo des lésions est de première importance. La présence de dysphonie chronique et de cicatrices chirurgicales des cordes vocales peut gêner la surveillance et doit conduire à la prudence. En cas de doute des biopsies des lésions s'imposent [9].

Traitement des séquelles vocales et réhabilitation chirurgicale :

Après traitement chirurgical des LEHL, il peut survenir des troubles de la vibration des cordes vocal avec un impact sur le timbre, un problème de fuite glottique lié à une perte de volume entrainant une altération du timbre et de l'intensité vocale, une diminution de la partie vibrante de la glotte par une synéchie limitant le timbre et la respiration et parfois même de

véritable sténose glottique avec dyspnée. Il faut insister sur la prévention des séquelles avec une chirurgie adaptée, sans être trop agressif lors de la prise en charge initiale et lors des récidives. Les résections profondes, au-delà de la cordectomie sub-épithéliale ne se conçoivent qu'en cas de confirmation de lésion infiltrante. En cas de séquelle, afin d'améliorer la vibration cordale, on peut tenter de décoller la muqueuse du ligament vocal avec de l'acide hyaluronique. En cas de cicatrice limitée on aura recours à la phonochirurgie. La réhabilitation volumique peut utiliser des injections d'hydroxyapatite de calcium, d'acide hyaluronique [31] ou de graisse autologue [32,33]. La difficulté est la résorption des biomatériaux labiles et la rigidité de ceux qui sont non résorbables. Ainsi nombre de travaux de bio-ingénierie et de régénération tissulaire, notamment par cellules souches [34], ont pour but de restaurer le microenvironnement de la matrice extracellulaire native et les propriétés biomécaniques des cordes vocales en inhibant la progression des cicatrices et en aboutissant ainsi à la restauration de la fonction vocale normale [35]. Le recours à l'élastomère de silicone micronisé (Vox Implant®) n'est pas conseillé car difficile d'utilisation et aux résultats inconstants. Lorsque la réhabilitation volumique doit être plus importante, la microchirurgie reconstructrice au laser par voie transorale (R-TLM) [36] permet de reconstruire le pli vocal par un lambeau cartilagino-graisseux issu du repli aryépiglottique. D'autres techniques peuvent être employées comme l'implant de silastic par voie transorale [37]. Le traitement des synéchies antérieures peut être effectué par R-TLM, au moyen de lambeaux bilatéraux asymétriques [38] ou au moyen d'une cale de silicone [39].

Conclusion :

Les « LEHL » font l'objet d'une nouvelle classification OMS 2017 qui ne comporte que deux grades. Statistiquement, le risque de cancérisation est de 20% d'autant plus chez l'homme de

plus de 65 ans, mais ce risque reste peu prévisible pour un patient donné. Le traitement est exclusivement microchirurgical. Son étendue en profondeur est ajustée à l'infiltration de la lésion. Il s'agit d'une maladie chronique qui nécessite un suivi au long cours, qui peut être rendu difficile par la dysphonie résiduelle et les séquelles cordales des microchirurgies antérieures. Ces séquelles chirurgicales doivent être limitées autant que faire se peut par une maitrise du geste microchirurgical et de ses indications. En cas de séquelles, l'utilisation de biomatériaux tels la graisse autologue et l'acide hyaluronique peuvent avoir leur place. Les techniques de bio-ingénierie tissulaire annoncent des résultats prometteurs.

Conflits d'intérêt

Les auteurs ne déclarent aucun conflit d'intérêt.

Remerciements : Les auteurs remercient le Pr Antoine Giovanni pour ses conseils dans la réalisation du manuscrit et pour sa relecture.

Références

[1] Miall LC. History of biology. London, Watts & co.; 1911.

[2] Gale N, Poljak M, Zidar N. Update from the 4th Edition of the World Health Organization Classification of Head and Neck Tumours: What is New in the 2017 WHO Blue Book for Tumours of the Hypopharynx, Larynx, Trachea and Parapharyngeal Space. Head Neck Pathol 2017;11:23–32. doi:10.1007/s12105-017-0788-z.

[3] Cho K-J, Song JS. Recent Changes of Classification for Squamous Intraepithelial Lesions of the Head and Neck. Arch Pathol Lab Med 2018;142:829–32. doi:10.5858/arpa.2017-0438-RA.

[4] Mehlum CS, Larsen SR, Kiss K, Groentved AM, Kjaergaard T, Möller S, et al. Laryngeal precursor lesions: Interrater and intrarater reliability of histopathological assessment. The Laryngoscope 2018;128:2375–9. doi:10.1002/lary.27228.

[5] Gale N, Michaels L, Luzar B, Poljak M, Zidar N, Fischinger J, et al. Current review on squamous intraepithelial lesions of the larynx. Histopathology 2009;54:639–56. doi:10.1111/j.1365-2559.2008.03111.x.

[6] Kostev K, Jacob LEC, Kalder M, Sesterhenn AM, Seidel DU. Association of laryngeal cancer with vocal cord leukoplakia and associated risk factors in 1,184 patients diagnosed in otorhinolaryngology practices in Germany. Mol Clin Oncol 2018;8:689–93. doi:10.3892/mco.2018.1592.

[7] Bouquot JE, Kurland LT, Weiland LH. Laryngeal keratosis and carcinoma in the Rochester, MN, population 1935-1984. Cancer Detect Prev 1991;15:83–91.

[8] Zhang D, Zhou J, Chen B, Zhou L, Tao L. Gastroesophageal reflux and carcinoma of larynx or pharynx: a meta-analysis. Acta Otolaryngol (Stockh) 2014;134:982–9. doi:10.3109/00016489.2014.927592.

[9] Guerrier B, Giovanni A, Remacle M. Pathologie de la corde vocale de l'adulte.

Rapport de la Société Française d'ORL et CCF. Rapport de la Société Française d'ORL et CCF; 2004.

[10] Li C, Zhang N, Wang S, Cheng L, Wu H, Chen J, et al. A new classification of vocal fold leukoplakia by morphological appearance guiding the treatment. Acta Otolaryngol (Stockh) 2018;138:584–9. doi:10.1080/00016489.2018.1425000.

[11] Fang T-J, Lin W-N, Lee L-Y, Young C-K, Lee L-A, Chang K-P, et al. Classification of vocal fold leukoplakia by clinical scoring. Head Neck 2016;38:E1998–2003. doi:10.1002/hed.24368.

[12] El-Demerdash A, Fawaz SA, Sabri SM, Sweed A, Rabie H. Sensitivity and specificity of stroboscopy in preoperative differentiation of dysplasia from early invasive glottic carcinoma. Eur Arch Oto-Rhino-Laryngol Off J Eur Fed Oto-Rhino-Laryngol Soc EUFOS Affil Ger Soc Oto-Rhino-Laryngol - Head Neck Surg 2015;272:1189–93. doi:10.1007/s00405-015-3530-z.

[13] Rzepakowska A, Sielska-Badurek E, Żurek M, Osuch-Wójcikiewicz E, Niemczyk K. Narrow band imaging for risk stratification of glottic cancer within leukoplakia. Head Neck 2018;40:2149–54. doi:10.1002/hed.25201.

[14] Mannelli G, Cecconi L, Gallo O. Laryngeal preneoplastic lesions and cancer: challenging diagnosis. Qualitative literature review and meta-analysis. Crit Rev Oncol Hematol 2016;106:64–90. doi:10.1016/j.critrevonc.2016.07.004.

[15] Remacle M, Eckel HE, Antonelli A, Brasnu D, Chevalier D, Friedrich G, et al. Endoscopic cordectomy. A proposal for a classification by the Working Committee, European Laryngological Society. Eur Arch Oto-Rhino-Laryngol Off J Eur Fed Oto-Rhino-Laryngol Soc EUFOS Affil Ger Soc Oto-Rhino-Laryngol - Head Neck Surg 2000;257:227–31.

[16] Lee HS, Kim JS, Kim SW, Noh WJ, Kim YJ, Oh D, et al. Voice outcome according to surgical extent of transoral laser microsurgery for T1 glottic carcinoma. The Laryngoscope

2016;126:2051–6. doi:10.1002/lary.25789.

[17] Hillel AT, Johns MM, Hapner ER, Shah M, Wise JC, Klein AM. Voice outcomes from subligamentous cordectomy for early glottic cancer. Ann Otol Rhinol Laryngol 2013;122:190–6. doi:10.1177/000348941312200308.

[18] Mau T, Palaparthi A, Riede T, Titze IR. Effect of resection depth of early glottic cancer on vocal outcome: an optimized finite element simulation. The Laryngoscope 2015;125:1892–9. doi:10.1002/lary.25267.

[19] Friedrich G, de Jong FI, Mahieu HF, Benninger MS, Isshiki N. Laryngeal framework surgery: a proposal for classification and nomenclature by the Phonosurgery Committee of the European Laryngological Society. Eur Arch Oto-Rhino-Laryngol Off J Eur Fed Oto-Rhino-Laryngol Soc EUFOS Affil Ger Soc Oto-Rhino-Laryngol - Head Neck Surg 2001;258:389–96.

[20] Schneider GT, Vaezi MF, Francis DO. Reflux and Voice Disorders: Have We Established Causality? Curr Otorhinolaryngol Rep 2016;4:157–67. doi:10.1007/s40136-016-0121-5.

[21] Witt DR, Chen H, Mielens JD, McAvoy KE, Zhang F, Hoffman MR, et al. Detection of chronic laryngitis due to laryngopharyngeal reflux using color and texture analysis of laryngoscopic images. J Voice Off J Voice Found 2014;28:98–105. doi:10.1016/j.jvoice.2013.08.015.

[22] Hulst AM van, Kroon W, Linden ES van der, Nagtzaam L, Ottenhof SR, Wegner I, et al. Grade of dysplasia and malignant transformation in adults with premalignant laryngeal lesions. Head Neck 2016;38:E2284–90. doi:10.1002/hed.24185.

[23] Kleinsasser O. [ON THE COURSE OF THE DISEASE IN EPITHELIAL HYPERPLASIA OF THE LARYNGEAL MUCOSA AND THE ORIGIN OF CANCER. IV]. Z Laryngol Rhinol Otol 1963;42:541–58.

[24] Fleskens S, Slootweg P. Grading systems in head and neck dysplasia: their prognostic value, weaknesses and utility. Head Neck Oncol 2009;1:11. doi:10.1186/1758-3284-1-11.

[25] El-Bolkainy T, Mohamed G, Badawy O. Precursor Lesions of the Vocal Cord: a Study on the Diagnostic Role of Histomorphology, Histometry and Ki-67 Proliferation. Pathol Oncol Res POR 2018. doi:10.1007/s12253-018-0560-z.

[26] Granda-Díaz R, Menéndez ST, Pedregal Mallo D, Hermida-Prado F, Rodríguez R, Suárez-Fernández L, et al. The Novel Role of SOX2 as an Early Predictor of Cancer Risk in Patients with Laryngeal Precancerous Lesions. Cancers 2019;11. doi:10.3390/cancers11030286.

[27] Rodrigo JP, Villaronga MÁ, Menéndez ST, Hermida-Prado F, Quer M, Vilaseca I, et al. A Novel Role For Nanog As An Early Cancer Risk Marker In Patients With Laryngeal Precancerous Lesions. Sci Rep 2017;7. doi:10.1038/s41598-017-11709-9.

[28] Baran CA, Agaimy A, Wehrhan F, Weber M, Hille V, Brunner K, et al. MAGE-A expression in oral and laryngeal leukoplakia predicts malignant transformation. Mod Pathol 2019:1. doi:10.1038/s41379-019-0253-5.

[29] Trivedi S, Rosen CA, Ferris RL. Current understanding of the tumor microenvironment of laryngeal dysplasia and progression to invasive cancer. Curr Opin Otolaryngol Head Neck Surg 2016;24:121–7. doi:10.1097/MOO.0000000000000245.

[30] Hellquist H, Lundgren J, Olofsson J. Hyperplasia, keratosis, dysplasia and carcinoma in situ of the vocal cords--a follow-up study. Clin Otolaryngol Allied Sci 1982;7:11–27.

[31] Finck CL, Harmegnies B, Remacle A, Lefebvre P. Implantation of esterified hyaluronic acid in microdissected Reinke's space after vocal fold microsurgery: short- and long-term results. J Voice Off J Voice Found 2010;24:626–35. doi:10.1016/j.jvoice.2008.12.015.

[32] Sataloff RT. Autologous fat implantation for vocal fold scar. Curr Opin Otolaryngol

Head Neck Surg 2010;18:503–6. doi:10.1097/MOO.0b013e32833f8c21.

[33] Cantarella G, Mazzola RF. Management of Vocal Fold Scars by Concurrent Nanofat and Microfat Grafting. J Craniofac Surg 2019;30:692–5. doi:10.1097/SCS.0000000000005206.

[34] Morisaki T, Kishimoto Y, Tateya I, Kawai Y, Suzuki R, Tsuji T, et al. Adipose-derived mesenchymal stromal cells prevented rat vocal fold scarring. The Laryngoscope 2018;128:E33–40. doi:10.1002/lary.26855.

[35] Walimbe T, Panitch A, Sivasankar PM. A Review of Hyaluronic Acid and Hyaluronic Acid-based Hydrogels for Vocal Fold Tissue Engineering. J Voice Off J Voice Found 2017;31:416–23. doi:10.1016/j.jvoice.2016.11.014.

[36] Atallah I, Manjunath MK, Omari AA, Righini CA, Castellanos PF. Reconstructive transoral laser microsurgery for posterior glottic web with stenosis. The Laryngoscope 2017;127:685–90. doi:10.1002/lary.26212.

[37] Atallah I, Manjunath MK, Castellanos PF. Transoral silastic medialization for unilateral vocal fold paralysis. Head Neck 2019. doi:10.1002/hed.25774.

[38] Garrel R, Amy de La Bretèque B, Canitrot L, Frery A, Guerrier B. One-step microsurgery for acquired anterior glottic web. Eur Ann Otorhinolaryngol Head Neck Dis 2012;129:61–3. doi:10.1016/j.anorl.2011.10.004.

[39] Paniello RC, Desai SC, Allen CT, Khosla SM. Endoscopic keel placement to treat and prevent anterior glottic webs. Ann Otol Rhinol Laryngol 2013;122:672–8. doi:10.1177/000348941312201102.

Légendes des Figures

Figure 1 :

A : portrait de Marcello Malpighi (1628-1694) [1] ; B : épithélium pavimenteux stratifié ; C : épithélium kératinisant. La couche basale est la seule couche proliférante et permet la régénération des cellules épithéliales

Figure 2 :

A : Épithélium pavimenteux stratifié normal ; B : Épithélium hyperplasique simple ; C : hyperplasie dite « réactionnelle » ; D : hyperplasie avec dysplasie avec un défaut d'organisation et de maturation des cellules et présence de mitoses en dehors de la couche basale

Figure 3 :

A : LEHL bilatérale toto cordale droite et du 1/3 moyen gauche ; B : même patient qu'à la figure 3A : Endoscopie à l'optique 70° permettant l'examen du ventricule, LEHL limitée au plan cordal ; C : LEHL peu visible en lumière blanche atteignant le 1/3 antérieur de la corde vocale droit et la totocorde gauche ; D : même patient qu'à la figure 3C avec utilisation du NBI®

Figure 4 :

A : Lésion leucoplasique sans dysplasie de la corde vocale gauche ; B : cordetomie sub-épithéliale ; C : Lésion leucoplasique de la corde vocale gauche avec foyer de carcinome *in situ* focalement micro-infiltrant aux biopsies pré-opératoires ; D : cordectomie sous ligamentaire (Type II)

Figure 5 : Différents profils évolutif de l'épithélium normal vers un carcinome invasif, une hyperplasie simple ou une carcinome in situ selon Kleinsasser [23].


A

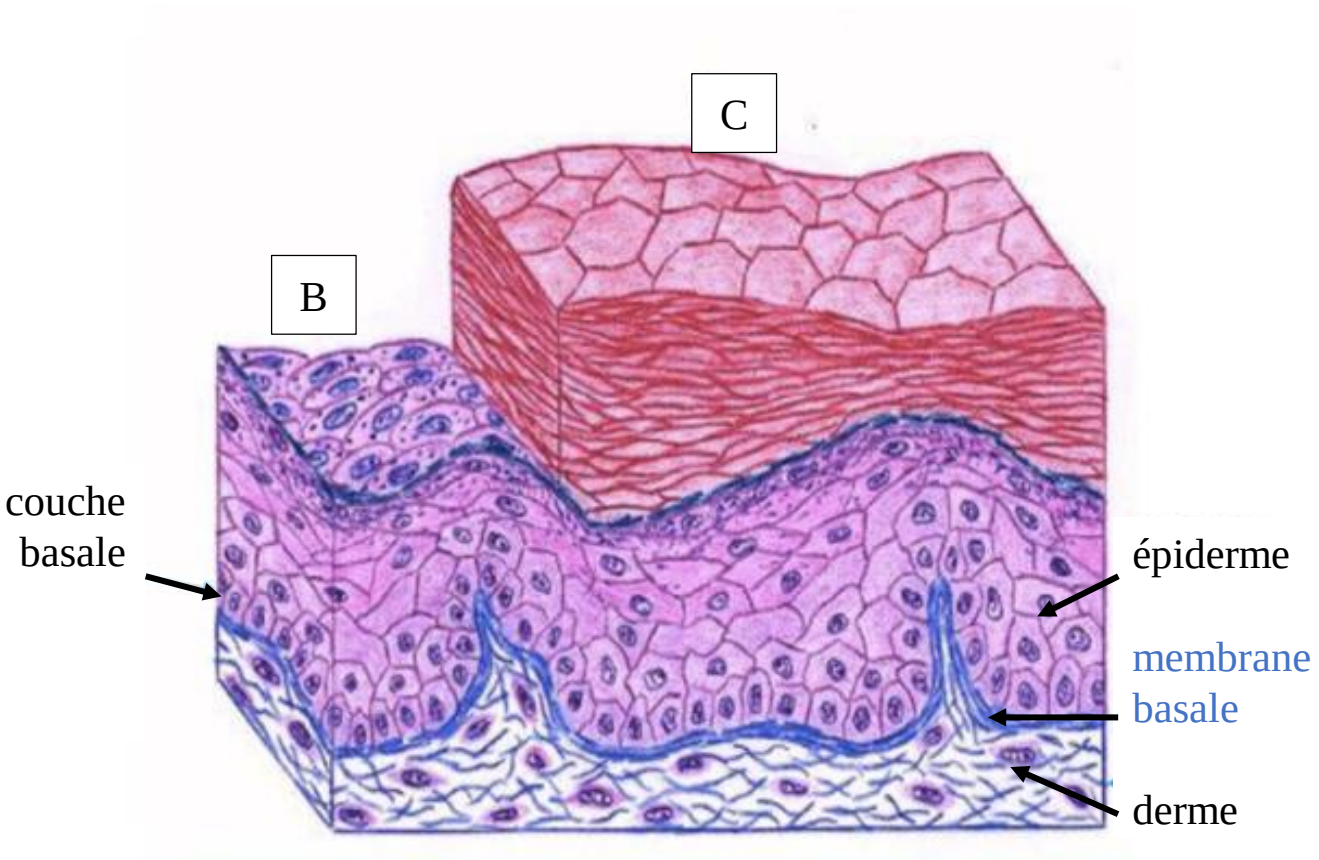
C
B
couche basale
épiderme
membrane basale
derme

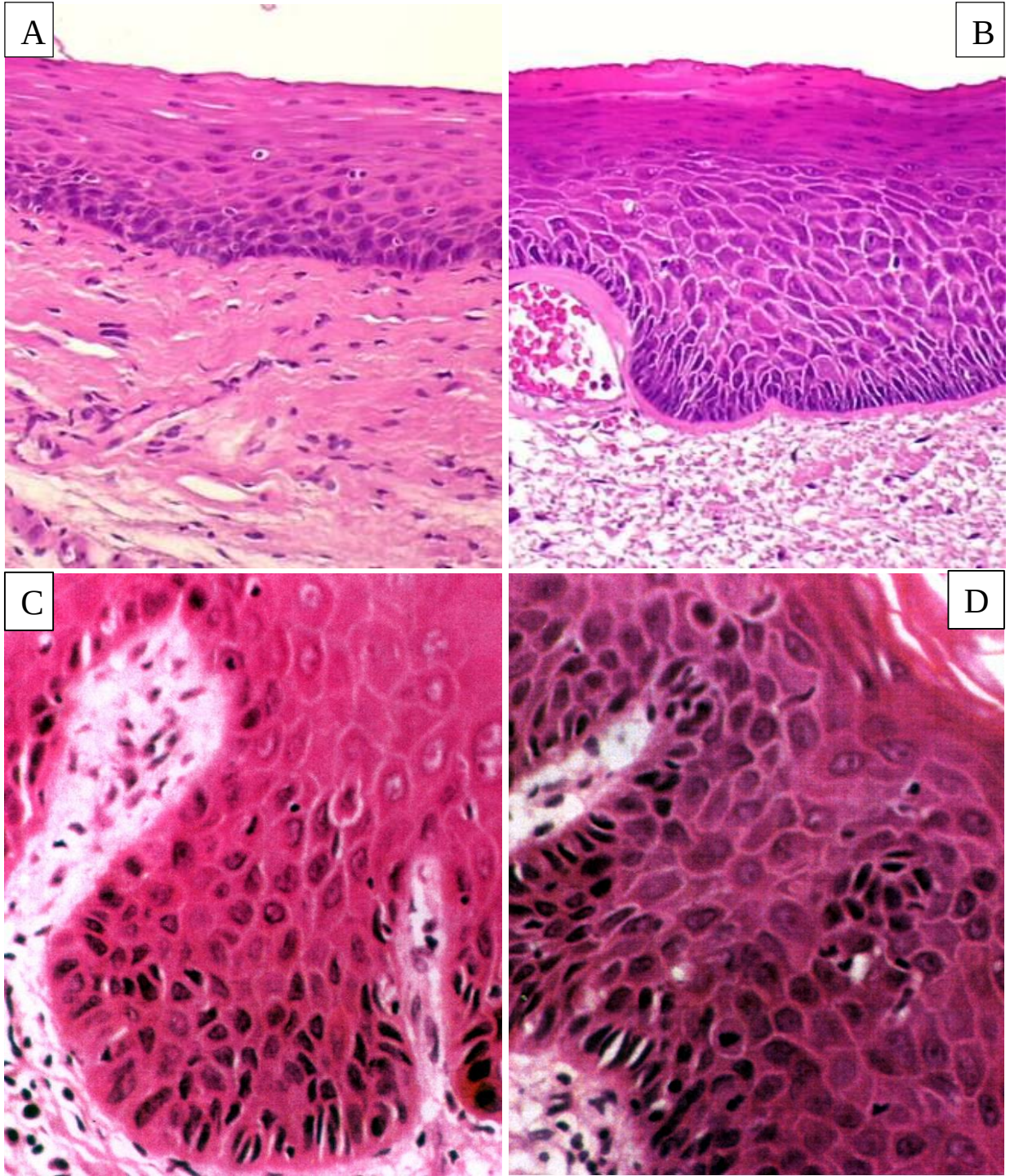
A
B
C
D

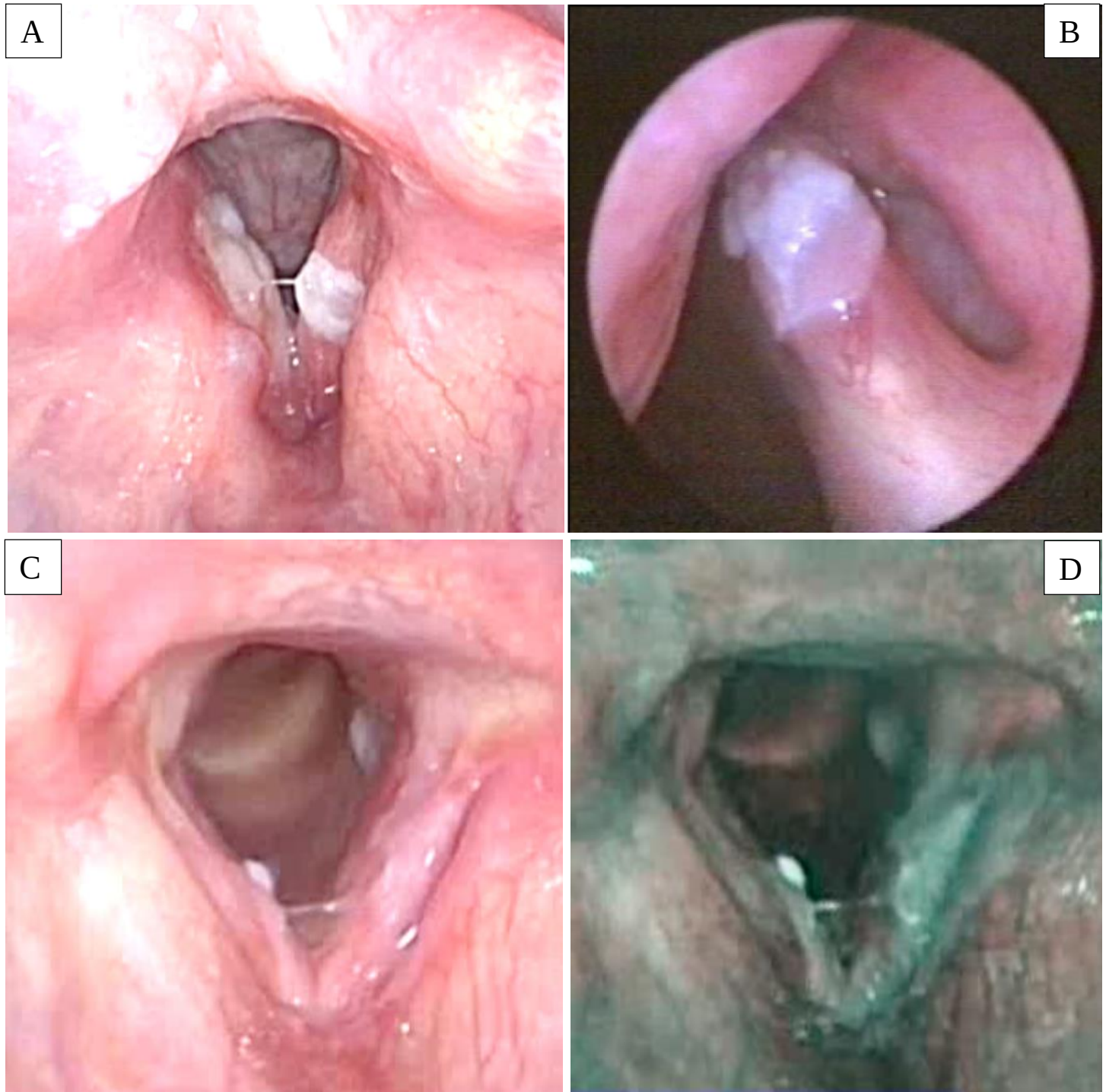
A
B
C
D

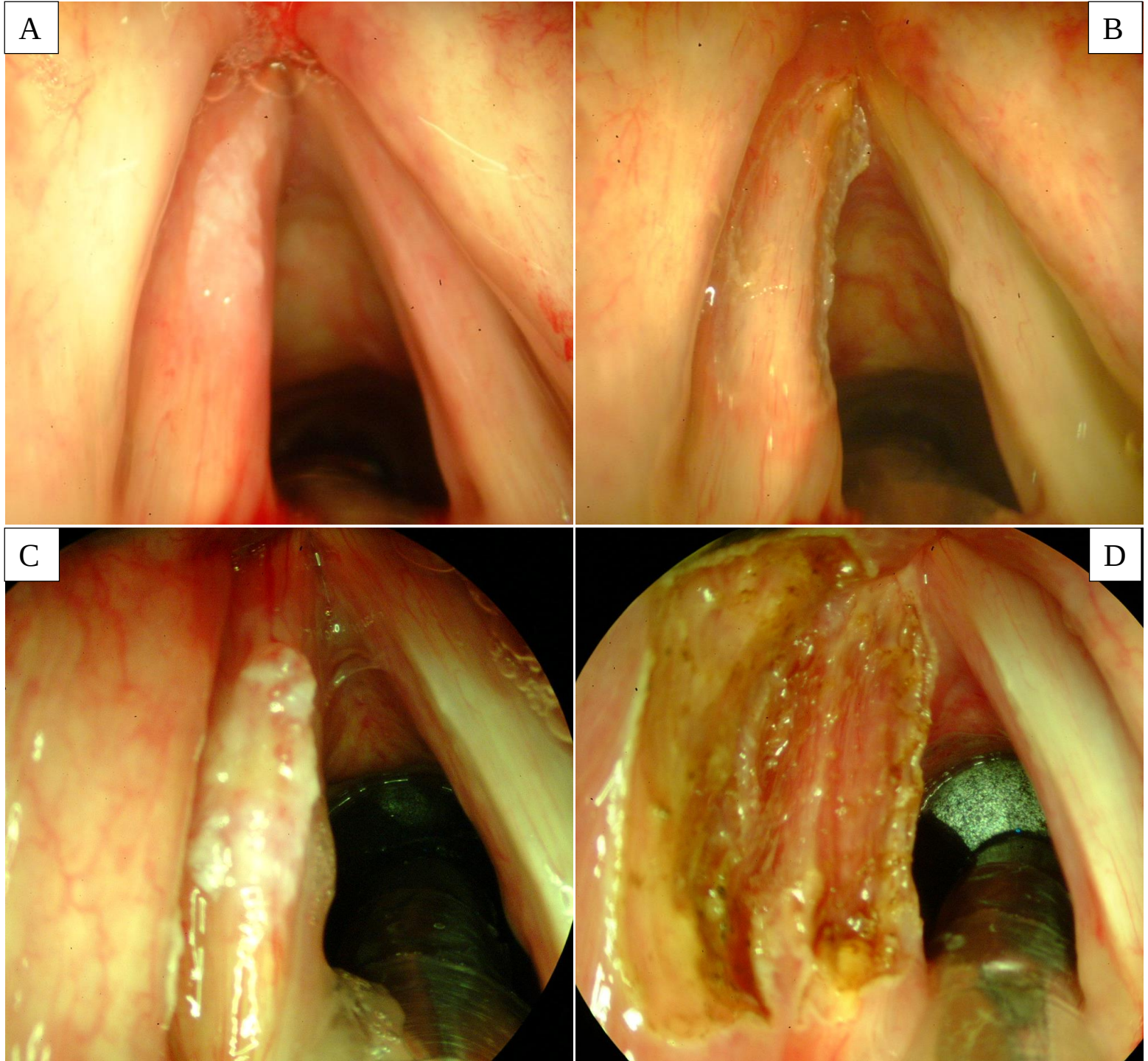
A
B
C
D

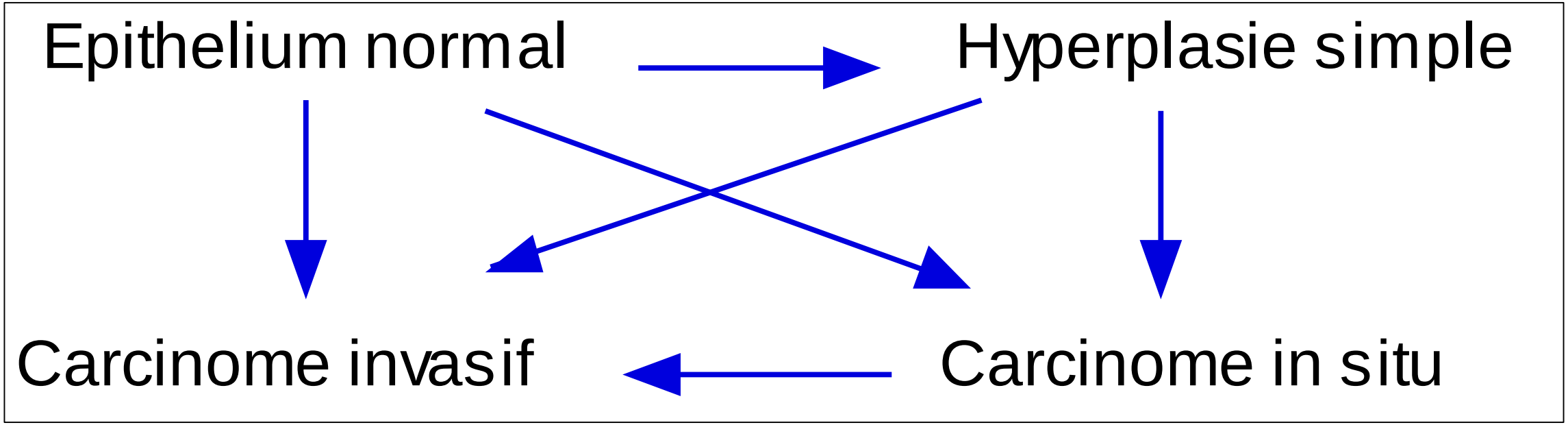
Epithelium normal
Hyperplasie simple
Carcinome invasif
Carcinome in situ