



HAL
open science

Diagnostic des myopathies congénitales

M. Bisciglia, E. Malfatti

► **To cite this version:**

M. Bisciglia, E. Malfatti. Diagnostic des myopathies congénitales. Journal de Pédiatrie et de Puériculture, 2020, 33, pp.260 - 267. 10.1016/j.jpp.2020.09.007 . hal-03492860

HAL Id: hal-03492860

<https://hal.science/hal-03492860v1>

Submitted on 15 Dec 2022

HAL is a multi-disciplinary open access archive for the deposit and dissemination of scientific research documents, whether they are published or not. The documents may come from teaching and research institutions in France or abroad, or from public or private research centers.

L'archive ouverte pluridisciplinaire **HAL**, est destinée au dépôt et à la diffusion de documents scientifiques de niveau recherche, publiés ou non, émanant des établissements d'enseignement et de recherche français ou étrangers, des laboratoires publics ou privés.



Distributed under a Creative Commons Attribution - NonCommercial 4.0 International License

Diagnostic des myopathies congénitales

Diagnostic approach of congenital myopathies

Michela Bisciglia¹ et Edoardo Malfatti²

¹ Centre de Référence Neuromusculaire, Hôpital Erasme, Université Libre de Bruxelles. Bruxelles, Belgique.

² Service Neurologie Médicale, Centre de Référence Maladies Neuromusculaire Paris-Est-Ile de France, CHU Raymond-Poincaré Paris Ouest, U1179 UVSQ-INSERM Handicap Neuromusculaire : Physiologie, Biothérapie et Pharmacologie appliquées, UFR des sciences de la santé Simone Veil, Université Versailles-Saint-Quentin-en-Yvelines.

Correspondance

Edoardo Malfatti MD, PhD

Service de Neurologie, U1179 UVSQ-INSERM Handicap Neuromusculaire : Physiologie, Biothérapie et Pharmacologie appliquées, UFR Simone Veil-Santé, Université Versailles-Saint-Quentin-en-Yvelines

Pôle neuro-locomoteur, Hôpital Raymond Poincaré, 104 boulevard Raymond Poincaré, 92380 Garches, tel : +33 147107900 ; Fax : +33 01 71 14 49 93

edoardo.malfatti@gmail.com

Diagnostic des myopathies congénitales

Diagnostic approach of congenital myopathies

Michela Bisciglia¹ et Edoardo Malfatti²

¹ Centre de Référence Neuromusculaire, Hôpital Erasme, Université Libre de Bruxelles. Bruxelles, Belgique.

² Service Neurologie Médicale, Centre de Référence Maladies Neuromusculaire Paris-Est-Ile de France, CHU Raymond-Poincaré Paris Ouest, U1179 UVSQ-INSERM Handicap Neuromusculaire : Physiologie, Biothérapie et Pharmacologie appliquées, UFR des sciences de la santé Simone Veil, Université Versailles-Saint-Quentin-en-Yvelines.

Auteur correspondant:

Edoardo Malfatti MD, PhD

Service de Neurologie, U1179 UVSQ-INSERM Handicap Neuromusculaire : Physiologie, Biothérapie et Pharmacologie appliquées, UFR Simone Veil-Santé, Université Versailles-Saint-Quentin-en-Yvelines

Pôle neuro-locomoteur, Hôpital Raymond Poincaré, 104 boulevard Raymond Poincaré, 92380 Garches, tel : +33 147107900 ; Fax : +33 01 71 14 49 93

edoardo.malfatti@gmail.com

Résumé

Les myopathies congénitales sont un groupe hétérogène d'affections héréditaires se manifestant à la naissance par une hypotonie généralisée, des difficultés respiratoires, des troubles de la déglutition ou, dans la petite enfance, par un retard du développement moteur et une faiblesse des quatre membres. Leur classification se fait sur la base des caractéristiques histologiques à la biopsie musculaire, où l'on met en évidence des altérations de l'architecture interne des fibres. L'évolution clinique est généralement lentement progressive, mais des formes sévères sont également possibles. Le spectre phénotypique varie en fonction du gène en cause. À l'heure actuelle, plus de 40 gènes ont été identifiés comme responsables des myopathies congénitales, mais la liste est loin d'être complète puisque pour presque un tiers des patients, la cause génétique reste non déterminée. Concernant la thérapeutique, les patients bénéficient d'une approche multidisciplinaire, se basant notamment sur la kinésithérapie et la prise en charge des complications respiratoires. Des essais de thérapie génique sont en cours et semblent très prometteurs.

Mots-clés

Myopathies congénitales, hypotonie néonatale, retard moteur, myopathie némaline, myopathie avec cores, myopathie centronucléaire, myopathie avec caps, disproportion de taille des fibres

Abstract

Congenital myopathies are a heterogeneous group of neuromuscular hereditary disorders. Onset is typically at birth, with a generalized hypotonia and associated bulbar weakness, or during childhood, with a proximal weakness of the four limbs and delayed motor milestones. Their classification relies on morphological aspects on muscular biopsy, which shows some typical architectural changes. Clinical course is usually slowly progressive, but severe, congenital forms can be seen. The phenotypical spectrum is variable, depending on the causative gene. To the present day, 40 different genes have been identified as responsible for congenital myopathies. But new entities are to be described, since at least for one third of the patients the genetical cause remains unknown. Management of congenital myopathies is based on a multidisciplinary approach and supportive measures. Trials on gene therapy are currently ongoing and first results are encouraging.

Keywords

Congenital myopathies, congenital hypotonia, delayed motor milestones, nemaline (rods) myopathy, cores myopathy, centronuclear myopathy, caps myopathy, congenital fiber type disproportion

1. Introduction

Les myopathies congénitales constituent un groupe d'affections neuromusculaires héréditaires définies histologiquement par la présence d'anomalies de structure du muscle squelettique. Ce groupe hétérogène de maladies se manifeste typiquement à la naissance ou dans la petite enfance par une hypotonie et une faiblesse musculaire, dont l'évolution est généralement stable ou lentement progressive. La gravité de l'atteinte est variable, allant de cas d'immobilité fœtale avec arthrogrypose, à des formes modérées à début plus tardif, dans l'enfance voire dans l'adolescence. Des formes à début dans la vie adulte sont également décrites. Le terme myopathie congénitale fut employé pour la première fois en 1956, avec la description par Shy et Magee [1] d'une myopathie de début congénital, d'évolution non progressive et de caractère héréditaire, affectant cinq patients sur trois générations de la même famille. L'affection se manifestait précocement par une hypotonie néonatale et une faiblesse proximale, diffuse et symétrique des quatre membres, un retard d'acquisition des étapes motrices. L'affection était lentement progressive en opposition aux autres formes de dystrophies musculaires d'évolution plus sévère et rapide. Les données de la biopsie musculaire mettaient en évidence des régions aux limites bien définies d'effacement du réseau myofibrillaire à l'intérieur des cellules musculaires. C'est dans un travail ultérieur de Greenfield, Cornman et Shy, publié en 1958 [2], que le terme *central core disease* (CCD) parut pour la première fois pour définir cette nouvelle entité clinique. Après cette description initiale, plusieurs entités différentes furent détaillées, sur base d'anomalies morphologiques spécifiques à la biopsie musculaire. Le terme myopathie congénitale fut par la suite employée pour définir toute affection musculaire apparaissant à la naissance ou dans la petite enfance, de progression lente, s'accompagnant d'un développement cognitif normal, et se caractérisant cliniquement par la présence d'une musculature grêle, une ophtalmoplégie, des malformations orthopédiques, une dysmorphie faciale, en association à des caractéristiques morphologiques évocatrices à la biopsie musculaire. Du fait de l'intégrité de la membrane cellulaire, contrairement à ce qu'on observe dans

les dystrophies, le taux de CK est modérément élevé, voire normal. Sur la base de leurs caractéristiques histologiques, on distingue cinq entités cliniques : la myopathie à bâtonnets, ou myopathie à nemaline, caractérisée par la présence d'inclusions protéiques en forme de bâtonnets dans la fibre musculaire ; la myopathie à cores (*central core disease* et *multiminicore disease*), se caractérisant par des régions avec diminution de l'activité oxydative tout le long de l'axe longitudinal de la fibre musculaire ; la myopathie centronucléaire (*centronuclear myopathy*, *myotubular myopathy*), définie par la position anormalement centrale des noyaux dans la majorité des fibres musculaires sur la biopsie musculaire ; enfin la disproportion congénitale de taille de fibres (CFTD), se caractérisant par la présence de fibres musculaires de type I de petite taille. Au cours de la dernière décennie, l'évolution des techniques de biologie moléculaire, en particulier les techniques de séquençage haut débit (*next generation sequencing -NGS-*), a permis d'atteindre un diagnostic génétique pour plusieurs de ces entités. Une liste des différentes formes de myopathies congénitales selon le gène muté est fournie en Table 1. À présent, plus de quarante gènes ont été identifiés comme responsables de myopathies congénitales. Néanmoins, le diagnostic de certitude n'est atteint que dans environ un peu plus d'un tiers des cas, cela montrant qu'un grand nombre de ces entités reste encore à caractériser sur le plan génétique. Dans ce contexte, les techniques de séquençage du génome entier (*whole genome sequencing -WGS-*) ou le séquençage complet de l'acide ribonucléique (ARN) messenger (ARNseq) pourraient contribuer à identifier des nouvelles entités sur le plan moléculaire. Par ailleurs, la grande hétérogénéité génétique et phénotypique des myopathies congénitales rend compte des difficultés parfois rencontrées pour établir un diagnostic. De plus, une même biopsie musculaire peut présenter plus d'une altération structurelle caractéristique. Du fait des complexes intrications entre le phénotype clinique, l'histologie et la génétique, la classification sur base morphologique des myopathies congénitales peut parfois résulter réductrice : pour ce motif, la tendance actuelle est plutôt celle de grouper les entités sur le critère du gène en cause. On parlera donc du spectre phénotypique des myopathies liées au gène *RYR1*, ou des myopathies liées au gène *ACTA1*.

À présent, il n'existe aucun traitement curatif pour les myopathies congénitales dont la prise en charge repose sur la kinésithérapie et les mesures de prise en charge respiratoire et orthopédique.

Des essais cliniques sont toutefois en cours, notamment concernant une forme de myopathie centronucléaire, la myopathie myotubulaire, due aux mutations du gène *MTMI* codant la myotubularine. Les résultats encourageant d'un premier essai de transfert avec vecteurs viraux du gène *MTMI* chez le chien, ont mené à l'effectuation d'un essai clinique de phase I/II chez des enfants atteints. Les résultats préliminaires, en cours de publication, sont très encourageants.

2. Caractéristiques cliniques

2.1 Myopathie à bâtonnets

La myopathie à bâtonnets, ou myopathie à nemaline (NM), appartient au groupe des myopathies congénitales avec inclusions protéiques. Elle se caractérise par la présence, au trichrome de Gömöri, d'inclusions fuchsinophiles en forme de bâtonnets localisées à la périphérie des fibres, d'où le nom de *nemaline myopathy* (du grec *nema* = cordon) proposé en 1963 par Shy [3]. Sur le plan génétique, il s'agit d'une entité très hétérogène, d'hérédité autosomique dominante (AD) ou récessive (AR). La première mutation a été identifiée par Nigel Laing *et al.*, au sein d'une famille australienne en 1995. Il s'agissait du gène codant pour l'alpha-tropomyosine lente (*TPM3*) [4]. Le deuxième gène à avoir été identifié est le gène codant pour une protéine sarcomérique, la nébuline, dans des formes de transmission récessive [5]. Ensuite, le gène de l'alpha-actine (*ACTA1*) a été identifié, ceci responsable de formes infantiles de présentation clinique très sévère [6]. À présent, douze gènes ont été identifiés : *ACTA1*, *NEB*, *TPM2*, *TPM3*, *TNNT1*, *CFL2*, *KBTBD13*, *KLHL40*, *KLHL41*, *LMOD3*, *MYO18B* [7], *MYPN*. Sur le plan clinique, le phénotype va des formes les plus sévères, congénitales, aux formes peu évolutives débutant dans la petite enfance [8]. En fonction de l'âge de début et de la gravité de l'atteinte, il est possible de distinguer plusieurs présentations de cette pathologie [9]. On décrit donc une forme congénitale « néonatale sévère », qui s'associe

fréquemment à une arthrogrypose, et une forme congénitale « intermédiaire » plus modérée ; une forme congénitale « typique » et une forme modérée débutant dans la petite enfance. Les caractéristiques cliniques fondamentales des myopathies à bâtonnets comportent la présence d'une hypotonie et d'une faiblesse musculaire axiale (fléchisseurs du cou) et proximale [10]. Un déficit distal peut également être observé. Le visage est souvent allongé, avec une hypotonie faciale inférieure, un palais ogival, une rétrognathie. Les muscles extra-oculaires sont classiquement respectés dans cette entité. Un retard du développement locomoteur est typique, avec un développement intellectuel par ailleurs normal. L'atteinte des muscles respiratoires est responsable d'une insuffisance respiratoire pouvant nécessiter une assistance ventilatoire dès les premiers jours de vie. La présence d'une atteinte cardiaque a été décrite dans des cas de myopathies nemaline *ACTA1* et chez une patiente avec mutations dans le gène *MYO18B* [11].

2.2 Myopathies à cores

Décrite pour la première fois par Shy et Magee en 1956, la myopathie à cores se caractérise par la présence à la biopsie musculaire de zones dépourvues d'activité oxydative, localisées au centre des fibres et s'étendant sur une grande partie de leur axe longitudinal, (*central cores disease -CCD-*) ou n'affectant que quelques sarcomères, (*multiminicores disease -MmD-*). En microscopie électronique, les cores apparaissent comme des régions dépourvues de mitochondries et de réticulum sarcoplasmique, associées à une surcharge de matériel dérivé de la strie Z [12]. L'aspect des cores à la biopsie musculaire est très variable, ce qui explique les multiples désignations dans la nomenclature. Une classification de tel type n'est plus d'actualité et nous préférons définir ces pathologies comme « *core diseases* » associées à des nombreux gènes tel que *RYR1*, *SELENON*, *MYH7*, *CCDC78*, *MEGF10*, *TTN*. Du point de vue génétique, la myopathie à cores est classiquement associée aux mutations dans le gène *RYR1* codant pour le récepteur de la ryanodine de type 1. Celui-ci est impliqué dans le couplage excitation-contraction, réalisé par le complexe de relâchement du calcium au niveau des tubules transverses de la membrane sarcolemmique [13]. La

myopathie avec minicores résulte de mutations dans le gène *SELENON*, codant pour la sélénoprotéine N, impliquée dans les réactions d'oxydoréduction de la cellule et dans l'homéostasie du calcium [14]. Les mutations dominantes du gène *RYRI* sur le locus 19q13.1 expliquent la majorité des cas de myopathies à cores [15]. Bien que l'aspect histologique majoritaire des formes AD soit celui d'un CCD, d'autres altérations histologiques typiques (cores et bâtonnets, cores multiples, minicores) ont également été décrites [16]. Sur le plan clinique, la pathologie se manifeste par la présence d'une hypotonie congénitale ou par un retard des acquisitions motrices dans la petite enfance. Le tableau évolue vers une faiblesse musculaire lentement progressive touchant principalement les muscles de la ceinture pelvienne. L'hypotonie faciale est généralement moins marquée que dans les NM, pouvant se limiter à un signe des cils de Souques ou à un léger ptôsis. L'atteinte des muscles extra-oculaires est moins typique que dans les formes AR de MmD liées au gène *RYRI*. La présence d'une scoliose, d'une dysplasie congénitale des hanches, d'un pied bot, est généralement fréquente. L'atteinte cardiaque est atypique pour ces formes de myopathie, l'atteinte respiratoire est variable. Ces patients parviennent généralement à acquérir une marche autonome, qui reste longtemps préservée. L'évolution de la maladie est lentement progressive [17]. Une aggravation de la pathologie peut se voir au décours d'une grossesse [18]. Des présentations plus sévères, y compris des cas avec akinésie fœtale, ont été rapportées. À l'opposé, des cas de début tardif ont été également décrits [19]. Il existe une variabilité phénotypique, inter- et intra-familiale, probablement liée à la présence d'un allèle muté supplémentaire ou bien à la présence de gènes modificateurs [20]. Les myopathies congénitales à multiminicores (MmD), de transmission récessive, se caractérisent par la présence à la biopsie musculaire de multiples régions dépourvues d'activité oxydative réparties sur de courtes distances à l'intérieur des fibres musculaires. Ces anomalies sont appréciées en biopsie sur des coupes longitudinales [21]. La MmD est une entité génétiquement plus hétérogène pouvant être associée aux mutations AR du gène de la sélénoprotéine N (*SELENON*) sur le locus 1p36, et aux mutations AR du gène *RYRI* [22]. Le phénotype classique associé aux mutations AR du gène *SELENON* se caractérise par la présence

d'une raideur spinale, d'une scoliose évolutive avec déviation latérale du tronc, nécessitant dans la plupart des cas un recours à la chirurgie, et d'une insuffisance respiratoire précoce [23]. La pathologie se manifeste dans la petite enfance avec une difficulté à tenir la tête, des difficultés de succion, une voix nasonnée. Le déficit de la musculature axiale, en particulier des fléchisseurs du cou, est au premier plan. Il existe une atteinte typique des muscles de la loge médiale de la cuisse donnant un aspect de "cuisses en parenthèse" et de la ceinture scapulaire. Le recours à la ventilation nocturne intermittente est précoce. Le pronostic vital de ces patients est lié à l'atteinte respiratoire, dont la sévérité est plus importante par rapport au degré de faiblesse globale. Les formes de MmD liées aux mutations AR du gène *RYR1* sont classiquement responsables d'une entité clinique avec ophtalmoplégie ou ophtalmoparésie externe, inhabituelle dans les formes dominantes [24]. L'atteinte respiratoire est variable et des troubles bulbaires peuvent apparaître. La faiblesse musculaire est généralisée, s'apparentant aux formes CCD de transmission AD, et l'apparition d'une atteinte distale n'est pas rare (mains). Les formes sévères avec arthrogrypose représentent un tiers des cas. Ces formes se manifestent par une hypotonie néonatale et un déficit respiratoire sévère, des troubles de la succion et de la déglutition, une atteinte de la motilité oculaire extrinsèque allant de l'ophtalmoparésie à l'ophtalmoplégie complète, des déformations squelettiques [25]. Les myopathies dues aux mutations du gène *MYH7*, codant pour la chaîne lourde de la myosine 7, méritent un paragraphe à part, puisque cette entité est responsable de différents tableaux cliniques et histopathologiques. Classiquement associées à la myopathie distale de Laing et à la myopathie avec accumulation de myosine (« *myosin storage myopathy* »), des mutations autosomiques dominantes dans le gène *MYH7* ont été également décrites dans des formes de myopathie congénitale avec cores excentrés, sans atteinte cardiaque [26], des myopathies avec MmD [27] et dans la disproportion congénitale des types de fibres [28]. Enfin, des mutations AR de la titine sont impliquées dans une forme de myopathie congénitale avec MmD associée à une atteinte cardiaque [29].

2.3 Myopathie à cores et bâtonnets

La myopathie à cores et bâtonnets est une entité rare caractérisée par la présence de cores et de bâtonnets dans de régions différentes d'une même fibre musculaire ou dans des fibres musculaires distinctes. Le spectre clinique est variable, allant des formes sévères néonatales aux formes modérées de l'adulte. La myopathie à cores et bâtonnets est causée par des mutations AR ou AD dans le gène *RYR1*, mais d'autres gènes (*NEB*, *ACTA1*, *CFL2*, *TNNT1* [30] -formes AD-) ont été également répertoriés [31,32]. Des formes avec atteinte distale et pieds tombant ont été associées à des mutations du gène *NEB* [33].

2.4 Myopathies centronucléaires

Les myopathies centronucléaires (CNM) sont caractérisées par la présence d'un nombre anormalement élevé de noyaux situés en position centrale dans les fibres musculaires. Sur la base des modalités de transmission et de la présentation clinique, il est possible d'identifier trois sous-groupes: une forme liée à l'X, de présentation clinique sévère, congénitale ou anténatale, la myopathie myotubulaire dont le gène responsable (*MTM1*) code pour la myotubularine 1; des formes allant de modérées à sévères, de transmission AD ou sporadiques, liées aux mutations du gène de la dynamine (*DNM2*) ; des formes modérées à sévères, se transmettant de façon AR et dont la mutation en cause se situe sur le gène codant pour l'amphiphisine 2 (*BINI*) [34]. Des plus, ils existent des formes liées à des mutations AR du gène *RYR1* [35], et de la titine [36].

La myopathie myotubulaire a été décrite pour la première fois par Spiro *et al.* en 1966 et elle a été ainsi nommée sur la base des altérations à la biopsie musculaire, avec des fibres musculaires ressemblant à des myotubes [37]. La forme néonatale garde un pronostic très sévère avec décès dans les premiers mois de vie. Cependant, une petite proportion de patients atteint l'âge adulte et dans quelques cas une marche autonome est acquise [38]. Des manifestations prénatales sont possibles, avec une diminution des mouvements fœtaux, un hydramnios, un aspect grêle des côtes. A la naissance, il existe une hypotonie sévère et une faiblesse généralisée. Une ventilation assistée

est d'habitude requise, un gavage est mis en place du fait des troubles de la déglutition. Sur le plan morphologique, il s'agit de patients macrosomiques, une atteinte faciale est typique, avec un ptôsis et une ophtalmologie. Des malformations, telles qu'une sténose du pylore, une hernie inguinale, peuvent s'y associer. Un retard mental est commun [10]. Les femmes porteuses de la mutation sont généralement non symptomatiques, mais certaines d'entre elles peuvent présenter une faiblesse diffuse et généralisée se manifestant dans l'enfance ou à l'âge adulte [39]. Les myopathies CN liées aux mutations AD du gène de la dynamine 2 se caractérisent par un spectre clinique variable, allant des formes sévères de l'enfant aux formes plus modérées de l'adulte. Classiquement, la pathologie se manifeste dans la petite enfance avec un retard dans les acquisitions motrices. Une faiblesse généralisée à prédominance distale, un ptôsis avec parfois une ophtalmoplégie, une scoliose et des rétractions (mâchoire) sont fréquemment retrouvés [40]. Les formes AR liées aux mutations du gène *BINI* se manifestent par un début précoce, avec à l'anamnèse une notion de retard dans l'acquisition de la marche, des difficultés pour courir, pour monter les escaliers, des performances physiques pauvres. À l'examen clinique la présence d'une diplégie faciale, d'un ptôsis, d'une ophtalmologie et d'une faiblesse musculaire diffuse est typique. Les formes dominantes ont un début plus tardif [41] et peuvent montrer des symptômes musculaires avec rigidité [42] ou oculaires variables.

2.5 Disproportion congénitale de taille de fibre

Le terme de disproportion congénitale de taille de fibres (CFTD) s'applique aux patients présentant les caractéristiques cliniques d'une myopathie congénitale et chez lesquels à la biopsie musculaire il existe une hypotrophie des fibres de type 1, dont le diamètre est plus petit de 12 % en moyenne par rapport aux fibres de type 2 [43]. Une prédominance des fibres de type 1 peut s'y associer, mais elle n'est pas constante. Les mutations du gène *TPM3*, *TPM2*, *RYR1*, *ACTA1*, *MYH7* rendent compte de la moitié des cas. *TPM3* et *RYR1* sont les gènes les plus fréquemment imputés. Cependant, des degrés

moins marqués de dysporportion des types des fibres peuvent se retrouver dans d'autres pathologies neuromusculaires comme la dystrophie myotonique type 1 dans sa présentation néonatale ou dans les myopathies métaboliques mitochondriales. Dans un certain nombre de patients, la réalisation d'une deuxième biopsie musculaire à distance peut mettre en évidence des caractéristiques histologiques plus spécifiques, propres à d'autres myopathies (NM, CCD). Sur le plan clinique, la pathologie évolue généralement comme attendu dans l'anomalie génétique en cause.

2.6 Myopathie avec lésions à « cap »

La myopathie à « cap » se caractérise par la présence à l'histologie des lésions histopathologiques aux bords bien définis se localisant à la périphérie de la fibre musculaire, en guise de casquette (d'où le terme *cap*, de l'anglais casquette). Les caps se colorent d'un vert clair au trichrome de Gomori et présentent une coloration positive intense à l'acide périodique de Schiff (PAS). En microscopie électronique, les amas résultent être constitués par de fragments des filaments fins du sarcomère et par du matériel amorphe. Dans la plupart des cas, cette entité est due à des mutations AD du gène de la tropomyosine 2 (*TPM2*). Des mutations dans le gène de la tropomyosine 3 (*TPM3*), de l'alpha-actine (*ACTA1*) et de la myopalladine (*MYPN*) peuvent être également impliquées. Du point de vue clinique, le début est souvent à la naissance ou dans la petite enfance par une hypotonie généralisée, une faiblesse faciale, des difficultés de déglutition. Un gavage peut s'avérer nécessaire. Des malformations squelettiques et maxillo-faciales, tel qu'un *pectus excavatum*, une scoliose, un palais ogival, sont souvent observées. L'évolution est généralement lentement progressive. Une atteinte respiratoire peut s'y associer, mais elle généralement tardive [44].

3. Diagnostic différentiel

Le diagnostic différentiel des myopathies congénitales repose sur une démarche multidisciplinaire, intégrant les caractéristiques cliniques aux données de l'histologie, aux études génétiques. La présence d'une hypotonie à la naissance (« *floppy infant* ») impose d'écarter une atteinte du système nerveux central (en particulier le syndrome de Prader-Willi). Devant une hypotonie sévère et généralisée, une insuffisance respiratoire nécessitant une ventilation externe, une absence de reflexes ostéotendineux, une tête tombante et, plus tard, un retard du développement moteur, une origine périphérique est suspectée en premier lieu. Il est digne de note, que certaines pathologies neuromusculaires se caractérisent par une atteinte à la fois du muscle et du système nerveux central : tel est le cas pour les dystrophies dues aux défauts de glycosylation de la protéine α -dystroglycane (α -dystroglycanopathies). L'IRM cérébrale, dans les myopathies congénitales, ne montre pas d'anomalie. Parmi les autres affections rentrant dans le diagnostic différentiel des myopathies congénitales, il y a les dystrophies musculaires congénitales (DMC). Dans ce cas, le taux élevé de CPK permettra d'orienter le diagnostic. La dystrophie myotonique de type 2, dans sa forme congénitale, sera évoquée devant une histoire familiale positive, la présence d'une myotonie (chez l'enfant ou chez la mère). La présence de signe de dénervation tel que des fasciculations linguales, et une épargne des muscles de la face, suggèrent une amyotrophie spinale (la maladie de Werdnig-Hoffmann ou *spinal muscular atrophy type 1*, SMA). Les rétractions tendineuses ou l'hyperlaxité articulaire sont habituellement retrouvées dans les pathologies liées au collagène, comme la myopathie d'Ulrich. Cependant, une hyperlaxité articulaire peut s'observer dans les myopathies dues aux mutations du gène *RYR1*. Les syndromes myasthéniques congénitaux (CMS) sont des entités très hétérogènes cliniquement et génétiquement, se manifestant par une faiblesse musculaire avec fatigabilité à l'effort de début néonatale ou infantile. Le diagnostic différentiel peut être difficile puisque les caractéristiques cliniques se chevauchent à celles des myopathies congénitales (on y retrouve des malformations orthopédiques, une atrophie musculaire, un déficit musculaire fixé) et la biopsie musculaire est souvent trompeuse, montrant une prédominance des fibres de type I. L'électromyographie avec stimulation répétitive ou de fibre unique peuvent aider

dans l'orientation diagnostique. La myasthénie congénitale, due à un transfert d'anticorps d'une mère atteinte de myasthénie au nouveau-né lors de l'accouchement, est responsable d'un syndrome myasthénique transitoire avec trouble de la déglutition et insuffisance respiratoire. La condition nécessite d'une prompt identification car un support vital dans la période du post-partum est requis. Des formes fœtales, avec arthrogrypose, peuvent se voir aussi : elles sont beaucoup plus rares et plus sévères. Enfin, les pathologies métaboliques, dont la glycogénose de type 2 ou maladie de Pompe, peuvent se manifester dès la naissance par une hypotonie. Une atteinte cardiaque sévère, une macroglossie et une hépatomégalie s'y associent.

Dans la **figure 1** est représenté l'algorithme diagnostique des myopathies congénitales.

4. Démarche diagnostique

La biopsie musculaire reste un des piliers fondamentaux du diagnostic des myopathies congénitales. Elle est de réalisation facile, dépourvue d'effet secondaire et permet une interprétation avec les principales techniques histologiques en quelques jours. Ceci n'est pas anodin si l'on considère que le rendu d'un panel génétique NGS aujourd'hui en France est des plus de six mois en moyenne. la biopsie musculaire sera réalisée au niveau du muscle vaste externe chez le nouveau-né, du deltoïde chez l'enfant. Cependant, elle peut s'avérer peu informative quand réalisée dans la période néonatale, et ne montrer que des altérations aspécifiques tel qu'une prédominance des fibres de type 1. La répétition de la biopsie quelques années après peut démontrer l'apparition des anomalies caractéristiques. Les anomalies histologiques typiques des myopathies congénitales comportent des altérations de l'architecture interne de la fibre musculaire (des *cores*), la présence d'agrégats protéiques en forme de bâtonnets, qui seront détaillés en microscopie électronique. Une inégalité de la taille des fibres et une centralisation nucléaire sont également observées. Les données de l'imagerie musculaire intègrent la démarche diagnostique, puisque des profils de distribution de l'atteinte musculaire bien définis ont été décrits pour des entités données (par exemple, pour les myopathies liées au gène *RYR1* [45], pour les myopathies à bâtonnets [46]). Concernant les études

génétiqes, les techniques de séquençage haut débit (NGS) permettent d'examiner simultanément un grand nombre de gènes candidats pour une pathologie donnée, voire l'exome entier. Dans la plupart des cas, le choix se limite à cibler des gènes candidats sur la base de la suspicion diagnostique. Lorsqu'une mutation non répertoriée est retrouvée, les arguments permettant d'affirmer le lien de pathogénicité avec la myopathie congénitale comportent : (a) une histoire clinique cohérente avec un début précoce, une hypotonie congénitale ou une faiblesse se manifestant dans la petite enfance et d'évolution lentement progressive. (b) Une présentation clinique évocatrice : une faiblesse généralement à prédominance proximale ou axiale, des malformations orthopédiques, une limitation de la verticalité dans le regard (myopathies centronucléaires). (c) La présence des anomalies histologiques décrites. (d) La pathogénicité théorique, estimée par des outils bio-informatiques de prédiction. (e) La ségrégation concordante de l'anomalie génétique dans la famille. (f) L'association du variant à d'autres formes de pathologie myopathique, ou dans le cas de *RYR1*, à l'hyperthermie maligne.

5. Prise en charge thérapeutique

Les myopathies congénitales restent des pathologies rares et leur prise en charge devrait se faire dans un centre neuromusculaire, afin de garantir une approche multidisciplinaire aux différents besoins des patients. Les formes à début congénital nécessitent des interventions spécialisées dans un milieu de réanimation, où une ventilation assistée, un monitoring des fonctions vitales, un gavage seront mises en place. Pendant l'enfance, la prise en charge des malformations orthopédiques comporte l'attelage, la rééducation motrice. Cette dernière se base sur la lutte aux rétractions tendineuses, l'entretien musculaire, les massages à visée antalgique. Certaines formes de myopathie (par exemple chez les patients portant une mutation sur le gène de la dynamine 2, *DNM2*) se caractérisent par des rétractions de la mâchoire pouvant nécessiter une intervention stomatologique adaptée. Pour les formes avec une scoliose sévère ayant une répercussion sur la fonction respiratoire tel qu'on observe dans les sélénopathies, une intervention d'arthrodèse sera

précocement envisagée. L'atteinte respiratoire est de gravité variable. Une insuffisance respiratoire restrictive est le plus souvent observée. Elle peut se manifester de façon insidieuse chez l'enfant par une somnolence diurne excessive, des céphalées matinales et une fatigabilité accrue. La détection d'une insuffisance respiratoire conduit à l'instauration parfois précoce d'une ventilation nocturne intermittente. En l'absence de signe de gravité, un suivi respiratoire annuel comportant la réalisation des gaz du sang et des épreuves de fonctionnalité respiratoire s'impose. L'atteinte cardiaque n'a été décrite que de façon très sporadique dans les myopathies congénitales. Elle peut être également secondaire à l'insuffisance respiratoire (cœur pulmonaire). Pour ce motif, il convient de monitorer la fonction cardiaque de manière régulière par la réalisation d'un ECG et d'une échocardiographie.

Déclaration des liens d'intérêts. Les Auteurs n'ont rien à déclarer.

Références

- ¹ Magee KR, Shy GM. A new congenital non-progressive myopathy Brain 1956; 79(4):610-21.
- ² Greenfield JG, Cornman T and Shy GM. The prognostic value of the muscle biopsy in the floppy infant. Brain 1958; 81:461-484.
- ³ Shy GM, Engel WK, Somers JE and Wanko T. Nemaline myopathy, a new congenital myopathy. Brain 1963; 86:793-810.
- ⁴ Laing NG, Wilton SD, Akkari PA, Dorosz S, Boundy K, Kneebone C, et al., et al. A mutation in the alpha-tropomyosin gene TPM3 associated with an autosomal dominant nemaline myopathy NEM1. Nat Genet 1995; 9:75-9.
- ⁵ Pelin K, Hilpelä P, Donner K, Sewry C, Akkari PA, Wilton SD, et al, Mutations in the nebulin gene associated with autosomal recessive nemaline myopathy. Proc Natl Acad Sci 1999; 96: 2305-10.
- ⁶ Nowak KJ, Wattanasirichaigoon D, Goebel HH, Wilce M, Pelin K, Donner K, et al. Mutations in the skeletal muscle alpha-actin gene in patients with actin myopathy and nemaline myopathy. Nat Genet 1999; 23:208-12.
- ⁷ Malfatti E, Romero NB. Nemaline myopathies: State of the art. Rev Neurol (Paris) 2016; 172(10):614-619.
- ⁸ Nemaline (Rod) Myopathy in <https://neuromuscular.wustl.edu/syncm.html#rod>
- ⁹ Wallgren-Pettersson C, Laing NG. Report of the 70th ENMC International Workshop: nemaline myopathy, 11-13 June 1999, Naarden, The Netherlands. Neuromuscul Disord (2000) 10:299–306.
- ¹⁰ Romero NB, Clarke NF. Congenital Myopathies in Pediatric Neurology, Part III. Handb Clin Neurol. 2013; 113:1321-36.
- ¹¹ Malfatti E, Böhm J, Lacène E, Beubin M, Romero NB, Laporte J. A Premature Stop Codon in *MYO18B* is Associated with Severe Nemaline Myopathy with Cardiomyopathy. J Neuromuscul Dis 2015; 2(3):219-227.
- ¹² Jungbluth H. Central core disease. J Rare Dis 2007; 2:25.
- ¹³ Monnier N, Fauré J, Lunardi J. Récepteur de la ryanodine et pathologies musculaires associées. Cahiers de Myologie 2012; 7:25-35.
- ¹⁴ Jungbluth H, Sewry CA, Muntoni F. Core Myopathies. Semin Pediatr Neurol 2011; 18:239-249.
- ¹⁵ Wu S, Ibarra MC, Malicdan MC, Murayama K, Ichihara Y, Kikuchi H, et al: Central core disease is due to RYR1 mutations in more than 90 % of patients. Brain 2006; 129:1470-1480.
- ¹⁶ Romero NB, Herasse M, Monnier N, Leroy JP, Fischer D, Ferreira A, et al. Clinical and histopathological aspects of central core disease associated and non-associated with RYR1 locus. Acta Myol 2005; 24(2):70-3.
- ¹⁷ Lamont PJ, Dubowitz V, Landon DN, Davis M, Morgan-Hughes JA, et al: Fifty-year follow-up of a patient with central core disease shows slow but definite progression. Neuromuscul Disord 1998; 8:385-391.
- ¹⁸ Rudnik-Schöneborn S, Glauner B, Röhrig D, Zerres K. Obstetric aspects in women with facioscapulohumeral muscular dystrophy, limb-girdle muscular dystrophy, and congenital myopathies. Arch Neurol 1997; 54:888-894.

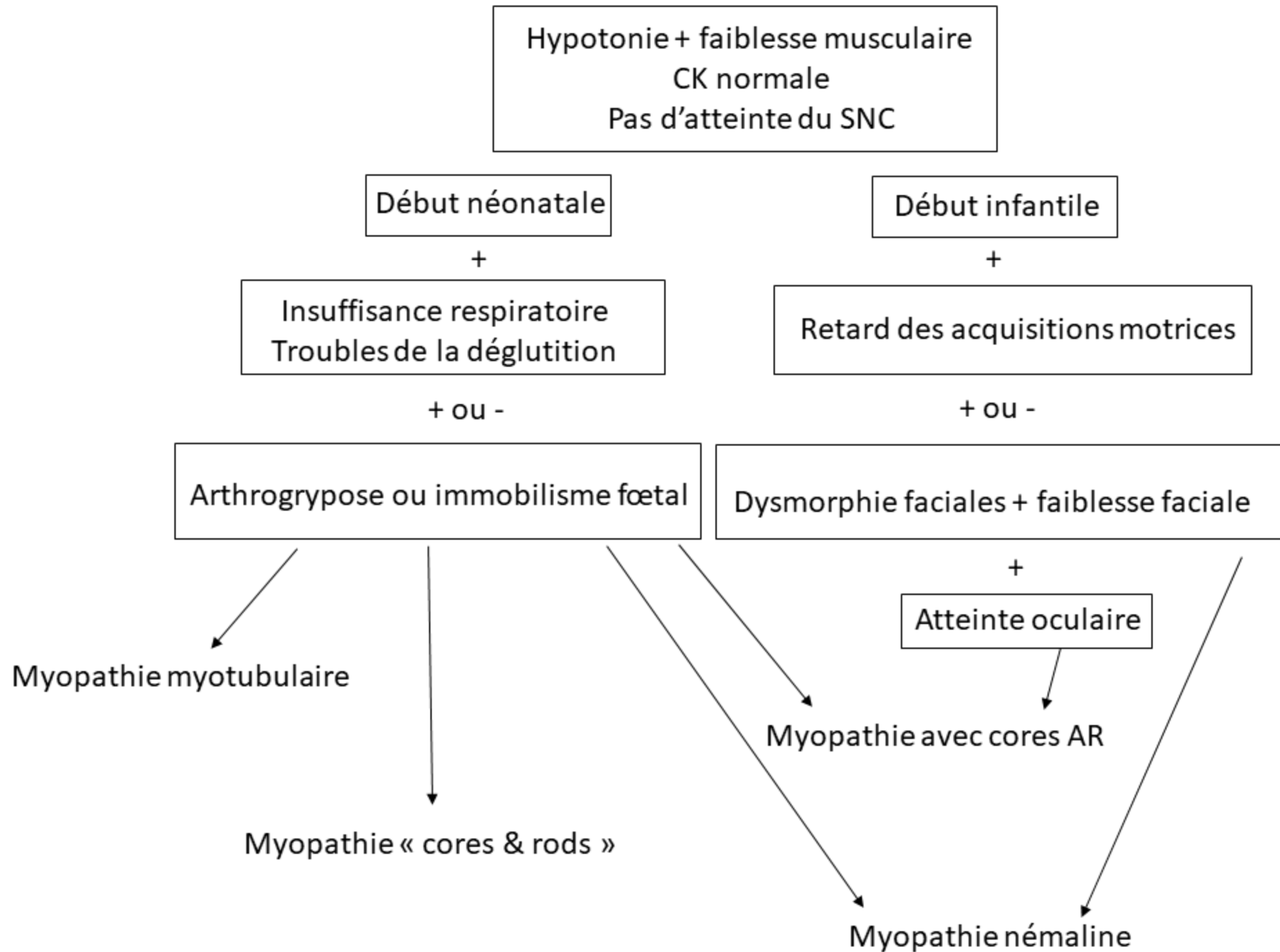
- ¹⁹ Jungbluth H, Lillis S, Zhou H, Abbs S, Sewry C, Swash M, et al: Late-onset axial myopathy with cores due to a novel heterozygous dominant mutation in the skeletal muscle ryanodine receptor (RYR1) gene. *Neuromuscul Disord* 2009; 19: 344-347.
- ²⁰ Patterson VH, Hill TR, Fletcher PJ, Heron JR. Central core disease: Clinical and pathological evidence of progression within a family. *Brain* 1979; 102:581-594.
- ²¹ Dubowitz V, Sewry CA: *Muscle Biopsy: A Practical Approach* (ed 3). London, W B Saunders, 2006.
- ²² Jungbluth H, Müller CR, Halliger-Keller B, Brockington M, Brown SC, Feng L, et al: Autosomal recessive inheritance of RYR1 mutations in a congenital myopathy with cores. *Neurology* 2002; 59:284-28.
- ²³ Ferreiro A, Quijano-Roy S, Pichereau C, Moghadaszadeh B, Goemans N, Bönnemann C, et al. Mutations of the Selenoprotein N Gene, Which Is Implicated in Rigid Spine Muscular Dystrophy, Cause the Classical Phenotype of Multiminicore Disease: Reassessing the Nosology of Early-Onset Myopathies. *Am J Hum Genet* 2002; 71(4):739–749.
- ²⁴ Jungbluth H, Zhou H, Hartley L, Halliger-Keller B, Messina S, Longman C, et al: Minicore myopathy with ophthalmoplegia caused by mutations in the ryanodine receptor type 1 gene. *Neurology* 2005; 65:1930-1935.
- ²⁵ Romero NB, Monnier N, Viollet L, Cortey A, Chevally M, Leroy JP, et al: Dominant and recessive central core disease associated with RYR1 mutations and fetal akinesia. *Brain* 2003; 126:2341-2349.
- ²⁶ Romero NB, Xie T, Malfatti E, Schaeffer U, Böhm J, Wu B, et al. Autosomal dominant eccentric core disease caused by a heterozygous mutation in the MYH7 gene. *J Neurol Neurosurg Psychiatry*. 2014; 85(10):1149-52.
- ²⁷ Cullup T, Lamont PJ, Cirak, Damian MS, Wallefeld W, Gooding R, et al. Mutations in MYH7 cause Multi-minicore Disease (MmD) with variable cardiac involvement. *Neuromuscul Disord* 2012;22(12):1096–104.
- ²⁸ Ortolano S, Tarrío R, Blanco-Arias P, Teijeira S, Rodríguez-Trelles F, García-Murias M, et al. A novel MYH7 mutation links congenital fiber type disproportion and myosin storage myopathy. *Neuromuscul Disord*. 2011;21(4):254–62.
- ²⁹ Chauveau C, Bonnemann CG, Julien C, Kho AL, Marks H, Talim B, et al. Recessive TTN truncating mutations define novel forms of core myopathy with heart disease. *Hum Mol Genet* 2014; 15;23(4):980-91.
- ³⁰ Pellerin D, Aykanat A, Ellezam B, Troiano EC, Karamchandani J, Dicaire MJ, et al. A Novel Recessive TNNT1 Congenital Core-Rod Myopathy in French Canadians. *Ann Neurol*. 2020;87(4):568-83.
- ³¹ Monnier N, Romero NB, Lerale J, Nivoche Y, Qi D, MacLennan DH, et al: An autosomal dominant congenital myopathy with cores and rods is associated with a neomutation in the RYR1 gene encoding the skeletal muscle ryanodine receptor. *Hum Mol Genet* 2000; 9(18):2599-608.
- ³² Scacheri PC, Hoffman EP, Fratkin JD, Semino-Mora C, Senchak A, Davis MR, et al. A novel ryanodine receptor gene mutation causing both cores and rods in congenital myopathy. *Neurology* 2000; 55(11):1689-96.

- ³³ Malfatti E, Monges S, Lehtokari VL, Schaeffer U, Abath Neto O, Kiiski K, et al. Bilateral foot-drop as predominant symptom in nebulin (NEB) gene related "core-rod" congenital myopathy. *Eur J Med Genet* 2015; 58(10):556-61.
- ³⁴ Echaniz-Laguna A, Biancalana V, Böhm J, Tranchant C, Mandel JL, Laporte J. Adult centronuclear myopathies: A hospital-based study. *Rev Neurol* (2013) 169(8-9):625-31.
- ³⁵ Abath Neto O, Moreno CAM, Malfatti E, Donkervoort S, Böhm J, Guimarães JB, et al. Common and variable clinical, histological, and imaging findings of recessive RYR1-related centronuclear myopathy patients. *Neuromuscul Disord* 2017; 27(11):975-985.
- ³⁶ Ceyhan-Birsoy O, Agrawal PB, Hidalgo C, Schmitz-Abe K, DeChene ET, Swanson LC, et al. Recessive truncating titin gene, TTN, mutations presenting as centronuclear myopathy. *Neurology* 2013; 81(14):1205-14.
- ³⁷ Spiro AJ, Shy GM, Gonatas NK. Myotubular myopathy. Persistence of fetal muscle in an adolescent boy. *Arch Neurol* 1966; 14:1-1.
- ³⁸ Amburgey K, Tsuchiya E, de Chastonay S, Glueck M, Alvarez R, Nguyen CT, et al. A natural history study of X-linked myotubular myopathy. *Neurology* 2017; 89(13):1355-1364.
- ³⁹ Anoussamy M, Lilien C, Gidaro T, Gargaun E, Chê V, Schara U, et al. X-linked myotubular myopathy: A prospective international natural history study. *Neurology* 2019; 92(16):e1852-e1867.
- ⁴⁰ Catteruccia M, Fattori F, Codemo V, Ruggiero L, Maggi L, Tasca G, et al. Centronuclear myopathy related to dynamin 2 mutations: Clinical, morphological, muscle imaging and genetic features of an Italian cohort. *Neuromuscul Disord* 2013; 23(3):229-238.
- ⁴¹ Böhm J, Biancalana V, Malfatti E, Dondaine N, Koch C, Vasli N, et al. Adult-onset autosomal dominant centronuclear myopathy due to BIN1 mutations. *Brain* 2014 ; 137(Pt 12):3160-70.
- ⁴² Cabrera-Serrano M, Mavillard F, Biancalana V, Rivas E, Morar B, Hernández-Laín A, et al. A Roma founder BIN1 mutation causes a novel phenotype of centronuclear myopathy with rigid spine. *Neurology* 2018; 91(4):e339-e348.
- ⁴³ Clarke NF, North KN. Congenital fiber type disproportion--30 years on. *J Neuropathol Exp Neurol* 2003; 62(10):977-89.
- ⁴⁴ Malfatti E. *Myopathies congénitales*. Paris : Elsevier. 2018. DOI: 10.1016/S0246-0378(18)53738-6
- ⁴⁵ Jungbluth H, Davis MR, Müller C, Counsell S, Allsop J, Chattopadhyay A, et al. Magnetic resonance imaging of muscle in congenital myopathies associated with RYR1 mutations. *Neuromuscul Disord* 2004; 14(12):785-90.
- ⁴⁶ Jungbluth H, Sewry CA, Counsell S, Allsop J, Chattopadhyay A, Mercuri E, et al. Magnetic resonance imaging of muscle in nemaline myopathy. *Neuromuscul Disord* 2004;14(12):779-84.

Légendes

Figure 1. A. Algorithme diagnostic à suivre selon l'âge de présentation. B. Algorithme à suivre selon la distribution de la faiblesse musculaire.

A



B