



HAL
open science

Cophose bilatérale après préparation d'un plat de viande de sanglier

Kévin Salaneuve, Amélie Meunier, Karine Aubry

► **To cite this version:**

Kévin Salaneuve, Amélie Meunier, Karine Aubry. Cophose bilatérale après préparation d'un plat de viande de sanglier. *Annales françaises d'Oto-rhino-laryngologie et de Pathologie Cervico-faciale*, 2020, 137, pp.386 - 388. <10.1016/j.aforl.2019.10.009>. <hal-03492698>

HAL Id: hal-03492698

<https://hal.science/hal-03492698v1>

Submitted on 7 Nov 2022

HAL is a multi-disciplinary open access archive for the deposit and dissemination of scientific research documents, whether they are published or not. The documents may come from teaching and research institutions in France or abroad, or from public or private research centers.

L'archive ouverte pluridisciplinaire HAL, est destinée au dépôt et à la diffusion de documents scientifiques de niveau recherche, publiés ou non, émanant des établissements d'enseignement et de recherche français ou étrangers, des laboratoires publics ou privés.



Distributed under a Creative Commons CC BY-NC 4.0 - Attribution - Non-commercial use - International License

Cophose bilatérale après préparation d'un plat de viande de sanglier.

Kévin SALANEUVE, Amélie MEUNIER, Karine AUBRY*

Service d'oto-rhino-laryngologie et chirurgie cervico-faciale, CHU de Limoges, 2, avenue
Martin-Luther-King, 87000 Limoges, France.

* : auteur correspondant

Adresse e-mail : karine.aubry@chu-limoges.fr (Karine AUBRY)

RESUME

Introduction : *Streptococcus suis* est à l'origine d'une zoonose dont le réservoir est constitué par les Suidés (porcs et sangliers) essentiellement en Asie. En Europe, la prévalence y est beaucoup plus faible. La symptomatologie principale est dominée par la méningite et la cophose en est la séquelle la plus fréquente.

Cas clinique : Nous rapportons le cas d'une femme prise en charge pour une méningite compliquée d'une labyrinthite, survenue dans les heures qui ont suivi une préparation culinaire de viande de sanglier. La patiente a bénéficié, malgré la présence d'une fibrose intra-cochléaire, d'une implantation cochléaire bilatérale séquentielle bénéfique.

Discussion : La discussion fait le point sur la littérature internationale et les mécanismes responsables de l'atteinte auditive en rapport avec cette rare zoonose.

Mots clés : *Streptococcus suis*, méningite, labyrinthite, implant cochléaire, fibrose cochléaire.

Introduction

Streptococcus Suis est une bactérie fréquemment retrouvée dans la famille des Suidés (porcs et sangliers), dont le réservoir se situe principalement en Asie. Par conséquent, les personnes qui y sont les plus exposées sont les chasseurs. Cette zoonose peut être responsable de tableaux cliniques variés comprenant, méningite, septicémie, endocardite, arthrite, labyrinthite et lésions cutanées. Le cas clinique rapporté est celui d'une femme ayant présenté une méningite compliquée d'une labyrinthite ossifiante bilatérale après avoir préparé de la viande de sanglier.

Cas clinique

Il s'agissait d'une femme de 52 ans, adressée par son médecin traitant aux urgences d'un hôpital périphérique, pour un tableau clinique initial de gastroentérite. Elle ne présentait aucun antécédent spécifique et exerçait le métier d'infirmière en hôpital psychiatrique. A son arrivée aux urgences, la patiente présentait un syndrome fébrile à 38°C associé à une obnubilation (Glasgow à 8). Le diagnostic clinique de méningite était confirmé sur le plan biologique et la patiente a été prise en charge dans le service de réanimation. L'examen direct du liquide céphalo-rachidien (LCR) obtenu par ponction lombaire (PL) montrait des diplocoques à GRAM + et la culture a permis l'identification de colonies de *Streptococcus Suis*. Le scanner cérébral réalisé en urgence était normal. Une antibiothérapie intraveineuse à base de Cefotaxime a été réalisée pendant 2 semaines. L'interrogatoire de la patiente et de son entourage a permis d'identifier la source de contamination comme étant la découpe de viande de sanglier à mains nues au décours d'une préparation d'un plat culinaire, quelques heures seulement avant l'apparition des premiers signes cliniques. Pour anecdote, la viande avait été offerte fraîche par un ami chasseur de la famille, le matin même de la contamination; l'animal (sanglier d'Europe) avait été prélevé la veille lors d'une battue et conservé pendant quelques heures en cabane de chasse. Le mode de contamination évoqué chez cette patiente était une contamination sanguine par effraction cutanée avec présence d'une paronychie favorisée par son onychophagie ou lors d'une microcoupure

survenue lors de la découpe de la viande. Les personnes de son entourage ainsi que le chasseur n'avaient ni manipulé la viande à mains nues ni consommé le plat et ils n'ont présenté aucun signe clinique. L'amélioration clinico-biologique de la patiente s'est faite progressivement sous antibiothérapie. Sur le plan auditif, elle a rapidement signalé une perte importante d'audition, ce qui a débouché sur la réalisation d'un bilan cochléo-vestibulaire. La patiente a développé une labyrinthite post-méningitique responsable d'une cophose bilatérale et d'importants troubles de l'équilibre rendant son lever et sa marche très difficiles au cours du premier mois. Elle n'a été adressée en consultation ORL de Centre Hospitalier Universitaire (CHU) pour un avis d'implantation cochléaire, qu'un mois et demi après sa prise en charge initiale. L'audiométrie tonale et vocale a confirmé la présence d'une surdité profonde bilatérale (Fig.1) et la vidéonystagmographie a objectivé une areflexie bilatérale aux épreuves caloriques. Une implantation cochléaire bilatérale séquentielle a été proposée à la patiente. Le bilan d'imagerie comprenant un scanner des rochers et une Imagerie par Résonance Magnétique (IRM) cérébrale n'avait pas retrouvé de signes de fibrose ou d'ossification cochléaire. Elle a donc été implantée séquentiellement à droite puis à gauche avec un intervalle de trois semaines avec une électrode péri-modiolaire. Une fibrose endocochléaire a été retrouvée lors des chirurgies avec présence d'une ossification complète des fenêtres rondes ; les porte-électrodes ont cependant pu être introduits complètement par cochléostomie. Les suites opératoires ont été simples et la patiente a bénéficié d'une adaptation des processeurs un mois après la chirurgie et de rééducations orthophonique et vestibulaire. Le bilan audiométrique réalisé à 4 mois post-opératoire montrait un seuil auditif prothétique à 20 dB en tonal et une intelligibilité encore relativement faible mais en progression (Fig2). L'évaluation orthophonique à 6 mois retrouvait un score CAP à 6/9 et une identification des consonnes et des voyelles respectivement à 100% et à 85%. A 15 mois post opératoire, la patiente avait repris son travail d'infirmière en psychiatrie, sa compréhension s'était améliorée et elle ne rapportait que de fugaces troubles de l'équilibre.

Discussion

Le *Streptococcus Suis* est une bactérie responsable d'une zoonose dont le réservoir principal est représenté par les Suidés (porcs et sangliers), principalement en Asie [1]. Le mode de contamination reconnue est hématogène sur une peau blessée ou plus rarement par contact muqueux; la contamination digestive reste très discutée [2]. Le principal facteur de risque décrit est l'exposition professionnelle lors de la découpe ou la préparation de viande contaminée à mains nues. D'autres agents pathogènes peuvent être rencontrés dans le gibier dont les leptospiroses, les pasteurelloses, les trichinelloses, la tularémie et l'échinococcose alvéolaire. Le mode de contamination souligne l'importance des règles hygiéniques lors de la manipulation de gibier et la préparation de la viande par le stockage de l'animal en armoire réfrigérée et le port systématique de gants.

Les signes cliniques sont variés comme la septicémie, l'arthrite, l'endocardite mais la manifestation clinique principale est la méningite [2]. Celle-ci peut engendrer des séquelles telles que celles rapportées dans le cas clinique, en rapport avec une labyrinthite, se manifestant par une perte auditive et une dysfonction vestibulaire [3,4]. L'atteinte auditive est liée principalement à une fibrose suivie d'une ossification cochléaire, qui se décompose en trois étapes, (i) une augmentation de la perméabilité du labyrinthe sanguin et des barrières hémato-encéphaliques provoquant une labyrinthite suppurée et une méningite, (ii) une prolifération fibroblastique avec apparition d'une néoangiogenèse 2 semaines après le début de l'infection, et (iii) une ossification à proprement dit [5]. Un autre phénomène responsable de l'ossification cochléaire rapporté par Tan et al. est la labyrinthite hémorragique. Celle-ci peut être détectée par un hyper signal spontané en IRM [6]. Il a été montré, sur un modèle murin, que plus la bactériémie était importante, plus forte était la perméabilité du labyrinthe et plus grand était le risque de labyrinthite suppurée [7]. Le seul traitement réduisant de manière significative les risques de fibrose et d'ossification cochléaire est la corticothérapie par voie intraveineuse mais il ne peut être proposé en phase aiguë d'une méningite bactérienne [8]. Ce cas clinique illustre bien l'importance de dépister précocement les troubles auditifs engendrés par une méningite bactérienne afin de proposer rapidement une implantation cochléaire, car une fibrose puis une

ossification peuvent apparaître très rapidement. Dans ces cas, la chirurgie est plus difficile et l'adaptation plus longue mais les résultats perceptifs, tout en étant souvent moins bons, n'en sont cependant pas négligeables [9,10].

Conclusion

Cet article rapporte l'un des rares cas européens d'implantation cochléaire bilatérale post méningite à *Streptococcus Suis*, survenu suite à une préparation culinaire de viande de sanglier d'Europe. Les bilans audiométrique et radiologique doivent être pratiqués rapidement pour proposer au patient une implantation cochléaire précoce car elle représente, en cas de cophose bilatérale, le seul traitement pouvant permettre au patient de bénéficier de nouvelles perceptions sonores.

Conflits d'intérêts :

Les auteurs déclarent ne pas avoir de liens d'intérêts.

Fig. 1 : Audiogramme tonal en conduction aérienne (CA) et osseuse (CO) en pré-implantation cochléaire : surdité de perception profonde bilatérale.

Fig. 2 : Audiogrammes tonal et vocal à 4 mois post implantation cochléaire: seuil auditif prothétique à 20 dB en tonal et intelligibilité de 50% à 60 dB en vocal.

REFERENCES

- [1] Z.-R. Lun, Q.-P. Wang, X.-G. Chen, A.-X. Li, X.-Q. Zhu, Streptococcus suis: an emerging zoonotic pathogen, *Lancet Infect. Dis.* 7 (2007) 201–209. doi:10.1016/S1473-3099(07)70001-4.
- [2] H.J. Huh, K.-J. Park, J.-H. Jang, M. Lee, J.H. Lee, Y.H. Ahn, C.-I. Kang, C.-S. Ki, N.Y. Lee, Streptococcus suis Meningitis with Bilateral Sensorineural Hearing Loss, *Korean J. Lab. Med.* 31 (2011) 205–211. doi:10.3343/kjlm.2011.31.3.205.
- [3] V.T.L. Huong, N. Ha, N.T. Huy, P. Horby, H.D.T. Nghia, V.D. Thiem, X. Zhu, N.T. Hoa, T.T. Hien, J. Zamora, C. Schultsz, H.F.L. Wertheim, K. Hirayama, Epidemiology, clinical manifestations, and outcomes of Streptococcus suis infection in humans, *Emerg. Infect. Dis.* 20 (2014) 1105–1114. doi:10.3201/eid2007.131594.
- [4] A. van Samkar, M.C. Brouwer, C. Schultsz, A. van der Ende, D. van de Beek, Streptococcus suis Meningitis: A Systematic Review and Meta-analysis, *PLoS Negl. Trop. Dis.* 9 (2015) e0004191. doi:10.1371/journal.pntd.0004191.
- [5] S. Sugiura, M.M. Paparella, The pathology of labyrinthine ossification, *The Laryngoscope.* 77 (1967) 1974–1989. doi:10.1288/00005537-196711000-00003.
- [6] J.H. Tan, B.I. Yeh, C.S.R. Seet, Deafness due to haemorrhagic labyrinthitis and a review of relapses in Streptococcus suis meningitis, *Singapore Med. J.* 51 (2010) e30-33.
- [7] M.C. Domínguez-Punaro, U. Koedel, T. Hoegen, C. Demel, M. Klein, M. Gottschalk, Severe cochlear inflammation and vestibular syndrome in an experimental model of Streptococcus suis infection in mice, *Eur. J. Clin. Microbiol. Infect. Dis. Off. Publ. Eur. Soc. Clin. Microbiol.* 31 (2012) 2391–2400. doi:10.1007/s10096-012-1581-2.
- [8] N.T.H. Mai, N.T. Hoa, T.V.T. Nga, L.D. Linh, T.T.H. Chau, D.X. Sinh, N.H. Phu, L.V. Chuong, T.S. Diep, J. Campbell, H.D.T. Nghia, T.N. Minh, N.V.V. Chau, M.D. de Jong, N.T. Chinh, T.T. Hien, J. Farrar, C. Schultsz, Streptococcus suis meningitis in adults in Vietnam, *Clin. Infect. Dis. Off. Publ. Infect. Dis. Soc. Am.* 46 (2008) 659–667. doi:10.1086/527385.

- [9] T. Tokat, T. Catli, F. Bayrak, E.B. Bozkurt, L. Olgun, Cochlear Implantation in Postmeningitic Deafness, *J. Craniofac. Surg.* (2018). doi:10.1097/SCS.0000000000004265.
- [10] A. De Barros, T. Roy, I. Amstutz Montadert, J.P. Marie, A. Marcolla, M.F. Obstoy, O. Choussy, D. Dehesdin, Y. Lerosey, Rapidly progressive bilateral postmeningitic deafness in children: Diagnosis and management, *Eur. Ann. Otorhinolaryngol. Head Neck Dis.* 131 (2014) 107–112. doi:10.1016/j.anorl.2013.04.006.

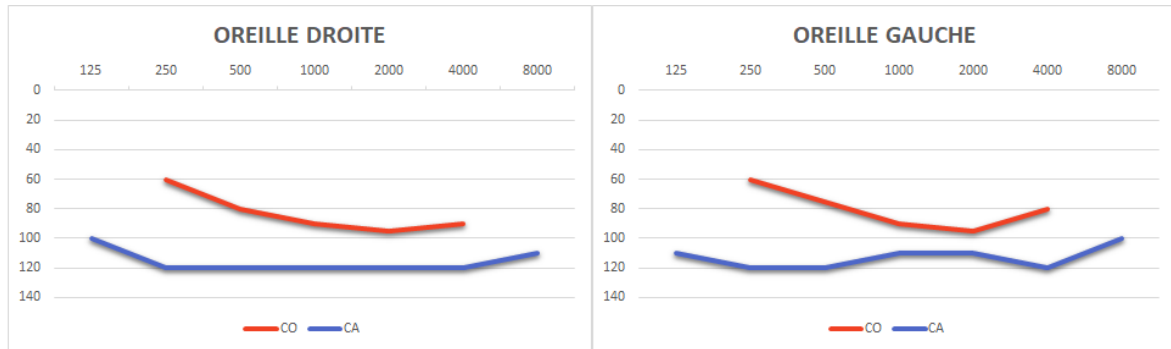


Fig. 1 :

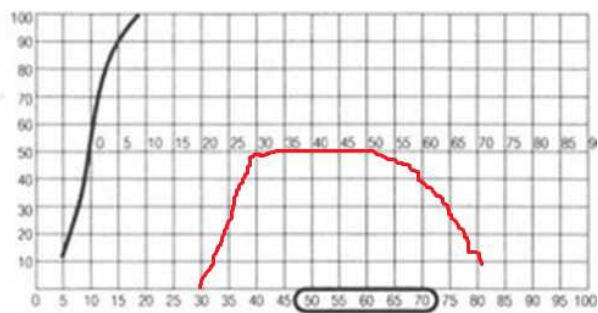
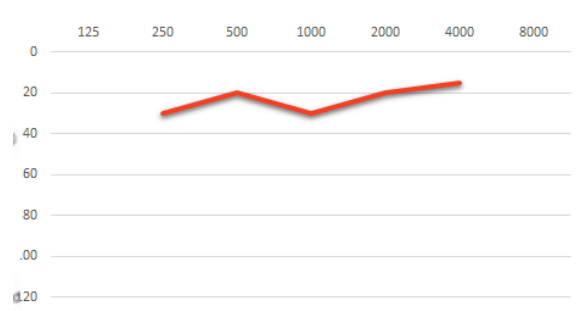


Fig. 2 :