



HAL
open science

La septorhinoplastie par désarticulation

R. Jankowski, P. Gallet, D.-T. Nguyen, C. Rumeau

► **To cite this version:**

R. Jankowski, P. Gallet, D.-T. Nguyen, C. Rumeau. La septorhinoplastie par désarticulation. *Annales françaises d'Oto-rhino-laryngologie et de Pathologie Cervico-faciale*, 2020, 137 (5), pp.389-393. <10.1016/j.aforl.2019.12.010>. <hal-03492585>

HAL Id: hal-03492585

<https://hal.science/hal-03492585v1>

Submitted on 7 Nov 2022

HAL is a multi-disciplinary open access archive for the deposit and dissemination of scientific research documents, whether they are published or not. The documents may come from teaching and research institutions in France or abroad, or from public or private research centers.

L'archive ouverte pluridisciplinaire HAL, est destinée au dépôt et à la diffusion de documents scientifiques de niveau recherche, publiés ou non, émanant des établissements d'enseignement et de recherche français ou étrangers, des laboratoires publics ou privés.



Distributed under a Creative Commons CC BY-NC 4.0 - Attribution - Non-commercial use - International License

LA SEPTORHINOPLASTIE PAR DESARTICULATION

R. Jankowski, P. Gallet, D.-T. Nguyen, C. Rumeau

CHRU-Nancy, ORL et Chirurgie cervico-faciale, Hôpitaux de Brabois, Bâtiment Louis Mathieu, Allée du Morvan, F-54600 Vandoeuvre les Nancy, France

EA 3450 DevAH – Développement, Adaptation et Handicap, Régulations cardio-respiratoires et de la motricité. Université de Lorraine, Faculté de Médecine de Nancy – Laboratoire de Physiologie – 9 av de la Forêt de Haye CS 50184 – 54505 Vandoeuvre les Nancy, France

* Auteur correspondant.

Adresse e-mail : r.jankowski@chru-nancy.fr (R. Jankowski)

RESUME

La septorhinoplastie par désarticulation propose une correction esthétique et fonctionnelle des dysmorphies naturelles de la pyramide nasale par libération des contraintes de croissance inscrites dans l'anatomie. La désarticulation du cartilage septolatéral de son cadre osseux menée par voie de la loge septale est associée à une voie externe de Rethi permettant de désarticuler, en préservant son intégrité, le dorsum du nez fibrocartilagineux sous le dorsum osseux. La pyramide osseuse est alors désarticulée jusqu'au nasion, après avoir réséqué si nécessaire une bosse osseuse, par deux ostéotomies paramédianes puis deux ostéotomies latérales basses menées dans le sillon basal. Les versants latéraux de la pyramide osseuse sont alors fracturés au niveau de leur bord postérieur par un pincement percutané qui permet de fermer le toit ouvert et de les réaligner sur la ligne médiane. Le cartilage septolatéral, réduit à la demande aux dépens de ses bords inférieur et antérieur, est ensuite repositionné sur le prémaxillaire. La traction sur son bord antérieur remet alors en tension rectiligne de face et de profil le dorsum fibrocartilagineux intégralement préservé sur son point d'attache au nasion. Cette technique permet de corriger toute déformation septale et de restaurer la rectitude du dorsum nasal de face et de profil.

Mots clés

Rhinoplastie ; septoplastie ; pyramide nasale ; développement du nez

Conflits d'intérêts : Aucun conflit d'intérêt

Introduction

La correction chirurgicale d'une dysmorphie naturelle de la pyramide nasale peut contribuer à l'amélioration de la qualité de vie. L'attente du patient est alors le plus souvent que la chirurgie restaure la morphologie d'un nez dont le développement a été faussé. L'hérédité mais aussi les différents traumatismes du nez, ceux de la traversée pelvienne à la naissance, de l'apprentissage de la marche ou des jeux d'enfants, de la pratique sportive, etc... semblent pouvoir même sans fracturer perturber l'équilibre de croissance entre les différentes pièces anatomiques qui composent l'édifice nasal et entraîner un développement dysharmonieux [1].

La restauration de la morphologie du nez à l'état de nature, lui redonner la forme et les proportions qu'il aurait dû avoir si sa croissance n'avait pas été perturbée est l'objectif d'une technique chirurgicale originale baptisée septorhinoplastie par désarticulation. Celle-ci repose sur la compréhension évo-dévo de la formation du nez, du tiers moyen de la face et de l'étage antérieur de la base du crâne [2].

Technique

Bases fondamentales - Evolution et développement du nez[3]

Dans le concept évo-dévo, l'invagination des placodes olfactives en direction du télencéphale primitif sous la forme de deux puits olfactifs donne par différenciation naissance au nez fibro-cartilagineux ou nez olfactif [2].

Ce dernier réunit par l'intermédiaire du fascia olfactif les cartilages alaires aux cartilages septolatéraux et ceux-ci à la muqueuse sensorielle lovée dans la base du crâne antérieure ethmoïdale [4].

Le cartilage septal, issu de la fusion médiane des deux cartilages septolatéraux [5], forme au cours de l'invagination des puits olfactifs la cloison du nez olfactif en s'articulant avec la lame perpendiculaire de l'ethmoïde.

Le plancher résiduel du nez olfactif, au terme de l'évolution et du développement humain, se limite aux deux prémaxillaires formant le palais primaire en avant des trous incisifs, vestiges des choanes primordiales par lesquelles le nez olfactif primordial s'est ouvert dans la cavité buccale des premiers tétrapodes amphibiens [2].

Le nez respiratoire, forgé par l'adaptation animale à la vie terrestre au cours de millions d'années, a transposé les choanes respiratoires à l'aplomb du larynx chez les mammifères par redéploiement et remaniement morphologique des os du palais secondaire à l'arrière du palais primaire et sous le nez olfactif [6]. Les vomers ont ainsi formé la cloison du nez respiratoire en s'articulant avec la cloison du nez olfactif[2].

Ainsi le septum nasal n'est pas l'équivalent d'un mât reposant sur la quille du palais buccal et qui soutient les composants de la pyramide nasale. Seul le cartilage quadrangulaire, qui est la portion médiane accolée des cartilages septolatéraux [5], sert à la projection et au soutien du

dos du nez cartilagineux en ne prenant appui que par son bord antérieur sur l'articulation médiane des os prémaxillaires, c'est-à-dire sur le plancher du nez olfactif [7].

Les vomers sont des os du palais secondaire qui au cours de l'évolution et de la formation du nez respiratoire sont venus s'impacter en coin derrière le palais primaire [8] et sous la cloison du nez olfactif pour ouvrir les choanes définitives sous le plancher du sphénoïde [6]. Ainsi leur développement naturel ou modifié par les traumatismes enfantins apparaît comme le facteur essentiel à l'origine des déformations de la cloison nasale ou de la pyramide nasale. L'éperon chondro-vomérien ou chondro-voméro-perpendiculaire semble être le témoin le plus constant de cet assemblage évolutif contraignant des nez respiratoire et olfactif. La cyphose du dos du nez semble en être le témoin également. L'adage de Cottle « as the septum goes, so goes the nose » se vérifie régulièrement dans les pyramides mal conformées.

Les lames perpendiculaires accolées de l'ethmoïde ne servent qu'à séparer l'organe olfactif mais pas à soutenir la pyramide nasale, bien que les déformations liées à leur articulation avec le cartilage quadrangulaire témoignent d'un assemblage conflictuel également possible entre ces deux structures [1].

Les cartilages septolatéraux comme les cartilages alaires sont des structures cartilagineuses arciformes d'une seule pièce. L'anatomie du cartilage septolatéral peut par analogie avec celle du cartilage alaire être décomposée en crus médiale, dôme et crus latérale [5]. Ils forment au devant du squelette facial la charpente des conduits olfactifs adossés en canon de fusil qui se prolongent par l'intermédiaire du fascia olfactif sous le bord antérieur de la voûte crânienne formée par les os nasaux et frontaux jusqu'à l'organe sensoriel lové dans la base du crâne ethmoïdale [4] (Figure 1).

Description technique

Fort de ces considérations sur l'évolution et le développement du nez et les facteurs de ses déformations, la technique de septorhinoplastie par désarticulation est menée en trois temps successifs.

Désarticulation de la cloison nasale

Dans le concept évo-dévo, c'est la croissance du septum qui conditionne pour l'essentiel la conformation de la pyramide nasale. La croissance fait suite au développement embryologique qui a articulé le nez olfactif au nez respiratoire et débute in utéro au cours des deuxième et troisième trimestres de la grossesse. Les trois champs de force qui s'opposent dans la croissance indépendante de chacun des composants du septum sont fixés après la naissance dès lors que la lame perpendiculaire et le vomer sont ossifiés. Seul le cartilage quadrangulaire garde son élasticité originelle et la mémoire d'une croissance plane dans le plan sagittal. La croissance de ces trois pièces et de l'édifice septopyramidal se poursuit durant l'enfance et l'adolescence, les poussées pubertaires amplifiant souvent leurs contraintes tectoniques, et peut parfois se prolonger tard dans l'âge adulte [1].

La septoplastie par désarticulation, exposée dans un autre article [7], permet de libérer ces contraintes de croissance, de corriger ainsi la majorité des déformations du dorsum

cartilagineux et de l'aligner dans le plan médian. Elle permet aussi d'adapter la projection des cartilages septolatéraux à celle des cartilages alaires par le repositionnement du bord antérieur du cartilage quadrangulaire sur le prémaxillaire et fait alors ressortir les déformations de la pyramide osseuse constituée des apophyses frontales des maxillaires et des os nasaux unis entre eux par une articulation immobile.

Désarticulation du nez fibro-cartilagineux

La désarticulation du nez fibrocartilagineux sous le toit en auvent de l'orifice piriforme permet de compléter l'exposition des déformations de la pyramide osseuse. Elle peut être réalisée par voie dissimulée [9] ou ouverte [1], et améliorée dans les deux cas par l'utilisation de la vision endoscopique.

Après avoir disséqué la loge du dorsum par décollement de la peau sous le SMASS, la palpation à l'aide d'un décolleur de Cottle repère le bord antérieur de l'orifice piriforme. Un bistouri à lame angulée 70° de Beaver incise en fer à cheval le périoste jusqu'à l'os un millimètre au-dessus de celui-ci. Une rugine de Howard abaisse délicatement la berge inférieure de l'incision jusqu'à découvrir le périchondre du dorsum cartilagineux, puis décolle le périoste au contact de l'os à la face supérieure du dorsum osseux en remontant jusqu'au nasion, et en décollant latéralement les versants du dorsum osseux de manière à exposer complètement la bosse osseuse. La couverture périostée est mise en réserve sous un puis deux écarteurs d'Aufricht prenant contact avec l'os frontal de part et d'autre du nasion (**Figure 2**).

La dissection de la face inférieure du dorsum osseux débute latéralement, d'un côté puis de l'autre, en perforant le ligament unissant le fascia olfactif au bord antérieur de l'orifice piriforme à l'aide d'un décolleur de Cottle dont l'extrémité discrètement angulée cherche le contact de l'os à la face inféro-latérale du dorsum osseux. La dissection sous-périostée de la face interne des versants latéraux du dorsum osseux est étalée sur environ un centimètre carré de chaque côté.

Le ligament unissant le fascia olfactif à la pointe fragile des os nasaux est sectionné à l'aide de ciseaux dont l'extrémité pointue des lames cherche le contact de leur face inférieure. Les deux aires de décollement latérales peuvent alors facilement être mises en continuité l'une avec l'autre dans le plan sous-périosté à l'extrémité antérieure de la face inférieure du dorsum.

La poursuite du décollement à la face inférieure du dorsum osseux est poursuivie sous contrôle endoscopique à l'aide de l'aspirateur-décolleur de Guillain. Le décollement du périoste est en général aisé et l'abaissement du nez fibro-cartilagineux rendu possible par la désarticulation précédente du cartilage quadrangulaire. Le seul obstacle peut être la rencontre avec un résidu de lame perpendiculaire de l'ethmoïde resté attaché sous les os nasaux en arrière de la zone de désarticulation du cartilage quadrangulaire qu'il faut alors réséquer à la pince mors-curette pour pouvoir progresser jusqu'au nasion (**Figure 3**).

L'exposition des deux faces du dorsum osseux permet d'analyser précisément ses déformations et de choisir les ostéotomies adaptées pour les corriger.

Une bosse osseuse, symétrique ou asymétrique, est détachée en triangle par deux ostéotomies horizontales. Le tranchant de l'ostéotome tenu horizontalement est positionné sur le bord antérieur de l'orifice piriforme, de chaque côté en un point qui abaisse la hauteur du dorsum osseux de sorte que la hauteur des versants latéraux laissés en place soit symétrique. Les deux ostéotomies suivent une ligne droite imaginaire visant le nasion et se rejoignent, en fonction de la longueur de la bosse ainsi détachée, à une distance variable en dessous du nasion. Deux ostéotomies verticales paramédianes détachent ensuite le bord supérieur de chaque versant latéral jusqu'au nasion (Figure 4).

Un dorsum osseux dont la base trapézoïdale sous le nasion apparaît trop large peut être réduit en réséquant une baguette osseuse entre les deux ostéotomies verticales, permettant ainsi si nécessaire la correction d'un excès de largeur de la racine du nez.

Les ostéotomies latérales menées par voie vestibulaire nasale détachent le bord inférieur de chaque versant latéral de la pyramide nasale le long du sillon basal jusqu'au contact de l'os frontal (Figure 5).

Le bord postérieur des versants latéraux peut alors généralement être fracturé par une pression digitale percutanée appuyée qui permet de fermer le toit ouvert par rapprochement du bord supérieur des versants latéraux, de mobiliser l'ensemble de la pyramide nasale osseuse de part et d'autre de la ligne médiane, et de la réaxer dans les nez déviés. Dans quelques cas une discrète incision canthale interne est nécessaire pour séparer le bord postérieur des versants latéraux par ostéotomie transcutanée.

Le bord antérieur du cartilage quadrangulaire saisi par une pince à disséquer est alors repositionné sur son socle prémaxillaire (Figure 6a) et tracté pour mettre en tension le dorsum du nez fibrocartilagineux resté attaché au nasion. Les versants latéraux osseux remodelés et mobilisés précédemment sont alors simplement repositionnés sur le cintre du dorsum fibrocartilagineux de façon à redonner à la pyramide nasale des versants symétriques et un dorsum ostéo-cartilagineux aligné de face et de profil.

Dans quelques cas il peut être nécessaire à ce stade de réséquer une baguette supplémentaire aux dépens du bord inférieur du cartilage quadrangulaire pour abaisser sa hauteur et corriger une cyphose résiduelle, ou encore de pratiquer une résection céphalique du dôme des cartilages septolatéraux pour affiner la largeur du dorsum cartilagineux sous la pointe des os nasaux [1].

Désarticulation des crus latérales des cartilages alaires

Le dernier temps de la rhinoplastie consiste à adapter si nécessaire la pointe du nez à sa nouvelle pyramide et à corriger quand elles existent les dysmorphies des cartilages alaires. Les techniques sont largement décrites ailleurs et trop nombreuses pour être rapportées ici. Deux points nous semblent fondamentaux.

Les crus latérales des cartilages alaires s'articulent avec les crus latérales des cartilages septolatéraux à la manière des tuiles canal romaines, en emboîtant leurs bords enroulés en

sens inverse (*scroll ligament* des auteur anglais). La résection prudente du bord céphalique des crus latérales semble un préalable utile à toute correction de la pointe.

Les techniques de plicature et de suture semblent plus sûres que les résections, sans exclure ces dernières, dans la correction des dysmorphies de la pointe.

Contention et pansement

La contention du cartilage quadrangulaire est assurée par 1)deux fils-guides transcolumellaires noués sur un bourdonnet par une traction différentielle assurant la rectitude du dorsum fibro-cartilagineux (**Figure 6b**) 2)des attelles endonasales en silastic nouées entre elles par un point en U transfixiant la cloison.

La contention des versants latéraux permettant une correction de parenthèses faciales [10] est assurée par une attelle thermoformée.

Discussion

La technique de résection de la bosse ostéo-cartilagineuse décrite par Joseph ainsi que ses variantes historiques dénaturent l'organisation anatomique et fonctionnelle de la pyramide nasale au profit premier de l'esthétique. La technique de préservation du dorsum nasal de Cottle et ses adaptations historiques [1, 11, 12]ont ouvert la voie à la septorhinoplastie esthétique et fonctionnelle.

Conclusion

La septorhinoplastie par désarticulation propose une correction fonctionnelle et esthétique originale des dysmorphies nasales naturelles par la libération des contraintes de croissance inscrites dans l'anatomie.

REFERENCES

1. Jankowski.R, *Septoplastie et Rhinoplastie par Désarticulation*. 2016, Paris: Elsevier Masson.
2. Jankowski, R., ed. *The evo-devo origin of the nose, anterior skull base and midface*. 2013, Springer ISBN 978-2-8178-0421-7: Paris.
3. Jankowski, R. and S. Márquez, *Embryology of the nose: The evo-devo concept*. World Journal of Otorhinolaryngology, 2016. **6**(2): p. 33-40.
4. Jankowski, R., et al., *The olfactory fascia: an evo–devo concept of the fibrocartilaginous nose*. Surgical and Radiologic Anatomy, 2016. **38**(10): p. 1161-1168.
5. Varoquier, M., et al., *Les cartilages latéraux supérieurs du nez existent-ils ? Concept de cartilages septolatéraux*. Annales Française d'ORL et pathologie cervico-faciale, soumis.
6. Moore, W., ed. *The mammalian skull*. Biological structure and function, ed. R. Harrison and R. McMinn. Vol. 8. 1981, Cambridge University Press: Cambridge, UK. 369.
7. Jankowski, R., et al., *La septoplastie par désarticulation*. European Annals of Otorhinolaryngology, Head and Neck Diseases, (soumis).
8. Botti, S., et al., *Vomero-premaxillary joint: a marker of evolution of the species*. European Annals of Otorhinolaryngology, Head and Neck diseases, 2017. **134**(2): p. 83-87.
9. Boulanger, N., et al., *Septorhinoplasty by disarticulation: early assessment of a new technique for morphological correction of crooked noses*. Rhinology, 2013. **51**(1): p. 77-87.
10. Bonfort, G., et al., *Nasal or canthal-alar parentheses: A study of the facial base of the nose*. European annals of otorhinolaryngology, head and neck diseases, 2016. **133**(6): p. 377-381.
11. Gola, R., *Rhinoplastie fonctionnelle et esthétique*. 2000: Springer Science & Business Media.
12. Saban, Y., et al., *Preservation rhinoplasty*. 2018, ISBN 978-605-5322-49-6.

Figure 1: Dissection anatomique du fascia olfactif sous la face inférieure de l'os nasal gauche

Le fascia olfactif (4) réunit les cartilages alaires aux cartilages septolatéraux et ces derniers à la base du crâne frontale et ethmoïdale par un tractus fibreux (récliné par l'instrument sur la photo). L'ensemble des éléments du nez fibrocartilagineux se différencie à partir des parois des puits olfactifs embryonnaires formés par l'invagination des placodes olfactives en direction du télencéphale

Figure 2: Vue endoscopique du dorsum nasal après élévation du périoste mis en réserve sous les écarteurs d'Aufricht

eA = écarteur d'Aufricht; d = décolleur de Cottle; do = dorsum osseux; dc = dorsum cartilagineux; cl = crus latérale des cartilages alaires

Figure 3: Le nez fibrocartilagineux est décollé de la face inférieure du dorsum osseux jusqu'au nasion

eA = écarteur d'Aufricht; d = décolleur de Cottle; nfc = nez fibrocartilagineux

Figure 4: Résection de la bosse osseuse puis ostéotomies paramédianes jusqu'au nasion

a: Schéma (en jaune est figuré le toit ouvert laissé par la résection de bosse; en bleu est figurée le prolongement du toit ouvert jusqu'au nasion par deux ostéotomies paramédianes)

b: Vue endoscopique (eA = écarteur d'Aufricht; bo = bosse osseuse; nfc = nez fibrocartilagineux)

Figure 5: Schéma des ostéotomies paramédianes (en jaune), latérales (en rouge) et transversales (en bleu). Les ostéotomies transversales sont le plus souvent remplacées par une fracture percutanée du bord postérieur des versants latéraux de la pyramide osseuse (a: vue de face; b: vue de profil)

Figure 6: Réalignement des nez fibrocartilagineux et osseux

a: par repositionnement du bord antérieur du cartilage quadrangulaire sur le prémaxillaire

b: et mise en tension du nez fibrocartilagineux resté attaché au nasion grâce à des fils guides transcolumellaires noués sur un bourdonnet (b)

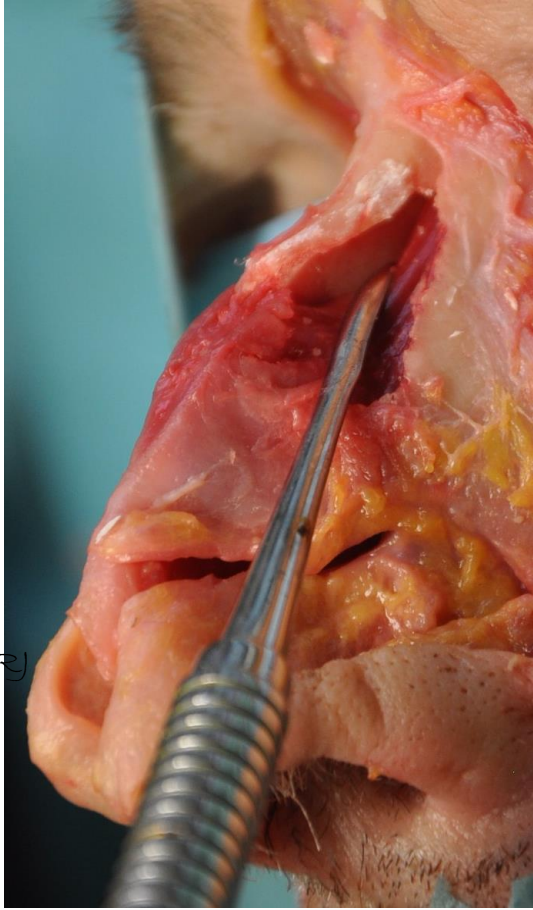


Figure 1:

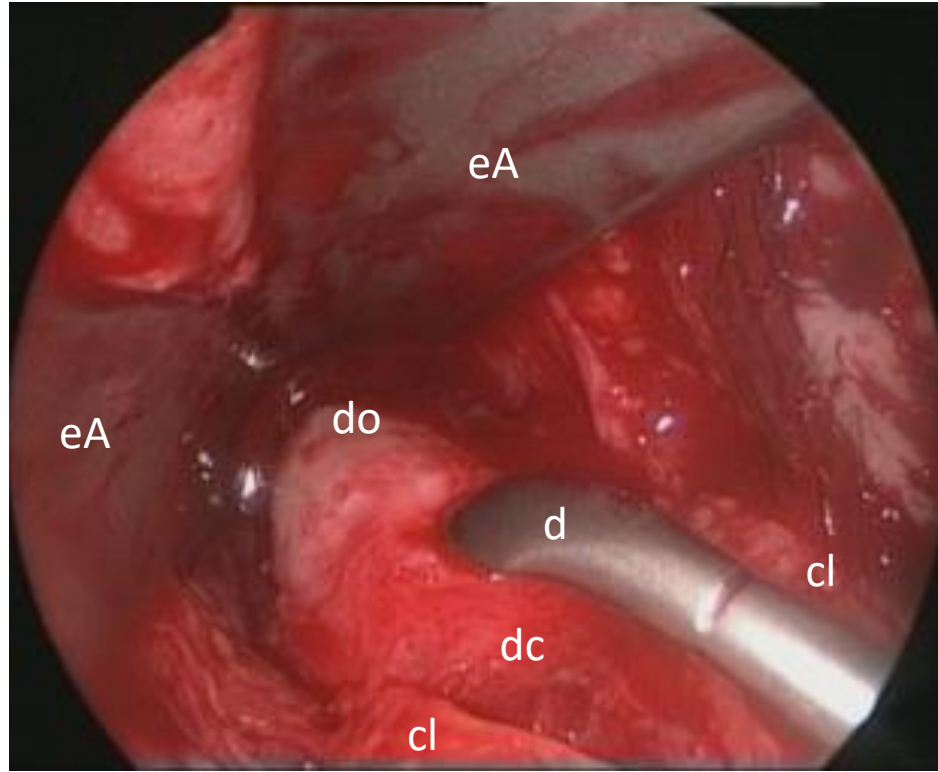


Figure 2

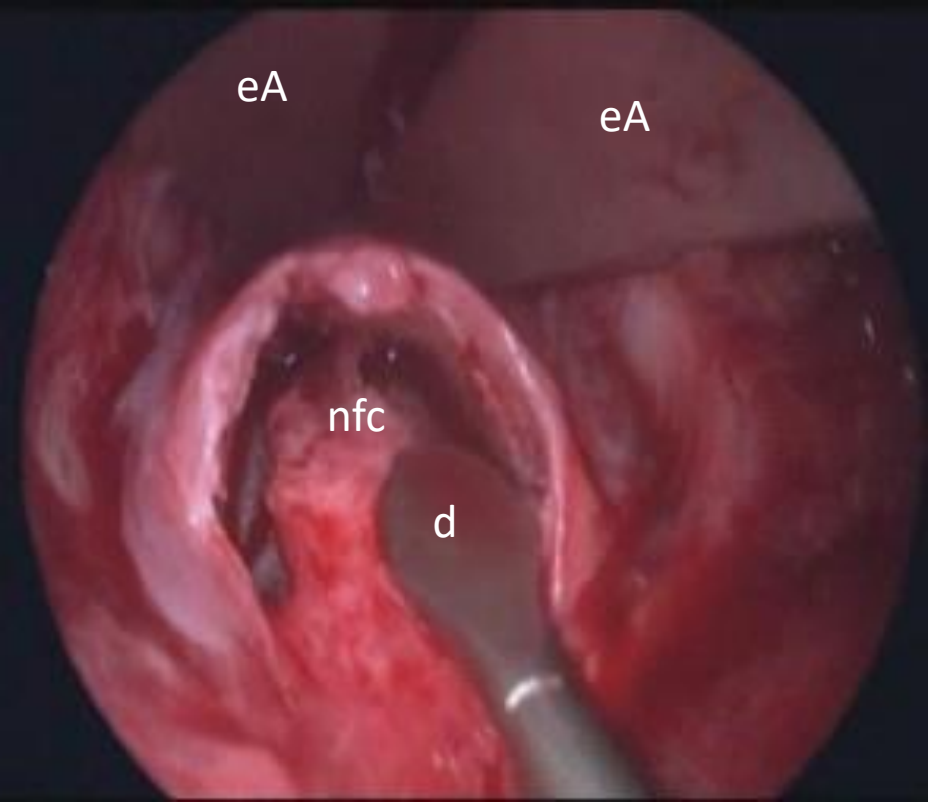


Figure 3

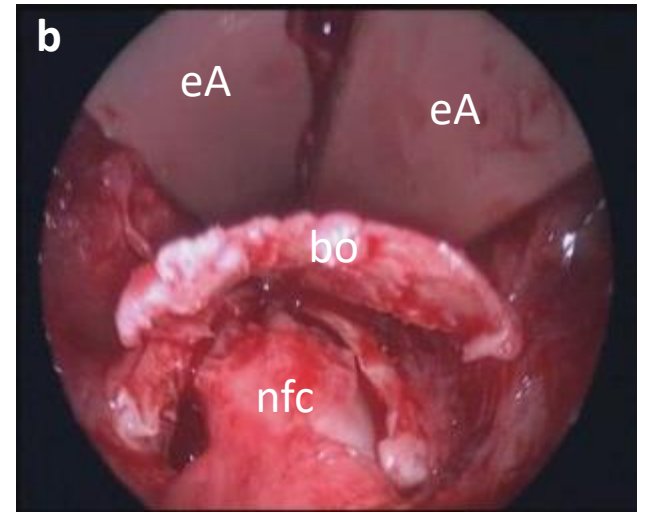
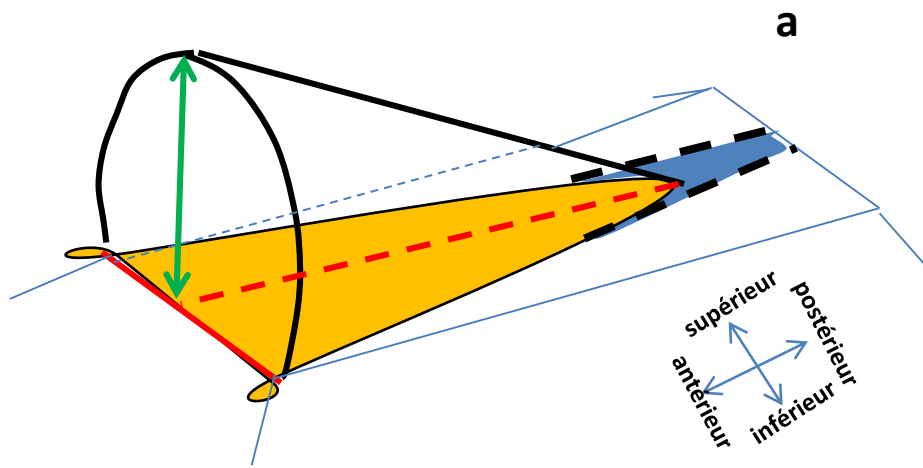


Figure 4

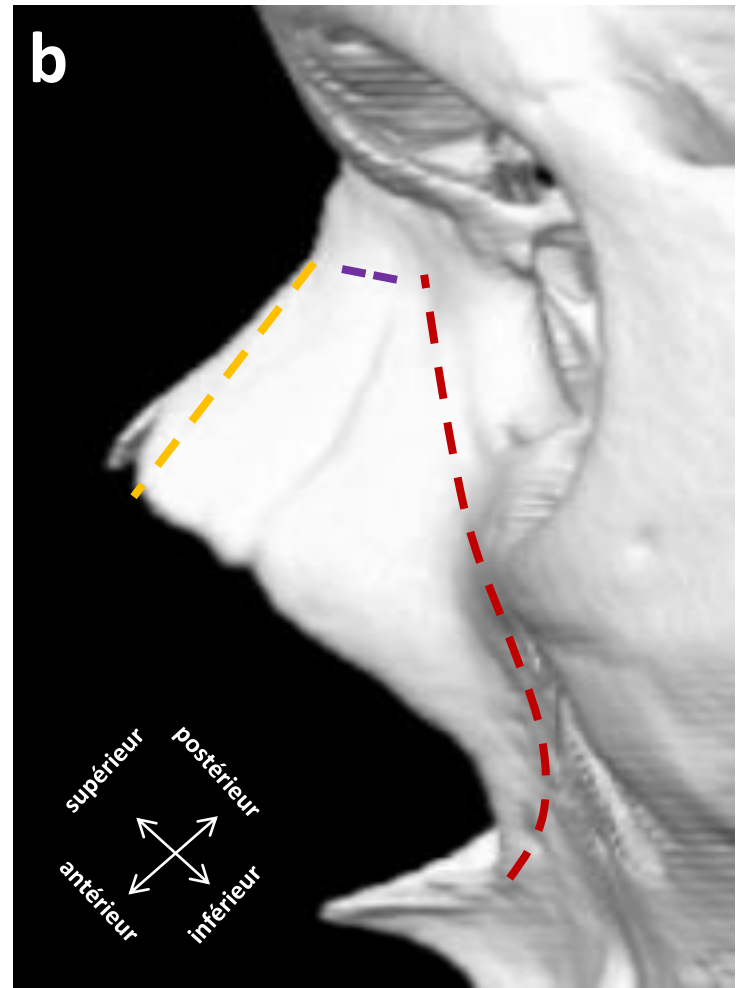
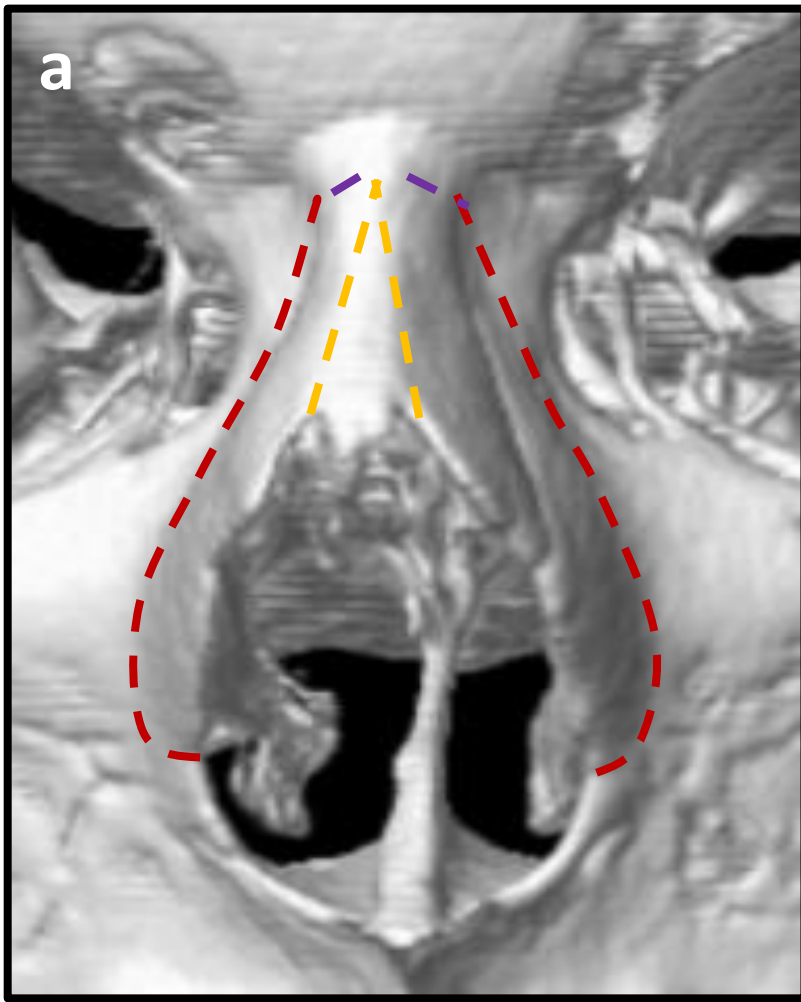


Figure 5

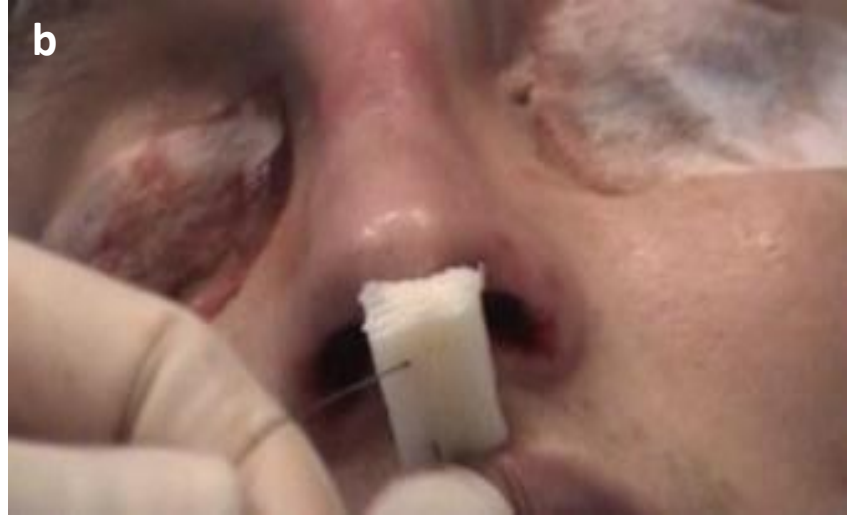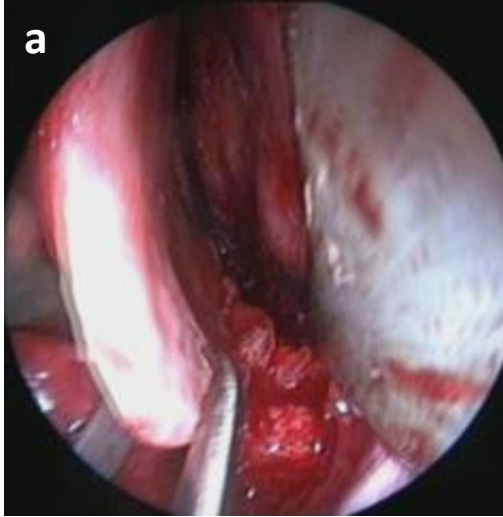


Figure 6