



HAL
open science

Une tachycardie, un démarrage... une solution !

Claude Kouakam

► **To cite this version:**

Claude Kouakam. Une tachycardie, un démarrage... une solution!. La Presse Médicale Formation, 2020, 1, pp.428 - 431. 10.1016/j.lpmfor.2020.09.002 . hal-03492565

HAL Id: hal-03492565

<https://hal.science/hal-03492565>

Submitted on 21 Nov 2022

HAL is a multi-disciplinary open access archive for the deposit and dissemination of scientific research documents, whether they are published or not. The documents may come from teaching and research institutions in France or abroad, or from public or private research centers.

L'archive ouverte pluridisciplinaire **HAL**, est destinée au dépôt et à la diffusion de documents scientifiques de niveau recherche, publiés ou non, émanant des établissements d'enseignement et de recherche français ou étrangers, des laboratoires publics ou privés.



Distributed under a Creative Commons Attribution - NonCommercial 4.0 International License

L'ECG à la loupe

Une tachycardie, un démarrage... une solution !

Claude Kouakam – Institut cœur Poumon, CHU Lille, 59000 Lille
claude.kouakam@chru-lille.fr

Une patiente de 38 ans, sans antécédents notables ni traitement cardiovasculaire, se plaint depuis de nombreuses années d'accès de palpitations brèves, à début et fin brutale, le plus souvent déclenchés par le stress, parfois interrompus par des manœuvres vagales, et qui n'ont jamais pu être documentés. A l'occasion d'un nouveau passage aux urgences pour une énième récurrence, un Holter ECG de 72h est réalisé qui, cette fois enfin, va permettre de documenter un épisode. Le tracé de l'épisode de tachycardie issu du Holter est le suivant (figure 1):

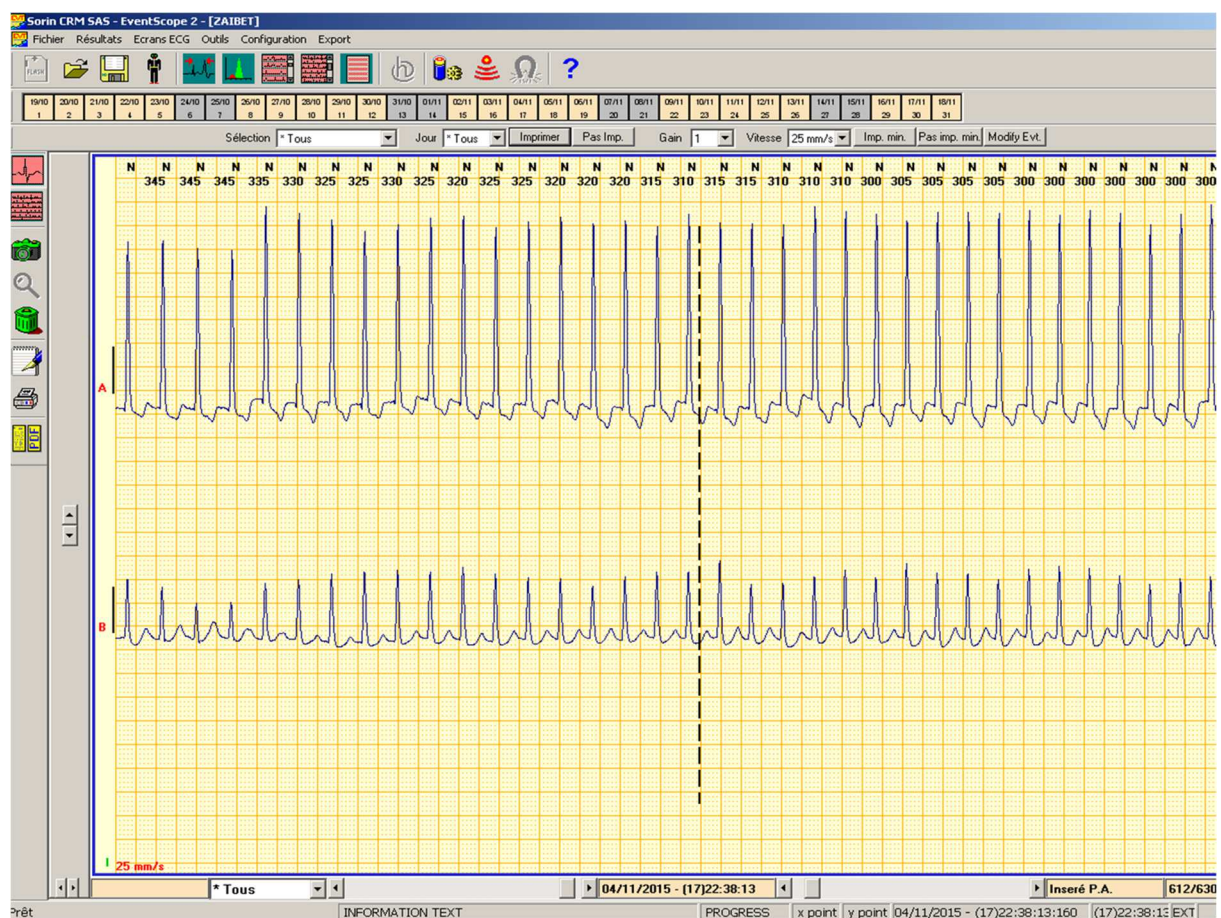


Figure 1 – 1er tracé Holter ECG

Quel est votre diagnostic ?

Avez-vous sur ce tracé suffisamment d'information pour proposer une prise en charge, si oui laquelle ? Si non que faites-vous pour essayer d'étayer votre diagnostic ?

Par chance il s'agit d'un tracé ECG long et la solution se trouve très vraisemblablement sur le mode de démarrage de la tachycardie que voici. Pensez-vous être à même de porter un diagnostic de certitude ?

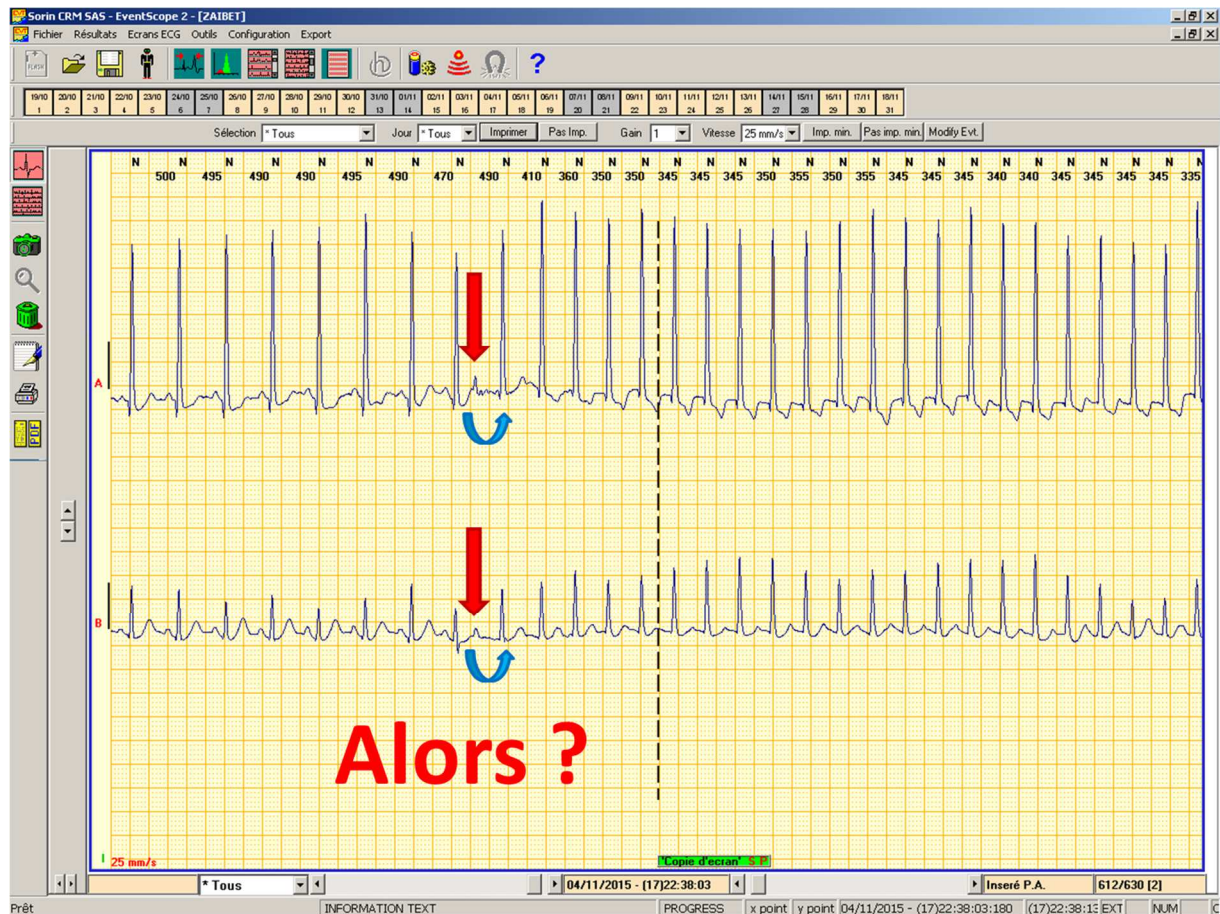


Figure 2 – Holter ECG : démarrage de la tachycardie

Démarche diagnostique

De quel type de tachycardie s'agit-il ?

Le premier ECG montre une tachycardie régulière à QRS fins, à 180 bpm, sans activité atriale clairement identifiable. Difficile de trancher avec certitude entre tachycardie atriale et tachycardie jonctionnelle même si l'âge de la patiente et le contexte clinique plaident pour la seconde hypothèse.

Le second tracé (qui est en fait le 1^{er} dans l'ordre chronologique) est plus informatif car il permet d'analyser le mode de démarrage de la tachycardie. Au début du tracé, l'activité atriale est bien visible devant chaque QRS. L'épisode démarre ainsi par une tachycardie sinusale à 120 bpm, puis survient une extrasystole atriale (flèche rouge) suivie d'un allongement brutal de l'intervalle PR puis démarrage de la tachycardie. On a l'impression d'un empâtement du pied du QRS par rapport au QRS en rythme sinusal. Tout ceci traduit l'existence d'une double voie de conduction nodale (dualité nodale) avec une voie rapide qui conduit avec un intervalle PR normal mais possède des périodes réfractaires longues, et une voie lente avec des périodes réfractaires plus courtes mais qui conduit avec un PR long. L'onde P rétrograde se trouve vraisemblablement dans le pied du QRS d'où son aspect empâté.

Réponse

Il s'agit donc d'une tachycardie jonctionnelle par réentrée intra-nodale (RIN) que l'on dénomme classiquement maladie de Bouveret.

Le diagnostic de certitude étant établi, la patiente a pu bénéficier avec succès d'une ablation par radiofréquence de la voie lente.

Pour en savoir plus

2019 ESC Guidelines for the management of patients with supraventricular tachycardia. The Task Force for the management of patients with supraventricular tachycardia of the European Society of Cardiology (ESC). Developed in collaboration with the Association for European Paediatric and Congenital Cardiology (AEPC). **Eur Heart J 2020**; 41: 655-720

Conflit d'intérêts: Aucun en rapport avec la publication de cet article