



HAL
open science

Une télangiectasie hémorragique héréditaire révélée tardivement par une thrombose veineuse cérébrale : à propos d'un cas

P. Constant Dit Beaufile, S. de Gaalon, O. Espitia, G. Ploton, S. Mercier, R. Liberge, J. Connault

► To cite this version:

P. Constant Dit Beaufile, S. de Gaalon, O. Espitia, G. Ploton, S. Mercier, et al.. Une télangiectasie hémorragique héréditaire révélée tardivement par une thrombose veineuse cérébrale : à propos d'un cas. *La Revue de Médecine Interne*, 2020, 41, pp.628 - 631. 10.1016/j.revmed.2020.03.013 . hal-03492086

HAL Id: hal-03492086

<https://hal.science/hal-03492086>

Submitted on 23 Sep 2022

HAL is a multi-disciplinary open access archive for the deposit and dissemination of scientific research documents, whether they are published or not. The documents may come from teaching and research institutions in France or abroad, or from public or private research centers.

L'archive ouverte pluridisciplinaire **HAL**, est destinée au dépôt et à la diffusion de documents scientifiques de niveau recherche, publiés ou non, émanant des établissements d'enseignement et de recherche français ou étrangers, des laboratoires publics ou privés.



Distributed under a Creative Commons Attribution - NonCommercial 4.0 International License

Une télangiectasie hémorragique héréditaire révélée tardivement par une thrombose veineuse cérébrale : à propos d'un cas.

Hereditary hemorrhagic telangiectasia of late revelation by a cerebral venous thrombosis : a case report.

P. Constant Dit Beaufiles¹, S. De Gaalon¹, O. Espitia², G. Ploton², S. Mercier³, R. Liberge⁴, J. Connault²

1 : Clinique neurologique, CHU de Nantes, Boulevard Jacques Monod 44093 Nantes cedex 1

2 : Service de médecine vasculaire, CHU de Nantes, Boulevard Jacques Monod 44093 Nantes cedex 1

3 : Service de génétique clinique, CHU de Nantes, 1, Place Alexis Ricordeau, 44093 Nantes

4 : Service de radiologie et imagerie médicale, CHU de Nantes, 1, Place Alexis Ricordeau, 44093 Nantes

Auteur correspondant :

P. Constant Dit Beaufiles,

téléphone : 02 40 16 52 12

email : pacome.constantditbeaufiles@chu-nantes.fr

Une télangiectasie hémorragique héréditaire révélée tardivement par une thrombose veineuse cérébrale : à propos d'un cas.

Hereditary hemorrhagic telangiectasia of late revelation by a cerebral venous thrombosis : a case report.

Résumé

Introduction. La télangiectasie hémorragique héréditaire (THH) est une pathologie autosomique dominante révélée par la triade épistaxis, télangiectasie et hérédité familiale.

Observation. Nous rapportons le cas d'un patient ayant eu une thrombophlébite cérébrale idiopathique compliquée d'infarctus cérébral traitée par warfarine. Dans le contexte d'un hématome du psoas par surdosage aux anticoagulants oraux avec alitement, le patient avait eu une thrombose veineuse profonde du membre inférieur gauche compliquée d'embolie pulmonaire, ayant révélé une malformation artério-veineuse pulmonaire. Après réévaluation, le patient présentait un phénotype clinique de THH confirmé génétiquement. Le patient avait été traité par Rivaroxaban permettant une amélioration clinique et une réperméabilisation partielle des thromboses à six mois. Le sur-risque thrombotique a déjà été étudié chez les patients THH mais l'utilisation des anticoagulants est à risque chez ces patients. Néanmoins le traitement avait été bien toléré par ce patient.

Conclusion. Il s'agit du premier cas décrit de thrombophlébite cérébrale révélant une THH et traitée par rivaroxaban.

Mots-clés : thrombose ; télangiectasie hémorragique héréditaire ; anticoagulation.

Abstract

Introduction. Hereditary hemorrhagic telangiectasia (HHT) is an autosomal dominant disease characterized by the triad of nose bleeding, telangiectasia and familial heredity.

Case report. We report the case of a patient who had idiopathic venous cerebral thrombosis complicated by a cerebral infarction treated with warfarin. In the context of a psoas hematoma by warfarine overdose and immobilization, the patient had deep vein thrombosis of the left lower limb with pulmonary embolism revealing a pulmonary arteriovenous malformation. After a reexamination, the patient clinical phenotype of HHT was confirmed genetically. The patient was treated with rivaroxaban allowing clinical improvement and partial recanalization of all thrombosis after six months. Thrombotic overrisk has already been studied in HHT patients but the use of anticoagulants is at higher risk in these patients. However this patient experienced no adverse event with rivaroxaban.

Conclusion. This is the first case described of cerebral venous thrombosis treated with rivaroxaban revealing an HHT.

Keywords: Thrombosis; hereditary hemorrhagic telangiectasia; anticoagulation.

Introduction

La télangiectasie hémorragique héréditaire (THH) est une maladie génétique autosomique dominante de pénétrance variable avec deux gènes principalement en cause : ENG et ACVRL1[1]. Le tableau classique est la présence d'épistaxis récidivantes dans un contexte familial. Il existe chez ces patients un sur-risque thrombotique. Nous présentons un cas clinique de diagnostic tardif de THH, dans le cadre d'une complication liée aux antivitamines K (AVK) introduits pour une thrombose veineuse cérébrale (TVC) traitée secondairement par rivaroxaban.

Observation

Nous rapportons le cas d'un homme de 45 ans, sans antécédent personnel ou familial notable hormis le décès de sa mère à cause d'une hypertension artérielle pulmonaire selon les dires du patient. Il avait présenté, en novembre 2018, une TVC compliquée d'un infarctus veineux (Fig. 1 et 2), révélée par des céphalées et une crise d'épilepsie focale. Après un bilan étiologique complet (recherche de thrombophilie, cancer, mutation Jak2, clone HPN, sérologie antiphospholipide et lupus anticoagulant, maladie inflammatoire) n'ayant retrouvé aucune cause, le patient avait été mis sous warfarine en relai d'énoxaparine. Un mois plus tard, il avait présenté des douleurs de la cuisse gauche imputées initialement à une cruralgie. Devant la douleur persistante, le patient avait consulté aux urgences. Un scanner avait montré la présence d'un hématome du psoas gauche (Fig. 3). Une numération sanguins et un *International Normalized Ratio* (INR) prélevés dans ce contexte révélaient une anémie à 9,5 g/dL et un surdosage aux AVK avec un INR égal à 6. Une antagonisation de l'AVK avait été mise en place par 10 mg de vitamine K associée à la transfusion de deux culots globulaires . Deux jours plus tard, le patient se plaignait à nouveau de douleurs au membre inférieur gauche et présentait une dyspnée. Un angioscanner pulmonaire confirmait la présence d'une embolie pulmonaire avec un thrombus en regard d'une malformation artério-veineuse (MAV) (Fig 4.) associée à une thrombose veineuse obstructive ilio-fémoro-poplitée gauche. Un traitement par héparine par voie intraveineuse continue était débuté avec surveillance de l'hémoglobine. Puis, devant la tolérance satisfaisante, ce traitement était relayé par rivaroxaban. Ce choix était fondé sur la réticence du patient vis-à-vis des AVK, la nécessité d'une anticoagulation efficace lors des embolies pulmonaires et la présence, dans la littérature, d'arguments quant à l'efficacité de ce traitement dans la thrombophlébite cérébrale avec un faible risque hémorragique.

Parallèlement, on conduisait une enquête vis-à-vis de sa MAV : il ne présentait pas d'épistaxis récidivant, pas d'abcès cérébral ou d'antécédent de MAV dans son histoire personnelle ou familiale, mais il avait présenté des télangiectasies sur ses lèvres et ses pulpes digitales. On ne retrouvait aucune autre lésion malformative au niveau hépatique ou cérébral. Le diagnostic de THH était suspecté avec un score de Curaçao égal à 2 et confirmé par la présence d'une mutation c.1435C>T de ACVRL1. Le suivi était marqué par la persistance de la phlébite ilio-fémorale et une reperméabilisation partielle du sinus sagittal et transverse sous rivaroxaban, tandis que l'on observait la disparition du thrombus en regard de la MAV. L'enquête familiale était en cours chez son père et ses filles. Il devait être prochainement pris en charge pour sa MAV.

Discussion

L'originalité de ce cas clinique repose sur la découverte fortuite et tardive d'une THH dans le cadre d'un double accident thrombotique, et la gestion de l'anticoagulation. La THH est une maladie rare touchant un individu pour 5000 [1]. Les principales complications sont en lien avec, d'une part les épistaxis récidivantes ou les saignements muqueux digestifs entraînant une gêne sociale et des carences martiales et, d'autre part, la survenue de MAV notamment au niveau hépatique, pulmonaire et cérébral responsable de complications propres à chaque organe.

La découverte tardive de THH est faite fréquemment à l'occasion de l'apparition des complications [2–4]. Ces MAV peuvent être pourvoyeuses au niveau cérébral d'hémorragie, au niveau pulmonaire d'embolie paradoxale et de shunt droite/gauche et au niveau hépatique d'hypertension portale, d'insuffisance cardiaque à haut débit et de tumeur hépatique. Une étude transversale de Pierruci et al. chez 233 patients THH rapportait un âge moyen de début des symptômes égal à 16, 2 ± 13 ans avec un maximum de 60 ans chez les cas index [5]. L'âge au diagnostic était égal 45,9 ± 15,3 ans. Les symptômes révélateurs étaient principalement les épistaxis mais seulement cinq patients parmi les cas index n'avaient pas eu de manifestation hémorragique initialement. Douze patients index avaient eu le diagnostic après la survenue d'une complication mais 8 de ces patients avaient déjà présenté des manifestations cliniques dans l'enfance. La rareté de la maladie, l'absence d'histoire familiale, le phénotype et la pénétrance variable intrafamiliale concourent à retarder le diagnostic et à exposer à des complications spécifiques de la THH [1,5]. Néanmoins ce retard diagnostic semble plus fréquent chez les cas index, avec environ 10 ans d'écart [5]. Ce retard

diagnostic est potentiellement délétère au vu des enjeux portant sur le dépistage et le traitement des complications de la THH.

Deux principaux gènes ont été décrits : ACRVL1 et ENG responsables respectivement pour le premier d'un sur-risque de MAV hépatique et pour le second de MAV pulmonaire et cérébrale. Ces deux gènes ont également été identifiés comme étant associés à l'hypertension artérielle pulmonaire précapillaire de type I(HTP) [6]. L'HTP dans la THH serait soit idiopathique, soit secondaire soit à un hyperdébit associé aux MAV. La majorité des cas d'HTP de type 1 et de THH rapportés étaient porteurs de la mutation d'ACRVL1 [7,8]. La physiopathologie commune impliquerait la voie du TGF-Bêta. Nous n'avons pas pu plus explorer l'antécédent de sa mère du fait de son décès précoce et ancien mais un diagnostic méconnu de THH chez elle pourrait expliquer son hypertension artérielle pulmonaire. Ces gènes codent pour des protéines de la famille de la voie de signalisation du TGF-Bêta. La physiopathologie impliquerait une prolifération endothéliale excessive avec un défaut de recrutement des cellules pariétales lors de l'angiogenèse par une altération de la voie de signalisation du TGF-Bêta [9].

L'association entre maladie thrombo-embolique et THH a déjà été décrite dans plusieurs cas cliniques ou cohortes de patients[10–13]. Une étude récente de Chaturvedi et al. a rapporté, chez 200 patients THH, une prévalence des manifestations thrombotiques veineuses égale à 12,5% [11]. Celles-ci survenaient principalement au niveau des membres inférieurs et étaient récurrentes dans 50% des cas. Dans 78% des cas, un facteur déclenchant était retrouvé. Néanmoins, 10 patients avaient un traitement anticoagulant au long cours, en majorité par les AVK. Quatre patients avaient eu des complications hémorragiques ayant imposé l'arrêt de l'anticoagulation. Cependant, aucune étude à fort niveau de preuve n'a encore validé cette association de manière formelle ni en a quantifié le risque.

Le mécanisme évoqué serait une concentration plus élevée du facteur VIII et du Facteur Von Willebrand dans le sérum des patients THH d'après Shovlin et al. avec une association significative entre la concentration du facteur VIII (hors contexte aigu) et l'épisode thromboembolique veineux qui a concerné 20 patients sur 309 [13]. Livesey et al. ont confirmé l'association entre une concentration de fer basse, une concentration du facteur VIII élevée et un excès de risque thrombotique [14]. L'excès de facteur VIII est connu pour être un facteur prothrombogène [15]. L'augmentation du facteur VIII en lien avec une carence martiale serait plus fréquente chez les patients ayant une THH du fait des épistaxis récidivantes. Malheureusement, nous n'avons pu disposer, au décours des thromboses, du

taux du facteur VIII et du bilan marital. Toutefois, le patient n'avait pas présenté pas d'épistaxis ou d'anémie microcytaire hypochrome. Par ailleurs, l'originalité de ce cas clinique est de constituer la première description d'une thrombose veineuse cérébrale chez un patient porteur de THH [16].

Le principal risque attendu par l'utilisation d'un traitement anticoagulant est la iatrogénie avec un sur-risque hémorragique, surtout dans la sphère ORL chez ces patients. Chez notre patient, malgré l'ignorance initiale du diagnostic de THH, le traitement anticoagulant avait été toléré, du moins au niveau des sites de saignement les plus spécifiques à la maladie, et si l'on excepte l'hématome du psoas, classique en cas de surdosage en AVK. Devant cette relative tolérance initiale du traitement anticoagulant, la nécessité d'une prise en charge rapide de l'embolie pulmonaire et la littérature, nous avons opté pour une anticoagulation avec une molécule différente. Devlin et al. a décrit 273 patients porteur de THH, utilisant une anticoagulation ou anti-agrégation avec, lors de l'utilisation d'une anticoagulation orale par warfarine, 40% de patients n'ayant pas présenté d'aggravation de leur épistaxis. Vingt-neuf patients avaient eu une hémorragie hors épistaxis [17]. Récemment, Shovlin et al. ont décrit la tolérance de l'anticoagulation pour une fibrillation atriale ou une thrombose veineuse chez 28 patients THH, constatant la nécessité d'un arrêt de l'anticoagulation pour 11 prescriptions sur 32 pour épistaxis mal tolérés [18]. L'utilisation d'une anticoagulation pour un risque thrombotique chez un patient avec une THH nécessite d'évaluer la balance bénéfice/risque au cas par cas, en accord avec les avis d'experts [17,19]. Devant la bonne tolérance initiale de l'anticoagulation, une complication hémorragique non en lien avec la THH, une double nécessité d'anticoagulation et la méfiance du patient envers les AVK, nous avons choisi le rivaroxaban.

Le rivaroxaban a été privilégié pour sa pharmacocinétique et son efficacité dans les maladies thromboemboliques (évoquée dans plusieurs cas cliniques pour la TVC [20–23] et la présence d'une autorisation de mise sur le marché pour l'embolie pulmonaire [24]). Dans ces cas cliniques, le rivaroxaban avait un bon profil efficacité/tolérance associé à un excellent taux de reperméabilisation partielle ou complète. Il ne s'agit que de données issues de cas cliniques ou de recueil ne permettant pas de valider leur usage [25]. Deux études cliniques sont en cours avec le rivaroxaban (NCT03178864/ NCT03747081) pour valider l'utilisation de ces molécules dans la TVC. Un autre anticoagulant oral, le dabigatran, dans l'étude RE-SPECT [26] a montré une bonne tolérance et une efficacité dans cette indication sous réserve des

limites conséquentes de cette étude. Des études cliniques futures sont nécessaires pour valider la tolérance et l'efficacité des anticoagulants directs oraux dans les TVC et dans la THH.

Conclusion

La thrombose veineuse est une complication possible de la THH mais l'utilisation d'un traitement anticoagulant est à risque du fait des hémorragies muqueuses. Ici, nous rapportons pour la première fois la découverte tardive d'une THH dans les suites d'une thrombophlébite cérébrale traitée par un anticoagulant oral.

Conflit d'intérêts : Les auteurs ne déclarent aucun conflit d'intérêts en lien avec cet article.

Références :

- [1] Shovlin CL. Hereditary haemorrhagic telangiectasia: Pathophysiology, diagnosis and treatment. *Blood Rev* 2010;24:203–19.
- [2] Akagawa H, Onda H, Nomura S, Shinohara T, Kasuya H. A case of delayed-onset hereditary hemorrhagic telangiectasia with a frameshift ENG mutation. *Neurol India* 2019;67:312.
- [3] Chen K-H, Lin C-H. Brain abscess as an initial presentation in a patient of hereditary haemorrhagic telangiectasia caused by a novel ENG mutation. *BMJ Case Rep* 2013;2013.
- [4] Abdulla Kyzy R, Durojaiye V, Walsh JL. Hereditary haemorrhagic telangiectasia with multiple complications presenting in an older patient. *Age Ageing* 2019;48:307–9.
- [5] Pierucci P, Lenato GM, Suppressa P, Lastella P, Triggiani V, Valerio R, et al. A long diagnostic delay in patients with Hereditary Haemorrhagic Telangiectasia: a questionnaire-based retrospective study. *Orphanet J Rare Dis* 2012;7:33.
- [6] Galiè N, Humbert M, Vachiery J-L, Gibbs S, Lang I, Torbicki A, et al. 2015 ESC/ERS Guidelines for the diagnosis and treatment of pulmonary hypertension: The Joint Task Force for the Diagnosis and Treatment of Pulmonary Hypertension of the European Society of Cardiology (ESC) and the European Respiratory Society (ERS) Endorsed by: Association for European Paediatric and Congenital Cardiology (AEPC), International Society for Heart and Lung Transplantation (ISHLT). *Eur Respir J* 2015;46:903–75.
- [7] Abdalla SA, Gallione CJ, Barst RJ, Horn EM, Knowles JA, Marchuk DA, et al.

Primary pulmonary hypertension in families with hereditary haemorrhagic telangiectasia. *Eur Respir J* 2004;23:373–7.

[8] Trembath RC, Thomson JR, Machado RD, Morgan NV, Atkinson C, Winship I, et al. Clinical and Molecular Genetic Features of Pulmonary Hypertension in Patients with Hereditary Hemorrhagic Telangiectasia. *N Engl J Med* 2001;345:325–34. h

[9] Duffau P, Lazarro E, Viallard J-F. Maladie de Rendu-Osler. *Rev Médecine Interne* 2014;35:21–7.

[10] Dittus C. Bleeding and clotting in hereditary hemorrhagic telangiectasia. *World J Clin Cases* 2015;3:330.

[11] Chaturvedi S, Kohli R, Schaefer N, Clancy M, Kasthuri RS. Characteristics and outcomes of venous thromboembolism in patients with hereditary hemorrhagic telangiectasia. *Thromb Res* 2018;169:41–3.

[12] Ijaz HM, Lodhi MU, Chowdhury W, Syed IA, Patel C, McDaniel BA, et al. Co-existing Gastrointestinal Hemorrhage and Deep Vein Thrombosis in a Patient with Hereditary Hemorrhagic Telangiectasia: Management Dilemma. *Cureus* 10(9): e3305.

[13] Shovlin C, Sulaiman L, Govani F, Jackson J, Begbie M. Elevated factor VIII in hereditary haemorrhagic telangiectasia (HHT): Association with venous thromboembolism. *Thromb Haemost* 2007;98:1031–9.

[14] Livesey JA, Manning RA, Meek JH, Jackson JE, Kulinskaya E, Laffan MA, et al. Low serum iron levels are associated with elevated plasma levels of coagulation factor VIII and pulmonary emboli/deep venous thromboses in replicate cohorts of patients with hereditary haemorrhagic telangiectasia. *Thorax* 2012;67:328–33.

[15] Jenkins PV, Rawley O, Smith OP, O'Donnell JS. Elevated factor VIII levels and risk of venous thrombosis. *Br J Haematol* 2012;157:653–63.

[16] Maher CO, Piepgras DG, Brown RD, Friedman JA, Pollock BE. Cerebrovascular Manifestations in 321 Cases of Hereditary Hemorrhagic Telangiectasia. *Stroke* 2001;32:877–

- [17] Devlin HL, Hosman AE, Shovlin CL. Antiplatelet and Anticoagulant Agents in Hereditary Hemorrhagic Telangiectasia. *N Engl J Med* 2013;368:876–8.
- [18] Shovlin CL, Millar CM, Droege F, Kjeldsen A, Manfredi G, Suppressa P, et al. Safety of direct oral anticoagulants in patients with hereditary hemorrhagic telangiectasia. *Orphanet J Rare Dis* 2019;14.
- [19] Haute Autorité de Santé. Protocole National de Diagnostic et de Soins (PNDS) : Maladie de Rendu-Osler. https://www.has-sante.fr/upload/docs/application/pdf/2018-01/maladie_de_rendu-osler_-_pnnds.pdf. Accès au site le 15/2/2020.
- [20] Mutgi SA, Grose NA, Behrouz R. Rivaroxaban for the treatment of cerebral venous thrombosis. *Int J Stroke* 2015;10:167–8.
- [21] Geisthoff UW, Nguyen H-L, Röth A, Seyfert U. How to manage patients with hereditary haemorrhagic telangiectasia. *Br J Haematol* 2015;171:443–52.
- [22] Shankar Iyer R, Tcr R, Akhtar S, Muthukalathi K, Kumar P, Muthukumar K. Is it safe to treat cerebral venous thrombosis with oral rivaroxaban without heparin? A preliminary study from 20 patients. *Clin Neurol Neurosurg* 2018;175:108–11.
- [23] Lurkin A, Derex L, Fambrini A, Bertoletti L, Epinat M, Mismetti P, et al. Direct Oral Anticoagulants for the Treatment of Cerebral Venous Thrombosis. *Cerebrovasc Dis* 2019;1–6.
- [24] Bauersachs R, Berkowitz SD, Brenner B, Buller HR, Decousus H, Gallus AS, Lensing AW, Misselwitz F, Prins MH, Raskob GE, et al. Oral rivaroxaban for symptomatic venous thromboembolism. *New England Journal of Medicine*. 2010;363:2499–2510
- [25] Bose G, Graveline J, Yogendrakumar V, Fergusson D, Dowlatshahi D. Direct oral anticoagulants in treatment of cerebral venous thrombosis: a systematic review protocol. *Syst Rev* 2019;8.
- [26] Ferro JM, Coutinho JM, Dentali F, Kobayashi A, Alasheev A, Canhão P, et al. Safety and Efficacy of Dabigatran Etexilate vs Dose-Adjusted Warfarin in Patients With Cerebral Venous Thrombosis: A Randomized Clinical Trial. *JAMA Neurol* 2019.

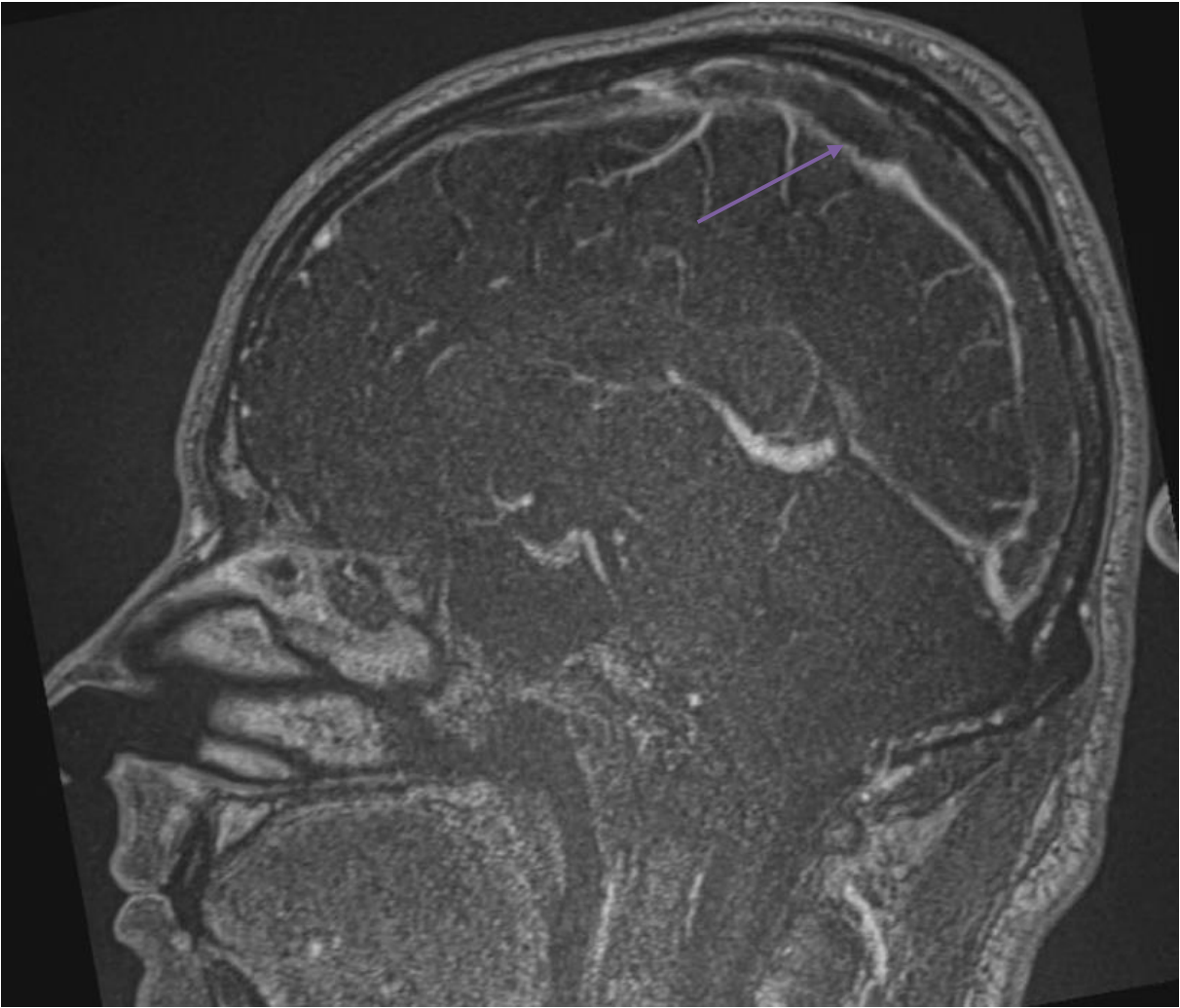
Légendes des figures

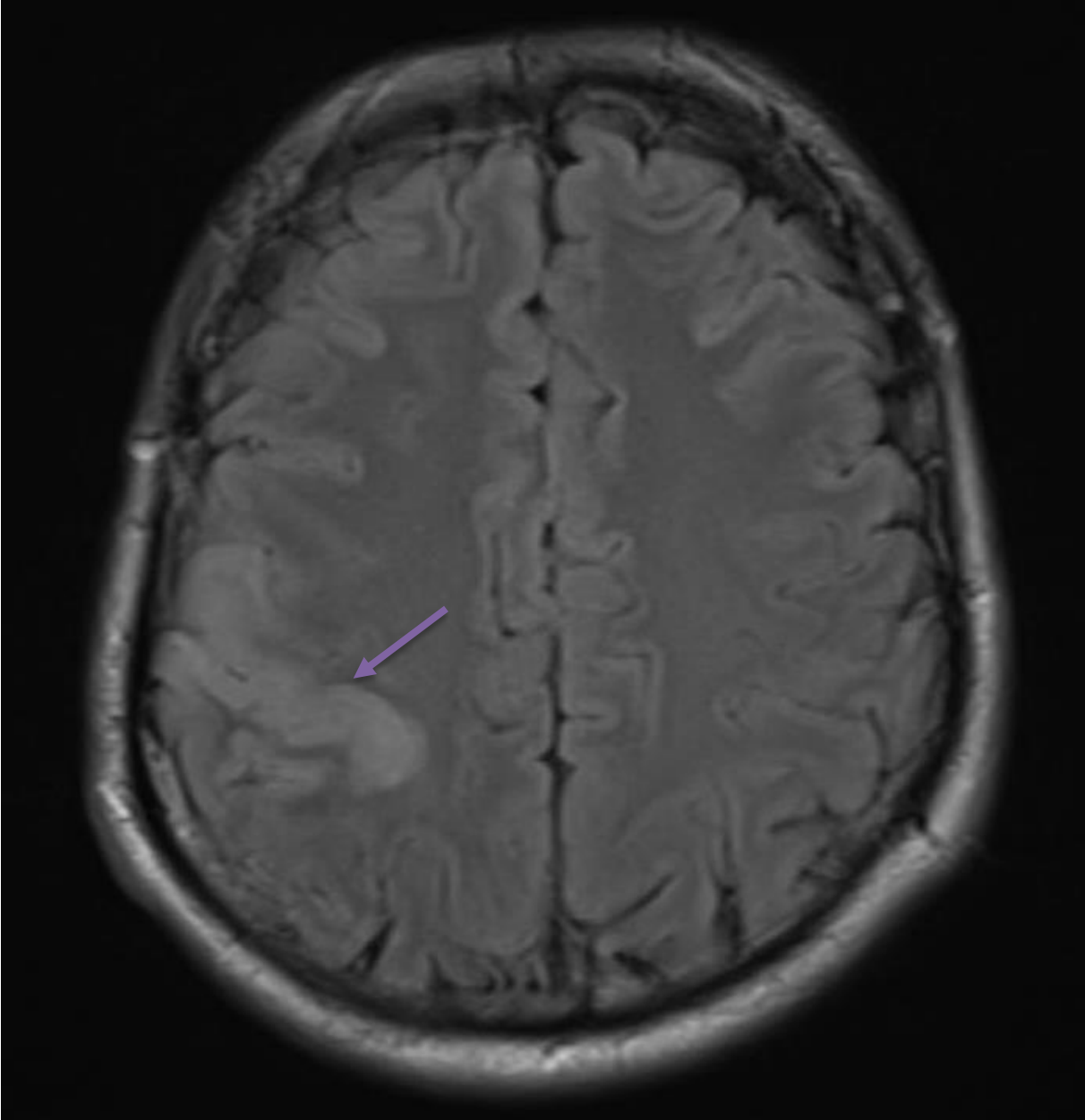
Fig. 1. Phlébo IRM en coupe sagittale. Thrombose du sinus longitudinal supérieur (flèche jaune).

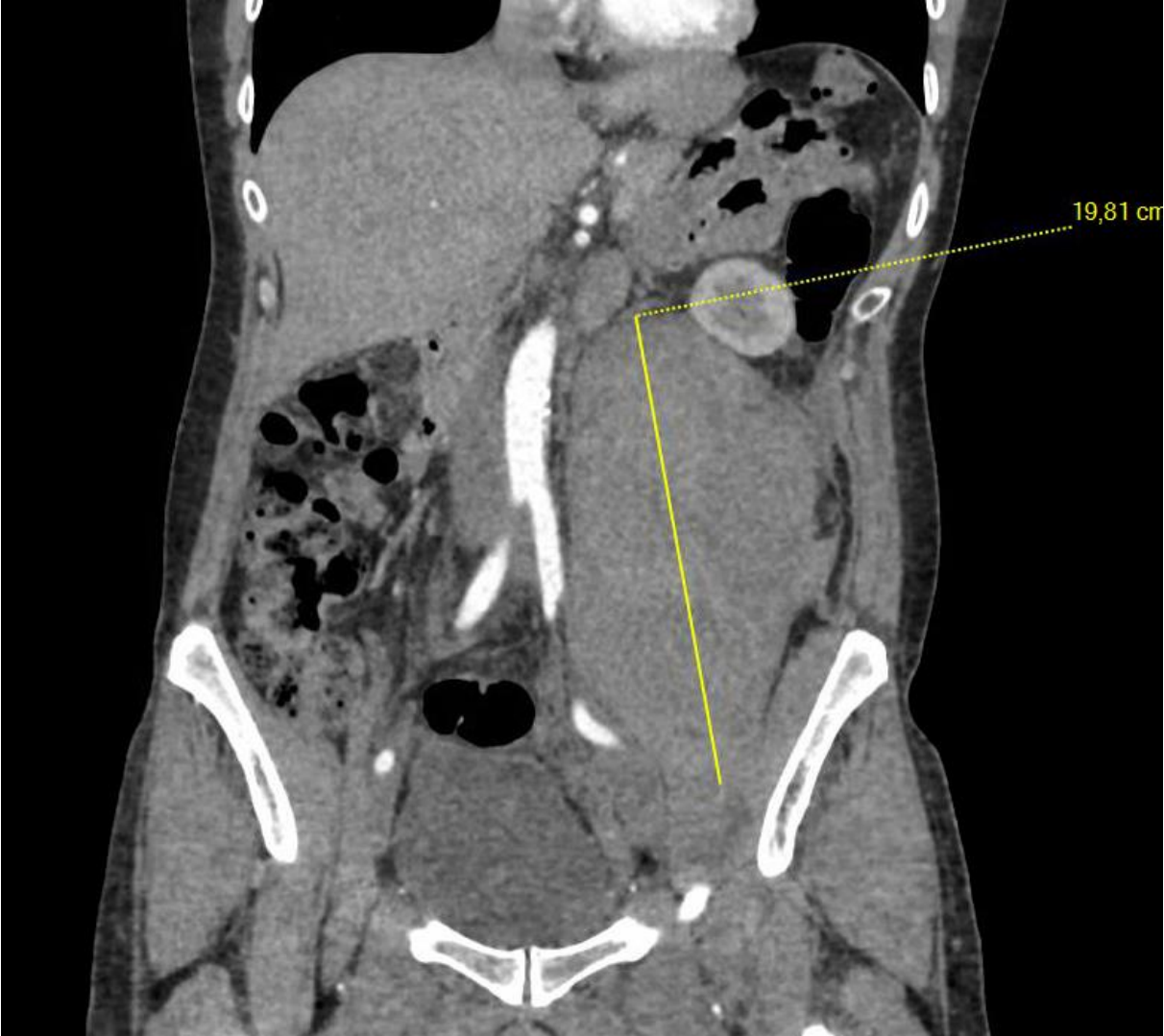
Fig. 2. IRM encéphalique en séquence pondérée T2 FLAIR en coupe axiale. Infarctus veineux central droit (flèche jaune).;

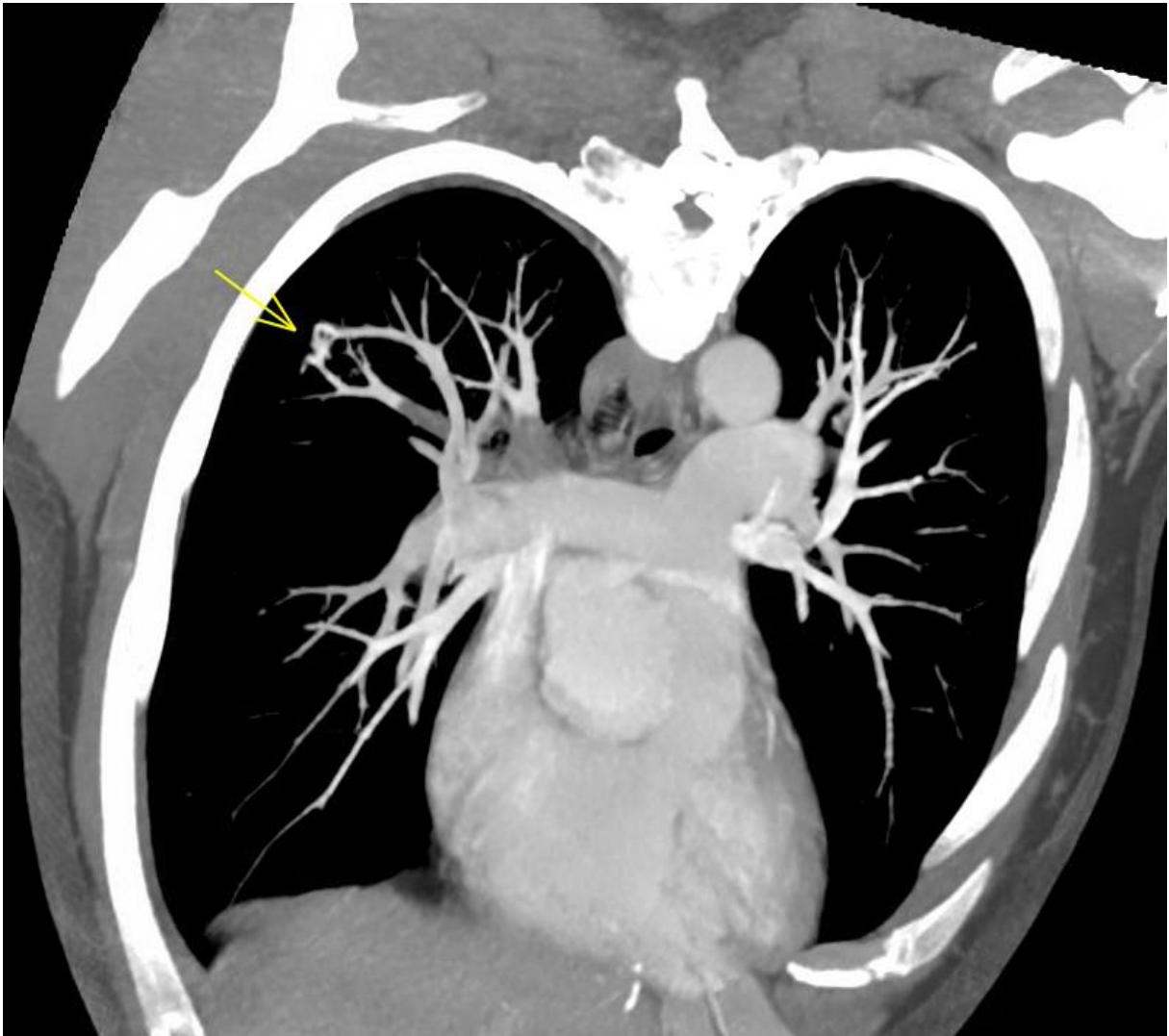Fig. 3. AngioTDM abdominal en coupe frontale. Hématome du psoas gauche (ligne jaune).

Fig. 4. Angioscanner pulmonaire en coupe frontale. Thrombus en regard d'une fistule artérioveineuse pulmonaire complexe en A2 droit (flèche jaune).









Credit author statement

P. Constant Dit Beaufils : rédaction du manuscrit et de la révision

S. De Gaalon, O. Espitia, G. Ploton, S. Mercier, R. Liberge : relecture du manuscrit et de la révision

J. Connault : relecture du manuscrit et de la révision, rédaction de la révision