



**HAL**  
open science

## Une tumeur parotidienne rare

C.A. Righini, C. Colombe, H. Gil

► **To cite this version:**

C.A. Righini, C. Colombe, H. Gil. Une tumeur parotidienne rare. *Annales françaises d'Oto-rhino-laryngologie et de Pathologie Cervico-faciale*, 2020, 137, pp.218 - 219. <10.1016/j.aforl.2019.09.004>. <hal-03491033>

**HAL Id: hal-03491033**

**<https://hal.science/hal-03491033v1>**

Submitted on 22 Aug 2022

HAL is a multi-disciplinary open access archive for the deposit and dissemination of scientific research documents, whether they are published or not. The documents may come from teaching and research institutions in France or abroad, or from public or private research centers.

L'archive ouverte pluridisciplinaire HAL, est destinée au dépôt et à la diffusion de documents scientifiques de niveau recherche, publiés ou non, émanant des établissements d'enseignement et de recherche français ou étrangers, des laboratoires publics ou privés.



Distributed under a Creative Commons CC BY-NC 4.0 - Attribution - Non-commercial use - International License

## *Quel est votre diagnostic ?*

### **Une tumeur parotidienne rare**

Christian Adrien RIGHINI <sup>1,2,3\*</sup>, Cindy COLOMBE <sup>1-2</sup>, Hugo GIL <sup>1</sup>

1 : Service Hospitalo-Universitaire d'ORL et Chirurgie cervico-faciale, CHU de Grenoble – Alpes (CHUGA), France

2 : Faculté de médecine, Universités des Alpes, Grenoble, France

3: UGA/UMR/CNRS 5309/Inserm 1209, Institut Albert Bonniot, Grenoble, France

#### **\* Auteur correspondant :**

Professeur Christian RIGHINI (MD-PhD)

Service HU d'ORL et CCF, CHU de Grenoble-Alpes (CHUGA)

Tel : +33-4/76/76/56/93 ; Fax : +33-4/76/76/51/20

Mail : CRighini@chu-grenoble.fr

**Cas :**

Un Homme, 58 ans, sans antécédent, a consulté pour une masse parotidienne droite apparue 6 mois auparavant, ayant augmenté rapidement de volume depuis 2 mois. L'examen clinique retrouvait une masse de 3,5 cm de grand axe située dans la partie haute de la loge parotidienne, dure, douloureuse à la palpation, fixée aux plans profonds, non adhérente à la peau, sans paralysie faciale ni ganglions cervicaux. L'examen du pharynx, du conduit auditif externe et du tympan droits était normal. L'IRM retrouvait une masse bien circonscrite au contact du muscle masseter, hypo-intense en T1 et T2, se réhaussant à l'injection de gadolinium (Figure 1A), une courbe de perfusion avec plateau descendant et un rapport des coefficients de diffusion (rADC) < 1. La ponction cytologique à l'aiguille fine était non informative. Le patient a subi une parotidectomie exofaciale emportant en monobloc la tumeur qui adhérait au muscle masseter. L'examen anatomopathologique extemporané a répondu qu'il s'agissait d'un adénocarcinome. Dans le même temps opératoire l'exérèse du lobe profond de la glande et un évidement ganglionnaire des niveaux IIA, IIB, III et IV droits ont été réalisés. Les suites opératoires ont été simples. L'analyse anatomopathologique définitive a permis le diagnostic d'une tumeur rare (Figure 1B- C - D). Aucun ganglion n'était histologiquement envahi. Une radiothérapie adjuvante a été réalisée.

**Quel est votre diagnostic ?**

**Réponse :**

Il s'agit d'un carcinome muco-épidermoïde oncocytaire de haut grade.

Les tumeurs des glandes salivaires représentent 3 – 6% des tumeurs de la tête et du cou. Parmi les tumeurs des glandes salivaires, 80% sont localisées au niveau des glandes parotides dont 10 à 17% sont malignes. Parmi les tumeurs malignes de nature épithéliales, les carcinomes muco-épidermoïdes (CME) sont les plus fréquents (20%) [1]. On distingue trois sous groupes de tumeurs : les tumeurs de bas grade, de grade intermédiaire et de haut grade (30%) [2]. L'âge moyen lors du diagnostic est de 57 ans, sans sexe ratio, avec une fréquence élevée (78%) dans la population de type caucasienne [3]. Dans le cas présenté, la présence d'un index mitotique élevé (immunomarquage KI 67 / 80%), d'engainements périnerveux et d'emboles endovasculaires (Figure 1D) en grande quantité permet de classer ce CME dans le sous groupe haut grade. Il présente également une variante oncocytaire. Seuls 12 cas de CME à variante oncocytaire ont été rapportés dans la littérature dont un seul cas de CME de haut grade, les autres cas étant de bas grade [4-6].

La composante oncocytaire est caractérisée par une architecture solide, compacte agencée en lobule, cordons et travées composée principalement de cellules polygonales au cytoplasme abondant éosinophile granuleux avec un noyau rond, central et fortement nucléolé (Figure 2B). Il s'y associe de rares cellules mucipares dispersées soulignées par le Bleu Alcian (Figure 2C). L'immunohistochimie retrouve une positivité nucléaire diffuse avec les protéines P63 et P40 et membranaire avec la protéine CK7. Les études en biologie moléculaire retrouvent la présence d'un réarrangement du gène MAML2, gène de transcription [6]. Cette variante histologique constitue un piège diagnostique majeur pour le pathologiste en raison de la présence de cellules oncocytaires qui peut d'emblée, orienter à tort, vers une lésion bénigne. La présence de signes de malignité (tumeur non encapsulée, infiltrant les muscles et la graisse

adjacente, l'envahissement de fibres du nerf facial, la présence d'emboles vasculaires et/ou engainements perinerveux), permet de redresser le diagnostic et doivent donc être recherchés minutieusement, car parfois peu nombreux et très éparses au sein de la tumeur, surtout lorsque la composante oncocytaire est importante comme dans le cas présenté.

Le traitement repose sur une chirurgie large de la glande parotide (parotidectomie totale avec conservation du nerf facial dans la très grande majorité des cas) associée à un évidement ganglionnaire des niveaux II, III, et IV homolatéraux en cas de cou cN0, suivie d'une radiothérapie adaptée aux données histopronostiques.

Outre les caractéristiques histologiques de la tumeur, les facteurs pronostics sont l'âge du patient (mauvais si > 60 ans), la taille de la tumeur, la présence de ganglions histologiquement envahis. La survie sans rechute est, en moyenne, de 60 % à 5 ans. Les principales causes d'échec du traitement sont la rechute locorégionale et l'apparition de métastases à distance [1, 2].

**Conflit d'intérêt : aucun**

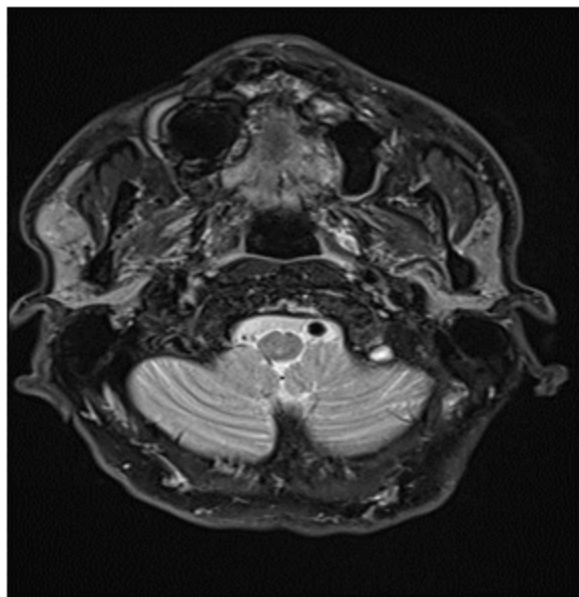
## Références :

- 1) Stryjewska-Makuch C, Kolebacz B, Janik MA, Wolnik A. Increase in the incidence of parotid gland tumors in the years 2005-2014. *Otolaryngol Pol*, 2017; 71: 1-6.
- 2) Chen MM, Roman SA, Sosa JA, Judson BL. Histologic grade as prognostic indicator for mucoepidermoid carcinoma : a population-level analysis of 2400 patients. *Head Neck* 2014 ; 36 : 158-62.
- 3) Rajasekaran K, Stubbs V, Chen J, et al. Mucoepidermoid carcinoma of the parotid gland : A national cancer database study. *Am J Otolaryngol* 2018; 39: 321-6.
- 4) Jahan-Parwar B, Huberman RM, Donovan DT, Schwartz MR, Ostrowski ML. Oncocytic mucoepidermoid carcinoma of the salivary glands. *Am J Surg Pathol* 1999; 23: 523-9.
- 5) Brannon RB, Willard CC. Oncocytic mucoepidermoid carcinoma of parotid gland origin. *Oral Surg Oral Med Oral Pathol Oral Radiol Endod* 2003; 96: 727-33.
- 6) Weinreb I, Seethala RR, Perez-Ordóñez B, Chetty R, Hoschar AP, Hunt JL. Oncocytic mucoepidermoid carcinoma: clinicopathologic description in a series of 12 cases. *Am J Surg Pathol* 2009; 33: 409-16.

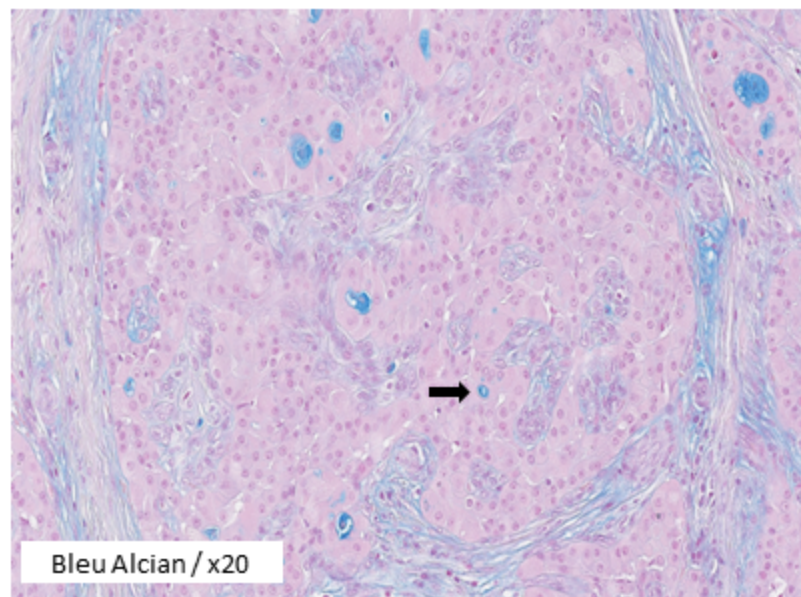
## Figure 1 :

**A: IRM T1 avec injection gadolinium ; B coupe histologique coloration HES x 20 (→ cellules polygonales) ; C : coupe histologique coloration bleu Alcian (→ cellules mucipares) ; D : coupe histologique coloration HES x 20 (→ engainements périnerveux ).**

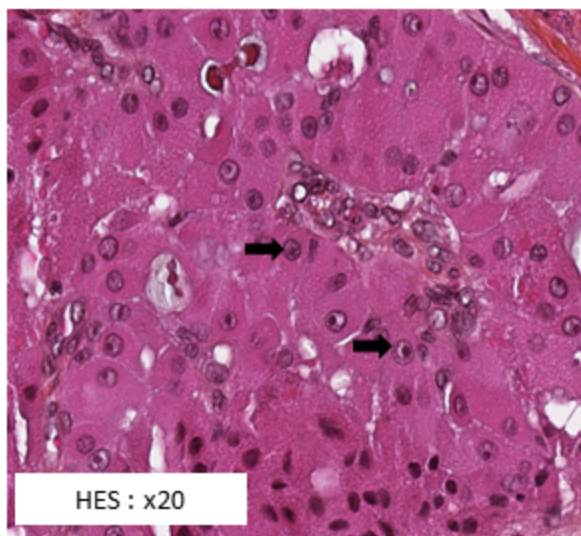
A



C



B



D

