



HAL
open science

Cœur pulmonaire

A. Aubry, A. Paternot, A. Vieillard-Baron

► **To cite this version:**

A. Aubry, A. Paternot, A. Vieillard-Baron. Cœur pulmonaire. Revue des Maladies Respiratoires, 2020, 37, pp.257 - 266. 10.1016/j.rmr.2019.10.012 . hal-03490301

HAL Id: hal-03490301

<https://hal.science/hal-03490301>

Submitted on 3 Jun 2022

HAL is a multi-disciplinary open access archive for the deposit and dissemination of scientific research documents, whether they are published or not. The documents may come from teaching and research institutions in France or abroad, or from public or private research centers.

L'archive ouverte pluridisciplinaire **HAL**, est destinée au dépôt et à la diffusion de documents scientifiques de niveau recherche, publiés ou non, émanant des établissements d'enseignement et de recherche français ou étrangers, des laboratoires publics ou privés.



Distributed under a Creative Commons Attribution - NonCommercial 4.0 International License

Rmr170069_R1

Fascicule rouge

Série « Interactions cœur-poumon »

Coordonnée par O. Sanchez et B. Lamia

Cœur pulmonaire

Cor Pulmonale

A. Aubry^{1,2}, A. Paternot^{1,2}, A. Vieillard-Baron^{1,2,3}

¹ Assistance Publique-Hôpitaux de Paris, Hôpital Universitaire Ambroise Paré, Réanimation médico-chirurgicale, pôle Thorax-Vaisseaux-Abdomen-Métabolisme, Boulogne-Billancourt, 92100, France

² Université de Versailles Saint-Quentin en Yvelines, Faculté de Médecine Paris Ile-de-France Ouest, Saint-Quentin en Yvelines, 78280, France

³ INSERM U-1018, CESP, Team 5 (EpReC, Renal and Cardiovascular Epidemiology), UVSQ, 94807 Villejuif, France

Titre court :

Coeur pulmonaire

Auteur correspondant :

Prof A. Vieillard-Baron

Assistance Publique-Hôpitaux de Paris, Hôpital Universitaire Ambroise Paré, Réanimation médico-chirurgicale, pôle Thorax-Vaisseaux-Abdomen-Métabolisme, Boulogne-Billancourt, 92100, France

9, avenue Charles-de-Gaulle 92100 Boulogne-Billancourt

Email: antoine.vieillard-baron@aphp.fr

Phone: +33149095603

Reçu le : 07.03.2017

Accepté le : 15.10.2019

Déclaration de liens d'intérêts :

Les auteurs déclarent ne pas avoir de liens d'intérêts

Résumé

Le cœur pulmonaire est une atteinte du ventricule droit caractérisée par une dilatation de celui-ci associé à un mouvement paradoxal du septum interventriculaire. Il s'agit d'un diagnostic échocardiographique, même si le cathétérisme artériel pulmonaire peut le faire suspecter. Cette atteinte est secondaire à une maladie respiratoire ou à une atteinte de la circulation pulmonaire. Ces deux mécanismes, qui sont souvent liés, entraînent une hypertension pulmonaire à l'origine d'une surcharge systolo-diastolique du ventricule droit, qui aboutit à des altérations de structure et de performance de celui-ci.

Le cœur pulmonaire aigu est principalement secondaire à un syndrome de détresse respiratoire aiguë ou à une embolie pulmonaire, mais il peut également se voir dans l'acidose lactique primitive, la crise vaso-occlusive chez un patient drépanocytaire, l'asthme aigu grave ou le passage dans la circulation d'air ou de comprimés pilés injectés.

Le cœur pulmonaire chronique est l'évolution terminale des hypertensions pulmonaires. Cliniquement, ces patients sont dyspnéiques, avec des signes d'insuffisance cardiaque droite chronique qui doivent faire réaliser une échocardiographie confirmant l'atteinte cardiaque. Certains facteurs de décompensation comme l'infection de quelque origine, ont été rapportés comme donnant un tableau de cœur pulmonaire aigu sur chronique, dont la mortalité est particulièrement élevée.

Mots clés : Cor pulmonale, Pulmonary hypertension, Right ventricle, echocardiography

Summary

Cor Pulmonale

Cor pulmonale is a disease of the heart characterised by dilatation of the right ventricle and paradoxical movement of the interventricular septum. The diagnosis depends on echocardiography even if pulmonary artery catheterisation suggests it. It is secondary to pulmonary disease or a disorder of the pulmonary circulation. These two mechanisms, which are often connected, involve pulmonary hypertension as the origin of a systolic and diastolic overload of the right ventricle which then leads to the alterations of its structure and performance.

Acute cor pulmonale is usually secondary to an acute respiratory distress syndrome or to a pulmonary embolism but it can also be seen in primary lactic acidosis, a vaso-occlusive crisis in a patient with sickle cell anaemia, severe acute asthma, and entry of air or injected crushed tablets into the circulation.

Chronic cor pulmonale is the terminal stage of pulmonary hypertension. Clinically these patients are dyspnoeic with signs of chronic right heart failure. They should have an echocardiogram confirming the cardiac involvement. Certain precipitating factors, such as infection of any origin, have been reported, leading to acute on chronic cor pulmonale that has a particularly high mortality.

Key Words: cor pulmonale; pulmonary hypertension; right ventricle; echocardiography

Introduction

Le cœur pulmonaire est une pathologie sévère qui reflète une défaillance cardiaque droite aiguë ou chronique, différente de la simple dysfonction systolique. Il s'agit de la conséquence sur les cavités cardiaques droites d'une hypertension pulmonaire (HTP) aiguë ou chronique, de type pré-capillaire dans la très grande majorité des cas. Cette hypertension est secondaire à une maladie respiratoire ou à une maladie de la circulation pulmonaire, les deux étant souvent liées. L'hypertension pulmonaire pré-capillaire entraîne une surcharge systolo-diastolique du ventricule droit (VD) avec une élévation des pressions télédiastolique et télésystolique du VD et une inversion du gradient de pression transseptale entre les ventricules droit et gauche (**Figure 1**).

Cet article a pour objectif de synthétiser le diagnostic, les conséquences cliniques et le traitement du cœur pulmonaire, en séparant le cœur pulmonaire aigu (CPA) du cœur pulmonaire chronique (CPC) qui sont deux entités très différentes, de par leurs causes, leurs conséquences et leurs prises en charge. Les étiologies du cœur pulmonaire seront rapidement abordées car elles couvrent presque l'ensemble du champ des pathologies pulmonaires.

Physiologie du ventricule droit

La fonction du VD est de promouvoir le retour veineux systémique pour l'éjecter dans la circulation pulmonaire (1). Le VD agit comme une sorte de soufflet passif éjectant le sang dans la circulation pulmonaire, système à basse résistance et à haute compliance. Le VD est très sensible à toute augmentation de sa postcharge, qui est grossièrement souvent définie par les résistances vasculaires pulmonaires (RVP). En cas d'augmentation brutale et significative des RVP, une certaine adaptation du VD est possible, décrite sous le nom de mécanisme d'Anrep qui permet de maintenir le couplage ventriculo-artériel, mais le VD est rapidement exposé au risque de surcharge systolique, surtout chez le patient en état critique ou l'hypotension souvent associée et le relargage des cytokines peuvent limiter ses possibilités d'adaptation (2). Compte tenu de sa faible élastance, il se dilate afin de s'adapter à cette surcharge. Du niveau d'augmentation des RVP, et donc des capacités d'adaptation du VD (maintien ou pas d'un certain niveau de débit cardiaque), va dépendre le niveau de pression pulmonaire générée. Dans les situations aiguës les plus sévères, la pression artérielle pulmonaire

systolique est rarement au-dessus de 60 mmHg, alors que la pérennisation d'une augmentation moins sévère de la postcharge du VD va générer au cours du temps des pressions pulmonaires beaucoup plus élevées grâce à l'hypertrophie de la paroi libre du VD et l'évolution de la pathologie, jusqu'à la décompensation du CPC qui signe la défaillance (3).

- *La circulation pulmonaire est un système à basse résistance et à haute compliance.*
- *L'HTP entraîne une surcharge systolo-diastolique du VD.*
- *Le niveau de pression artérielle pulmonaire systolique générée par cette surcharge va dépendre des capacités d'adaptation du VD : souvent inférieure à 60 mmHg en cas de surcharge brutale et significative, beaucoup plus élevée dans les cas plus chronique par hypertrophie du VD.*

A. Cœur pulmonaire chronique

1/ Physiopathologie

Le CPC correspond à une altération chronique et progressive de la structure et de la performance du VD due à un remodelage progressif de la circulation pulmonaire. Il y a en effet une muscularisation des petites artères pulmonaires normalement non muscularisées, une vasoconstriction des vaisseaux, une hyperplasie endothéliale, une prolifération cellulaire, des microthromboses, une hypertrophie de la média et une fibrose intimale ce qui aboutit à une raréfaction de la microcirculation (4). Ces mécanismes vont entraîner une augmentation des RVP et une HTP définie par une pression artérielle pulmonaire moyenne supérieure ou égale à 25 mmHg au repos et 30 mmHg à l'effort (4). Après une phase adaptative comprenant une hypertrophie de la paroi libre du VD (classiquement supérieure à 10 mm en diastole), permettant le maintien d'un débit cardiaque normal, le CPC peut évoluer vers la défaillance VD au fur et à mesure du remodelage vasculaire pulmonaire et de l'augmentation des RVP. A partir de là, s'installe les signes de congestion veineuse avec de la stase hépatique, une insuffisance rénale congestive et des œdèmes des membres inférieurs. Dans une situation clinique de défaillance VD, plus large que la simple HTP pré-capillaire, Nikolaou et al. ont rapporté que la survie à 6 mois était diminuée en cas

d'augmentation des phosphatases alcalines, témoin de la congestion veineuse hépatique (5). Le VD devient sévèrement dilaté et le débit cardiaque diminué voir effondré (3). Cette évolution peut être accélérée lors d'une décompensation du CPC. Le patient requiert alors souvent une hospitalisation en réanimation où la mortalité y est supérieure à 40% (6). Un facteur de décompensation comme l'infection, assez fréquente, doit alors toujours être recherché (6).

2/ Démarche diagnostique

Le diagnostic clinique précoce est difficile, car les signes initiaux sont frustrés et peu spécifiques. L'insuffisance cardiaque droite se manifeste progressivement par une dyspnée d'effort, des signes de congestion hépatique (hépatalgie d'effort, hépatomégalie...), une tachycardie sinusale, un signe de Harzer (palpation d'un choc de pointe au niveau de l'épigastre, signe d'une hypertrophie ventriculaire droite), un souffle d'insuffisance tricuspide. L'ECG retrouve une tachycardie sinusale avec des signes d'hypertrophie auriculaire et ventriculaire droites, un bloc de branche droit complet ou incomplet. La radiographie de thorax montre une dilatation des cavités droites avec un aspect de « cœur en sabot ». Biologiquement, on retrouve des stigmates d'insuffisance rénale, d'insuffisance hépatocellulaire et des anomalies gazométriques. Le BNP (brain natriuretic factor) est souvent augmenté, témoin de la surcharge diastolique du VD.

Concernant l'enquête étiologique, un interrogatoire minutieux permet souvent d'orienter sur la cause : antécédent familial, antécédent de maladie thrombo-embolique, prise de médicaments pourvoyeurs d'atteinte de la circulation pulmonaire, tabagisme, bronchopneumopathie chronique obstructive connue, obésité, syndrome d'apnée du sommeil, fibrose pulmonaire. En fonction de l'orientation clinique, des examens complémentaires peuvent être réalisés comme des gaz du sang à la recherche d'une hypoventilation alvéolaire, des épreuves fonctionnelles respiratoires à la recherche d'un syndrome restrictif ou obstructif ou d'un trouble de la diffusion, une échocardiographie à la recherche d'anomalies du cœur gauche, de fonction ou valvulaire, un angioscanner pulmonaire à la recherche d'un emphysème, d'une atteinte interstitielle ou d'une obstruction de la circulation pulmonaire, une polysomnographie du sommeil à la recherche d'un syndrome d'apnée du sommeil (4). Les principales causes d'HTP sont regroupées dans le tableau 1 (4).

Le diagnostic de CPC se fait idéalement par échocardiographie transthoracique (**Tableau 2, Figure 2**), même si le cathéter artériel pulmonaire reste la référence pour la mesure et la caractérisation, au moins initialement, de la pression artérielle pulmonaire (4).

L'ETT doit également rechercher un *foramen ovale* perméable avec la présence d'un shunt droit/gauche par une épreuve de bulles, shunt qui peut aggraver l'hypoxémie, ainsi qu'une cardiopathie gauche pouvant être responsable de l'HTP.

- *Le CPC est dû à des anomalies chroniques et progressives de la circulation pulmonaire induisant une HTP.*
- *L'HTP est défini par une PAPmoyenne ≥ 25 mmHg.*
- *L'échocardiographie retrouve une dilatation du VD, une hypertrophie de celui-ci, et une PAPS très élevée.*

B. Cœur pulmonaire aigu

1/ Physiopathologie

Le tableau de CPA est une défaillance ventriculaire droite, secondaire à l'installation brutale d'une HTP. Du fait du caractère inextensible du fourreau péricardique, la dilatation brutale du VD va directement impacter le fonctionnement du VG. Le mouvement paradoxal du septum interventriculaire s'observe lorsqu'il y a une inversion du gradient de pression entre les deux ventricules en télésystole. Cela est entre autres lié à l'allongement de la systole ventriculaire droite du fait de l'obstruction à l'éjection. Dans le CPA, le VG est comprimé par le VD (7), entraînant une altération de sa lusitropie. Aux troubles de la relaxation du VG liés à la surcharge en pression du VD (8) se rajoute une diminution du retour veineux pulmonaire. Ces altérations de la fonction diastolique VG retentissent directement sur le débit cardiaque systémique. On comprend donc pourquoi il est essentiel de s'intéresser à la fonction VD, ce d'autant qu'il y a un véritable cercle vicieux, car la baisse du débit cardiaque entraîne une baisse du débit de perfusion coronaire et alors une ischémie myocardique fonctionnelle du VD majorant sa défaillance. En cas de CPA, la pression dans le VD se rapproche de la pression aortique, et la perfusion du VD est significativement altérée (9).

Le tableau clinique de CPA est souvent beaucoup plus simple et tranché que celui de CPC dans la mesure où la défaillance VD apparaît rapidement. Les possibilités d'adaptation du VD à une augmentation brutale et importante des RVP sont limitées. Cependant, jusqu'à un certain stade, lorsque la dilatation VD n'est que modérée, le débit cardiaque peut encore être maintenu au prix d'une tachycardie, et le patient ne présente alors pas d'état de choc. C'est le cas de l'embolie pulmonaire (EP) dite à risque intermédiaire de mortalité (10) mais aussi chez certains patients présentant un syndrome de détresse respiratoire aiguë (SDRA) (11). Ces patients ayant un SDRA nécessitent très souvent la mise sous ventilation mécanique et présentent une baisse marquée de la compliance pulmonaire et des anomalies sévères des échanges gazeux. Ainsi, plus que le processus inflammatoire pulmonaire en lui-même, responsable d'une authentique atteinte de la circulation pulmonaire très périphérique (12), c'est l'existence d'une distension pulmonaire élevée et d'une vasoconstriction pulmonaire médiée par l'hypoxémie et l'hypercapnie qui sont responsables d'une augmentation des RVP (13).

2/ Démarche diagnostique

Le diagnostic clinique de CPA est évoqué avant tout sur le contexte. L'instabilité hémodynamique est fréquente et souvent au premier plan. L'existence de variations respiratoires significatives de la pression artérielle est un bon signal d'alarme (14). Les signes d'insuffisance cardiaque droite sont aspécifiques, et peuvent être absents. Biologiquement, on peut, comme dans le CPC décompensé, retrouver des signes de congestion d'amont, avec une cholestase (5), une insuffisance rénale ou une augmentation du BNP témoin de la surcharge diastolique. L'augmentation de la troponine est plus un marqueur d'ischémie VD, et donc de pression transpariétale particulièrement élevée, que de simple surcharge diastolique. Elle représente donc un facteur de gravité. L'ECG peut retrouver des signes de surcharge droite et un axe hyperdroit (**Figure 3**).

Nous avons récemment rapporté un score prédictif de survenue d'un CPA dans une large série de 752 patients ventilés pour un SDRA modéré à sévère (15). Les 4 facteurs qui étaient associés à la survenue d'un CPA dans cette situation clinique étaient la pneumonie comme cause du SDRA, une hypoxémie marquée avec un rapport $\text{PaO}_2/\text{FiO}_2 < 150$ mmHg, une $\text{PaCO}_2 \geq 48$ mmHg et une pression motrice

(pression de plateau moins pression téléexpiratoire positive totale) ≥ 18 mmHg (15). En donnant 1 point à chaque facteur, le risque de survenue d'un CPA était de moins de 10% pour un score de 0 ou 1, autour de 20% pour un score de 2, de 30 à 40% pour un score de 3 et d'environ 70% pour un score de 4 (15).

Le cœur pulmonaire aigue est un diagnostic échocardiographique. Il correspond à une dilatation du VD (surcharge diastolique) associée à un mouvement paradoxal du septum interventriculaire en fin de systole (surcharge systolique).

La dilatation du VD est diagnostiquée sur une coupe des quatre cavités (**Figure 4 - A**), par voie apicale en échocardiographie transthoracique ou au niveau de l'œsophage moyen en échocardiographie transoesophagienne. Elle est attestée par un rapport des surfaces télédiastoliques des ventricules droit et gauche supérieur à 0,6 (16), même si une dilatation sévère (VD plus gros que le VG) ne nécessite aucune mesure.

Le mouvement paradoxal du septum interventriculaire se visualise en coupe petit axe du VG, par voie parasternale en échographie transthoracique (**Figure 4 -B**) ou transgastrique en échographie transoesophagienne.

Le principal élément différenciant le CPA du CPC décompensé, en dehors du contexte clinique, est l'hypertrophie de la paroi libre du VD. A noter cependant que nous avons rapporté des hypertrophies modérées de l'ordre de 4-6 mm apparaissant après 24-48 heures de ventilation mécanique chez des patients ayant un SDRA (11). Des résultats similaires ont été rapportés chez le rat soumis à une hypoxie chronique où la paroi libre du VD est capable de s'hypertrophier dès les 72 premières heures (17). Cependant cette hypertrophie est sans commune mesure avec celle rencontrée dans le CPC où la paroi est bien souvent supérieure à 10 mm. Par ailleurs, le comblement de l'apex du VD, les trabéculations, et une HTP importante (PAPs > 60 mmHg), sont des arguments en faveur d'une atteinte préalable (18).

3/ Principales étiologies

Les deux situations cliniques les plus couramment pourvoyeuses de CPA sont le SDRA et l'EP, par augmentation brutale de la postcharge VD. Dans l'EP, le CPA est aussi un argument en faveur du diagnostic lors de la prise en charge d'un état de choc. Les causes de CPA sont brièvement exposées ci-dessous.

a- CPA par augmentation sévère de la postcharge VD

- L'EP

En cas d'insuffisance circulatoire avec une suspicion clinique d'EP, la recherche d'un CPA est un élément clé du diagnostic. En cas d'absence de CPA, le diagnostic d'EP peut être éliminé de façon quasi certaine (7). Par contre chez un patient suspect d'EP sans signe de gravité, l'absence de CPA n'élimine pas le diagnostic.

L'embolie pulmonaire est majoritairement fibrino-cruorique, mais elle peut être aussi gazeuse, tumorale ou même toxique par injection intraveineuse de comprimés pilés chez les toxicomanes (19). C'est le contexte clinique qui oriente.

- Le SDRA

Le SDRA correspond à un processus inflammatoire lié à une agression pulmonaire ou extra-pulmonaire. Le contexte clinique est évocateur ainsi que la radiographie du thorax. L'incidence de CPA y est d'environ 20% (15). Outre la sévérité du SDRA, la stratégie ventilatoire joue un rôle important dans la survenue ou non d'un CPA (20).

- Autres causes de CPA par augmentation brutale de la postcharge

L'asthme aigu grave est une cause classique de CPA (21), bien que de moins en moins fréquente (**Figure 5**). L'augmentation de la postcharge VD est due à la pression transpulmonaire très augmentée par les efforts inspiratoires majeurs et par la gêne à l'expiration responsable d'une hyperinflation dynamique.

Les syndromes thoraciques aigus des drépanocytaires sont aussi une cause d'HTP (60% des cas), se compliquant de CPA dans 13% des cas (22).

b- CPA par atteinte de la contractilité intrinsèque du VD

La diminution de la contractilité intrinsèque du VD, qui peut se retrouver dans différents contextes cliniques, n'induit pas isolément de CPA. Par contre, associée à la ventilation en pression positive (qui augmente toujours au moins modérément la postcharge VD même si la compliance pulmonaire est non altérée), elle peut entraîner un découplage ventriculo-artériel et un aspect de CPA. Les principaux pourvoyeurs de dysfonction VD en réanimation sont la cardiomyopathie septique atteignant le VD, l'infarctus du myocarde étendu au VD, ou les cardiopathies VD secondaires aux assistances cardiaques, que nous ne détaillerons pas.

Enfin, l'acidose lactique primitive a été rapportée comme une cause de CPA (23), même si cette étiologie reste anecdotique.

- *Le CPA est secondaire à une augmentation brutale et importante de la postcharge VD et de façon générale à toutes les situations entraînant un découplage ventriculo-artériel.*
- *Les deux principales pathologies pourvoyeuses de CPA sont l'EP et le SDRA.*

E/ Prise en charge du cœur pulmonaire

1/ Principes généraux

Les principes du traitement du CPA ou du CPC décompensé sont la réduction de la postcharge VD, l'optimisation de la précharge VD, l'amélioration de la contractilité VD. Ces principes sont résumés dans la **figure 6**.

Réduction de la post-charge VD

Compte tenu de la réactivité vasculaire conservée au niveau du réseau artériolaire périphérique, il convient de limiter au maximum l'hypoxémie, l'hypercapnie, l'hypothermie et l'activation sympathique qui sont des facteurs pouvant majorer les résistances vasculaires pulmonaires via une vasoconstriction.

Le NO inhalé peut permettre de diminuer la postcharge du VD par son effet vasodilatateur spécifique de la circulation pulmonaire (24,25). C'est un outil thérapeutique recommandé dans les CPC (4), en revanche, les différentes études randomisées contre placebo dans le SDRA sont négatives (26).

La ventilation mécanique des patients ayant un cœur pulmonaire est une situation à très haut risque. L'augmentation de la pression alvéolaire accroît les résistances vasculaires pulmonaires et la postcharge VD. Elle doit donc être la moins agressive possible et trouver le bon compromis entre ses effets bénéfiques sur l'aération pulmonaire et ses effets potentiellement délétères sur la circulation pulmonaire. L'optimisation des paramètres gazométriques est également un point crucial, dans le CPC comme dans le CPA.

Optimisation de la précharge VD

Dans le cadre d'une défaillance VD, le VD est souvent très dilaté et donc sa précharge est augmentée. L'expansion volémique est alors contre-indiquée car elle peut majorer la gêne au remplissage du VG. A l'inverse, certains auteurs ont proposé de réaliser prudemment une ultrafiltration afin de diminuer la dilatation VD et la pression dans les cavités cardiaques droites (27). Bien que séduisante, car n'induisant théoriquement pas de baisse de débit cardiaque puisque le VD travaille alors sur la portion plate de la courbe de Frank-Starling, aucune étude ne permet réellement de supporter cette stratégie.

Amélioration de la contractilité myocardique VD

L'hypotension artérielle est très mal tolérée, car cela diminue la pression de perfusion coronaire, ce qui crée de l'ischémie fonctionnelle VD. L'hypotension artérielle est une indication à introduire de la dobutamine (4), qui améliorerait la contractilité du VD, même si le rationnel ne reste pas prouvé et qu'une drogue inotrope peut avoir le désavantage de majorer la tachycardie et l'hyperkinésie du VG. En cas de non amélioration de la pression artérielle moyenne avec la dobutamine, ou même d'emblée pour certains, il faut introduire de la noradrénaline pour maintenir la pression de perfusion coronaire. A des doses minimales à modérées, la noradrénaline n'a pas d'effet délétère sur la circulation pulmonaire.

2/ Spécificités du cœur pulmonaire chronique

La prise en charge au long cours des patients ayant un CPC ne sera pas développée ici, compte tenu de la richesse de la littérature sur le sujet. Rapidement, elle comprend une prise en charge étiologique, avec la stabilisation de la maladie en cause si possible (BPCO, fibrose...), un régime hyposodé, des diurétiques, une oxygénothérapie, des anticoagulants, des inhibiteurs calciques, et la prévention des facteurs de décompensation (avec le recours aux vaccinations, au sevrage tabagique...). Par ailleurs, en cas de CPC post-embolique, il semble que la chirurgie permette une plus grande survie à 3 ans (28). Dans tous les cas, ces patients doivent être pris en charge dans des centres de référence (4).

Des techniques de dernier recours sont éventuellement envisageables en cas de décompensation de CPC sans amélioration avec le traitement médical maximaliste. Les principales solutions envisageables sont l'assistance ventriculaire droite (ECMO veino-artérielle), la septostomie inter-atriale par ballon, la transplantation pulmonaire ou cœur-poumon (4).

3/ Spécificité du cœur pulmonaire aigue

La prise en charge générale est résumée dans la **figure 7**.

L'embolie pulmonaire

En cas d'état de choc sur le CPA lié à une embolie pulmonaire, il est recommandé de désobstruer la lumière artérielle. Les techniques envisageables sont la thrombolyse systémique, et de manière plus anecdotique, la thrombectomie chirurgicale ou les techniques de désobstruction intra-luminale (10).

L'ECMO (*extra-corporeal membrane of oxygenation*) veino-artérielle est une technique de sauvetage qui permettrait, en cas de choc réfractaire, de maintenir une circulation et une oxygénation correcte en attendant la lyse du caillot. Les revues récentes dans la littérature rapportent des résultats encourageants (29).

Le SDRA

La baisse de la postcharge dans le SDRA repose sur le contrôle de la pression motrice qui doit rester inférieur à 18 mmHg, de l'hypercapnie responsable d'acidose, et de l'hypoxémie responsable d'une vasoconstriction de la circulation pulmonaire. C'est le concept de ventilation protectrice du VD (20) pour laquelle il n'existe cependant pas de niveau de preuve suffisant pour la recommander. Par ailleurs, le décubitus ventral (DV) est aussi un moyen de lutte contre l'HTP grâce à l'amélioration de la compliance pulmonaire, la baisse de la capnie, et l'amélioration de l'oxygénation. Cette amélioration hémodynamique retrouvée chez les patients en DV peut être un facteur expliquant la diminution de la mortalité dans le SDRA grâce au DV (30).

- *La prise en charge des patients ayant un CPC doit être faite en centre spécialisé.*
- *Le traitement en phase aigüe des patients ayant un cœur pulmonaire repose sur l'optimisation de la précharge, la baisse de la postcharge, et l'amélioration de la contractilité myocardique du VD.*
- *La noradrénaline est la drogue de choix pour lutter contre l'état de choc lié au cœur pulmonaire.*

C. Conclusion

Le cœur pulmonaire est une atteinte cardiaque droite en rapport avec un découplage ventriculo-artériel. Aigue ou chronique, nous avons vu qu'il s'agit d'atteintes et d'étiologies différentes, avec des prises en charge spécifiques, même si la prise en charge globale hémodynamique repose sur les mêmes grands principes : baisse de la postcharge, optimisation de la précharge et perfusion d'amines vaso-actives pour corriger une hypotension artérielle lorsqu'elle est associée. Dans les situations plus spécifiques de réanimation, la recherche de CPA doit se faire en routine, avec la pratique régulière d'échocardiographie chez le malade à risque de développer un CPA (embolie pulmonaire massive, SDRA). Cette détection permet d'adapter le traitement.

Références

1. Guyton AC, Lindsey AW, Abernathy B, Richardson T. Venous return at various right atrial pressures and the normal venous return curve. *Am J Physiol* 1957;189:609–15.
2. Vieillard-Baron A, Naeije R, Haddad F, Bogaard HJ, Bull TM, Fletcher N, et al. Diagnostic workup, etiologies and management of acute right ventricle failure. *Intensive Care Med* 2018 ; 44: 774-790
3. Champion HC, Michelakis ED, Hassoun PM. Comprehensive invasive and noninvasive approach to the right ventricle-pulmonary circulation unit: state of the art and clinical and research implications. *Circulation* 2009;120:992–1007.
4. Galiè N, Humbert M, Vachiery J-L, Gibbs S, Lang I, Torbicki A, et al. 2015 ESC/ERS Guidelines for the diagnosis and treatment of pulmonary hypertension: The Joint Task Force for the Diagnosis and Treatment of Pulmonary Hypertension of the European Society of Cardiology (ESC) and the European Respiratory Society (ERS): Endorsed by: Association for European Paediatric and Congenital Cardiology (AEPC), International Society for Heart and Lung Transplantation (ISHLT). *Eur Heart J* 2016;37:67–119.
5. Nikolaou M, Parissis J, Yilmaz MB, Seronde M-F, Kivikko M, Laribi S, et al. Liver function abnormalities, clinical profile, and outcome in acute decompensated heart failure. *Eur Heart J* 2013 ;34:742–9.
6. Sztrymf B, Souza R, Bertoletti L, Jais X, Sitbon O, Price LC, et al. Prognostic factors of acute heart failure in patients with pulmonary arterial hypertension. *Eur Respir J* 2010 ;35:1286–93.
7. Vieillard-Baron A, Page B, Augarde R, Prin S, Qanadli S, Beauchet A, et al. Acute cor pulmonale in massive pulmonary embolism : incidence, echocardiographic pattern, clinical implications and recovery rate. *Intensive Care Med.* 2001;
8. Taylor RR, Covell JW, Sonnenblick EH, Ross J. Dependence of ventricular distensibility on filling of the opposite ventricle. *Am J Physiol* 1967 ;213:711–8.
9. Vlahakes GJ, Turley K, Hoffman JI. The pathophysiology of failure in acute right ventricular hypertension: hemodynamic and biochemical correlations. *Circulation* 1981;63:87-95
10. Konstantinides SV, Torbicki A, Agnelli G, Danchin N, Fitzmaurice D, Galiè N, et al. 2014 ESC guidelines on the diagnosis and management of acute pulmonary embolism. *Eur Heart J* 2014 ;35:3033–3069, 3069a–3069k.
11. Vieillard-Baron A, Prin S, Chergui K, Dubourg O, Jardin F. Echo-Doppler demonstration of acute cor pulmonale at the bedside in the medical intensive care unit. *Am J Respir Crit Care Med.* 2002 ;166:1310–9.
12. Zapol WM, Snider MT. Pulmonary hypertension in severe acute respiratory failure. *N Engl J Med* 1977 ;296:476–80.
13. Price LC, McAuley DF, Marino PS, Finney SJ, Griffiths MJ, Wort SJ. Pathophysiology of pulmonary hypertension in acute lung injury. *Am J Physiol Lung Cell Mol Physiol* 2012 1;302:L803-815.
14. Repessé X, Charron C, Vieillard-Baron A. Assessment of the effects of inspiratory load on right ventricular function: *Curr Opin Crit Care* 2016 ;22:254–9.
15. Mekontso Dessap A, Boissier F, Charron C, Bégot E, Repessé X, Legras A, et al. Acute cor pulmonale during protective ventilation for acute respiratory distress syndrome: prevalence, predictors, and clinical impact. *Intensive Care Med* 2016 ;42:862–70.
16. Vieillard-Baron A. Prise en charge échocardiographique des patients en réanimation. In: *Réanimation médicale*, CNERM.

17. Rabinovitch M, Gamble W, Nadas AS, Miettinen OS, Reid L. Rat pulmonary circulation after chronic hypoxia: hemodynamic and structural features. *Am J Physiol* 1979;236:H818-827.
18. Torbicki A, Kurzyna M, Ciurzynski M, Pruszczyk P, Pacho R, Kuch-Wocial A, et al. Proximal pulmonary emboli modify right ventricular ejection pattern. *Eur Respir J* 1999 ;13:616–21.
19. Jullien T, Valtier B, Vieillard-Baron A, Bourdarias JP, Jardin F. Rapidly reversible acute cor pulmonale after intravenous injection of crushed dextromoramide (Palfium) pills. *Intensive Care Med* 1996;22:270–1.
20. Vieillard-Baron A, Price LC, Matthay MA. Acute cor pulmonale in ARDS. *Intensive Care Med* 2013;39:1836–8.
21. Jardin F, Dubourg O, Margairaz A, Bourdarias JP. Inspiratory impairment in right ventricular performance during acute asthma. *Chest* 1987;92:789–95.
22. Mekontso Dessap A, Leon R, Habibi A, Nzouakou R, Roudot-Thoraval F, Adnot S, et al. Pulmonary hypertension and cor pulmonale during severe acute chest syndrome in sickle cell disease. *Am J Respir Crit Care Med* 2008 ;177:646–53.
23. Jardin F, Vieillard-Baron A. Acute cor pulmonale. *Curr Opin Crit Care* 2009 ;15:67–70.
24. Bhorade S, Christenson J, O’connor M, Lavoie A, Pohlman A, Hall JB. Response to inhaled nitric oxide in patients with acute right heart syndrome. *Am J Respir Crit Care Med* 1999 ;159:571–9.
25. Hajian B, De Backer J, Vos W, Van Holsbeke C, Ferreira F, Quinn DA, et al. Pulmonary vascular effects of pulsed inhaled nitric oxide in COPD patients with pulmonary hypertension. *Int J Chron Obstruct Pulmon Dis* 2016;11:1533–41.
26. Sud S, Friedrich JO, Adhikari NKJ, Taccone P, Mancebo J, Polli F, et al. Effect of prone positioning during mechanical ventilation on mortality among patients with acute respiratory distress syndrome: a systematic review and meta-analysis. *CMAJ Can Med Assoc J J Assoc Medicale Can* 2014 ;186:E381-390.
27. Taron-Brocard C, Looten V, Fahlgren B, Charpentier E, Guillevin L, Barna A. Congestive heart failure: Treatment with ultrafiltration. *Ann Cardiol Angéiologie* 2016 ;65:240–4.
28. Delcroix M, Lang I, Pepke-Zaba J, Jansa P, D’Armini AM, Snijder R, et al. Long-Term Outcome of Patients With Chronic Thromboembolic Pulmonary Hypertension : Results From an International Prospective Registry. *Circulation* 2016 ;133:859–71.
29. Yusuff HO, Zochios V, Vuylsteke A. Extracorporeal membrane oxygenation in acute massive pulmonary embolism: a systematic review. *Perfusion* 2015 ;30:611–6.
30. Guérin C, Reignier J, Richard J-C, Beuret P, Gacouin A, Boulain T, et al. Prone positioning in severe acute respiratory distress syndrome. *N Engl J Med* 2013 ;368:2159–68.

Légende des figures

Figure 1

Enregistrement des pressions intravasculaires dans le ventricule gauche (LV) et le ventricule chez un patients ventilé pour un SDRA

Figure 2

Aspect typique de cœur pulmonaire chronique chez un patient en ventilation spontanée hospitalisée pour une exacerbation de son http chronique

Figure 3

ECG chez une patiente en post-opératoire qui présente brutalement une insuffisance respiratoire aigüe et une hypotension artérielle

Figure 4

Aspect typique de cœur pulmonaire aigu chez une jeune femme ayant développé un SDRA secondairement à une pneumonie grippale

Figure 5

Surcharge systolo-diastolique du ventricule droit chez un patient en ventilation spontanée présentant un asthme aigu grave

Figure 6

Prise en charge globale des cœurs pulmonaires

Figure 7

Proposition de prise en charge du cœur pulmonaire aigu

Tableau 1: Classification clinique des HTP

1/ HTAP (précapillaire)

- Idiopathique
- Familiale ou avec mutation génétique
- Médicamenteuse ou toxique
- HTAP persistante du nourrisson
- HTAP associée à une connectivite, au VIH, à de l'hypertension portale...

2/ HTP des cardiopathies gauches (postcapillaire, 1^{ère} cause d'HTP)

Caractérisée par une PAPO > 15 mmHg

3/ HTP des maladies respiratoires et/ou hypoxémie chronique (précapillaire)

- BPCO
- Pneumopathies interstitielles
- Maladies respiratoires restrictives ou obstructives
- Syndrome d'apnée du sommeil
- Syndrome d'hypoventilation alvéolaire
- Exposition chronique à l'altitude

4/ HTP post-embolique chronique (précapillaire)

5/ HTP multifactorielle ou cryptogénique (précapillaire)

- Maladies hématologiques: splénectomies, syndromes myéloprolifératifs
- Maladies systémiques: sarcoidose, histiocytose, neurofibromatose, vascularite..
- Maladies métaboliques: glycogénose, maladie de Gaucher, dysthyroïdie
- Autres

Tableau 2: Analyse échographique de la fonction ventriculaire droite.

Analyse morphologique

Coupe apicale 4 cavités



Dilatation VD

- Rapport VD/VG > 0,6
- STDVD > 20 +/- 4 cm²

Hypertrophie VD

- Paroi libre en TD >10mm
(coupe parasternale grand axe)
- Trabéculations à l'apex

Dysfonction VD

Coupe apicale 4 cavités



- FR surface < 45%
- TAPSE < 18mm
- Onde S à l'anneau < 11,5 cm/s

Hypertension pulmonaire



Flux d'IT:

- estimation de la PAPs
- Vmax IT > 3,4 m/s = PAPs > 50 mmHg

Compliance de la VCI:

- estimation de la POD *

* Estimation de la POD :

- VCI < 15mm et virtuelle au sniff test : POD 5 mmHg
- VCI 15/20 mm et vidange > 50% au sniff test: POD 10 mmHg
- VCI 15/20 et vidange < 50% au sniff test: POD 15 mmHg
- VCI < 25mm et vidange < 50% au sniff test : POD 20 mmHg
- VCI et VSH dilatées (> 10mm): POD > 20 mmHg

Abréviations:

VD: ventricule droit
VG: ventricule gauche
STDVD: surface télédiastolique du VD
TD: télédiastole
FR: fraction de raccourcissement
TAPSE: excursion systolique au plan de l'anneau tricuspide
IT: insuffisance tricuspide
PAP: pression artérielle pulmonaire
VCI: veine cave inférieure
POD: pression dans l'oreillette droite

Figure 1: Enregistrement des pressions intravasculaires dans le ventricule gauche (LV) et le ventricule droit (RV) chez un patient ventilé pour un SDRA

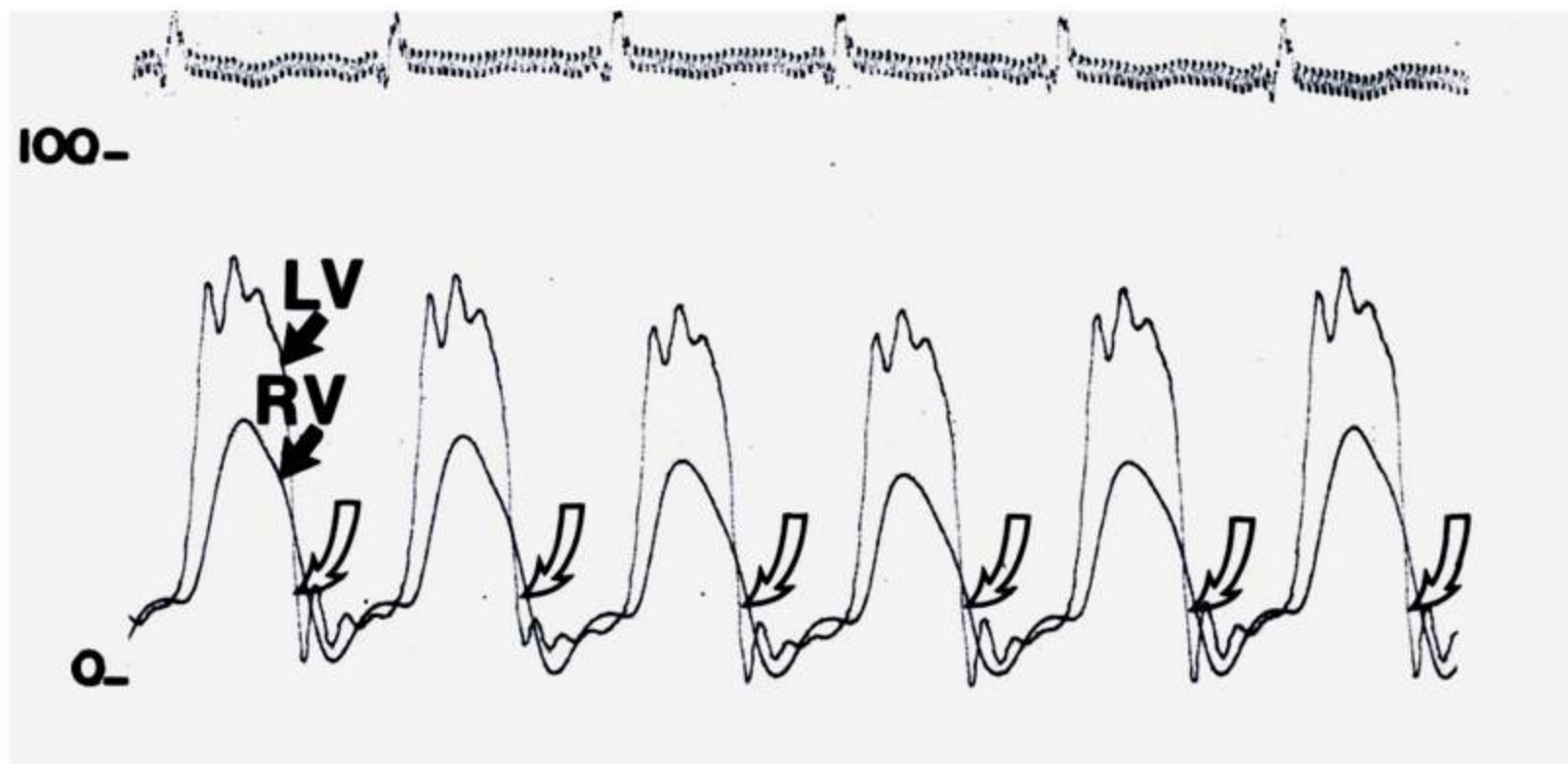


Figure 2: Aspect typique de cœur pulmonaire chronique chez un patient en ventilation spontanée hospitalisée pour une exacerbation de son HTTP chronique

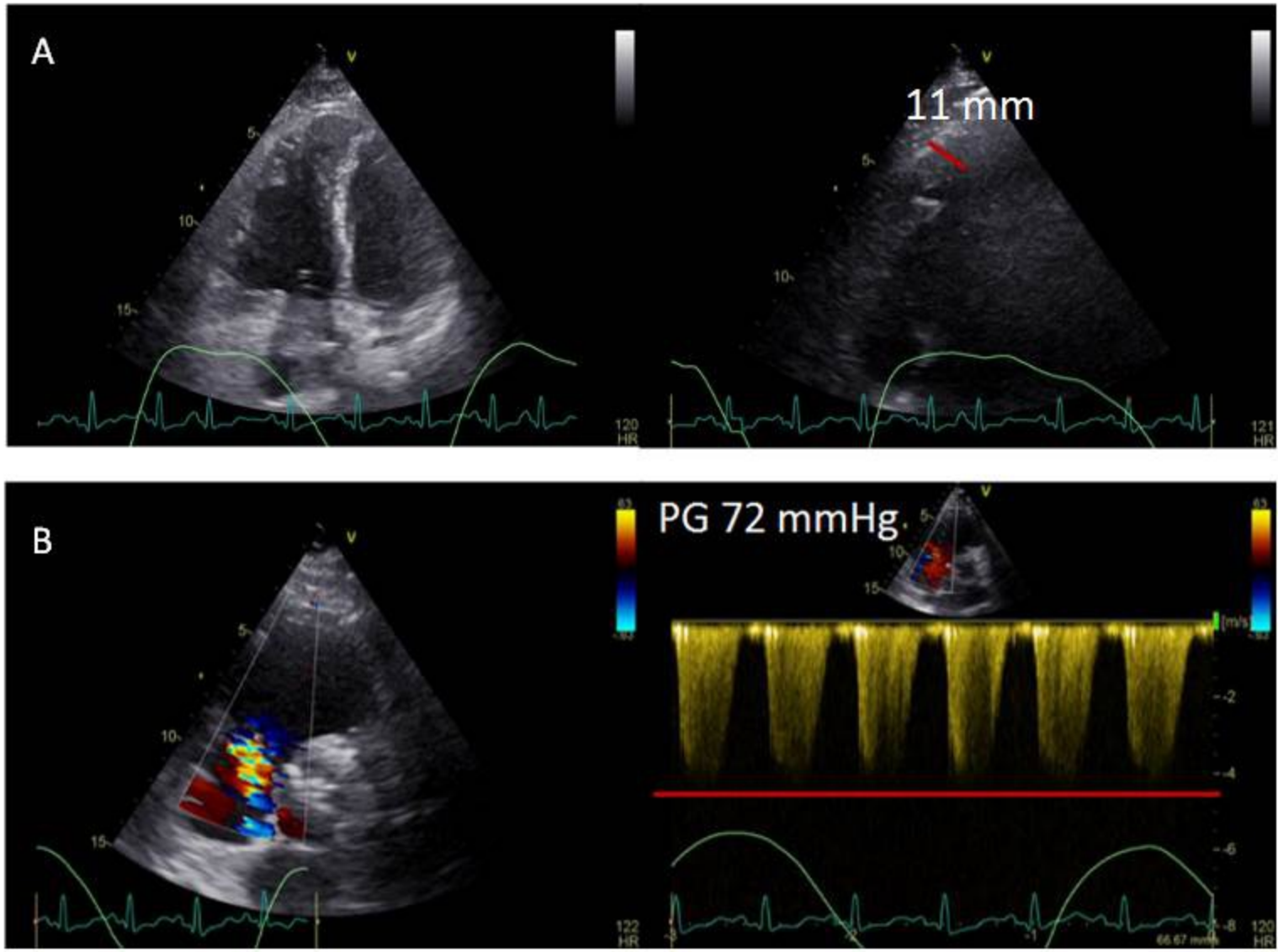


Figure 3: ECG chez une patiente en post-opératoire qui présente brutalement une insuffisance respiratoire aigue et une hypotension artérielle

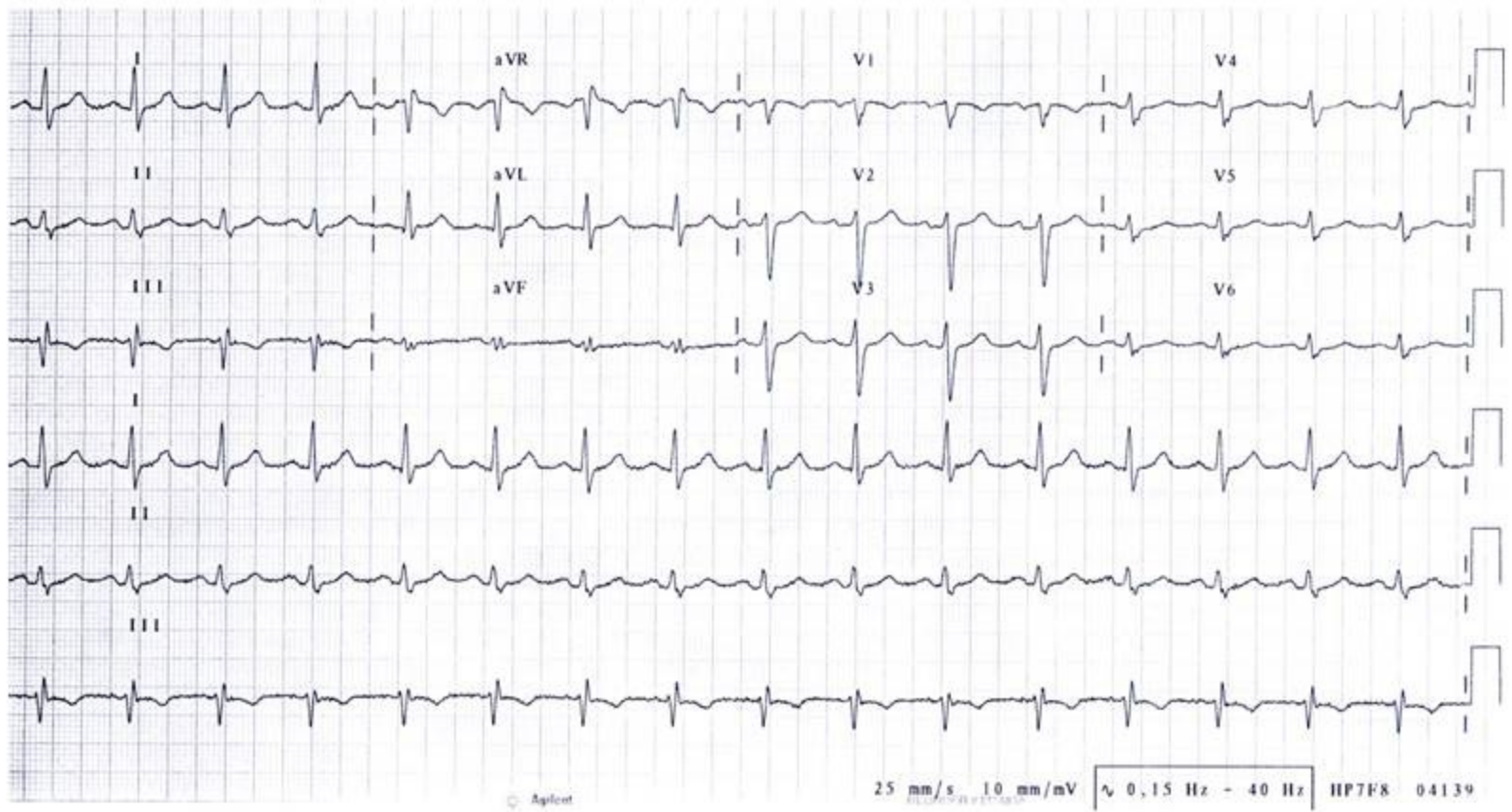
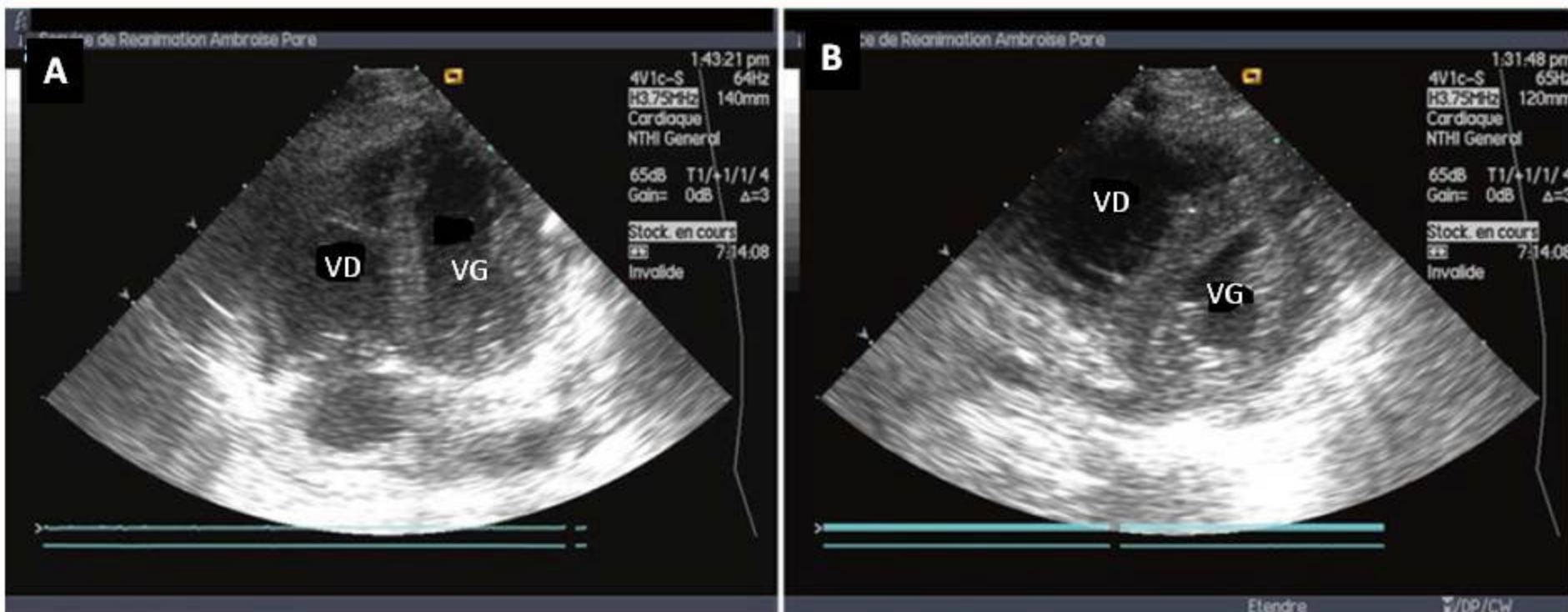


Figure 4 : Aspect typique de cœur pulmonaire aigu chez une jeune femme ayant développé un SDRA secondairement à une pneumonie grippale



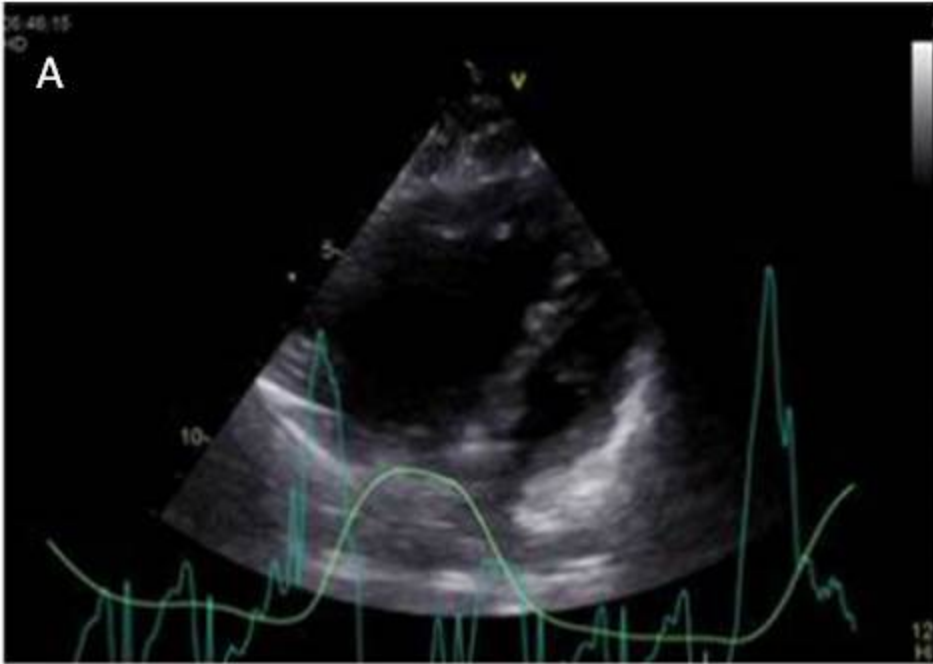


Figure 5: Surcharge systolo-diastolique du ventricule droit chez un patient en ventilation spontanée présentant un asthme aigu grave.

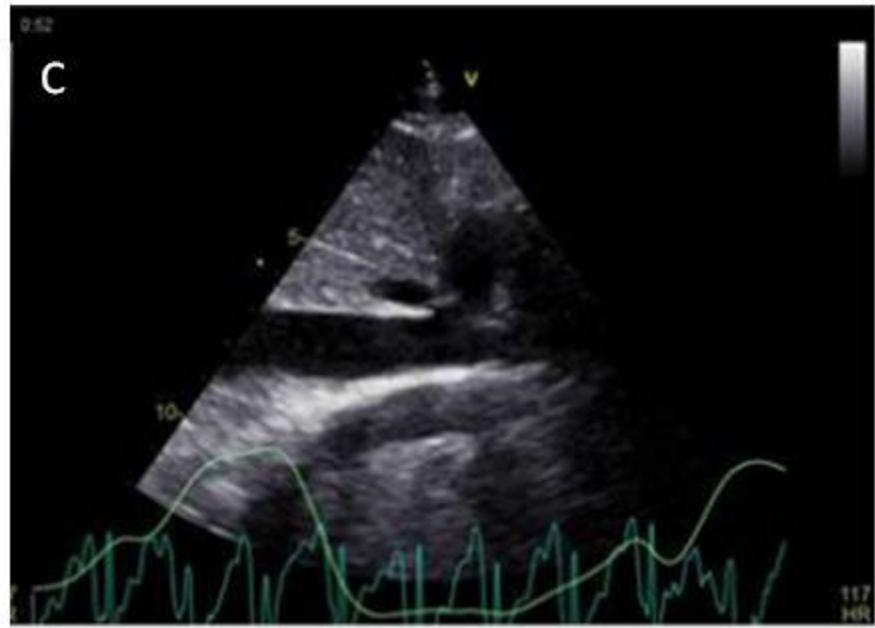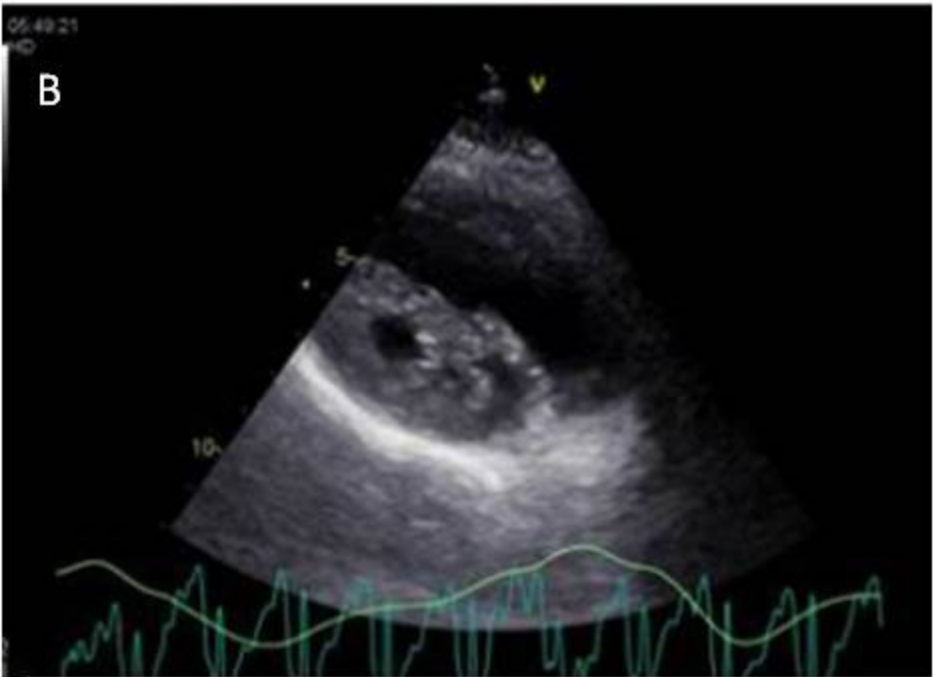


Figure 6: Prise en charge globale des cœurs pulmonaires

Optimisation de la précharge VD

Réduction de la postcharge VD



- Limiter la pression transpulmonaire
- Limiter la PEEP
- NO inhalé ? (surtout pour le CPC)
- Limiter l'hypoxémie
- Limiter l'hypercapnie
- Limiter l'hypothermie
- Limiter l'activation sympathique



- Remplissage prudent
- Noradrénaline

Amélioration de la contractilité VD



- Dobutamine à visée inotrope
- Noradrénaline pour la perfusion coronaire

Techniques d'exception:

- ECMO veino-artérielle
- Septostomie atriale par voie endocavitaire (CPC)
- Transplantation pulmonaire, cœur-poumon (CPC)

Figure 7: Proposition de prise en charge du cœur pulmonaire aigue

Diagnostic : dilatation du VD + septum paradoxal

SDRA



Lutte contre l'hypoxémie
Lutte contre l'hypercapnie
Pression motrice < 18 mmHg
Décubitus ventral

EP



Levée de l'obstacle:
- Thrombolyse
- Thrombectomie
- Désobstruction intraluminaire
ECMO veino-artérielle (en sauvetage)

NORADRENALINE