



**HAL**  
open science

## Néphropathie associée à une vascularite urticarienne hypocomplémentémique : présentation d'un cas clinique et revue de la littérature

Annabel Boyer, Nicolas Gautier, François Comoz, Bruno Hurault de Ligny, Achille Aouba, Antoine Lanot

### ► To cite this version:

Annabel Boyer, Nicolas Gautier, François Comoz, Bruno Hurault de Ligny, Achille Aouba, et al.. Néphropathie associée à une vascularite urticarienne hypocomplémentémique : présentation d'un cas clinique et revue de la littérature. *Néphrologie & Thérapeutique*, 2020, 16, pp.124 - 135. 10.1016/j.nephro.2019.09.004 . hal-03490009

**HAL Id: hal-03490009**

**<https://hal.science/hal-03490009>**

Submitted on 22 Aug 2022

**HAL** is a multi-disciplinary open access archive for the deposit and dissemination of scientific research documents, whether they are published or not. The documents may come from teaching and research institutions in France or abroad, or from public or private research centers.

L'archive ouverte pluridisciplinaire **HAL**, est destinée au dépôt et à la diffusion de documents scientifiques de niveau recherche, publiés ou non, émanant des établissements d'enseignement et de recherche français ou étrangers, des laboratoires publics ou privés.



Distributed under a Creative Commons Attribution - NonCommercial 4.0 International License

**Néphropathie associée à une vascularite urticarienne hypocomplémentémique :  
présentation d'un cas clinique et revue de la littérature**  
**Nephropathy associated with hypocomplementemic urticarial vasculitis: A case  
report and literature review**

Annabel Boyer<sup>a,c</sup>, Nicolas Gautier<sup>a,c</sup>, François Comoz<sup>b</sup>, Bruno Hurault de Ligny<sup>a,c</sup>, Achille Aouba<sup>d</sup>, Antoine Lanot<sup>a,c</sup>

<sup>a</sup> Centre universitaire des maladies rénales, CHU de Caen, avenue de la côte de Nacre, 14033 Caen cedex 9, France

<sup>b</sup> Service d'anatomopathologie, CHU de Caen, avenue de la côte de Nacre, 14033 Caen cedex 9, France

<sup>c</sup> Normandie Université, Unicaen, UFR de médecine, 2 rue des Rochambelles, 14032 Caen cedex, France

<sup>d</sup> Service de médecine interne, CHU de Caen, avenue de la côte de Nacre, 14033 Caen cedex 9, France

**\* Auteur correspondant**

lanot-a@chu-caen.fr

**Titre courant** : Néphropathies associées aux VUH

## **Introduction**

La vascularite urticarienne hypocomplémentémique (VUH), également connue sous le nom de vascularite avec anticorps (Ac) anti-C1q, est une vascularite systémique rare, d'étiologie inconnue, dont la première description a été faite en 1973 [1,2]. Elle est caractérisée par une atteinte des vaisseaux de petit calibre, des lésions urticariennes et une hypocomplémentémie avec une baisse d'activité de la fraction C1q du complément [2].

La VUH peut être associée à une maladie systémique telle que le lupus érythémateux systémique (LES), le syndrome de Gougerot-Sjögren (SGS), la vascularite associée aux ANCA, la maladie sérique ou une hémopathie [3-16]. En l'absence de pathologie sous-jacente, la VUH peut être considérée comme idiopathique, représentant un désordre immunitaire systémique également appelé syndrome de vascularite urticarienne hypocomplémentémique (SVUH), ou encore syndrome de McDuffie dans son ancienne dénomination [3,11]. Certains auteurs distinguent la VUH et le SVUH [17], tandis que d'autres évoquent un continuum entre ces deux entités [3,11,15]. Seul le terme de VUH a été retenu dans la conférence de consensus internationale révisée de 2012 de Chapel Hill [2].

Des critères diagnostiques ont été proposés en 1982 par Schwartz et al. [18]. L'association d'une urticaire chronique de plus de six mois, d'une hypocomplémentémie, et la présence de deux critères parmi les suivants est nécessaire pour en retenir le diagnostic [18] :

- arthralgie/arthrite ;
- angioœdème ;
- glomérulonéphrite (GN) ;
- atteinte oculaire inflammatoire ;
- atteinte digestive ;
- vascularite leucocytoclasique ;
- détection d'Ac anti-C1q.

L'atteinte rénale, présente dans 9 à 60 % des cas selon les séries, est principalement glomérulaire [3-7,9,15,17]. Elle se révèle par une protéinurie et/ou une hématurie, le plus souvent microscopique, plus rarement par un syndrome néphrotique. L'insuffisance rénale est en règle générale modérée, et évolue rarement vers le stade d'insuffisance rénale terminale nécessitant un traitement de suppléance [3,19-22]. Les manifestations histologiques les plus fréquentes sont les glomérulonéphrites membrano-prolifératives (GNMP) et/ou mésangiales [3,7,15,17,23]. Seulement six cas de néphrite interstitielle associée à une VUH ont été décrits dans la littérature, dont quatre coexistaient avec une atteinte glomérulaire [5,14,15,24-26].

Nous rapportons le cas d'une patiente présentant cette forme rare d'atteinte rénale mixte, glomérulaire et interstitielle, associée à une VUH idiopathique, en montrant les difficultés diagnostiques, puis nous présentons une revue de la littérature des cas décrits de néphropathies associées aux VUH.

## **Cas clinique**

### **Présentation**

Madame G., une patiente de 49 ans, est adressée en consultation de néphrologie après la découverte d'une insuffisance rénale dans un contexte d'éruption cutanée. Ses seuls antécédents notables sont une appendicectomie et une réduction mammaire.

L'histoire débute fin octobre 2017 par une éruption maculo-papuleuse peu prurigineuse et non fugace, affectant le tronc et les membres, ainsi que des arthralgies symétriques d'horaire mixte touchant les genoux et les coudes. Devant la persistance de la symptomatologie, une corticothérapie (CTC) à la dose de 1 mg/kg est introduite mi-novembre durant 3 jours, permettant une résolution de l'urticaire suivie d'une récurrence précoce à l'arrêt du traitement. Sa reprise est cependant sans efficacité durant les 10 jours

suivants, début décembre. La suite des explorations met en évidence une insuffisance rénale (IR) avec une créatininémie à 150  $\mu\text{mol/L}$ , une anémie normochrome normocytaire arégénérative à 8,7 g/dL d'hémoglobine, sans syndrome inflammatoire biologique ; les paramètres martiaux sont normaux. Une cause obstructive à l'insuffisance rénale a été écartée par une échographie réno-vésicale.

### Éléments cliniques

Lors de la consultation de néphrologie en janvier 2018, deux semaines après la découverte de l'IR, la pression artérielle est de 145/90 mmHg contre des chiffres habituels aux alentours de 110/70 mmHg, le poids est de 98 kg avec une prise de poids récente de 13 kg. L'interrogatoire ne retrouve pas d'autres plaintes à types notamment d'aphtose, de syndrome sec oculaire ou buccal, de lucite ou de phénomène de Raynaud. L'examen objective l'urticaire résiduel précédemment décrit (*Figure 1*). Il n'y a ni adénopathie ni hépato-splénomégalie, mais la présence d'œdèmes des membres inférieurs, rapportés à un syndrome néphrotique impur : bandelette urinaire, 3 croix de sang et 3 croix de protéines, rapport protéinurie/créatininurie à 455 mg/mmol, de rang néphrotique, et 162 hématies par  $\text{mm}^3$ .

### Éléments paracliniques

Les résultats d'analyse sanguine sont les suivants : créatinine à 184  $\mu\text{mol/L}$ , albumine à 34 g/L, hémoglobine à 9,2 g/dL rapportée à une anémie normochrome normocytaire arégénérative. Sur le plan immunologique, une hypocomplémentémie touchant la voie classique avec baisse du C3 à 523 mg/L (N : 641-1233), du C4 à 57 mg/L (N : 100-300) et du CH50 à 30 % (N : 71-135) est retrouvée, alors que les taux du C1 à 126 mg/L (N : 70-130 mg/L) et du C1 inhibiteur à 279 mg/L (N : 188-316) sont normaux. La recherche d'Ac antinucléaires solubles, Ac anti-DNA natifs, Ac anti-ENA, ANCA, ASLO et de facteur rhumatoïde est négative. Des Ac anti-SSa sont en revanche faiblement détectés à 25 UA/mL, reconstrués à seulement 32 UA/mL (N < 25). La cryoglobuline, recherchée à plusieurs reprises, n'est pas interprétable en raison de difficultés de prélèvements. L'électrophorèse des protéines plasmatiques ne retrouve pas de pic ni d'hypogammaglobulinémie, le dosage des IgE totales est normal. Le dosage pondéral des immunoglobulines note des IgG augmentées à 15,4 g/L, des IgA à 2,52 g/L, des IgM à 1,99 g/L. Aucun composant monoclonal sanguin ou urinaire n'est retrouvé en immunofixation. L'hypothèse d'une origine infectieuse est soulevée, et des explorations effectuées en ce sens, notamment les sérologies VIH, VHB, VHC, *Chlamydia psittaci* et *Chlamydia pneumoniae*, Parvovirus B19, légionelle et syphilis, ainsi que les hémocultures sont toutes négatives.

### Éléments histologiques

L'analyse histologique d'une biopsie cutanée est en faveur d'une urticaire neutrophilique chronique, sans lésions de vascularite associée. Devant ce tableau d'IR associée à une protéinurie de rang néphrotique et une hématurie microscopique, une ponction biopsie rénale (PBR) percutanée est réalisée 3 mois après le début de l'histoire de la maladie. Dix-huit glomérules présentent des lésions de hyalinose segmentaire et focale (HSF) ; il n'est pas observé d'aspect prolifératif mésangial ou capillaire et les membranes basales sont fines. Le tissu interstitiel est pathologique, avec un infiltrat inflammatoire diffus constitué d'éléments mononucléés lymphohistiocytaires, et quelques polynucléaires neutrophiles (PNN). Le parenchyme est le siège de fibrose sur 10 à 15 % du prélèvement examiné. En immunofluorescence (IF), des dépôts isolés granuleux pariétaux et mésangiaux de C3 et IgM sont mis en évidence, cependant sans aucun dépôt de C1q. On conclut finalement à une glomérulonéphrite segmentaire et focale à type d'HSF avec dépôts isolés de C3, associée à une néphrite interstitielle aiguë (NIA) (*Figure 2*).

## **Diagnostic**

Fin avril 2018, soit à 5 mois de l'apparition des symptômes, les poussées urticariennes et les arthralgies persistent malgré la prise de plusieurs antihistaminiques en alternance. La recherche d'IgG anti-C1q est finalement réalisée et revient positive à un taux élevé de 635 UA/mL (N : < 30 UA/mL). Le diagnostic de VUH est alors retenu devant l'urticaire chronique, l'hypocomplémentémie, les arthralgies, l'atteinte rénale et la positivité des Ac anti-C1q. Devant la présence d'une NIA et d'Ac anti-SSa, l'association à un syndrome de Gougerot-Sjögren est évoquée, mais finalement écartée par l'absence de plaintes fonctionnelles, la négativité du test de Schirmer, la normalité du flux salivaire et de la biopsie des glandes salivaires accessoires (BGSA). La recherche d'une cryoglobulinémie, finalement réalisée dans les conditions optimales, est également négative.

## **Prise en charge**

Un traitement par hydroxychloroquine (HCQ) et corticoïdes 0,5 mg/kg/j est débuté. L'évolution est progressivement favorable, avec disparition de l'urticaire et des arthralgies, amélioration de la fonction rénale, avec en juillet 2018 une créatinine à 118 µmol/L et une diminution de la protéinurie avec un rapport protéinurie/créatininurie à 101 mg/mmol. Le complément est normalisé, avec un taux de C3 à 661 mg/L et de C4 à 118 g/L. La corticothérapie est sevrée progressivement et l'hydroxychloroquine est en revanche poursuivie en prévention du risque de rechute.

## **Revue de la littérature**

### **Matériel et méthode**

La base de données *Medline* a été consultée, avec une recherche portant sur les termes « *hypocomplementemic urticarial vasculitis* », « *hypocomplementemic urticarial vasculitis and glomerulonephritis* », « *hypocomplementemic urticarial vasculitis and kidney disease* », et « *hypocomplementemia and urticaria and glomerulonephritis* ». La bibliographie des revues antérieures de la littérature a également été consultée. Les études et case reports rapportant des cas de VUH avec une atteinte rénale étaient inclus. Les articles où le diagnostic de VUH était douteux, ainsi que ceux où l'atteinte rénale n'était pas confirmée ont été exclus. Les informations concernant l'année et le pays de publication de l'article, l'âge et le sexe des patients, le type d'atteinte rénale, la symptomatologie rénale, les résultats de la PBR, les atteintes systémiques extra-rénales, le statut immunologique, le traitement ainsi que l'évolution rénale ont été recueillies. Les données quantitatives, ne suivant pas une loi normale, ont été exprimées en médiane avec son premier et son troisième interquartile. Les données qualitatives ont été exprimées en fréquence et pourcentage. Les analyses statistiques ont été réalisées avec le logiciel R 3.4.3.® (R Foundation for Statistical Computing, Vienna Austria).

## **Résultats**

### **Articles inclus**

Cent quarante-six articles ont été identifiés via *Medline*, et 18 via la bibliographie de revues de la littérature antérieures [20,27,28] (*Figure 3*). Cent-deux articles ont été exclus en raison d'un titre ou d'un abstract non pertinent. Les versions intégrales n'ont pas pu être obtenues pour 5 articles anciens, publiés dans les années 1960-1970. Après lecture des 57 articles éligibles, 9 ont été exclus car les cas répertoriés ne présentaient pas d'atteinte rénale. Un article n'était pas traduit du Japonais, mais l'abstract contenait suffisamment d'informations pour sa considération dans cette étude [29]. Au total, 48 articles ont été inclus dans l'étude. Tous les patients dont les cas étaient rapportés dans les articles inclus présentaient un

diagnostic de VUH confirmé avec présence d'une urticaire chronique, de lésions de vascularite leucocytoclasique à la biopsie de peau, d'une hypocomplémentémie et d'une atteinte rénale. Les articles étaient principalement des cases reports, incluant 82 observations d'atteinte rénale compliquant une VUH, dont 66 (80 %) étaient documentées par une PBR. La population était majoritairement des femmes dans leur troisième décennie (*Tableau 1*).

### Maladies associées

La VUH était en très grande majorité idiopathique, sans étiologie sous-jacente identifiée chez 71 patients (87 %). Chez les 11 autres patients (13 %), la VUH était associée à une maladie de système dont : 8 LES, 1 connectivite mixte, 1 SGS et 1 vascularite associée aux ANCA de type anti-MPO [8-10,12-16,30].

### Manifestations extra-rénales

Tous les patients présentaient une urticaire chronique. La fréquence des angioœdèmes, atteintes articulaires, oculaires, digestives et pulmonaires est décrite dans le *tableau 2*. Les autres atteintes, décrites à une moindre fréquence, étaient des atteintes neurologiques, des adénopathies, une hyperthermie, des myosites et des atteintes cardiaques. Quatre patients n'avaient pas d'autre atteinte en dehors des lésions cutanées et rénales.

### Caractéristiques immunologiques

Sur le plan immunologique, tous les patients présentaient une consommation de la voie classique du complément avec une diminution des fractions C3 et C4, et éventuellement une diminution du complexe hémolytique total CH50. Les Ac anti-C1q n'ont été recherchés que chez 33 patients (40 %). Lorsque recherchés, ils étaient positifs chez 30 patients (91 %). Le statut sérologique des Ac anti-C1q et le taux de la fraction C1q du complément sont détaillés dans le *tableau 2*.

### Caractéristiques rénales

Les résultats d'analyse du sédiment urinaire étaient manquants dans 29 cas (35 %) pour l'hématurie et dans 37 cas (45 %) pour la protéinurie. L'hématurie était le signe d'appel le plus fréquent d'une atteinte rénale, observée dans 49 cas (60 %). L'hématurie était microscopique dans 40 cas (49 %), et macroscopique dans 4 cas (5 %). Une protéinurie était observée chez 43 patients (53 %). Elle était de rang non néphrotique dans 17 cas (21 %) et néphrotique dans 14 cas (17 %). Une IR, définie par un débit de filtration glomérulaire inférieur à 60 mL/min ou par une augmentation de 1,5 fois la créatinine de base, était présente dans 18 cas (22 %). La dysfonction rénale était découverte au moment du diagnostic de VUH dans 19 cas (23 %) ; dans les autres cas, elle apparaissait à une médiane de 2 ans (interquartile 1-5,5 ans) après les premières manifestations de VUH. Le type d'anomalie urinaire observé en fonction de la lésion histologique identifiée est décrit dans le *tableau 3*.

### Histologie rénale

Le type d'atteinte rénale le plus fréquemment observé correspondait, chez 72 des 82 cas (88 %), à des glomérulonéphrites (GN). La lésion histologique la plus fréquente était la GNMP (35 %), les autres types histologiques observés correspondant à des GN extra-capillaires (GEC), extra-membraneuses (GEM), mésangiales (GN-M), ou encore avec hyalinose segmentaire et focale (GN-HSF) (*Tableau 3*). Quatre articles rapportaient l'association d'une GN et de lésions interstitielles diffuses [14, 24-26]. En dehors de toute atteinte glomérulaire, seuls deux cas d'atteinte interstitielle isolée ont été rapportés [5,15]. Enfin, lorsqu'une atteinte glomérulaire et interstitielle coexistait, cette première correspondait à une GEC dans 2 cas (50 %), une GEM et une GNMP dans 1 cas (25 %),

respectivement [14,24-26]. L'analyse en IF montrait une fixation dans 37 cas (45 %), correspondant le plus souvent à des dépôts d'IgG, sinon d'IgM, IgA et/ou de complément C3 ou C1q. Cependant, cette information était manquante dans 44 cas (54 %), une seule observation décrivait une analyse en IF négative [28]. En cas de VUH associée à une maladie de système, l'atteinte rénale était purement glomérulaire. Un cas de néphropathie mixte (glomérulaire et interstitielle) associée à un LES était également rapporté [14]. La positivité des Ac anti-C1q ne semblait pas associée à un type de lésion histologique rénale en particulier.

### Traitements et pronostic

En l'absence de recommandations, la prise en charge thérapeutique de la VUH est mal codifiée, et souvent peu détaillée dans la littérature. En effet, le traitement n'était précisé que pour 54 patients (66 %) et l'évolution rénale pour seulement 40 patients (49 %). Le type de traitement proposé et l'évolution rénale selon le type de lésion histologique est détaillé dans le *tableau 4*. Lorsque le traitement était précisé, il était composé d'une monothérapie dans 18 cas (33 %), majoritairement une CTC, d'une bithérapie dans 17 cas (31 %) ou d'une trithérapie dans 11 cas (20 %). En cas d'association, les traitements pouvaient être concomitants ou séquentiels. L'utilisation d'échanges plasmatiques (EP), d'immunoglobulines intraveineuses (IgIV) ou de rituximab (RTX) en association à d'autres immunosuppresseurs était décrite dans 3 (6 %), 2 (4 %) et 1 (2 %) cas respectivement. Cinquante patients sur 54 (93 %) chez qui le régime thérapeutique était précisé étaient traités par CTC seuls ou en association. Le traitement semblait plus agressif en cas d'atteinte par GEC, avec 5 patients (56 %) recevant une trithérapie ou plus, contre 13 (29 %) de trithérapie ou plus pour les autres atteintes histologiques (*tableau 4*). Dans la cohorte de Jachiet et al. en 2015, portant sur 57 patients atteints de VUH, le traitement de première intention était l'HCQ, la colchicine et/ou la dapsone, avec une efficacité similaire à celle de la CTC et des effets secondaires moindres. Une association CTC et immunosuppresseur n'y était ainsi conseillée qu'en cas de maladie réfractaire ou de rechute. L'utilisation de RTX en 2<sup>e</sup> ligne, proposée à partir des années 2010, semble montrer de meilleurs taux de réponse et de durée médiane avant rechute en comparaison à ceux des immunosuppresseurs conventionnels. Cette biothérapie profilerait ainsi une alternative thérapeutique intéressante, notamment en cas d'atteinte sévère d'organe [3,15]. Lorsque l'évolution rénale était décrite (40 patients ; 49 %), une récupération rénale était observée dans 20 cas (50 %), une stabilisation dans 10 cas (25 %), une évolution vers une insuffisance rénale chronique (IRC) dans 8 cas (20 %), dont 6 aboutissaient en une forme terminale (IRCT) et à 2 décès (5 %). La GNMP semblait avoir le pronostic le plus sévère, avec seulement 33 % de récupération rénale. On observait un meilleur pronostic en cas d'atteinte interstitielle, de GEM et GEC. Une récupération rénale semblait plus fréquente chez les 36 patients traités par une association d'immunosuppresseurs : 18 récupérations (50 %), versus 3 (17 %) récupérations chez les 18 patients traités par une monothérapie.

### Cas pédiatriques

Les 16 cas pédiatriques décrits soulignaient une prédominance du sexe féminin avec un âge médian de 6 ans (3-12 ans). Tous les enfants présentaient une atteinte glomérulaire : 5 GEC, 4 GNMP, 3 GN-M, 1 GEM et 3 observations sans informations sur les lésions histologiques. Une protéinurie et une hématurie étaient observées dans 13 cas (81 %), et une IR dans 3 cas (19 %). Trois patients présentaient une VUH secondaire à un LES. Lorsque l'évolution rénale était précisée (12 cas), 7 récupérations (58 %), 2 stabilisations et 2 cas évoluant vers une IRCT (17 % respectivement), et 1 décès (8 %) étaient observés [8,13,15,19,30-37].

### Discussion

La VUH est une vascularite systémique rare, évoluant sur 2 à 3 ans, plus rarement durant des décennies, et survenant habituellement chez l'adulte âgé de 30 à 50 ans, avec une prédominance féminine signalée par de nombreux auteurs, tant chez les patients adultes que ceux plus rarement rapportés en pédiatrie [3-7,11,12,15,17,18,27,38].

Le présent cas rapporté avec une atteinte rénale ne représente que 9 à 60 % des cas de VUH selon les séries [3-7,9,15,17], et dont la particularité est d'en montrer une atteinte néphrologique glomérulaire et interstitielle aiguë, correspondant ainsi au 5<sup>e</sup> cas jamais rapporté dans la littérature [5,14,15,24-26].

### **Manifestations extra-rénales**

L'atteinte cutanée est constante dans la VUH, chaque élément urticarien étant peu prurigineux et durant plus de 24 heures [3,17]. Sur le plan histologique, la biopsie cutanée peut montrer une vascularite leucocytoclasique, caractérisée par une atteinte vasculaire avec un infiltrat périvasculaire composé principalement de PNN. L'immunofluorescence directe (IFD) est positive dans la moitié des cas, constituée majoritairement de dépôts de C3 et d'IgG [3-5,7,9,18]. Les manifestations articulaires que présentaient notre patiente, à types d'arthralgies ou d'arthrites, sont fréquentes, avec une prévalence de 45 à 100 %. La sévérité de la VUH est variable, dirigée par l'atteinte ou non d'organe pouvant mettre en jeu le pronostic vital, telle que l'atteinte rénale, et plus rarement cardiaque ou pulmonaire.

### **Caractéristiques immunologiques**

L'hypocomplémentémie est nécessaire au diagnostic de VUH, et sa persistance pourrait être un facteur de gravité. Sur le plan immunologique, notre patiente présentait des Ac anti-C1q, qui seraient caractéristiques de la VUH bien que non constants, mais pas de diminution du C1q. Dans la littérature, les informations immunologiques étaient manquantes dans 60 % des cas, et la proportion de cas avec présence d'Ac anti-C1q n'était signalée que dans 36 % de la totalité des cas décrits, avec une fréquence variant entre 0 et 100 % dans les différentes séries concernées [3,5-7,15]. Le taux sérique de C1q était diminué dans 38 % des cas. Lorsque l'on ne considérait que les cas dont le statut immunologique était connu, on notait la présence d'Ac anti-C1q chez 91 % des patients et une diminution du C1q chez 93 % d'entre eux. Les Ac anti-C1q ne sont pas spécifiques de la VUH puisqu'ils ont été notés dans 35 à 60 % des cas de LES, plus rarement au cours d'autres pathologies auto-immunes [3,11,17]. Dans la série de Jachiet et al., une diminution du C1q était observée dans 90 à 100 % des cas, suggérant que celle-ci serait un marqueur plus sensible que les Ac anti-C1q, bien que non spécifique puisqu'elle serait également notée dans 20 à 50 % des cas de LES [3,11,17]. Lors d'une VUH, 30 à 70 % des patients présenteraient des AAN positifs, dont des Ac anti-DNA (25 %) ou anti-SSa/anti-SSb (20 %) [3,7,9,17].

### **Maladies associées**

La présence d'une NIA et d'Ac anti-SSa nous a fait évoquer un SGS, qui a finalement été écarté, nous permettant de conclure à une forme primitive de VUH. Cependant, des chevauchements entre VUH et maladies auto-immunes ont été décrits, notamment avec le SGS [3,12]. Un cas de VUH avec atteinte rénale associée à un SGS a été rapporté chez une patiente présentant un syndrome sec, des adénopathies, une urticaire chronique, des anticorps (AAN, Ac anti-SSa et SSb) négatifs, avec confirmation du SGS par un test de Schirmer et la BGSA [12]. Le diagnostic de VUH était confirmé par l'association de vascularite leucocytoclasique à la biopsie de peau, une hypocomplémentémie et la présence d'Ac anti-C1q. La néphropathie glomérulaire se manifestait par une protéinurie, la PBR mettait en évidence une GEM.

La VUH partage de nombreuses caractéristiques communes également avec le LES, rendant parfois difficile la distinction entre les deux entités. L'atteinte rénale dans ces deux pathologies, caractérisée par une GN à dépôts de complexes immuns, serait souvent



indissociable [11,17,24,39]. Un chevauchement entre LES et VUH semblerait exister puisque certains patients présentent à la fois les critères diagnostiques de LES et de VUH, jusqu'à 25 % dans la cohorte de Jachiet et al., et que de rares cas de progression entre ces deux maladies ont été décrits [7,15,39]. Dans notre revue de littérature, un LES était associé à la VUH avec néphropathie dans 10 % des cas [8-10,13,14,30].

### **Caractéristiques rénales**

L'atteinte glomérulaire (HSF) et interstitielle aiguë associée au tableau clinique d'urticaire chronique et d'arthralgies ainsi qu'à la présence d'Ac anti-C1q ont permis de retenir le diagnostic de VUH avec atteinte rénale. Notre cas clinique est singulier puisqu'il diffère de la majorité des cas décrits dans la littérature : parmi les 82 cas de néphropathie associée à une VUH répertoriés, 72 (88 %) étaient des atteintes glomérulaires, le plus fréquemment secondaires à des lésions de GNMP (*Tableau 3*). Les signes d'appels néphrologiques chez notre patiente étaient une hématurie microscopique et une protéinurie, ce qui concorde avec les données de la littérature : l'hématurie est décrite dans 60 % des cas (majoritairement microscopique) et la protéinurie dans 52 % des cas. Notre patiente présentait une insuffisance rénale, qui est plus rarement observée (22 % des cas).

### **Traitements**

En l'absence de recommandations concernant la prise en charge des VUH, et encore moins en cas d'atteinte rénale, nous avons suivi, pour la prise en charge de notre patiente, les préconisations issues de l'analyse de la cohorte de Jachiet et al. en introduisant de l'HCQ et une CTC à faible dose, permettant une amélioration clinique et une récupération rénale incomplète [3]. Selon les données de la littérature, dans les cas classiques de VUH, une première ligne thérapeutique par HCQ, colchicine ou dapsone serait aussi efficace qu'une CTC. En cas de VUH réfractaire ou de rechute, une association CTC et immunosuppresseur, notamment l'azathioprine (AZA), le méthotrexate (MTX), le mycophénolate-mofétil (MMF), le cyclophosphamide (CYC), la ciclosporine A (CyA) ou le RTX, pourrait être envisagée [3,17]. Lorsque le traitement était précisé dans notre revue de la littérature, 93 % des patients avaient reçu une CTC. Il est notable que dans la cohorte de Jachiet et al., aucun bénéfice n'était observé chez les patients qui recevaient une dose de corticoïdes supérieure à 20 mg par jour, par rapport à ceux qui recevaient 20 mg ou moins [15]. La stratégie thérapeutique doit prendre en compte la sévérité des atteintes organiques. Au vu des résultats de la revue de littérature, une bithérapie devrait être privilégiée puisqu'elle obtenait de meilleurs résultats par rapport à une monothérapie. En cas de GNMP, GEM, HSF, GN associée à une atteinte interstitielle, une bithérapie associant CTC et MMF, CYC, HCQ, AZA ou CyA semblait efficace. Les trithérapies obtenaient également de bons résultats, mais au prix d'une immunosuppression plus importante. A contrario, en cas de GEC, on observait plus de récupération rénale lors d'un traitement agressif comprenant une trithérapie ou plus (*Tableau 4*). En cas de rechute, l'utilisation du rituximab donnait des résultats intéressants et devrait être considéré en alternative à une association de trois ou plus immunosuppresseurs. Les EP, en association avec une CTC et un traitement IS semblaient efficaces, mais de façon transitoire et avec des effets secondaires graves décrits [22,25,39].

### **Pronostic**

Tout comme le présent cas, le pronostic rénal semble rassurant dans la littérature : lorsque l'évolution après traitement était notée seulement 20% des patients gardaient une IRC séquelle (*Tableau 4*).

### **Conclusion**

La VUH est une vascularite systémique rare, avec diverses manifestations cliniques associées à une hypocomplémentémie, une diminution de la fraction C1q du complément et dans la moitié des cas à la présence d'Ac anti-C1q. La prévalence de l'atteinte rénale varie entre 10 et 60 %, se manifestant par une hématurie microscopique et une protéinurie. Le dépistage d'une atteinte rénale est nécessaire, et une PBR doit être réalisée devant toute anomalie du sédiment urinaire. Le pronostic rénal et global est bon, cette pathologie évoluant rarement vers une IRCT. Au vu du chevauchement possible avec d'autres maladies de système dont le LES et le SGS, un suivi au long cours est nécessaire. La stratégie thérapeutique reste à définir. La sévérité des atteintes d'organes, le profil évolutif et les effets secondaires des traitements devant guider les praticiens dans leurs choix thérapeutiques.

### **Conflits d'intérêts**

Les auteurs déclarent n'avoir aucun conflit d'intérêt.

### **Références**

- [1] McDuffie F, Sams WJ, Maldonado J, Andreini P, Conn D, Samayoa E. Hypocomplementemia with cutaneous vasculitis and arthritis. Possible immune complex syndrome. *Mayo Clin Proc.* 1973;48:340-8.
- [2] Jennette J, Falk R, Bacon P, Basu N, Cid M, Ferrario F, et al. 2012 revised international Chapel Hill consensus conference nomenclature of vasculitides. *Arthritis Rheum.* 2013;65:1-11.
- [3] Jachiet M, Flageul B, Bouaziz J, Bagot M, Terrier B. Les vascularites urticariennes hypocomplémentémiques. *Rev Med Int.* 2018;39:90-8.
- [4] Soter N. Chronic urticaria as a manifestation of necrotizing venulitis. *N Engl J Med.* 1977;296:1440-2.
- [5] Sanchez N, Winkelmann R, Schroeter A, Dicken C. The clinical and histopathologic spectrums of urticarial vasculitis: Study of forty cases. *J Am Acad Dermatol.* 1982;7:599-605.
- [6] Mehregan D, Hall M, Gibson L. Urticarial vasculitis: A histopathologic and clinical review of 72 cases. *J Am Acad Dermatol.* 1992;26:441-8.
- [7] Wisniewski J, Baer A, Christensen J, Cupps T, Flagg D, Jones J, et al. Hypocomplementemic urticarial vasculitis syndrome. Clinical and serologic findings in 18 patients. *Medicine.* 1995;74:24-41.
- [8] De Amicis T, Mofid M, Cohen B, Nousari H. Hypocomplementemic urticarial vasculitis: Report of a 12-year-old girl with systemic lupus erythematosus. *J Am Acad Dermatol.* 2002;47:S273-4.
- [9] Dincy C, George R, Jacob M, Mathai E, Pulimood S, Eapen E. Clinicopathologic profile of normocomplementemic and hypocomplementemic urticarial vasculitis: a study from South India. *J Eur Acad Dermatol Venereol.* 2008;22:789-94.
- [10] Her M, Song J, Kim D. Hypocomplementemic urticarial vasculitis in systemic lupus erythematosus. *J Korean Med Sci.* 2009;24:184-6.
- [11] Jara L, Navarro C, Medina G, Vera-Lastra O, Saavedra M. Hypocomplementemic urticarial vasculitis syndrome. *Curr Rheumatol Rep.* 2009;11:410-5.
- [12] Abdallah M, Darghouth S, Hamzaoui S, Ben Ahmed M, Harmel A, Ennaffaa M, et al. [McDuffie hypocomplementemic urticarial vasculitis associated with Sjögren's syndrome]. *Rev Med Int.* 2010;31:e8-10.
- [13] Ozçakar Z, Yalçinkaya F, Altugan F, Kavaz A, Ensari A, Ekim M. Hypocomplementemic urticarial vasculitis syndrome in three siblings. *Rheumatol Int.* 2013;33:763-6.
- [14] Vizjak A, Lindic J, Mraz J, Ferluga D. Hypocomplementemic urticarial vasculitis syndrome – A case report. *Pathology.* 2014;56:41-2.

- [15] Jachiet M, Flageul B, Deroux A, Le Quellec A, Maurier F, Cordoliani F. The clinical spectrum and therapeutic management of hypocomplementemic urticarial vasculitis: data from a French nationwide study of fifty-seven patients. *Arthritis Rheumatol.* 2015;67:527-34.
- [16] Tanaka M, Moniwa N, Mita T, Tobisawa T, Matsumoto T, Mochizuki A, et al. A case of crescentic glomerulonephritis complicated with hypocomplementemic urticarial vasculitis syndrome and ANCA-associated vasculitis. *Case Rep Nephrol Dial.* 2017;7:144-53.
- [17] Buck A, Christensen J, McCarty M. Hypocomplementemic urticarial vasculitis syndrome: a case report and literature review. *J Clin Aesthet Dermatol.* 2012;5:36-46.
- [18] Schwartz H, McDuffie F, Black L, Schroeter A, Conn D. Hypocomplementemic urticarial vasculitis: association with chronic obstructive pulmonary disease. *Mayo Clin Proc.* 1982;57:231-8.
- [19] Waldo F, Leist P, Strife C, Forristal J, West C. Atypical hypocomplementemic vasculitis syndrome in a child. *J Pediatr.* 1985;106:745-50.
- [20] Kobayashi S, Nagase M, Hidaka S, Arai T, Ikegaya N, Hishida A, et al. Membranous nephropathy associated with hypocomplementemic urticarial vasculitis: Report of two cases and a review of the literature. *Nephron.* 1994;66:1-7.
- [21] Boulay V, Laugue D, Reynaud F, Carles P, Pourrat J. [Hypocomplementemic urticarial vasculitis]. *Presse Med.* 2000;29:1507-9.
- [22] Grimbert P, Schulte K, Buisson C, Desvaux D, Baron C, Pastural M, et al. Renal transplantation in a patient with hypocomplementemic urticarial vasculitis syndrome. *Am J Kidney Dis.* 2001;37:144-8.
- [23] Gheerbrant H, Giovanninni D, Falque L, Andry F, Lugosi M, Deroux A. Severe membranoproliferative glomerulonephritis with polyadenopathy associated with hypocomplementemic urticarial vasculitis syndrome. *Presse Med.* 2017;46:547-50.
- [24] Soma J, Sato H, Ito S, Saito T. Nephrotic syndrome associated with hypocomplementemic urticarial vasculitis syndrome: successful treatment with cyclosporine A. *Nephrol Dial Transplant.* 1999;14:1753-7.
- [25] Balsam L, Karim M, Miller F, Rubinstein S. Crescentic glomerulonephritis associated with hypocomplementemic urticarial vasculitis syndrome. *Am J Kidney Dis.* 2008;52:1168-73.
- [26] Zakharova E, Stolyarevich E, Vorobjova O, Zvonova E. Hypocomplementemic urticarial vasculitis with crescentic glomerulonephritis, interstitial nephritis and small vessel vasculopathy: Case report and mini-review. *J Nephrol Ther.* 2016;6:263-8.
- [27] El Maghraoui A, Abouzahir A, Mahassine F, Tabache F, Bezza A, Ghafir D, et al. [McDuffie hypocomplementemic urticarial vasculitis. Two cases and review of the literature]. *Rev Med Int.* 2001;22:70-4.
- [28] Salim S, Yousuf T, Patel A, Flülöp T, Agarwal M. Hypocomplementemic urticarial vasculitis syndrome with crescentic glomerulonephritis. *Am J Med Sci.* 2018;355:195-200.
- [29] Mituiki K, Hirakata H, Oochi N, Nagashima A, Onoyama K, Abe M, et al. [Nephrotic syndrome due to membranous glomerulopathy in hypocomplementemic urticarial vasculitis syndrome;--a case report]. *Nihon Jinzo Gakkai Shi.* 1994;36:863-70.
- [30] Yamazaki-Nakashimada M, Duran-McKinster C, Ramírez-Vargas N, Hernandez-Bautista V. Intravenous immunoglobulin therapy for hypocomplementemic urticarial vasculitis associated with systemic lupus erythematosus in a child. *Pediatr Dermatol.* 2009;26:445-7.
- [31] Renard M, Wouters C, Proesmans W. Rapidly progressive glomerulonephritis in a boy with hypocomplementemic urticarial vasculitis. *Eur J Pediatr.* 1998;157:243-5.
- [32] Pasini A, Bracaglia C, Aceti A, Vivarelli M, Lavacchini A, Miniaci A, et al. Renal involvement in hypocomplementemic urticarial vasculitis syndrome: a report of three paediatric cases. *Rheumatology.* 2014;53:1409-13.
- [33] Al Mosawi Z, Al Hermi B. Hypocomplementemic urticarial vasculitis syndrome in an 8-year-old boy: A case report and review of literature. *Oman Med J.* 2013;28:275-7.

- [34] Al Hermi B, Al Mosawi Z, Mohammed D. Renal manifestations in hypocomplementemic urticarial vasculitis syndrome: Is it a distinct pathology? *Saudi J Kidney Dis Transplant.* 2017;28:929-33.
- [35] Jung S, Choi Y, Choi I, Kim S, Jeong K, Song R, et al. Hypocomplementemic urticarial vasculitis syndrome with membranous nephropathy: Case Report. *J Korean Med Sci.* 2017;32:2064-8.
- [36] Martini A, Ravelli A, Albani S, De Benedetti F, Massa M, Wisnieski J. Hypocomplementemic urticarial vasculitis syndrome with severe systemic manifestations. *J Pediatr.* 1994;124:742-4.
- [37] Cadnapaphornchai M, Saulsbury F, Norwood V. Hypocomplementemic urticarial vasculitis: report of a pediatric case. *Pediatr Nephrol.* 2000;38:328-31.
- [38] Wiederkehr M, Nicosia R, Munschauer C, Moe O. An unusual case of urticaria and nephrotic syndrome. *Am J Kidney Dis.* 2006;48:506-12.
- [39] Trendelenburg M, Courvoisier S, Späth P, Moll S, Mihatsch M, Itin P, et al. Hypocomplementemic urticarial vasculitis or systemic lupus erythematosus? *Am J Kidney Dis.* 1999;34:745-51.
- [40] Ludivico C, Myers A, Mauer K. Hypocomplementemic urticarial vasculitis with glomerulonephritis and pseudotumor cerebri. *Arthritis Rheum.* 1979;22:1024-8.
- [41] Schultz D, Perez G, Volanakis J, Pardo V, Moss S. Glomerular disease in two patients with urticaria-cutaneous vasculitis and hypocomplementemia. *Am J Kidney Dis.* 1981;1:157-65.
- [42] Sisson J, Peters D, Williams D, Boulton-Jones J, Goldsmith H. Skin lesions, angio-oedema, and hypocomplementaemia. *Lancet.* 1974;2:1350-2.
- [43] Moorthy A, Pringle D. Urticaria, vasculitis, hypocomplementemia, and immune-complex glomerulonephritis. *Arch Pathol Lab Med.* 1982;106:68-70.
- [44] Ramirez G, Saba S, Espinoza L. Hypocomplementemic vasculitis and renal involvement. *Nephron.* 1987;45:147-50.
- [45] Eiser A, Singh P, Shanies H. Sustained dapsons-induced remission of hypocomplementemic urticarial vasculitis--a case report. *Angiology.* 1997;48:1019-22.
- [46] Fortson J, Zone J, Hammond M, Groggel G. Hypocomplementemic urticarial vasculitis syndrome responsive to dapsons. *J Am Acad Dermatol.* 1986;15:1137-42.
- [47] Park C, Choi S, Kim M, Park J, Lee J, Chung H. Membranoproliferative glomerulonephritis presenting as arthropathy and cardiac valvulopathy in hypocomplementemic urticarial vasculitis: a case report. *J Med Case Rep.* 2014;8:352.
- [48] Messiaen T, Van Damme B, Kuypers D, Maes B, Vanrenterghem Y. Crescentic glomerulonephritis complicating the course of a hypocomplementemic urticarial vasculitis. *Clin Nephrol.* 2000;54:409-12.
- [49] Enríquez R, Sirvent A, Amorós F, Pérez M, Matarredona J, Reyes A. Crescentic membranoproliferative glomerulonephritis and hypocomplementemic urticarial vasculitis. *J Nephrol.* 2005;18:318-22.
- [50] Oishi M, Takano M, Miyachi K, Ichikawa Y, Homma M. A case of unusual SLE related syndrome characterized by erythema multiforme, angioneurotic edema, marked hypocomplementemia, and Clq precipitins of the low molecular weight type. *Int Arch Allergy Appl Immunol.* 1976;50:463-72.
- [51] Brass H, Uppenkamp M, Voigtländer V. [Kidney involvement in hypocomplementemic urticaria-vasculitis syndrome--a simulated systemic lupus erythematosus]. *Med Klin.* 2001;96:238-41.
- [52] Tuffanelli D. Cutaneous immopathology: recent observations. *J Invest Dermatol.* 1975;65:143-53.
- [53] Saeki T, Ueno M, Shimada H, Nishi S, Imai N, Miyamura S, et al. Membranoproliferative glomerulonephritis associated with hypocomplementemic urticarial vasculitis after complete remission of membranous nephropathy. *Nephron.* 2001;88:174-7.

**Figure 1.** Éruption maculo-papuleuse érythémateuse urticarienne sur les membres inférieurs.

**Figure 2.** Biopsie rénale. Coloration A : PAS ; B et C : trichrome de Masson. Lésions glomérulaires segmentaires et focales caractérisées par la présence de territoires scléreux avec synéchie floculo-capsulaire (flèche). Infiltrat inflammatoire diffus constitué d'éléments mononucléés et de quelques polynucléaires neutrophiles.

**Figure 3.** Modalité de la sélection des articles.

**Tableau 1**  
**Description des articles inclus**

<b>Variabiles</b>	<b>Articles (n = 48)</b>
<b>Type d'article</b>	
Case report	38 (79 %)
Case report et revue de la littérature [20,27,28]	3 (6 %)
Revue de la littérature	1 (2 %)
Étude prospective [9]	1 (2 %)
Étude rétrospective [4-7,15]	5 (11 %)
<b>Pays de publication</b>	
États-Unis	19 (40 %)
Europe	14 (29 %)
Asie	12 (25 %)
Afrique du nord	2 (4 %)
Amérique centrale	1 (2 %)
Année de publication [médiane (IQR)]	2000 (1994-2013)
<b>Variabiles</b>	<b>Patients (n = 82)</b>
Sex ratio (femmes/homme)	40/19
Âge [médiane (IQR)]	36 [19-47]
Cas pédiatrique	16 (20 %)

Les résultats sont exprimés en effectif et pourcentage pour les variables qualitatives, en médiane et écart-type pour les variables quantitatives.

**Tableau 2**

**Atteintes extra-rénales et immunologiques dans la population globale de l'étude**

<b>Atteintes extra-rénales (n = 82)</b>	<b>Effectif</b>	<b>Pourcentage</b>
Articulaire	36	44 %
Oculaire	24	29 %
Angio-œdème	23	28 %
Digestive	21	26 %
Pulmonaire	16	20 %
<b>Immunologie (n = 82)</b>	<b>Effectif</b>	<b>Pourcentage</b>
<b>C1q</b>		
Diminué	31	38 %
Non diminué	2	2 %
Manquant	49	60 %
<b>Anticorps anti-C1q</b>		
Positif	30	36 %
Négatif	3	4 %
Manquant	49	60 %

**Tableau 3**

**Caractéristiques des atteintes rénales**

<b>Lésion histologique</b>	<b>Effectif dans la population globale (n = 82)</b>	<b>Protéinurie</b>	<b>Hématurie</b>	<b>Insuffisance rénale</b>
GN sans précision	16 (20 %)	Présente : 2 (13 %) Donnée manquante : 14 (87 %)	Présente : 1 (6 %) Donnée manquante : 15 (94 %)	Absente : 1 (6 %) Donnée manquante : 15 (94 %)
GNMP	29 (35 %)	Présente : 18 (62 %) Donnée manquante : 11 (38 %)	Présente : 21 (72 %)	Absente : 16 (55 %)

			Donnée manquante : 8 (28 %)	Présente : 5 (17 %) Donnée manquante : 8 (28 %)
GN extra-capillaire	10 (12 %)	Présente : 9 (90 %) Donnée manquante : 1 (10 %)	Présente : 10 (100 %)	Absente : 3 (30 %) Présente : 7 (70 %)
GEM	9 (11 %)	Absente : 1 (11 %) Présente : 7 (78 %) Donnée manquante : 1 (11 %)	Absente : 3 (33 %) Présente : 5 (56 %) Donnée manquante : 1 (11 %)	Absente : 5 (56 %) Présente : 3 (33 %) Donnée manquante : 1 (11 %)
GN mésangiale	7 (9 %)	Absente : 1 (14 %) Présente : 2 (29 %) Donnée manquante : 4 (57 %)	Présente : 4 (58 %) Donnée manquante : 3 (42 %)	Absente : 4 (57 %) Donnée manquante : 3 (43 %)
HSF	1 (1 %)	Présente : 1 (100 %)	Absente : 1 (100 %)	Absente : 1 (100 %)
GN et néphrite interstitielle	4 (5 %)	Présente : 3 (75 %) Donnée manquante : 1 (25 %)	Présente : 3 (75 %) Donnée manquante : 1 (25 %)	Présente : 3 (75 %) Donnée manquante : 1 (25 %)
Néphrite interstitielle	2 (2 %)	Donnée manquante : 2 (100 %)	Présente : 1 (50 %) Donnée manquante : 1 (50 %)	Absente : 1 (50 %) Donnée manquante : 1 (50 %)

Les résultats sont rapportés en fréquence (pourcentage)

GN : glomérulonéphrite ; GNMP : glomérulonéphrite membrano-proliférative ; GEM : glomérulonéphrite extra-membraneuse ; HSF : hyalinose segmentaire et focale

**Tableau 4**

**Traitements et évolutions rénales selon l'histologie rénale, chez les 54 patients pour lesquels le traitement était détaillé**

Lésion rénale (n = 54)	Traitement	Évolution
<b>GN sans précision</b> n = 5	CTC : 2 (40 %) [7,8]	Manquante : 2 (100 %)
	CTC + CYC : 1 (2 %) [7]	Manquante : 1 (100 %)
	CTC + AZA : 1 (2 %) [40]	Manquante : 1 (100 %)
	CTC + dapsone : 1 (2 %) [7]	Manquante : 1 (100 %)
<b>GNMP</b> n = 21		Récupération : 1 (12,5 %)
	CTC : 8 (38 %) [7,19-22,41,42]	Stabilisation : 2 (25 %)
		IRCT : 2 (25 %)
		Décès : 1 (12,5 %)

Manquante : 2 (25 %)

	Dapsone : 1 (4,8 %) [37]	Récupération : 1 (100 %)
	AZA : 1 (4,8 %) [7]	IRC : 1 (100 %)
	CTC + CYC : 1 (4,8 %) [43]	Manquante : 1 (100 %)
	CTC + AZA : 1 (4,8 %) [34]	Récupération : 1 (100 %)
	CTC + MMF : 1 (4,8 %) [23]	Récupération : 1 (100 %)
	CTC + AINS : 1 (4,8 %) [43]	Manquante : 1 (100 %)
	CTC + CYC + AZA : 1 (4,8 %) [44]	Stabilisation : 1 (100 %)
	CTC + CYC + dapsone : 2 (9,5 %) [45,46]	Récupération : 1 (50 %) Stabilisation : 1 (50 %)
	CTC + CYC + MMF : 1 (4,8 %) [47]	Stabilisation : 1 (100 %)
	CTC + CYC + HCQ + IgIV : 1 (4,8 %) [30]	Récupération : 1 (100 %)
	CTC + CyA + AZA + EP : 1 (4,8 %) [22]	IRCT : 1 (100 %)
	CTC + AZA + HCQ + IgIV + EP : 1 (4,8 %) [39]	Récupération : 1 (100 %)
<b>GN extra-capillaire n = 9</b>	CTC : 1 (11 %) [16]	Récupération : 1 (100 %)
	CTC + CYC : 2 (22 %) [36,48]	IRCT : 2 (100 %)
	CTC + MMF : 1 (11 %) [33]	Récupération : 1 (100 %)
	CTC + CYC + AZA : 1 (11 %) [13]	Décès : 1 (100 %)
	CTC + CYC + dapsone : 1 (11 %) [32]	Récupération : 1 (100 %)
	CTC + CYC + MMF : 1 (11 %) [49]	Stabilisation : 1 (100 %)
	CTC + CyA + AZA : 1 (11 %) [30]	Récupération : 1 (100 %)
	CTC + CYC + RTX + MMF : 1 (11 %) [28]	Récupération : 1 (100 %)
<b>GEM n = 9</b>	CTC : 3 (33 %) [20,29,50]	Stabilisation : 2 (67 %) Manquante : 1 (33 %)
	MTX : 1 (11 %) [7]	Manquante : 1 (100 %)
	CTC + CYC : 1 (11 %) [27]	Récupération : 1 (100 %)
	CTC + MMF : 1 (11 %) [38]	Récupération : 1 (100 %)
	CTC + tacro + dapsone : 1 (11 %) [35]	Récupération : 1 (100 %)
	CTC + MMF + HCQ + dapsone : 1 (11 %) [10]	Récupération : 1 (100 %)
	CTC + CyA + MTX + dapsone + IgIV : 1 (11 %) [51]	Récupération : 1 (100 %)
<b>GN mésangiale n = 6</b>	Dapsone : 1 (17 %) [7]	Manquante : 1 (100 %)
	CTC + HCQ : 2 (33 %) [7]	IRC : 1 (50 %) Manquante : 1 (50 %)
	CTC + CYC + AZA : 1 (17 %) [32]	Stabilisation : 1 (100 %)
	CTC + MMF + dapsone : 1 (17 %) [32]	Stabilisation : 1 (100 %)
	CTC + CYC + AZA + anti-TNF alpha : 1 (17 %) [13]	Manquante : 1 (100 %)



<b>HSF</b> <b>n = 1</b>	CTC + HCQ : 1 (100 %) [12]	Récupération : 1 (100 %)
<b>GN et interstitielle</b> <b>n = 3</b>	CTC + AZA : 1 (33 %) [26]	Récupération : 1 (100 %)
	CTC + CyA : 1 (33 %) [24]	Récupération : 1 (100 %)
	CTC + CYC + EP : 1 (33 %) [25]	IRCT : 1 (100 %)
<b>Néphrite interstitielle</b> <b>n = 0</b>	Manquante : 1 (100 %)	Manquante : 1 (100 %)

Les résultats sont rapportés en fréquence (pourcentage)  
 CTC : corticothérapie ; CYC : cyclophosphamide ; AINS : anti-inflammatoires non stéroïdiens ; AZA : azathioprine ; MMF : mycophénolate mofétil ; HCQ : hydroxychloroquine ; CyA : Cyclosporine A ; tacro : tacrolimus ; IgIV : immunoglobulines intraveineuse ; EP : échanges plasmatiques ; RTX : rituximab ; GN : glomérulonéphrite ; GNMP : glomérulonéphrite membrano-proliférative ; GEM : glomérulonéphrite extra-membraneuse ; NTI : néphrite tubulo-interstitielle aiguë ; IRC : insuffisance rénale chronique ; IRCT : insuffisance rénale chronique terminale

## Matériel supplémentaire

### Tableau S1

#### Résumé de la revue de la littérature

<b>Auteurs</b>	<b>Année</b>	<b>Pays</b>	<b>Age* / Sexe</b>	<b>Analyse urinaire</b>	<b>Atteinte rénale</b>	<b>PBR</b>
Sisson et al. 1974 USA 2 (42)	57/F 48/F			Protéinurie : NA Hématurie : NA IR : NA	Glomérulaire	MO : GNMP IF non disponible
Tuffanelli et al. 1975 USA 2 (/5)** (52)	NA			Protéinurie : NA Hématurie : NA IR : NA	Glomérulaire	MO : non disponible IF : dépôts de complexes immuns
Oishi et al. 1976 Japon 1 (50)	33/F			Pas de protéinurie Pas d'hématurie Pas d'IR	Glomérulaire	MO : GEM IF non disponible
Soter et al. 1977 USA 1 (4)	36/F			Protéinurie Hématurie macroscopique Pas d'IR	Glomérulaire	MO : GNMP IF non disponible
Ludivico et al. 1979 USA 1 (40)	24/F			Protéinurie : 4,25 g/24H Hématurie microscopique Pas d'IR	Glomérulaire	MO : GNMP IF : IgG, IgM, complément
Schultz et al. 1981 USA 2 (41)	36/M			Protéinurie : 1,1 g/24H Hématurie microscopique Pas d'IR	Glomérulaire	MO : GNMP IF non disponible

	54/F	Protéinurie : 0,87 g/24H Hématurie microscopique Pas d'IR	Glomérulaire	MO : GNMP, inflammation interstitielle IF : IgG, IgM, C3
Moorthy et al. 1982 USA 1 (43)	33/F	Protéinurie : NA Hématurie : NA IR : NA	Glomérulaire	MO : glomérulonéphrite
Sanchez et al. 1982 USA 10 (/16)** (5)	NA	Protéinurie (8/10) Hématurie microscopique (10/10) Pas d'IR (10/10)	Glomérulaire (5/10) Interstitielle (1/10) Manquante (4/10)	Vascularite nécosante focale (1/7) GN proliférative (3/7) GN mésangiale (1/7) Néphrite tubulo-interstitielle (1/7)
Waldo et al. 1985 USA 1 (19)	2/M	Protéinurie Hématurie microscopique Pas d'IR	Glomérulaire	MO : GNMP IF : C3, C1q, IgM
Fortson et al. 1986 USA 1 (46)	45/F	Protéinurie : 4+ Hématurie microscopique Pas d'IR	Glomérulaire	MO : GNMP IF : C3
Ramirez et al. 1987 USA 1 (44)	59/M	Protéinurie : 3,1 g/24H Hématurie microscopique IR	Glomérulaire	MO : GNMP, atrophie tubulaire et fibrose interstitielle focale IF : IgG, IgM, C3, C1q
Mehregan et al. 1992 USA 2 (/23)** (6)	NA	Protéinurie Hématurie: NA IR : NA	Glomérulaire	NA
Kobayashi et al. 1994 Japon 2 (20)	55/M	Protéinurie : 4,3 g/24H Hématurie microscopique Pas d'IR	Glomérulaire	MO : GEM IF : IgG, C3
	28/F	Protéinurie : 1+ Hématurie microscopique Pas d'IR	Glomérulaire	MO : GNMP IF : IgG, IgM
Martini et al. 1994 USA 1 (36)	12/M	Protéinurie Hématurie microscopique IR	Glomérulaire	MO : GN extra- capillaire sclérosante IF : IgG, IgM, C3, C1q, C4
Mituiki 1994 Japon 1 (29)	62/M	Protéinurie : 10,5 g/24H Hématurie microscopique IR	Glomérulaire	MO : GEM IF : C1q

Wisnieski et al. 1995 USA 9 (/18)** (7)	Médiane : 40 ans (37-53) <sup>§</sup> 8 F/1 M	Protéinurie (7/9) Hématurie (6/9) IR (2/9)	Glomérulaire	GN mésangiale (3/9) GNMP (2/9) GEM (1/9) Manquantes (3/9)
Eiser et al. 1997 USA 1 (45)	35/F	Protéinurie : 200 mg/24H Hématurie microscopique Pas d'IR	Glomérulaire	MO : GNMP, inflammation tubulaire focale IF : IgG, IgM, IgA
Renard et al. 1998 Belgique 1 (31)	5/M	Protéinurie : 4,3 g/24H Hématurie macroscopique IR	Glomérulaire	MO : GN extra- et endo-capillaire à croissants, atrophie tubulaire focale IF non disponible
Soma et al. 1999 Japon 1 (24)	43/M	Protéinurie : 3 g/24H Hématurie microscopique IR	Glomérulaire et interstitielle	MO : GEM, atrophie tubulaire sévère, fibrose et infiltration lymphocytaire interstitielle IF : IgG, C3, C1q
Trendelenburg et al. 1999 Suisse 1 (39)	37/F	Protéinurie Hématurie microscopique Pas d'IR	Glomérulaire	MO : GNMP et lésions de GEM IF : C1q
Boulay et al. 2000 France 1 (21)	34/F	Protéinurie : NA Hématurie : NA IR : NA	Glomérulaire	MO : GNMP
Cadnapaphornchai et al. 2000 USA 1 (37)	3/F	Protéinurie : 783 mg/24H Hématurie microscopique Pas d'IR	Glomérulaire	MO : GNMP, néphrite interstitielle (infiltration lymphocytaire en lien avec AINS) IF : IgG, IgM, IgA, C3, C1q
Messiaen et al. 2000 Belgique 1 (48)	27/F	Protéinurie Hématurie IR	Glomérulaire	MO : GN extra- capillaire à croissant IF : IgM, C3, C1q
Brass et al. 2001 Allemagne 1 (51)	44/F	Protéinurie Hématurie microscopique Pas d'IR	Glomérulaire	MO : GEM IF : IgG, C1q
El Maghraoui et al. 2001 Maroc 1 (27)	41/F	Protéinurie : 0,9 g/24H Pas d'hématurie Pas d'IR	Glomérulaire	MO : GEM IF non disponible

Grimbert et al. 2001 France 1 (22)	36/M	Protéinurie : 6 g/24H Hématurie macroscopique IR	Glomérulaire	MO : GNMP IF : IgG, C3, C1q
		Protéinurie : 2,5 g/24H Hématurie macroscopique IR	Glomérulaire	MO : GNMP IF : IgM, C3, C1q
Saeki et al. 2001 Japon 1 (53)	49/M	Protéinurie : 3,8 g/24H Hématurie microscopique IR	Glomérulaire	MO : GNMP IF non disponible
De Amicis et al. 2002 USA 1 (8)	12/F	Protéinurie : 2+ Hématurie microscopique Pas d'IR	NA	NA
Enriquez et al. 2005 Espagne 1 (49)	39/F	Protéinurie néphrotique Hématurie IR	Glomérulaire	MO : GN extra- capillaire à croissant et membrano- proliférative IF : IgG, IgM, C3, C1q, C4
Wiederkehr et al. 2006 USA 1 (38)	63/M	Protéinurie : 7,7 g/24H Hématurie microscopique IR	Glomérulaire	MO : GEM, atrophie tubulaire et fibrose interstitielle IF : IgG, IgM, C3
Dincy et al. 2008 Inde 3 (/14)** (9)	NA	Protéinurie : N Hématurie : NA IR : NA	Glomérulaire	3 GNMP
Balsam et al. 2008 USA 1 (25)	23/F	Protéinurie : 3,9 g/24H Hématurie microscopique IR	Glomérulaire et interstitielle	MO : GN extra- capillaire à croissant, atrophie tubulaire, inflammation interstitielle diffuse IF : IgG, IgM, IgA, C3, C1q, C4
Her et al. 2009 Corée du Sud 1 (10)	50/F	Protéinurie : 1,1 g/24H Hématurie microscopique IR	Glomérulaire	MO : GEM IF : IgG, C3, C1q
Yamazaki- Nakashimada et al. 2009 Mexique 1 (30)	4/F	Protéinurie : 0,94 g/24H Hématurie microscopique Pas d'IR	Glomérulaire	MO : GNMP IF : IgG, C3, C1q
Abdallah et al. 2010 Tunisie 1 (12)	46/F	Protéinurie : 1 g/24H Pas d'hématurie Pas d'IR	Glomérulaire	MO : HSF et GEM IF : IgG, IgM, IgA, C3, C1q

Ozçakar 2013 Turquie 2 (13)	2,5/F	Protéinurie Hématurie microscopique Pas d'IR	Glomérulaire	MO : GN mésangiale IF positive
	6/F	Protéinurie Hématurie microscopique IR	Glomérulaire	MO : GN extra- capillaire à croissants nécrosantes IF non disponible
Al Mosawi et al. 2013 Barheïn 1 (33)	3/M	Protéinurie : 2,8 g/24H Hématurie microscopique Pas d'IR	Glomérulaire	MO : GN extra- capillaire à croissants, infiltration interstitielle IF : IgG, IgM, IgA, C3, C1q
Pasini et al. 2014 Italie 3 (32)	9 (2/3) 4 (1/3) 2 F/1 M	Protéinurie : 2/3 Hématurie : 3/3 Pas d'IR	Glomérulaire (3/3)	GN mésangiale (2/3) GN extra-capillaire (1/3) Atrophie tubulaire (2/3) Fibrose interstitielle (1/3)
Park et al. 2014 Corée du Sud 1 (47)	30/M	Protéinurie : 1,6 g/24H Hématurie microscopique IR	Glomérulaire	MO : GNMP, inflammation interstitielle IF : IgG, IgM, C3, C1q, C4d
Vizjak et al. 2014 Slovénie 1 (14)	36/F	Protéinurie : NA Hématurie : NA Pas d'IR : NA	Glomérulaire et interstitielle	MO : GN extra- capillaire à croissant et prolifération endo- capillaire, néphrite interstitielle à complexes immuns IF : IgG, C3, C1q
Jachiet et al. 2015 France 8 (/57)** (15)	NA	Protéinurie : NA Hématurie : NA Pas d'IR : NA	Glomérulaire (7/8) interstitielle (1/8)	NA
Zakharova et al. 2016 Russie 1 (26)	52/F	Protéinurie : 0,5 g/L Hématurie microscopique IR	Glomérulaire et interstitielle	MO : GNMP à complexes immuns, croissants scléreux et HSF secondaire, néphrite interstitielle à complexes immuns IF : IgG, IgM, IgA, C3, C1q
AlHermi et al. 2017 Bahreïn 1 (34)	6/M	Protéinurie : 101 mg/mmol Hématurie microscopique Pas d'IR	Glomérulaire	MO : GNMP, lésions interstitielles modérées IF : IgG, IgM, IgA, C1q

Gheerbrant et al. 2017 France 1 (23)	41/F	Protéinurie : 5,3 g/24H Hématurie microscopique Pas d'IR	Glomérulaire	MO : GNMP IF : IgG, IgA, C3
Jung et al. 2017 Corée du Sud 1 (35)	15/M	Protéinurie : 0,9 g/24H Pas d'hématurie Pas d'IR	Glomérulaire	MO : GEM IF : IgG, C3
Tanaka et al. 2017 Japon 1 (16)	64/F	Protéinurie : 0,8 g/24H Hématurie microscopique IR	Glomérulaire	MO : GN extra- capillaire à croissants, atrophie tubulaire, infiltration interstitielle IF : IgG, IgM, C3, C1q, C4
Salim et al. 2018 Hongrie 1 (28)	31/F	Protéinurie : 8 mg/mg Hématurie microscopique IR	Glomérulaire	MO : GN extra- et endo-capillaire à croissants IF négative

\* Âge en années

\*\* Nombre de patients avec atteinte rénale/nombre total de patients décrits dans l'étude

§ 1<sup>er</sup> et 3<sup>e</sup> interquartiles

PBR : ponction biopsie rénale ; IR : insuffisance rénale ; MO : microscope optique ; IF : immunofluorescence ; GN : glomérulonéphrite ; GNMP : glomérulonéphrite membrano-proliférative ; GEM : glomérulonéphrite extra-membraneuse

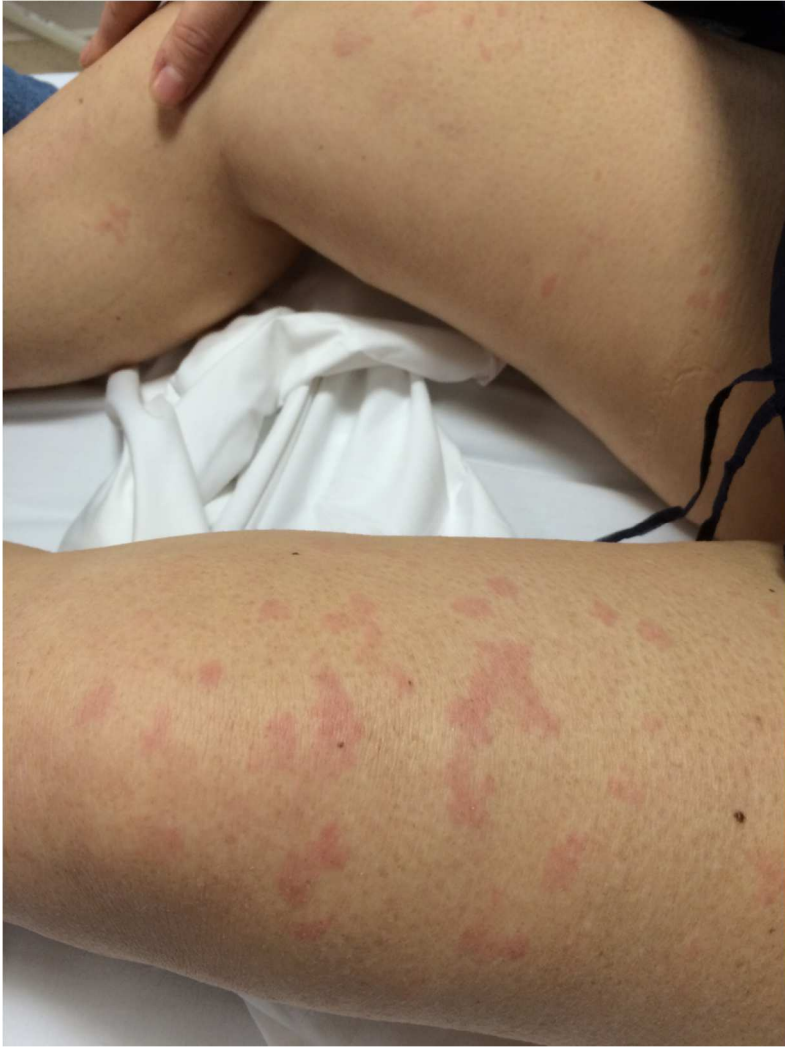

Figure 1

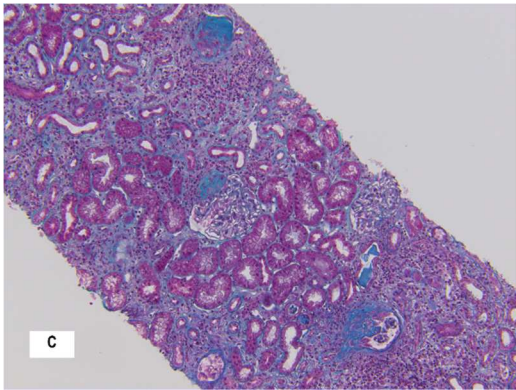
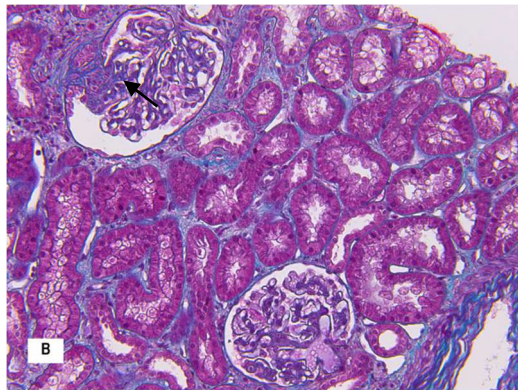
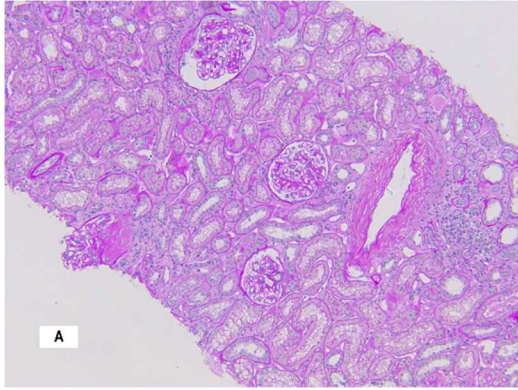


Figure 2



