



HAL
open science

Pathologies ischémiques aiguës du nerf optique : physiopathologie, atteintes cliniques et prise en charge

E. Augstburger, E. Héron, A. Abanou, C. Habas, C. Baudouin, A. Labbe

► To cite this version:

E. Augstburger, E. Héron, A. Abanou, C. Habas, C. Baudouin, et al.. Pathologies ischémiques aiguës du nerf optique : physiopathologie, atteintes cliniques et prise en charge. *Journal Français d’Ophtalmologie*, 2020, 43, pp.256 - 270. 10.1016/j.jfo.2019.03.040 . hal-03489622

HAL Id: hal-03489622

<https://hal.science/hal-03489622v1>

Submitted on 22 Aug 2022

HAL is a multi-disciplinary open access archive for the deposit and dissemination of scientific research documents, whether they are published or not. The documents may come from teaching and research institutions in France or abroad, or from public or private research centers.

L’archive ouverte pluridisciplinaire **HAL**, est destinée au dépôt et à la diffusion de documents scientifiques de niveau recherche, publiés ou non, émanant des établissements d’enseignement et de recherche français ou étrangers, des laboratoires publics ou privés.



Distributed under a Creative Commons Attribution - NonCommercial 4.0 International License

Pathologies ischémiques aiguës du nerf optique : physiopathologie, atteintes cliniques et prise en charge¹ .

Acute ischemic optic nerve disease: pathophysiology, clinical features and management (French translation of the article).

Augstburger Edouard, MD,¹ Emmanuel Héron, MD,² Abdelouhab Abanou, MD,³ Christophe Habas, MD,^{3,5} Christophe Baudouin, MD, PhD,^{1,4,6} Antoine Labbé, MD, PhD.^{1,4-6*}

1- Service d'Ophtalmologie III, CHNO des Quinze-Vingts, IHU FOReSIGHT, Paris, France.

2- Service de Médecine interne, CHNO des Quinze-Vingts, Paris, France.

3- Centre de Neuroimagerie, CHNO des Quinze-Vingts, Paris, France.

4- CHNO des Quinze-Vingts, IHU FOReSIGHT, INSERM-DHOS CIC 1423, Paris, France.

5- Inserm, U968; UPMC Univ Paris 06, UMR_S968, Institut de la Vision; CNRS, UMR 7210; CHNO des Quinze-Vingts, INSERM-DHOS CIC 503, Paris, France.

6- Service d'Ophtalmologie, Hôpital Ambroise Paré, AP-HP, Université de Versailles Saint-Quentin-en-Yvelines, Versailles, France.

***Auteur correspondant :** Pr. Antoine Labbé, MD, PhD, Service d'Ophtalmologie III, CHNO des Quinze-Vingts, 28 rue de Charenton, 75012 Paris, France.

E-mail: alabbe@15-20.fr

Tel: + 331 40021308

Fax: + 331 40021399

¹ Version française de l'article qui a été précédemment publié en anglais dans ce journal sous la référence : Edouard A, Héron E, Abanou A, Habas C, Baudouin C, Labbé A. Acute ischemic optic nerve disease: pathophysiology, clinical features and management. Journal Français d'Ophtalmologie 2019; in press : 10.1016/j.jfo.2019.12.002

Résumé:

Les neuropathies optiques ischémiques font partie des principales causes de baisse d'acuité visuelle sévère chez les sujets de plus de 50 ans. Elles constituent un ensemble d'entités variées aussi bien sur les plans clinique, qu'étiologique ou thérapeutique. Anatomiquement, il convient de distinguer les formes antérieures des formes postérieures. D'un point de vue étiologique, l'urgence résulte dans le diagnostic des formes artéritiques secondaires à une maladie de Horton, qui représentent un risque de cécité voire vital à court terme en l'absence d'une corticothérapie immédiate. Lorsque ce diagnostic a été éliminé avec certitude, les neuropathies optiques ischémiques non-artéritiques représentent un vaste cadre nosologique qui associe, dans la majorité des cas, un facteur local prédisposant (petits nerfs optiques, drusen papillaires) à un facteur précipitant (hypotension profonde, anesthésie générale ou dialyse) sur un terrain vasculaire (syndrome d'apnée du sommeil, hypertension artérielle, diabète...). En l'absence de traitement spécifique disponible, il appartient au clinicien d'identifier les facteurs de risque mis en cause afin de réduire le risque d'atteinte contralatérale pouvant survenir même plusieurs années après. Du fait de leur complexité, ces pathologies font l'objet de nombreux débats aussi bien sur le plan physiopathologique que thérapeutique ; cette revue a pour but d'offrir une synthèse des connaissances validées tout en discutant les données sujettes à controverse.

Mots-clefs : neuropathie optique ischémique ; OCT-A

Abstract:

Ischemic optic neuropathies are among the leading causes of severe visual acuity loss in people over 50 years of age. They constitute a set of various entities that are clinically, etiologically and therapeutically different. Anatomically, it is necessary to distinguish anterior and posterior forms. From an etiological point of view, the diagnosis of the arteritic form due to giant cell arteritis requires emergent management to prevent blindness and even death in the absence of prompt corticosteroid treatment. When this diagnosis has been ruled out with certainty, non-arteritic ischemic optic neuropathies represent a vast etiological context that in the majority of cases involves a local predisposing factor (small optic nerves, disc drusen) with a precipitating factor (severe hypotension, general anesthesia or dialysis) in a context of vascular disease (sleep apnea syndrome, hypertension, diabetes, etc.). In the absence of specific available treatment, it is the responsibility of the clinician to identify the risk factors involved, in order to reduce the risk of contralateral recurrence that may occur even several years later. Due to their complexity, these pathologies are the subject of debates

regarding both the pathophysiological and therapeutic perspectives; this review aims to provide a synthesis of validated knowledge while discussing controversial data.

Keywords: ischemic optic neuropathy, optical coherence tomography angiography

I) Introduction

Les neuropathies optiques ischémiques représentent l'une des premières causes de cécité et d'atteinte sévère de l'acuité visuelle chez les sujets de plus de 50 ans, avec une incidence annuelle estimée entre 2,3-10,2/100 000 aux Etats-Unis [1, 2]. Leur présentation clinique, leur physiopathologie ainsi que leur prise en charge ont fait l'objet de nombreuses controverses et discussions au cours des dernières décennies [3–5]. Elles se présentent le plus souvent avec un tableau clinique de baisse d'acuité visuelle (BAV) aiguë et indolore associée à une réduction importante du champ visuel. Sur le plan anatomique, deux entités cliniques sont à distinguer: les neuropathies optiques ischémiques antérieures aiguës (NOIAA) atteignant la partie antérieure du nerf optique ou papille, et les neuropathies optiques ischémiques postérieures (NOIP), plus rares [6], qui concernent la portion rétro-laminaire du nerf optique. Les NOIAA constituent ainsi une pathologie fréquente dans les services d'urgences ophtalmologiques, dont les formes classiques sont souvent de diagnostic aisé. Il est cependant impératif de réaliser rapidement le diagnostic étiologique et d'identifier les formes artéritiques (associées très majoritairement à la maladie de Horton). En cas de bilatéralisation, ces dernières peuvent aboutir à une cécité totale et doivent faire l'objet d'un traitement immédiat. Quant aux formes non artéritiques, même si elles sont bien plus fréquentes, leur physiopathologie reste encore mal comprise et source de débats, ce qui explique que leur prise en charge n'est actuellement pas codifiée.

II) Vascularisation du nerf optique

Anatomiquement on peut diviser le nerf optique en deux régions : antérieure (la papille ou tête du nerf optique, bien visible au fond d'œil) et postérieure (visible en IRM sur des coupes spécifiques). La vascularisation du nerf optique dépend de l'artère ophtalmique, branche de l'artère carotide interne, qui donne à sa partie postérieure l'artère centrale de la rétine (ACR) puis forme les artères ciliaires postérieures (ACP).

II.1 Vascularisation de la partie postérieure du nerf optique

La portion intracrânienne du nerf optique (après le chiasma) ne dépend que du plexus vasculaire pial, alimenté par un nombre variable de branches provenant des artères environnantes: l'artère

supérieure hypophysaire, la cérébrale antérieure, la communicante antérieure et les artères ophtalmiques.

La partie intra-canaliculaire est alimentée uniquement par de fines collatérales de l'artère ophtalmique qui cheminent sur la partie inférieure au nerf optique.

La portion intra-orbitaire est alimentée en arrière du point d'entrée de l'artère ophtalmique par le système vasculaire périphérique centripète formé par le plexus vasculaire pial et de multiples artères collatérales provenant directement de l'artère ophtalmique et moins souvent d'autres artères orbitales. L'ACR pénètre dans le nerf optique à 10 mm en arrière du globe. Entre ce point et la papille, le nerf optique est alimenté par un double système vasculaire : l'un centripète formé par le plexus vasculaire pial et l'autre centrifuge (inconstant) formé par les branches intraneurales de l'ACR.

II.2 Anatomie et vascularisation de la papille optique

La papille correspond à la partie intraoculaire du nerf optique. Elle est classiquement divisée en quatre parties qui sont d'avant en arrière : la couche des fibres nerveuses rétinienne (RNFL), la région prélaminaire, la lame criblée et la région rétrolaminaire. La vascularisation de la papille dépend essentiellement des ACP à travers la choroïde péripapillaire et le cercle artériel de Zinn-Haller.

- La couche des fibres nerveuses est située à la surface du disque optique et correspond aux axones des cellules ganglionnaires rétinienne. Elle est essentiellement vascularisée par les capillaires dépendant des artères rétinienne. Les capillaires péripapillaires radiaires forment un réseau dense dont le trajet est parallèle aux axones au sein de la couche RNFL. Récemment, l'essor de l'*optical coherence tomography angiography* (OCT-A) a permis une amélioration de la visualisation de ces structures et de démontrer leurs atteintes dans les différentes neuropathies optiques [7]. L'artère cilio-rétinienne, lorsqu'elle est présente, vascularise le secteur qui lui est adjacent et dépend du réseau choroïdien, lui-même en aval des ACP.
- La région prélaminaire est constituée par des fibres nerveuses rétinienne, des vaisseaux rétinien et des cellules gliales. Elle est vascularisée par les branches provenant de la choroïde péripapillaire. La distribution sanguine dans cette région est sectorisée selon les territoires des ACP propres à chaque patient. Il existe des variations anatomiques vis-à-vis du nombre d'ACP : habituellement, il en existe deux (une supérieure et une inférieure expliquant probablement le caractère altitudinal de l'atteinte du champ

visuel), mais celui-ci peut varier de 1 à 5. Ces variations interindividuelles influent directement sur le schéma de perfusion de la choroïde et du nerf optique, expliquant la répartition des territoires ischémiques dans les NOIAA selon la ou les ACP atteinte(s). L'ACR ne donne aucune branche dans cette région.

- La lame criblée (ou portion laminaire) est une structure en continuité avec la sclère, où les *septa* fibreux croisent les plexus capillaires dépendant des ACP courtes. L'ensemble forme un réseau anastomotique : le cercle artériel de Zinn-Haler.
- La région rétrolaminaire marque le début de la myélinisation axonale et dépend d'un double réseau vasculaire formé à la fois des ramifications de l'artère centrale de la rétine et des branches de la choroïde péripapillaire ou des ACP courtes.

Le drainage veineux est réalisé quant à lui par la veine centrale de la rétine, excepté pour la région prélaminaire qui est également drainée par les veines choroïdiennes péripapillaires. L'existence de ce réseau parallèle explique l'apparition de collatérales cilio-rétiniennes (shunt optociliaires) lors d'une occlusion de la veine centrale de la rétine en arrière de la lame criblée.

II.3 Facteurs influençant la perfusion du nerf optique

La perfusion sanguine au niveau de la tête du nerf optique dépend à la fois de la perfusion sanguine locorégionale mais aussi de la résistance au flux. A ce jour il n'existe pas de méthode fiable pour mesurer cette pression de perfusion chez l'homme [8]. Néanmoins la pression (P) de perfusion au niveau de la papille peut être estimée par la pression artérielle moyenne (PAM) moins la pression intraoculaire (PIO) divisée par la résistance (R) au flux telle que $P=(PAM-PIO)/R$ [9]. Ceci explique que les variations de pression artérielle influencent directement la perfusion de la tête du nerf optique. Ainsi, il est fortement suspecté que les hypotensions profondes, par la réduction de perfusion papillaire qu'elles induisent, soient dans la majorité des cas le facteur précipitant de l'ischémie dans les NOIAA non artéritiques (NOIAA-NA).

Pour faire face aux variations de pression artérielle systémique, il existe un mécanisme tissulaire général dont l'objectif est de maintenir un flux sanguin suffisant et une pression capillaire constante en dépit des variations de pression artérielle : l'autorégulation. Ce mécanisme protecteur intervient généralement au niveau de l'artériole terminale par modification de son diamètre et donc de la résistance au flux. Le fonctionnement exact de l'autorégulation n'est pas complètement élucidé et diverses hypothèses ont été avancées: métabolique (concentration locale de produits métaboliques, diminution de la pO₂ et

augmentation de la pCO₂), myogénique (l'augmentation de la pression intravasculaire provoquant une vasoconstriction) ou neurogène [10, 11]. Étant donné l'absence d'innervation autonome des vaisseaux rétiniens et papillaires, il semble que les mécanismes métaboliques et myogéniques soient prédominants. Il a également été montré que les péricytes capillaires pouvaient intervenir dans l'autorégulation grâce à la présence de protéines contractiles actine-myosine [12]. Néanmoins, il existe des limites importantes aux mécanismes de constriction ou de dilatation des capillaires et artérioles terminales; c'est la raison pour laquelle ceux-ci n'interviennent qu'à partir d'un certain seuil de pression sanguine et peuvent être dépassés si la perfusion dépasse trop largement les seuils critiques. L'HTA chronique est un facteur de risque vasculaire connu pour engendrer une augmentation des résistances vasculaires au niveau des artérioles terminales ainsi qu'une perte de l'autorégulation du flux sanguin avec des dommages capillaires.

Plusieurs études chez le singe ont tenté d'établir le seuil de l'autorégulation au niveau de la tête du nerf optique : il semble que ce mécanisme serait défaillant en dessous de 30 mmHg et au-dessus de 50mmHg [13]. Cependant il est difficile d'extrapoler ces résultats chez l'homme étant donné l'absence de système de mesure fiable. Les mesures que l'on retrouve dans la littérature sont le plus souvent réalisées en surface de la papille au laser doppler. Ainsi elles relèvent davantage de mesures de flux de l'artère centrale de la rétine que du véritable débit de perfusion capillaire [14]. De plus, à ce mécanisme s'ajoutent des variations interindividuelles et plusieurs facteurs systémiques (l'âge, la tension artérielle, le diabète, l'artériosclérose ou encore les dyslipidémies) dont il est difficile de connaître l'influence.

Les pathologies ischémiques du nerf optique dépendent donc d'une combinaison complexe de facteurs locaux et généraux, expliquant les débats et confusions qui existent autour de leurs prises en charge.

III) Neuropathie optique ischémique antérieure aiguë artéritique

III.1 Physiopathologie

L'artérite à cellules géantes (ACG) ou maladie de Horton est de loin la première cause de NOIAA artéritique (NOIAA-A) [3]. De nombreuses autres causes ont cependant été décrites et doivent être recherchées si le bilan initial s'avère négatif. Il s'agit essentiellement de vascularites telles que la périartérite noueuse [15], le lupus érythémateux disséminé [16] ou la

maladie de Churg-Strauss [17], mais aussi des formes associées au virus de la varicelle [18, 19] ou aux amyloses [20].

La maladie de Horton est une pan-artérite (atteinte des trois tuniques) segmentaire et plurifocale atteignant préférentiellement les artères de moyen calibre. L'inflammation chronique résulte de l'infiltration tissulaire par des lymphocytes T activés par les cellules présentatrices d'antigène [21]. Histologiquement, on retrouve des lésions associées ou non à la présence de cellules géantes : une infiltration de l'intima et de la média par des cellules inflammatoires (lymphocytes, monocytes et polynucléaires neutrophiles), ainsi qu'une destruction de la limitante élastique interne. Cette inflammation peut générer une thrombose au niveau de l'artère ophtalmique et d'une ou plusieurs ACP situées en aval [22]. Il en résulte une ischémie majeure et durable au niveau de la papille et des territoires choroïdiens correspondants aux ACP touchées [23–25].

III.2 Aspect clinique

De l'ensemble des études rétrospectives, il ressort que la NOIAA-A est exceptionnelle avant 50 ans et que l'âge moyen de survenue se situe davantage vers 75 ans, avec un sur-risque de l'ordre de 2,5 à 3 chez les femmes [26, 27]. On note également une prédominance chez les sujets caucasiens (particulièrement chez ceux d'origine scandinaves) ce qui laisse supposer une prédisposition génétique [22, 28]. Il s'agit d'une affection peu fréquente avec une survenue estimée à 0,36 pour 100 000 habitants par an [1], bien qu'elle soit probablement sous-estimée. Les symptômes généraux de l'ACG comprennent des céphalées, une hyperesthésie du cuir chevelu et une induration avec absence de pouls au niveau des artères temporales. La claudication de la mâchoire (douleur ou faiblesse s'aggravant avec la mastication) est le signe le plus spécifique de la maladie, mais d'autres symptômes incluant une sensation de malaise, l'anorexie et la perte de poids, la fièvre, les douleurs inflammatoires des ceintures scapulaires et pelviennes (symptômes de pseudopolyarthrite rhizomélique) doivent être recherchés [3]. Les atteintes systémiques peuvent inclure des accidents vasculaires cérébraux [29], un infarctus du myocarde, des anévrismes ou une dissection aortique [30].

Les symptômes visuels incluent de manière inconstante une BAV transitoire ou permanente, avec des douleurs oculaires et une diplopie en cas d'atteinte des paires crâniennes oculomotrices [28]. Dans 20 % des cas d'ACG, la BAV sera le seul point d'appel clinique sans aucun autre signe systémique.[26]

III.2.1 Atteinte visuelle

L'altération de la fonction visuelle est souvent brutale et sévère. La notion d'amaurose fugace est retrouvée a posteriori dans 1/3 des cas [31]. Dans la maladie de Horton, la NOIAA est la cause de BAV la plus fréquente (80-90%), loin devant l'OACR (10%) et la NOIP (5 %) [26]. En l'absence de traitement, le risque de bilatéralisation est de 50 % dans les deux mois, mais celle-ci survient généralement dans les 7 premiers jours. Une large série de 170 BAV secondaires à des NOIAA artéritiques publiée par Hayreh *et al.* [22] retrouvait une acuité visuelle résiduelle $\geq 5/10^{\circ}$ dans seulement 21 % des cas, comprise entre 1/10^e et « compte les doigts » dans 24 % des cas, et inférieure à « voit bouger la main » dans 38 % des cas. L'atteinte du champ visuel est classiquement plus sévère que dans la NOIAA-NA et dépend du nombre d'ACP thrombosées. Au fond d'œil, on retrouve l'aspect clinique non spécifique des NOIAA avec un œdème papillaire unilatérale associé à des hémorragies péripapillaires [22, 25, 31].

III.2.2 Imagerie

L'angiographie à la fluorescéine reste l'examen ophtalmologique de référence pour la recherche des formes artéritiques, et doit être pratiquée chez les sujets de plus de 50 ans en cas de contexte clinique évocateur. A la phase précoce, elle permet d'observer l'ischémie choroïdienne induite par la thrombose des ACP [3, 24, 25]. Progressivement, ce défaut de remplissage tend à se réduire par le biais de la circulation collatérale (Figure 1) [23]. Un défaut concomitant de remplissage dans le territoire cilio-rétinien est possible car celui-ci dépend également des ACP.

III.2.3 Examens biologiques

En cas de suspicion clinique d'ACG chez un patient de plus de 50 ans, une prise de sang doit être réalisée en urgence afin de rechercher une activité inflammatoire au travers de la vitesse de sédimentation des érythrocytes (VS), de la protéine C-réactive (CRP) et de la numération formule sanguine. La plupart des cas d'ACG montrent une élévation marquée de la VS (70 mm/h en moyenne ; souvent > 100 mm/h), mais dans 16 % des cas elle peut être normale. La VS augmente de manière physiologique avec l'âge ou en cas d'anémie, ainsi des niveaux supérieurs à la normale sont fréquents chez les patients de plus de 70 ans sans artérite. La mesure de la protéine C-réactive est plus sensible et moins liée aux variations physiologiques. Elle augmente la précision diagnostique en routine et est actuellement recommandée conjointement à la VS [32]. La thrombocytose et l'anémie normocytaire normochrome sont des signes non spécifiques d'inflammation qui peuvent également suggérer une activité de la maladie de Horton.

III.2.4 Biopsie d'artère temporale

Le diagnostic d'ACG sera si possible confirmé par une biopsie de l'artère temporale (BAT) qui est préconisée à chaque fois que de fortes suspicions cliniques et biologiques existent, cependant elle ne doit pas retarder l'initiation du traitement. Il n'y a pas d'urgence à la réaliser car celle-ci mettra plus de 15 jours à se négativer [32]. La BAT est habituellement réalisée dans la première semaine qui suit l'instauration de la corticothérapie. Une biopsie négative n'exclut pas l'artérite. Le taux de faux négatifs des BAT est de l'ordre de 25 % à cause de l'atteinte artérielle discontinue [33]. Ainsi, les segments de biopsie doivent avoir une longueur d'au moins 2 cm afin de minimiser le risque d'un échantillonnage insuffisant. Si la biopsie initiale s'avère négative, une biopsie controlatérale peut être envisagée, bien qu'elle soit rarement contributive [34]. Les stratégies diagnostiques d'imagerie : échographie doppler couleur des artères temporales [35–37], tomographie par émission de positons [38] et imagerie par résonance magnétique [39] des gros troncs artériels peuvent être utiles au diagnostic d'ACG, notamment en cas de BAT non contributive [40].

III.3 Prise en charge

En cas de suspicion de NOIAA-A, l'initiation rapide du traitement est essentielle. L'administration intraveineuse de méthylprednisolone (500 à 1000 mg/jour pendant les 3 premiers jours) est recommandée en présence d'une BAV, avec un relais oral à 1mg/Kg d'équivalent prednisone. Le traitement oral peut être initié d'emblée si l'administration IV risque d'entraîner un retard de traitement ou pose un problème de sécurité (notamment les patients sous anticoagulants oraux). Les corticoïdes doivent être maintenus *per os* à haute dose jusqu'à la normalisation de la CRP puis de la VS, habituellement dans les 2 semaines [3]. La posologie sera ensuite réduite progressivement sur une période de 12 à 18 mois avant de tenter un sevrage thérapeutique [41]. Les corticostéroïdes n'entraînent généralement pas d'amélioration de la vue mais ils préviennent l'apparition de nouveaux événements ischémiques. L'amélioration de l'acuité visuelle (≥ 2 lignes) après la survenue d'une NOIAA-A n'est pas la règle et oscille entre 4 et 29 % des cas selon les séries [42–44]. Une aggravation est même possible dans environ 10 % des cas dans les cinq jours qui suivent la mise en route du traitement, ce qui ne doit pas remettre en cause le diagnostic [42, 43]. Le risque principal est l'atteinte du nerf optique controlatéral liée à l'activité de la maladie. Par conséquent, la décroissance de la corticothérapie doit être lente et prudente [3]. La réapparition des symptômes ou une augmentation secondaire de la CRP doivent inciter à réévaluer l'activité de la maladie et la posologie des corticoïdes [44].

IV) Neuropathie optique ischémique antérieure aiguë non artéritique

IV.1 Physiopathologie

La physiopathologie de la NOIAA-NA a fait l'objet de nombreuses controverses [45–47] et reste encore débattue [4, 5]. Elle correspond à une ischémie aiguë de la tête du nerf optique, secondaire à un bas débit circulatoire au niveau des ACP. Durant de nombreuses décennies, le mécanisme thrombotique a été l'hypothèse privilégiée, probablement par analogie avec la NOIAA-A. Si quelques cas ont histologiquement retrouvé une étiologie embolique [48], les nombreux travaux de Hayreh ont démontré qu'il s'agissait dans la grande majorité des cas d'une hypoperfusion transitoire avec ACP perméables et non d'une véritable occlusion [3].

L'hypothèse d'une origine non ischémique des NOIAA-NA, en particulier liée au décollement postérieur du vitré (DPV)[4] a été critiquée dans la littérature[5]. Si des tractions vitréennes aiguës peuvent certes induire localement un œdème axonal et des hémorragies capillaires, elles ne sont pas suffisantes pour induire un œdème papillaire profond réalisant l'entrée dans un tableau de NOIAA-NA. Au cours des chirurgies vitréo-rétiniennes, le DPV est d'ailleurs bien souvent réalisé de manière aiguë sans survenue secondaire de NOIAA-NA.

S'il existe des liens statistiques entre le DPV et les NOIAA-NA, il est probable que cela soit lié au fait que ces deux affections surviennent chez des populations d'âge similaire. De même, il est possible que l'œdème papillaire soit lui-même inducteur du DPV par des modifications de l'interface vitréo-papillaire qu'il induit (Figure 2).

Cette hypoperfusion transitoire suffit à induire un œdème papillaire qui correspond à un gonflement des axones de la couche RNFL péripapillaire [49]. Ces fibres étant très sensibles à l'ischémie, ceci génère un cercle vicieux : l'œdème des fibres nerveuses entraîne ainsi un écrasement et une raréfaction des capillaires péripapillaires [50] qui tendent à majorer l'ischémie et la stase veineuse locale. L'œdème papillaire, localisé au sein d'un canal scléral rigide et étroit [51], entraîne également une compression et un ralentissement du flux au niveau des vaisseaux rétiniens [52].

Les causes de l'hypo- voire de la non-perfusion transitoire de la papille sont probablement multiples et imbriquées entre elles [53]. De toute évidence, il existe d'un côté des facteurs de risque locaux qui semblent prédisposer la tête du nerf optique aux événements ischémiques, notamment les petites papilles dites « à risque » [54, 55] (ratio cup/disc < 0.2), a fortiori s'il existe des drusen du nerf optique [56] ; et d'un autre côté, des facteurs précipitants qui induisent un ralentissement aigu de la perfusion au niveau des ACP et conduisent au tableau clinique de

NOIAA-NA. Il s'agit essentiellement d'une hypotension artérielle nocturne [3, 5, 57], associée souvent à un syndrome d'apnée du sommeil [58, 59]. Moins fréquemment, on retrouve une sténose de la carotide interne ou de l'artère ophtalmique, voire l'association à un syndrome d'ischémie oculaire [60].

Cette chute tensionnelle, si elle est durable et profonde, entraîne une diminution de la perfusion au niveau des capillaires de la tête du nerf optique en-dessous du seuil d'autorégulation et conduit au tableau clinique de NOIAA-NA. D'autres facteurs de risques ont été impliqués, notamment médicamenteux. Plusieurs cas ont été décrits dans la littérature de NOIAA-NA survenant après la prise d'inhibiteurs de la phosphodiesterase 5 (i-PDE5) tel que le citrate de sildenafil (viagra), ce qui s'explique par leur action vasodilatatrice et donc hypotensive chez des hommes souvent d'âge avancé et présentant d'autres facteurs de risques cardio-vasculaires. Une étude observationnelle rapportait un sur-risque de NOIAA-NA de 2,15 en cas d'utilisation d'i-PDE5 dans les 30 jours précédents la BAV [61] La prise d'amiodarone a également été associée à la survenue de NOIAA-NA [62].

IV.2 Aspect Clinique

La NOIAA-NA est une pathologie qui concerne essentiellement des sujets plus jeunes que la NOIAA-A. Une étude rétrospective de 655 patients (931 yeux) retrouvait un âge moyen de 60 ans, une prédominance masculine (60 %) et une plus forte proportion de sujets caucasiens par rapport aux autres groupes ethniques [63]. La proportion de sujets de moins de 45 ans oscille entre 11 et 23 % selon les séries [64].

En dehors de la BAV, on retrouve un déficit pupillaire afférent relatif du côté atteint. Au fond d'œil, l'œdème papillaire est systématique à la phase aiguë. Il peut être sectoriel ou intéresser tous les quadrants sans qu'il n'existe de corrélation entre le secteur de l'œdème et l'atteinte du champ visuel, excepté parfois à la phase très précoce [65]. Le plus souvent, l'œdème s'accompagne d'hémorragies péripapillaires en flammèches provenant de l'atteinte capillaire. La présence d'exsudat est inconstante. La durée de l'œdème papillaire est en moyenne de huit semaines [66] et laisse place à une pâleur et une excavation liées à la disparition des fibres nerveuses (Figure 3). L'examen de l'œil controlatéral peut être une aide au diagnostic : on retrouve fréquemment une petite papille avec un ratio cup/disc ≤ 0.2 [55]. Il est fréquent, chez les sujets âgés, que la survenue d'une NOIAA-NA fasse découvrir une pâleur papillaire controlatérale correspondant à un premier épisode passé inaperçu [3]. Les NOIAA-NA d'emblées bilatérales sont extrêmement rares en dehors des cas d'hypotensions sévères liées à une dialyse [67, 68] ou un état de choc [69].

Les NOIAA *incipient* ou pré-symptomatiques [70] sont une forme clinique particulière et rare correspondant à un œdème papillaire chez des patients suspects de NOIAA-NA, mais sans baisse d'acuité visuelle ou scotome identifiable. Dans une cohorte de 60 yeux, Hayreh *et al.* [71] retrouvait une évolution vers un tableau de NOIAA classique dans 45 % des cas avec une prévalence de NOIAA de 55 % sur l'œil controlatéral. Après élimination des autres causes d'œdème papillaire, elles doivent donc être considérées comme des NOIAA-NA à part entière et amener à la recherche des mêmes facteurs de risque (Figure 4).

IV.2.1 Atteinte visuelle

Dans la grande majorité des cas, la baisse d'acuité visuelle est indolore et découverte au réveil. L'acuité visuelle est conservée dans près d'un tiers des cas, supérieure à 5/10^e dans la moitié des cas et inférieure à 1/10^e dans un cas sur cinq [72]. L'atteinte du champ visuel est cependant systématique et la réalisation d'un champ visuel de Goldmann est indispensable et devra être répétée au cours du temps. Il est classiquement décrit que le scotome altitudinal inférieur est l'atteinte la plus courante. En réalité ces scotomes peuvent être de formes et de tailles diverses. Dans une étude portant sur 312 NOIAA-NA consécutives, un scotome central au I-2 a été retrouvé dans 49% des cas et un scotome relatif altitudinal inférieur dans 35 % des cas [73]. La combinaison entre un scotome nasal inférieur absolu et un déficit inférieur relatif est en réalité l'atteinte la plus fréquente [3]. L'atteinte du champ visuel peut être mise en relation avec l'atteinte des fibres nerveuses péripapillaires, bien que la correspondance ne soit pas systématique, surtout à la phase œdémateuse. La mise en relation entre le scotome altitudinal et les territoires des ACP dans lesquelles s'est produite l'hypoperfusion est une hypothèse séduisante étant donné qu'il existe, chez la majorité des sujets, deux ACP vascularisant chacune la partie inférieure et supérieure de la tête du nerf optique. En pratique, la variabilité du nombre d'ACP et des territoires vasculaires qui en dépendent, rend cette hypothèse de correspondance anatomoclinique difficilement vérifiable [74].

Le fait que cette hypoperfusion ne soit que transitoire explique probablement la raison pour laquelle les atteintes visuelles sont fréquemment moins sévères dans les formes non-artéritiques par rapport aux formes artéritiques qui résultent d'une thrombose. Dans deux grandes cohortes, il a été montré que plus de 40 % des patients atteints de NOIAA-NA présentaient une amélioration spontanée [47, 63]. A l'inverse, ce pourcentage était quasi nul dans les NOIAA-A [32]. Une aggravation de l'ordre de 15 % à 6 mois a également été rapportée. Il semble que passé ce délai, aucune modification n'intervienne. Les cas de récurrence sur le même œil sont rares (6.4 % à 3 ans), probablement parce que l'atrophie des axones et l'élargissement de

l'excavation après NOIAA-NA supprime l'état prédisposant qu'était l'étroitesse de la tête du nerf optique [75]. La récurrence contralatérale est plus fréquente, estimée à 15 % dans les 5 ans [76].

IV.2.2 Imagerie

La NOIAA-NA ne nécessite classiquement pas d'imagerie cérébrale puisqu'elle résulte principalement d'un désordre hypotensif. Néanmoins, si une origine embolique est suspectée ou s'il existe des céphalées et des cervicalgies unilatérales, il peut être nécessaire de compléter les explorations par une imagerie des troncs supra-aortiques afin d'éliminer une dissection carotidienne [77].

En angiographie à la fluorescéine, on distingue un œdème papillaire non spécifique [66]. Dans les rares cas de NOIAA-NA d'origine embolique, on observe un aspect angiographique similaire à celui des NOIAA-A car les deux résultent d'une occlusion complète des ACP.

En OCT, on retrouve une augmentation très importante de l'épaisseur de la couche RNFL dans l'ensemble des quadrants à la phase d'œdème papillaire, qui laisse place à un amincissement sectoriel bien corrélé à l'atteinte du champ visuel à la phase atrophique [78, 79] (Figure 5).

L'amaigrissement de la couche des cellules ganglionnaires au niveau maculaire est par contre présent dès la phase œdémateuse puis se modifie peu [80–82]. Il s'agit d'un élément diagnostique important et constant qui s'explique en partie par la dégénérescence de ces corps cellulaires après la profonde atteinte ischémique de leurs axones. On peut également observer un décollement séreux rétinien inter-papillomaculaire à la phase précoce [83], voire un œdème maculaire, probablement par congestion veineuse secondaire à l'œdème papillaire.

Récemment, l'OCT-A a démontré son intérêt dans les neuropathies optiques [7, 84, 85] et plus particulièrement dans les NOIAA-NA, notamment par la visualisation détaillée des plexus rétiens *in vivo* [50] (Figure 5). Après la résolution de la phase œdémateuse, on constate une forte réduction de la densité capillaire péripapillaire dans des zones superposables aux zones d'amaigrissement de la couche du RNFL. *In fine*, ces territoires correspondent au scotome observé sur le champ visuel. Malgré la modification des structures (secondaire à l'œdème papillaire) qui génère quelques artefacts durant les acquisitions OCT-A, il semble que l'atteinte des capillaires péripapillaires se fasse progressivement au cours des semaines que dure la phase œdémateuse. Ces observations tendent à démontrer que la raréfaction capillaire observée dans la NOIAA-NA est un phénomène ischémique lié à la compression de ces structures microvasculaires au sein de la couche RNFL œdématisée, et non lié à un arrêt brutal de la perfusion. Ceci explique les démarches thérapeutiques visant à réduire la durée de l'œdème

papillaire, bien qu'aucun résultat probant n'ait été obtenu à ce jour. Au niveau maculaire, il existe également une diminution de la densité des plexus capillaires superficiels et profonds dans des zones qui semblent en contiguïté avec les atteintes péripapillaires. Cette atteinte des plexus capillaires, en particulier celle du plexus capillaire superficiel, participe très certainement à l'amincissement de la couche des cellules ganglionnaires observé en OCT. Du fait de leur proximité anatomique et de leur dépendance fonctionnelle, l'atteinte du plexus capillaire superficiel doit induire une ischémie au niveau du corps de ces cellules ganglionnaires ce qui se traduit par une atrophie dans un deuxième temps. De récentes études cliniques retrouvent d'ailleurs, de fortes corrélations entre la baisse visuelle et la raréfaction capillaire maculaire[50, 86]. La disparition de ces capillaires maculaires démontre que la NOIAA-NA n'est pas une pathologie strictement limitée au nerf optique mais bien le retentissement d'un désordre vasculaire en amont.

IV.3 Prise en charge

A ce jour, il n'existe aucun consensus concernant le traitement des NOIAA-NA car aucun traitement n'a pu prouver son efficacité au travers d'études de haut niveau de preuve (Tableau 1).

IV.3.1 Décompression chirurgicale du nerf optique

En 1989, Sergott *et al.*[87] ont conduit un essai multicentrique visant à décompresser chirurgicalement la gaine du nerf optique dans les formes progressives de NOIAA-NA. Ce raisonnement s'appuyait sur l'hypothèse qu'après l'évènement ischémique initial, l'œdème au sein de la gaine inextensible du nerf optique était dû à une hyperpression du liquide céphalo-rachidien et qu'elle générait un blocage du transport axoplasmique responsable d'une aggravation visuelle progressive. Si l'hypothèse avait d'abord séduit une part de la communauté scientifique de l'époque et avait mené à la réalisation de plusieurs essais, les résultats de cette procédure ont été jugés plus délétères que l'abstention thérapeutique, et la technique a été rapidement abandonnée [47].

IV.3.2 Aspirine

La majorité des études réalisées n'a pas trouvé de bénéfice à l'administration d'aspirine en prévention de la survenue de NOIAA-NA sur l'œil controlatéral, ni sur l'amélioration des symptômes visuels après NOIAA-NA [76, 88]. Ces résultats s'expliquent par le fait que la NOIAA-NA n'est pas une pathologie primitivement thrombo-embolique. Cependant, si aucun

bénéfice oculaire ne peut en être attendu, l'administration journalière d'une faible dose d'aspirine peut se discuter sur le plan général chez ces patients âgés présentant souvent plusieurs facteurs de risques cardio-vasculaires, bien que cette recommandation soit de plus en plus discutée [89, 90].

IV.3.3 Injection intra-vitréenne d'anti-VEGF

Quelques cas cliniques rapportent l'efficacité des anti-VEGF à la phase aiguë. Cependant, la seule étude expérimentale réalisée sur un modèle murin n'a retrouvé aucun des effets neuroprotecteurs attendus [91] et l'unique étude clinique prospective n'a constaté aucun bénéfice des IVT de bevacizumab sur la fonction visuelle [92].

IV.3.4 Corticothérapie intra-vitréenne

Certains essais cliniques et données expérimentales ont observé un bénéfice à l'administration intra-vitréenne de triamcinolone [93–95]. L'hypothèse reposait sur le fait d'accélérer la régression de l'œdème papillaire par la corticothérapie afin de diminuer la compression des capillaires et ainsi améliorer la circulation au niveau de la papille pour permettre de sauver les axones hypoxiques survivants mais non fonctionnels. Cependant, les IVT de corticoïdes peuvent également induire une augmentation transitoire de la pression intraoculaire entraînant à l'inverse une diminution de la perfusion du nerf optique. A ce jour, il n'existe pas suffisamment d'études cliniques concordantes pour justifier la mise en route de ce traitement.

IV.3.5 Corticothérapie systémique

La corticothérapie systémique ne fait pas consensus dans la NOIAA-NA. Peu d'études existent sur le sujet, néanmoins une étude non randomisée contrôlée de phase 3 portant sur 364 yeux traités par 80 mg par jour de prednisone pendant 15 jours suivis d'une décroissance progressive a été publiée en 2008 [96]. Les résultats montraient dans le groupe traité, une résolution plus précoce de l'œdème ainsi qu'une amélioration significative à six mois de l'acuité visuelle (69,8 % versus 40,1%) et du champ visuel (40% versus 24,5%). Au-delà de cette période de suivi il n'existait plus de modification de ces paramètres. Cependant l'absence de randomisation et le caractère ouvert de l'étude, la proportion plus importante de sujets âgés et de diabétiques dans le groupe non traité avait limité la portée des résultats. De plus ces résultats n'ont jamais été confirmés par la suite [97, 98].

IV.3.6 Agents neuroprotecteurs

De nombreuses thérapies additionnelles à visée neuroprotectrice telles que la brimonidine [99], l'oxygénothérapie [97], l'érythropoïétine intravitréenne [100] et systémique [101] ou encore la levodopa [102, 103], ont été expérimentées. Ces études n'ont pas démontré d'effet clinique convaincant, ou, si un effet bénéfique a été observé, le niveau de preuve s'est révélé insuffisant pour justifier un changement de pratique. Dans la grande majorité de ces études, l'absence de groupe contrôle amène à douter de l'effet bénéfique de ces thérapies compte tenu du fait que la fonction visuelle s'améliore spontanément chez plus de 40 % des patients lors de la régression de l'œdème papillaire [72].

A ce jour, il n'existe donc pas de traitement recommandé dans la NOIAA-NA. Cependant la recherche et la prise en charge des facteurs de risque (Figure 4) doivent être menées conjointement avec les autres spécialistes afin d'éviter une récurrence contralatérale ou un autre événement vasculaire. En pratique, il est essentiel de réaliser une polysomnographie qui permettra de dépister un syndrome d'apnée obstructive du sommeil dans une majorité de cas, (près de 90 %). Il est également important de réaliser un Holter tensionnel sur 24h chez les patients hypertendus traités afin de rechercher des épisodes d'hypotension nocturne. En cas de positivité, il convient d'adapter la posologie des traitements hypotenseurs (éliminer un surdosage) et d'éviter, dans la mesure du possible, qu'ils soient pris juste avant le coucher [3].

V) Neuropathie optique ischémique postérieure

Cette entité a été décrite pour la première fois par Hayreh en 1981[104]. Depuis, plus de 200 cas ont été rapportés dans la littérature [6, 105, 106]. L'incidence réelle est difficile à estimer car il s'agit souvent d'un diagnostic d'exclusion, après l'élimination des différentes affections rétiniennes, NOIAA, neuropathies optiques rétrobulbaires et compressives, atteintes neurologiques centrales ou simulations. Néanmoins, la généralisation de l'IRM de diffusion depuis une dizaine d'années, a permis d'améliorer la sémiologie radiologique de cette pathologie qui a pu être imagée et définie précisément (Figure 6) [107–110].

V.1 Physiopathologie

L'ensemble des cohortes de NOIP permettent d'individualiser trois cas de figure : les NOIP d'origine artéritique (NOIP-A) associées à la maladie de Horton, les NOIP non artéritiques (NOIP-NA) et les NOIP secondaires à une procédure chirurgicale. On retrouve également dans la littérature quelques cas rapportés liés à des maladies inflammatoires [111, 112] ou

cancéreuses [113]. La plus grande cohorte de NOIP, publiée par Satta *et al.* [105], retrouvait parmi 72 cas : 53 % de NOIP-NA, 39 % NOIP secondaires à une chirurgie et 8 % de NOIP-A. Les NOIP-A sont environ dix fois moins fréquentes que la forme antérieure et sont liées à une atteinte des artères orbitaires par la maladie de Horton. Concernant les NOIP-NA, une prévalence plus marquée des facteurs de risques cardiovasculaires (diabète, l'HTA), cardiopathies ischémiques, pathologies carotidiennes et vasculaires périphériques a été identifiée chez ces patients. On retrouve également des cas secondaires aux i-PDE5[114], ce qui laisse fortement supposer une origine hypotensive tout comme la NOIAA-NA.

La NOIP post-chirurgicale se manifeste classiquement par une BAV profonde permanente, uni- ou bilatérale, apparaissant après une chirurgie [115]. Son implication médico-légale est grande. Elle ne diffère en réalité de la NOIP-NA que par l'origine du facteur déclenchant hypotensif qui est ici iatrogène. Ces cas ont été rapportés au cours de multiples procédures chirurgicales aussi bien ophtalmologiques, que vasculaires, orthopédiques ou neurologiques. Les principaux facteurs communs semblent être une hypotension sévère et durable (due à un saignement abondant ou à une anesthésie générale prolongée) [107], une hémodilution induite par la compensation de fluides intraveineux [116, 117], une anémie [118], un œdème orbitaire et périorbitaire [119]. De rares cas secondaires à des phénomènes de torsion durant la réalisation de cryo-indentation ou de chirurgie du strabisme ont été décrits [6, 105].

V.2 Aspect clinique

Dans la série publiée par Hayreh *et al.* [6], l'acuité visuelle était inférieure ou égale à 1/10^e dans 50 % des cas de NOIP-NA et 69 % des cas de NOIP-A. Chez les patients atteints de NOIP post-chirurgicale, l'acuité était le plus souvent limitée à la perception lumineuse. Les atteintes du champ visuel étaient diverses mais l'atteinte centrale était la plus fréquente et retrouvée dans 84 % des NOIP-NA et 69 % des NOIP-A.

Cliniquement, il n'existe pas d'atteinte du segment antérieur en dehors d'un déficit pupillaire afférent relatif dans les formes unilatérales. Il n'existe le plus souvent pas d'œdème papillaire ni d'anomalie angiographique mais une pâleur généralisée du disque peut apparaître au bout de 6 à 8 semaines.

La réalisation rapide et systématique d'une IRM cérébrale de diffusion avec des coupes centrées sur les nerfs optiques est d'une grande aide diagnostique : elle permet d'éliminer un accident vasculaire cérébral et d'observer un hypersignal caractéristique le long de la partie postérieure du nerf optique [107–109].

V.3 Prise en charge

La prise en charge dépend essentiellement de l'étiologie. Dans les cas des NOIP-A, elle sera similaire à celle des NOIAA-A avec l'instauration d'une corticothérapie précoce pour limiter tout risque de bilatéralisation et atteinte systémique de l'ACG. Dans les cas des NOIP-NA et des NOIP post-chirurgicales, il n'existe pas de traitement curatif et il convient de traiter au mieux les facteurs de risques tout en surveillant une éventuelle récupération. Le pronostic est cependant mauvais, particulièrement dans les cas post-chirurgicaux où l'absence d'amélioration est particulièrement fréquente [105].

VI) Conclusion

Il est maintenant établi que la neuropathie optique ischémique n'est pas une maladie unique mais un cadre regroupant plusieurs entités bien distinctes, chacune ayant son propre spectre étiologique, clinique et thérapeutique. Il n'existe actuellement que peu de recommandations sur leur prise en charge, notamment à cause de l'absence de traitement pertinent. Cela résulte d'une compréhension encore incomplète de la physiopathologie de ces maladies, principalement liée à la difficulté de visualisation des structures nerveuses et microvasculaires atteintes. Dans un futur proche, la généralisation de nouvelles méthodes d'imagerie permettra d'améliorer la compréhension anatomo-clinique de ces pathologies.

Déclarations

Les auteurs déclarent n'avoir aucun lien d'intérêt en relation avec cet article

Références

1. Johnson LN, Arnold AC (1994) Incidence of nonarteritic and arteritic anterior ischemic optic neuropathy. Population-based study in the state of Missouri and Los Angeles County, California. *J Neuroophthalmol* 14:38–44
2. Hattenhauer MG, Leavitt JA, Hodge DO, Grill R, Gray DT (1997) Incidence of nonarteritic anterior ischemic optic neuropathy. *Am J Ophthalmol* 123:103–107
3. Hayreh SS (2009) Ischemic optic neuropathy. *Prog Retin Eye Res* 28:34–62
4. Parsa CF, Hoyt WF (2015) Nonarteritic anterior ischemic optic neuropathy (NAION): a misnomer. Rearranging pieces of a puzzle to reveal a nonischemic papillopathy caused by vitreous separation. *Ophthalmology* 122:439–442
5. Hayreh SS (2015) Re: Parsa et al.: Nonarteritic anterior ischemic optic neuropathy (NAION): a misnomer. Rearranging pieces of a puzzle to reveal a nonischemic papillopathy caused by vitreous separation (*Ophthalmology* 2015;122:439-42). *Ophthalmology* 122:e75-76
6. Hayreh SS (2004) Posterior ischaemic optic neuropathy: clinical features, pathogenesis, and management. *Eye (Lond)* 18:1188–1206
7. Ghasemi Falavarjani K, Tian JJ, Akil H, Garcia GA, Sadda SR, Sadun AA (2016) SWEPT-SOURCE OPTICAL COHERENCE TOMOGRAPHY ANGIOGRAPHY OF THE OPTIC DISK IN OPTIC NEUROPATHY. *Retina (Philadelphia, Pa)* 36 Suppl 1:S168–S177
8. Hayreh SS (2001) The blood supply of the optic nerve head and the evaluation of it - myth and reality. *Prog Retin Eye Res* 20:563–593
9. Hayreh SS (2001) Blood flow in the optic nerve head and factors that may influence it. *Prog Retin Eye Res* 20:595–624
10. Cherecheanu AP, Garhofer G, Schmidl D, Werkmeister R, Schmetterer L (2013) Ocular perfusion pressure and ocular blood flow in glaucoma. *Curr Opin Pharmacol* 13:36–42
11. Schmidl D, Garhofer G, Schmetterer L (2011) The complex interaction between ocular perfusion pressure and ocular blood flow - relevance for glaucoma. *Exp Eye Res* 93:141–155
12. Anderson DR (1996) Glaucoma, capillaries and pericytes. 1. Blood flow regulation. *Ophthalmologica* 210:257–262
13. Hayreh SS, Bill A, Sperber GO (1994) Effects of high intraocular pressure on the glucose metabolism in the retina and optic nerve in old atherosclerotic monkeys. *Graefes Arch Clin Exp Ophthalmol* 232:745–752
14. Petrig BL, Riva CE, Hayreh SS (1999) Laser Doppler flowmetry and optic nerve head blood flow. *Am J Ophthalmol* 127:413–425
15. Hsu CT, Kerrison JB, Miller NR, Goldberg MF (2001) Choroidal infarction, anterior ischemic optic neuropathy, and central retinal artery occlusion from polyarteritis nodosa. *Retina (Philadelphia, Pa)* 21:348–351

16. Frigui M, Frikha F, Sellemi D, Chouayakh F, Feki J, Bahloul Z (2011) Optic neuropathy as a presenting feature of systemic lupus erythematosus: two case reports and literature review. *Lupus* 20:1214–1218
17. Lee JE, Lee SU, Kim SY, Jang TW, Lee SJ (2012) Anterior ischemic optic neuropathy in a patient with Churg-Strauss syndrome. *Korean J Ophthalmol* 26:469–472
18. Golas L, Bennett JL, White TM, Skarf B, Lesser R, Nagel MA, Gilden D (2015) Varicella Zoster Virus in Ischemic Optic Neuropathy. *Ophthalmology* 122:2142–2145
19. Buckingham EM, Foley MA, Grose C, Syed NA, Smith ME, Margolis TP, Thurtell MJ, Kardon R (2018) Identification of Herpes Zoster-Associated Temporal Arteritis Among Cases of Giant Cell Arteritis. *Am J Ophthalmol* 187:51–60
20. Reynolds MM, Veverka KK, Gertz MA, Dispenzieri A, Zeldenrust SR, Leung N, Pulido JS (2018) OCULAR MANIFESTATIONS OF SYSTEMIC AMYLOIDOSIS. *Retina (Philadelphia, Pa)* 38:1371–1376
21. Weyand CM, Goronzy JJ (2003) Medium- and large-vessel vasculitis. *N Engl J Med* 349:160–169
22. Hayreh SS, Podhajsky PA, Zimmerman B (1998) Ocular manifestations of giant cell arteritis. *Am J Ophthalmol* 125:509–520
23. Valmaggia C, Speiser P, Bischoff P, Niederberger H (1999) Indocyanine green versus fluorescein angiography in the differential diagnosis of arteritic and nonarteritic anterior ischemic optic neuropathy. *Retina (Philadelphia, Pa)* 19:131–134
24. Sadun F, Pece A, Brancato R (1998) Fluorescein and indocyanine green angiography in arteritic anterior ischaemic optic neuropathy. *Br J Ophthalmol* 82:1344–1345
25. Siatkowski RM, Gass JD, Glaser JS, Smith JL, Schatz NJ, Schiffman J (1993) Fluorescein angiography in the diagnosis of giant cell arteritis. *Am J Ophthalmol* 115:57–63
26. Chen JJ, Leavitt JA, Fang C, Crowson CS, Matteson EL, Warrington KJ (2016) Evaluating the Incidence of Arteritic Ischemic Optic Neuropathy and Other Causes of Vision Loss from Giant Cell Arteritis. *Ophthalmology* 123:1999–2003
27. Gonzalez-Gay MA, Miranda-Filloo JA, Lopez-Diaz MJ, Perez-Alvarez R, Gonzalez-Juanatey C, Sanchez-Andrade A, Martin J, Llorca J (2007) Giant cell arteritis in northwestern Spain: a 25-year epidemiologic study. *Medicine (Baltimore)* 86:61–68
28. Patil P, Karia N, Jain S, Dasgupta B (2013) Giant cell arteritis: a review. *Eye Brain* 5:23–33
29. Zenone T, Puget M (2013) Characteristics of cerebrovascular accidents at time of diagnosis in a series of 98 patients with giant cell arteritis. *Rheumatol Int* 33:3017–3023
30. Eberhardt RT, Dhady M (2007) Giant cell arteritis: diagnosis, management, and cardiovascular implications. *Cardiol Rev* 15:55–61
31. Hayreh SS, Podhajsky PA, Zimmerman B (1998) Occult giant cell arteritis: ocular manifestations. *Am J Ophthalmol* 125:521–526

32. Hayreh SS, Zimmerman B (2003) Management of giant cell arteritis. Our 27-year clinical study: new light on old controversies. *Ophthalmologica* 217:239–259
33. Hunder GG, Bloch DA, Michel BA, Stevens MB, Arend WP, Calabrese LH, Edworthy SM, Fauci AS, Leavitt RY, Lie JT (1990) The American College of Rheumatology 1990 criteria for the classification of giant cell arteritis. *Arthritis Rheum* 33:1122–1128
34. Grossman C, Barshack I, Bornstein G, Ben-Zvi I (2015) Is temporal artery biopsy essential in all cases of suspected giant cell arteritis? *Clin Exp Rheumatol* 33:S-84-89
35. Diamantopoulos AP, Haugeberg G, Hetland H, Soldal DM, Bie R, Myklebust G (2014) Diagnostic value of color Doppler ultrasonography of temporal arteries and large vessels in giant cell arteritis: a consecutive case series. *Arthritis Care Res (Hoboken)* 66:113–119
36. Aranda-Valera IC, García Carazo S, Monjo Henry I, De Miguel Mendieta E (2017) Diagnostic validity of Doppler ultrasound in giant cell arteritis. *Clin Exp Rheumatol* 35 Suppl 103:123–127
37. Estrada Alarcón P, Reina D, Navarro Ángeles V, Cerdà D, Roig-Vilaseca D, Corominas H (2018) Doppler ultrasonography of superficial temporal artery in a cohort of patients with strong clinical suspicion of giant cell arteritis. *Med Clin (Barc)*. doi: 10.1016/j.medcli.2018.04.016
38. Lariviere D, Benali K, Coustet B, et al (2016) Positron emission tomography and computed tomography angiography for the diagnosis of giant cell arteritis: A real-life prospective study. *Medicine (Baltimore)* 95:e4146
39. Klink T, Geiger J, Both M, Ness T, Heinzelmann S, Reinhard M, Holl-Ulrich K, Duwendag D, Vaith P, Bley TA (2014) Giant cell arteritis: diagnostic accuracy of MR imaging of superficial cranial arteries in initial diagnosis-results from a multicenter trial. *Radiology* 273:844–852
40. Bowling K, Rait J, Atkinson J, Srinivas G (2017) Temporal artery biopsy in the diagnosis of giant cell arteritis: Does the end justify the means? *Ann Med Surg (Lond)* 20:1–5
41. Arashvand K, Alexander WL, Dasgupta B (2007) Duration of treatment after eye involvement in giant cell arteritis. *J Rheumatol* 34:1945
42. Hayreh SS, Zimmerman B (2003) Visual deterioration in giant cell arteritis patients while on high doses of corticosteroid therapy. *Ophthalmology* 110:1204–1215
43. Danesh-Meyer H, Savino PJ, Gamble GG (2005) Poor prognosis of visual outcome after visual loss from giant cell arteritis. *Ophthalmology* 112:1098–1103
44. Chan CC, Paine M, O'Day J (2001) Steroid management in giant cell arteritis. *Br J Ophthalmol* 85:1061–1064
45. Smith DB (1995) Ischemic optic neuropathy decompression trial. *JAMA* 274:612
46. Sadun AA (1993) The efficacy of optic nerve sheath decompression for anterior ischemic optic neuropathy and other optic neuropathies. *Am J Ophthalmol* 115:384–389
47. (1995) Optic nerve decompression surgery for nonarteritic anterior ischemic optic neuropathy (NAION) is not effective and may be harmful. The Ischemic Optic Neuropathy Decompression Trial Research Group. *JAMA* 273:625–632

48. Lieberman MF, Shahi A, Green WR (1978) Embolic ischemic optic neuropathy. *Am J Ophthalmol* 86:206–210
49. Contreras I, Noval S, Rebolleda G, Muñoz-Negrete FJ (2007) Follow-up of nonarteritic anterior ischemic optic neuropathy with optical coherence tomography. *Ophthalmology* 114:2338–2344
50. Augstburger E, Zéboulon P, Keilani C, Baudouin C, Labbé A (2018) Retinal and Choroidal Microvasculature in Nonarteritic Anterior Ischemic Optic Neuropathy: An Optical Coherence Tomography Angiography Study. *Invest Ophthalmol Vis Sci* 59:870–877
51. Miller NR, Arnold AC (2015) Current concepts in the diagnosis, pathogenesis and management of nonarteritic anterior ischaemic optic neuropathy. *Eye (Lond)* 29:65–79
52. Zhu W, Cui M, Yao F, Liao R, Liu L (2014) Retrobulbar and common carotid artery haemodynamics and carotid wall thickness in patients with non-arteritic anterior ischaemic optic neuropathy. *Graefes Arch Clin Exp Ophthalmol* 252:1141–1146
53. Hayreh SS, Joos KM, Podhajsky PA, Long CR (1994) Systemic diseases associated with nonarteritic anterior ischemic optic neuropathy. *Am J Ophthalmol* 118:766–780
54. Doro S, Lessell S (1985) Cup-disc ratio and ischemic optic neuropathy. *Arch Ophthalmol* 103:1143–1144
55. Saito H, Tomidokoro A, Tomita G, Araie M, Wakakura M (2008) Optic disc and peripapillary morphology in unilateral nonarteritic anterior ischemic optic neuropathy and age- and refraction-matched normals. *Ophthalmology* 115:1585–1590
56. Ayhan Z, Yaman A, Söylev Bajin M, Saatci AO (2015) Unilateral Acute Anterior Ischemic Optic Neuropathy in a Patient with an Already Established Diagnosis of Bilateral Optic Disc Drusen. *Case Rep Ophthalmol Med* 2015:730606
57. Hayreh SS, Zimmerman MB, Podhajsky P, Alward WL (1994) Nocturnal arterial hypotension and its role in optic nerve head and ocular ischemic disorders. *Am J Ophthalmol* 117:603–624
58. Palombi K, Renard E, Levy P, Chiquet C, Deschaux C, Romanet JP, Pépin JL (2006) Non-arteritic anterior ischaemic optic neuropathy is nearly systematically associated with obstructive sleep apnoea. *Br J Ophthalmol* 90:879–882
59. Aptel F, Khayi H, Pépin J-L, Tamisier R, Levy P, Romanet J-P, Chiquet C (2015) Association of Nonarteritic Ischemic Optic Neuropathy With Obstructive Sleep Apnea Syndrome: Consequences for Obstructive Sleep Apnea Screening and Treatment. *JAMA Ophthalmol* 133:797–804
60. Luo R, Liu S, Li X, Zhuo Y, Tian Z (2010) Fifty-eight cases of ocular ischemic diseases caused by carotid artery stenosis. *Chin Med J* 123:2662–2665
61. Campbell UB, Walker AM, Gaffney M, et al (2015) Acute nonarteritic anterior ischemic optic neuropathy and exposure to phosphodiesterase type 5 inhibitors. *J Sex Med* 12:139–151
62. Macaluso DC, Shults WT, Fraunfelder FT (1999) Features of amiodarone-induced optic neuropathy. *Am J Ophthalmol* 127:610–612

63. Hayreh SS, Zimmerman MB (2008) Nonarteritic anterior ischemic optic neuropathy: clinical characteristics in diabetic patients versus nondiabetic patients. *Ophthalmology* 115:1818–1825
64. Preechawat P, Bruce BB, Newman NJ, Biousse V (2007) Anterior ischemic optic neuropathy in patients younger than 50 years. *Am J Ophthalmol* 144:953–960
65. Arnold AC, Hepler RS (1994) Natural history of nonarteritic anterior ischemic optic neuropathy. *J Neuroophthalmol* 14:66–69
66. Hayreh SS, Zimmerman MB (2007) Optic disc edema in non-arteritic anterior ischemic optic neuropathy. *Graefes Arch Clin Exp Ophthalmol* 245:1107–1121
67. Bansal S, Ansons A, Vishwanath M (2014) Hypotension-induced blindness in haemodialysis patients. *Clin Kidney J* 7:387–390
68. Al-Kaabi A, Haider AS, Shafeeq MO, El-Naggari MA, El-Nour I, Ganesh A (2016) Bilateral Anterior Ischaemic Optic Neuropathy in a Child on Continuous Peritoneal Dialysis: Case report and literature review. *Sultan Qaboos Univ Med J* 16:e504–e507
69. Onaran Z, Tan FU, Yilmazbaş P, Onaran Y (2012) Bilateral non-arteritic anterior ischemic optic neuropathy following second-trimester spontaneous abortion-related haemorrhage. *J Clin Neurosci* 19:1445–1447
70. Rebolleda G, Muñoz-Negrete FJ (2009) [Incipient or presymptomatic nonarteritic anterior ischemic optic neuropathy]. *Arch Soc Esp Oftalmol* 84:151–154
71. Hayreh SS, Zimmerman MB (2007) Incipient nonarteritic anterior ischemic optic neuropathy. *Ophthalmology* 114:1763–1772
72. Hayreh SS, Zimmerman MB (2008) Nonarteritic anterior ischemic optic neuropathy: natural history of visual outcome. *Ophthalmology* 115:298-305.e2
73. Hayreh SS, Zimmerman B (2005) Visual field abnormalities in nonarteritic anterior ischemic optic neuropathy: their pattern and prevalence at initial examination. *Arch Ophthalmol* 123:1554–1562
74. Tesser RA, Niendorf ER, Levin LA (2003) The morphology of an infarct in nonarteritic anterior ischemic optic neuropathy. *Ophthalmology* 110:2031–2035
75. Hayreh SS, Podhajsky PA, Zimmerman B (2001) Ipsilateral recurrence of nonarteritic anterior ischemic optic neuropathy. *Am J Ophthalmol* 132:734–742
76. Newman NJ, Scherer R, Langenberg P, Kelman S, Feldon S, Kaufman D, Dickersin K, Ischemic Optic Neuropathy Decompression Trial Research Group (2002) The fellow eye in NAION: report from the ischemic optic neuropathy decompression trial follow-up study. *Am J Ophthalmol* 134:317–328
77. Biousse V, Touboul PJ, D'Anglejan-Chatillon J, Lévy C, Schaison M, Bousser MG (1998) Ophthalmologic manifestations of internal carotid artery dissection. *Am J Ophthalmol* 126:565–577

78. Deleón-Ortega J, Carroll KE, Arthur SN, Girkin CA (2007) Correlations between retinal nerve fiber layer and visual field in eyes with nonarteritic anterior ischemic optic neuropathy. *Am J Ophthalmol* 143:288–294
79. Gümüş A, Öner V (2015) Follow up of retinal nerve fiber layer thickness with optic coherence tomography in patients receiving anti-tubercular treatment may reveal early optic neuropathy. *Cutan Ocul Toxicol* 34:212–216
80. Kupersmith MJ, Garvin MK, Wang J-K, Durbin M, Kardon R (2016) Retinal Ganglion Cell Layer Thinning Within One Month of Presentation for Non-Arteritic Anterior Ischemic Optic Neuropathy. *Invest Ophthalmol Vis Sci* 57:3588–3593
81. Larrea BA, Iztueta MG, Indart LM, Alday NM (2014) Early axonal damage detection by ganglion cell complex analysis with optical coherence tomography in nonarteritic anterior ischaemic optic neuropathy. *Graefes Arch Clin Exp Ophthalmol* 252:1839–1846
82. Park SW, Ji YS, Heo H (2016) Early macular ganglion cell-inner plexiform layer analysis in non-arteritic anterior ischemic optic neuropathy. *Graefes Arch Clin Exp Ophthalmol* 254:983–989
83. Hedges TR, Vuong LN, Gonzalez-Garcia AO, Mendoza-Santiesteban CE, Amaro-Quierza ML (2008) Subretinal fluid from anterior ischemic optic neuropathy demonstrated by optical coherence tomography. *Arch Ophthalmol* 126:812–815
84. Lévêque P-M, Zéboulon P, Brasnu E, Baudouin C, Labbé A (2016) Optic Disc Vascularization in Glaucoma: Value of Spectral-Domain Optical Coherence Tomography Angiography. *Journal of Ophthalmology* 2016:1–9
85. Zéboulon P, Lévêque P-M, Brasnu E, Aragno V, Hamard P, Baudouin C, Labbé A (2017) Effect of Surgical Intraocular Pressure Lowering on Peripapillary and Macular Vessel Density in Glaucoma Patients: An Optical Coherence Tomography Angiography Study. *J Glaucoma* 26:466–472
86. Fard MA, Ghahvechian H, Sahrayan A, Subramanian PS (2018) Early Macular Vessel Density Loss in Acute Ischemic Optic Neuropathy Compared to Papilledema: Implications for Pathogenesis. *Transl Vis Sci Technol* 7:10
87. Sergott RC, Cohen MS, Bosley TM, Savino PJ (1989) Optic nerve decompression may improve the progressive form of nonarteritic ischemic optic neuropathy. *Arch Ophthalmol* 107:1743–1754
88. Beck RW, Hayreh SS, Podhajsky PA, Tan ES, Moke PS (1997) Aspirin therapy in nonarteritic anterior ischemic optic neuropathy. *Am J Ophthalmol* 123:212–217
89. Matthys F, De Backer T, De Backer G, Stichele RV (2014) Review of guidelines on primary prevention of cardiovascular disease with aspirin: how much evidence is needed to turn a tanker? *Eur J Prev Cardiol* 21:354–365
90. Lamendola P, Villano A, Fusco A, Leggio M (2018) Low-dose aspirin for primary cardiovascular prevention in diabetic patients: the issue to believe it or not. *Ann Transl Med*. doi: 10.21037/atm.2018.04.01

91. Huang T-L, Chang C-H, Chang S-W, Lin K-H, Tsai R-K (2015) Efficacy of Intravitreal Injections of Antivasular Endothelial Growth Factor Agents in a Rat Model of Anterior Ischemic Optic Neuropathy. *Invest Ophthalmol Vis Sci* 56:2290–2296
92. Rootman DB, Gill HS, Margolin EA (2013) Intravitreal bevacizumab for the treatment of nonarteritic anterior ischemic optic neuropathy: a prospective trial. *Eye (Lond)* 27:538–544
93. Kaderli B, Avci R, Yucel A, Guler K, Gelisken O (2007) Intravitreal triamcinolone improves recovery of visual acuity in nonarteritic anterior ischemic optic neuropathy. *J Neuroophthalmol* 27:164–168
94. Radoi C, Garcia T, Brugniart C, Ducasse A, Arndt C (2014) Intravitreal triamcinolone injections in non-arteritic anterior ischemic optic neuropathy. *Graefes Arch Clin Exp Ophthalmol* 252:339–345
95. Huang T-L, Wen Y-T, Chang C-H, Chang S-W, Lin K-H, Tsai R-K (2016) Efficacy of Intravitreal Injections of Triamcinolone Acetonide in a Rodent Model of Nonarteritic Anterior Ischemic Optic Neuropathy. *Invest Ophthalmol Vis Sci* 57:1878–1884
96. Hayreh SS, Zimmerman MB (2008) Non-arteritic anterior ischemic optic neuropathy: role of systemic corticosteroid therapy. *Graefes Arch Clin Exp Ophthalmol* 246:1029–1046
97. Pakravan M, Sanjari N, Esfandiari H, Pakravan P, Yaseri M (2016) The effect of high-dose steroids, and normobaric oxygen therapy, on recent onset non-arteritic anterior ischemic optic neuropathy: a randomized clinical trial. *Graefes Arch Clin Exp Ophthalmol* 254:2043–2048
98. Rebolleda G, Pérez-López M, Casas-Llera P, Contreras I, Muñoz-Negrete FJ (2013) Visual and anatomical outcomes of non-arteritic anterior ischemic optic neuropathy with high-dose systemic corticosteroids. *Graefes Arch Clin Exp Ophthalmol* 251:255–260
99. Wilhelm B, Lüdtke H, Wilhelm H, BRAION Study Group (2006) Efficacy and tolerability of 0.2% brimonidine tartrate for the treatment of acute non-arteritic anterior ischemic optic neuropathy (NAION): a 3-month, double-masked, randomised, placebo-controlled trial. *Graefes Arch Clin Exp Ophthalmol* 244:551–558
100. Modarres M, Falavarjani KG, Nazari H, Sanjari MS, Aghamohammadi F, Homaii M, Samiy N (2011) Intravitreal erythropoietin injection for the treatment of non-arteritic anterior ischaemic optic neuropathy. *Br J Ophthalmol* 95:992–995
101. Pakravan M, Esfandiari H, Hassanpour K, Razavi S, Pakravan P (2017) The Effect of Combined Systemic Erythropoietin and Steroid on Non-arteritic Anterior Ischemic Optic Neuropathy: A Prospective Study. *Curr Eye Res* 42:1079–1084
102. Johnson LN, Guy ME, Krohel GB, Madsen RW (2000) Levodopa may improve vision loss in recent-onset, nonarteritic anterior ischemic optic neuropathy. *Ophthalmology* 107:521–526
103. Lyttle DP, Johnson LN, Margolin EA, Madsen RW (2016) Levodopa as a possible treatment of visual loss in nonarteritic anterior ischemic optic neuropathy. *Graefes Arch Clin Exp Ophthalmol* 254:757–764
104. Hayreh SS (1981) Posterior ischemic optic neuropathy. *Ophthalmologica* 182:29–41

105. Sadda SR, Nee M, Miller NR, Biousse V, Newman NJ, Kouzis A (2001) Clinical spectrum of posterior ischemic optic neuropathy. *Am J Ophthalmol* 132:743–750
106. Berg KT, Harrison AR, Lee MS (2010) Perioperative visual loss in ocular and nonocular surgery. *Clin Ophthalmol* 4:531–546
107. Khan AA, Hussain SA, Khan M, Corbett JJ (2012) MRI findings of bilateral posterior ischemic optic neuropathy in postcardiac transplant patient. *Neurologist* 18:313–315
108. Quddus A, Lawlor M, Siddiqui A, Holmes P, Plant GT (2015) Using Diffusion-Weighted Magnetic Resonance Imaging to Confirm a Diagnosis of Posterior Ischaemic Optic Neuropathy: Two Case Reports and Literature Review. *Neuroophthalmology* 39:161–165
109. Al-Zubidi N, Stevens S, Fung SH, Lee AG (2014) Diffusion-weighted imaging in posterior ischemic optic neuropathy. *Can J Ophthalmol* 49:e21-25
110. Wang Y, Brown DP, Duan Y, Kong W, Watson BD, Goldberg JL (2013) A novel rodent model of posterior ischemic optic neuropathy. *JAMA Ophthalmol* 131:194–204
111. Lim JW, Kang SH (2011) A case of Behçet's disease complicated by bilateral posterior ischemic optic neuropathy. *Int Ophthalmol* 31:157–160
112. Nagashima T, Matsumoto K, Murosaki T, Okada M, Iwamoto M, Makino S, Minota S (2013) Posterior ischemic optic neuropathy in a patient with granulomatosis with polyangiitis (Wegener's). *Rheumatol Int* 33:1915–1916
113. Becker EJ, Herwig MC, Holz FG, Kuchelmeister K, Thomas D, Charbel-Issa P, Löffler KU (2015) [Orbital metastasis of a previously unknown lung carcinoma mimicking posterior ischemic optic neuropathy]. *Ophthalmologe* 112:525–528
114. Coca MN, Morgan ML, Gupta P, Elkeeb A, Lee AG (2016) Bilateral posterior ischemic optic neuropathy associated with the use of Sildenafil for pulmonary hypertension. *Can J Ophthalmol* 51:e96-99
115. Rubin DS, Matsumoto MM, Moss HE, Joslin CE, Tung A, Roth S (2017) Ischemic Optic Neuropathy in Cardiac Surgery: Incidence and Risk Factors in the United States from the National Inpatient Sample 1998 to 2013. *Anesthesiology* 126:810–821
116. Ho VT-G, Newman NJ, Song S, Ksiazek S, Roth S (2005) Ischemic optic neuropathy following spine surgery. *J Neurosurg Anesthesiol* 17:38–44
117. Nickels TJ, Manlapaz MR, Farag E (2014) Perioperative visual loss after spine surgery. *World J Orthop* 5:100–106
118. Kawasaki A, Purvin V (2006) Recovery of postoperative visual loss following treatment of severe anaemia. *Clin Experiment Ophthalmol* 34:497–499
119. Roth S, Moss HE (2018) Update on Perioperative Ischemic Optic Neuropathy Associated With Non-ophthalmic Surgery. *Front Neurol* 9:557

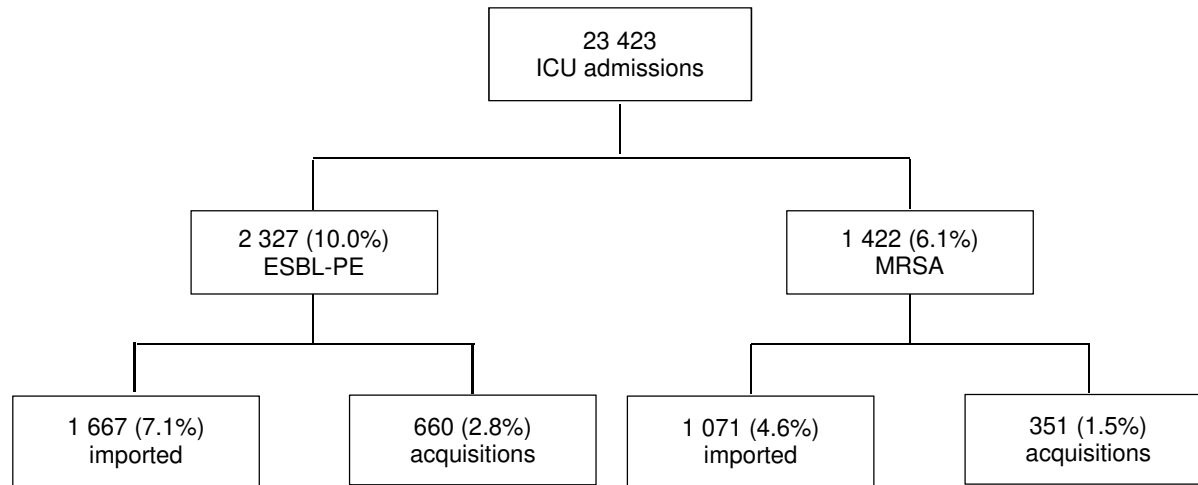


Tableau 1 Résumé des principales études thérapeutiques sur la NOIAA-NA

Traitement	Mécanisme d'action supposé	Résultats	Type d'étude
Topique			
Brimonidine	Neuroprotecteur	Aucune efficacité sur l'AV ni sur le CV	Prospective, masquée, randomisée contre placebo [99]
Intra-vitréen			
Anti-VEGF	Accélère la résorption de l'œdème papillaire	Aucune efficacité sur l'AV, le CV et l'œdème papillaire	Prospective, contrôlée et ouverte [92]
Triamcinolone	Accélère la résorption de l'œdème papillaire	Tendance non significative à l'amélioration de l'AV et à la résolution plus rapide de l'œdème papillaire	Série de 6 cas [93]
Erythropoïétine	Neuroprotecteur	Amélioration de l'AV dans 60 % des cas à 1 mois, sans amélioration du CV	Série de 31 cas [100]
Systémique			
Corticoïdes	Accélère la résorption de l'œdème papillaire	Controversés : résolution plus précoce de l'œdème papillaire et amélioration de l'AV et du CV dans une grande série [96] mais ces résultats n'ont jamais été confirmés [97, 98]	Prospective, contrôlée, non randomisée [96] Prospective, contrôlée, Randomisée, masquée [101] Rétrospective, contrôlée [97]
Erythropoïétine	Neuroprotecteur	Aucune efficacité de l'érythropoïétine seule ou combinée à une corticothérapie intraveineuse sur l'AV, le CV, l'épaisseur RNFL	Prospective, randomisée, contrôlée [101]
Levodopa	Neuroprotecteur	Pourcentage de sujets présentant une amélioration de l'AV plus importante dans le groupe traité. Absence d'efficacité sur le CV, l'épaisseur RNFL	Rétrospective, non randomisée, contrôlée [102, 103]
Oxygénothérapie	Diminue l'ischémie capillaire	Absence d'efficacité sur l'AV, le CV, l'épaisseur RNFL	Prospective, Masquée, randomisée contrôlée [97]
Aspirine	Améliore de la perfusion	Absence d'efficacité sur la prévention des récurrences contralatérales à 5 ans	Rétrospective, non randomisée, contrôlée [88]
Chirurgical			
Décompression de la gaine du nerf optique	Levée du « syndrome compressif »	Risque augmenté de perte de 3 lignes d'AV ou plus à 6 mois	Prospective, ouverte, randomisée, contrôlée [47]

AV : meilleure acuité visuelle corrigée, CV : champ visuel