



HAL
open science

Implications médico-légales des fractures-luxations postérieures bilatérales d'épaules post-épileptiques : à propos d'un cas

E. Bonnot, D. Zabet, S. Malbranque, O. Dubourg, N. Jousset

► To cite this version:

E. Bonnot, D. Zabet, S. Malbranque, O. Dubourg, N. Jousset. Implications médico-légales des fractures-luxations postérieures bilatérales d'épaules post-épileptiques : à propos d'un cas. *La Revue de Médecine Légale*, 2019, 10, pp.165 - 169. 10.1016/j.medleg.2019.10.002 . hal-03489191

HAL Id: hal-03489191

<https://hal.science/hal-03489191v1>

Submitted on 21 Jul 2022

HAL is a multi-disciplinary open access archive for the deposit and dissemination of scientific research documents, whether they are published or not. The documents may come from teaching and research institutions in France or abroad, or from public or private research centers.

L'archive ouverte pluridisciplinaire **HAL**, est destinée au dépôt et à la diffusion de documents scientifiques de niveau recherche, publiés ou non, émanant des établissements d'enseignement et de recherche français ou étrangers, des laboratoires publics ou privés.



Distributed under a Creative Commons Attribution - NonCommercial 4.0 International License

Implications médico-légales des fractures-luxations postérieures bilatérales d'épaules post-épileptiques : à propos d'un cas.

Forensic implications of post-epileptic bilateral posterior fracture dislocations of the shoulders : a case report.

E. Bonnot^a ; D. Zabet^a M.D. ; S. Malbrancque^a M.D. ; O. Dubourg^a M.D. et N. Jousset^a M.D.

Affiliations :

^a Service de Médecine Légale et Pénitentiaire, Centre Hospitalier Universitaire
4 rue Larrey,
49933 Angers Cedex 9, France

Introduction :

La luxation gléno-humérale postérieure est un traumatisme rare et concerne 2 à 5% des luxations de l'épaule [1,2]. Les traumatismes directs à haute cinétique, les crises d'épilepsie et plus rarement l'électrocution (Syndrome triple E : extrême traumatisme, épilepsie et électrocutions) sont les principales étiologies décrites dans la littérature à l'origine de ces luxations [1-8]. Par ailleurs, peu de cas de fractures-luxations postérieures bilatérales d'épaules sont décrits dans la littérature médicale, et la cause principale de ce type de lésions est l'épilepsie dans 80 à 90% des cas [3-5].

Au cours d'une crise convulsive ou d'une électrocution, l'épaule est dans une position normale de flexion et adduction. La luxation postérieure survient suite à une contraction soutenue et désynchronisée des muscles rotateurs internes et des adducteurs de l'épaule, qui sont plus forts que les rotateurs externes et les abducteurs. La traction soutenue et la direction de la tête humérale vers le haut et l'arrière qui en résulte entraînent sa luxation postérieure [5,6].

Dans seulement 7% des cas, ces luxations postérieures sont bilatérales et peuvent se compliquer de fractures osseuses provoquées par l'impact de la face antéro-supérieure de la tête humérale contre le bord postérieur de la cavité glénoïdale [7]. Ces fractures du rebord antérieur de la tête humérale et de l'humérus proximal, impliquant majoritairement le col anatomique, sont bien documentées [5].

Nous présentons ci-après un cas original permettant d'apporter un éclairage sur cette complication d'un point de vue médico-légal, ce qui n'a jamais été rapporté dans la littérature antérieurement.

Observation :

Il s'agit d'un homme de 73 ans, droitier, mesurant 170 cm pour 123 kg (indice de masse corporelle à 42,5 kg/m²), ayant pour antécédents une fibrillation atriale traitée par anticoagulants oraux et une hypertension artérielle. Il est admis au centre hospitalier local vers 23h30 suite à une chute de sa hauteur après s'être fait pousser par un individu. Il se serait réceptionné sur le dos avec traumatisme crânien occipital sans perte de connaissance initiale selon des témoins directs.

L'homme est désorienté à son arrivée aux urgences et présente une dermabrasion occipitale hémorragique. Un scanner cérébral est rapidement réalisé et met en évidence une contusion frontale gauche de 1,5 cm sans effet de masse. Le bilan biologique est sans anomalie. Le sujet présente alors une première crise généralisée tonico-clonique vers deux heures du matin, de récupération spontanée sub-totale avec un score de Glasgow évalué à 14/15. Un avis neurochirurgical est pris au CHU de référence qui préconise une surveillance neurologique, la réalisation d'un scanner cérébral de contrôle à six heures du traumatisme crânien et l'administration d'un traitement anti-épileptique (Keppra[®]) associé à un anxiolytique (Urbanyl[®]) en cas d'aggravation. Une seconde crise généralisée tonico-clonique se produit vers trois heures du matin, qui est résolutive après l'administration de 1 mg de Rivotril[®]. Au décours, il persiste une désorientation et une confusion post-critique avec un score de Glasgow évalué à 13/15.

Un scanner cérébral de contrôle est réalisé et met en évidence une légère majoration de la contusion frontale gauche.

Suite à ces deux crises convulsives le patient se plaint de douleurs de l'épaule gauche qui n'étaient pas présentes initialement. Une radiographie de cette épaule est donc réalisée objectivant une fracture de son extrémité supérieure. Dans ce contexte, un gilet orthopédique scapulo-huméral est mis en place avant son transfert le lendemain des faits dans le service de réanimation du CHU.

A son arrivée dans ce service, le patient est encore confus. Ses paramètres hémodynamiques sont corrects.

Un scanner de l'épaule gauche est effectué pour une meilleure précision des fractures de l'épaule. Celui-ci rapporte l'existence d'une fracture transversale de l'angle de l'acromion gauche non déplacée ainsi que d'une fracture comminutive avec dislocation postérieure de l'humérus gauche et atteinte de la surface articulaire et des tubérosités (Fig. 1, Fig. 2).

Le patient indique présenter des douleurs, intéressant cette fois les deux épaules. Le scanner de l'épaule droite est quant à lui réalisé à deux jours des faits et met en évidence également une fracture comminutive de la tête humérale droite (Fig. 3, Fig. 4).

Le scanner cérébral de contrôle réalisé dans le même temps pour réévaluation des hémorragies intra cérébrales révèle, comparativement au scanner cérébral précédent, une discrète majoration de la contusion frontale gauche et la présence d'une pétéchie hémorragique millimétrique au-dessus de celle-ci ainsi qu'une discrète hémorragie sous arachnoïdienne pariéto-occipitale bilatérale.

Aucune prise en charge neurochirurgicale n'est indiquée à ce stade. Le patient est mis sous traitement antiépileptique (Keppra^R) et un scanner cérébral de contrôle à un mois est prescrit. Il ne présentera pas de nouvelle crise convulsive.

Le patient est ensuite transféré dans le service de chirurgie osseuse pour la prise en charge chirurgicale des fractures bilatérales d'épaules. L'opération est réalisée quatre jours après la chute, pour les deux épaules avec réduction des luxations et ostéosynthèse par plaques vissées bilatérales. Une reprise chirurgicale de l'épaule gauche est pratiquée sept jours plus tard pour ablation de la plaque et mise en place d'une prothèse totale inversée en raison de la persistance de la luxation postérieure de l'épaule révélée sur le scanner de contrôle. Une immobilisation bilatérale des épaules est indiquée avec port d'un gilet coude au corps pendant un mois à droite et port d'une écharpe coude au corps pendant un mois à gauche. Des séances de kinésithérapie à initier au décours de cette immobilisation sont prescrites.

Deux mois après les faits, le patient bénéficie toujours de séances de kinésithérapie de l'épaule gauche avec persistance d'une limitation fonctionnelle. L'épaule droite est douloureuse et impotente. Des radiographies d'épaules de contrôle sont réalisées. Elles objectivent, à droite, l'existence d'une ostéonécrose et d'une pseudarthrose avec démontage de l'ostéosynthèse impliquant une reprise chirurgicale pour réalisation d'une arthroplastie totale inversée d'épaule. L'épaule gauche évolue sans complication.

Suite à cette intervention chirurgicale sur l'épaule droite, le port d'un gilet orthopédique durant un mois supplémentaire est prescrit, ainsi que trente séances de rééducation passive du membre supérieur droit à domicile. Selon les avis spécialisés orthopédiques, les prothèses totales inversées d'épaule nécessitent une rééducation longue et la récupération fonctionnelle reste peu prévisible. L'objectif principal de la rééducation est d'obtenir une meilleure rotation interne afin d'avoir des soins de confort et des soins d'hygiène les plus faciles possible. La reprise d'une mobilité active permettant une autonomie pour les gestes de la vie courante pourrait prendre plusieurs mois. La reprise d'une mobilité complète des deux épaules reste incertaine.

Discussion :

Dans un contexte de traumatisme direct évident tel que le cas que nous avons décrit (chute d'un individu de sa hauteur), il semble cohérent de vouloir rapporter l'ensemble des lésions traumatiques présentées par la victime à ce mécanisme de chute. Pour autant, ce type de raisonnement peut être trompeur dans certains cas et notamment dans cette situation de fractures humérales bilatérales.

Dans la littérature, il est décrit que les fractures de l'extrémité supérieure de l'humérus surviennent principalement chez les sujets âgés ostéoporotiques après un traumatisme banal tel qu'une chute de leur hauteur sur le côté, avec impact direct sur le moignon de l'épaule ou avec réception sur les mains, bras tendus [3]. Ces fractures sont majoritairement unilatérales, extra-articulaires (fractures des tubérosités ou sous-tubérositaires) et peu déplacées. Il est également rapporté dans la littérature que les fractures des membres supérieurs sont rares au sein de la population générale dans les chutes de moins de trois mètres de haut et touchent majoritairement un seul membre [9-11].

Dans notre cas, le sujet n'a aucun antécédent de fragilité osseuse (ostéoporose), les fractures sont bilatérales, intra-articulaires (fractures de la tête humérale) et associées à une luxation postérieure bilatérale (Tableau 1). De plus, les douleurs des épaules exprimées par le patient suite aux deux crises convulsives n'étaient pas présentes initialement d'après les transmissions des soignants. Le profil de l'intéressé, la symptomatologie relatée, les circonstances de survenue du traumatisme et la localisation des fractures sont plusieurs éléments allant à l'encontre d'une imputabilité directe des lésions à la chute au sol.

Ces données et l'existence de quelques cas décrits dans la littérature nous conduisent donc à relier ces lésions de façon directe, certaine et exclusive aux deux crises d'épilepsie post-traumatiques présentées par le patient [1,3-6,8,12-15].

La connaissance de ce phénomène de fractures post-comitiales présente plusieurs intérêts médicaux et médico-légaux.

D'un point de vue médical, la présence de fractures bilatérales des épaules doit avertir et faire rechercher des antécédents épileptiques ou un traumatisme crânien récent à l'origine de crises comitiales. De même, il est opportun de prescrire un bilan radiologique précocement afin de permettre un diagnostic rapide et une prise en charge optimale. Par ailleurs, les fractures-luxations postérieures d'épaules sont mal voire non diagnostiquées dans environ 80% des cas. En effet, le diagnostic est difficile et nécessite une imagerie adaptée. Le scanner s'avère être l'examen le plus pertinent dans cette situation du fait d'une meilleure démonstration des fractures [2-7]. Concernant la prise en charge et le choix de traitement, ces lésions sont une indication chirurgicale que ce soit par ostéosynthèse ou par arthroplastie. Le risque de nécrose de la tête humérale est toutefois une complication fréquente des ostéosynthèses et notamment en cas de luxation persistante ou de fractures déplacées [2,3]. L'arthroplastie est un traitement de choix principalement chez les adultes de plus de 65 ans avec des fractures comminutives et à risque de nécrose de la tête humérale [2-4].

En termes d'implications médico-légales et d'évaluation de l'Incapacité Totale de Travail (ITT) dans ces situations, il est important de connaître ces complications de crises d'épilepsie et leurs conséquences. Les fractures post-comitiales d'épaule apparaissent plus graves et complexes que les fractures post-traumatiques directes du fait de leur bilatéralité, des luxations postérieures associées et de leur localisation articulaire. Pour illustration, dans notre cas, si notre évaluation de l'ITT portait à priori sur la durée de l'immobilisation, soit six semaines, elle s'en trouve considérablement majorée eu égard aux complications orthopédiques rencontrées. De même, des séquelles sont hautement envisageables en l'absence de reprise de mobilité complète des épaules. En tout état de cause, connaître l'existence de ces blessures post-épileptiques ainsi que leurs complications permet de prévoir la probable apparition de séquelles et d'anticiper la teneur de l'évaluation expertale à distance.

Conclusion :

Les fractures-luxations postérieures bilatérales des épaules sont des lésions rares (7% des luxations postérieures seraient bilatérales). Nous rapportons ici, un cas original suite à deux crises convulsives distinctes pour lequel les implications médico-légales sont à mettre en exergue. Ce cas illustre, si besoin en était, la nécessité de connaître cette complication au décours d'une crise comitiale par les médecins légistes afin de ne pas imputer directement aux chutes toutes les séquelles des complications rencontrées. En effet ces complications peuvent s'avérer majeures, impliquant des durées d'ITT relativement longues et nécessitant une évaluation spécifique des séquelles par voie d'expertise, à distance des faits.

Bibliographie :

- [1] Caetero E, Gervasi E, Locked bilateral posterior fracture-dislocation of the shoulder in an epileptic patient: case report. *Joints*. 2014;2(3):146-148
- [2] Kokkalis Z, Iliopoulos I, Antoniou G, Antoniadou T, Mavrogenis A, Panagiotopoulos E, Posterior shoulder fracture-dislocation: an update with treatment algorithm. *Eur J Orthop Surg Traumatol*. 2017;27:285-294
- [3] Jansen H, Frey S-P, Doht S, Meffert R-H, Simultaneous posterior fracture dislocation of the shoulder following epileptic convulsion. *JSCR*. 2012;11
- [4] Pushpakumara J, Sivathiran S, Roshan L, Gunatilake S, Bilateral posterior fracture-dislocation of the shoulders following epileptic seizures : a case report and review of the literature. *BMC Research Notes*. 2015 Nov;8:704
- [5] Yigit M, Yaman A, Yigit E, Turkdogan K-A, The overlooked side of convulsion: bilateral posterior fracture and dislocation of proximal humerus. *JPak Med Assoc*. 2016;66 :5.
- [6] Sharma A, Jindal S, Narula M, Garg S, Sethi A, Bilateral Asymmetrical Fracture Dislocation of Shoulder with Rare Combination of Injuries after Epileptic Seizure : A Case Report. *Malaysian Orthopaedic Journal*. 2017;11:1
- [7] Cunningham G, Hoffmeyer P, Luxation postérieure de l'épaule, défis diagnostiques et thérapeutiques. *Rev Med Suisse*. 2011;7:2489-2493.
- [8] Peyron P-A, Cathala P, Baccino E, Fractures osseuses par électrisations à basse tension : à propos de deux cas. *La revue de médecine légale*. 2014;5 :170-175.
- [9] Abder-Rahman H, Jaber MSO, Al-Sabaileh SS, Injuries sustained in falling fatalities in relation to different distances of falls, *Journal of Forensic and Legal Medicine*. 2018;54:63-73

- [10] A. Petaros et al, Retrospective analysis of free-fall fractures with regard to height and cause of fall, *Forensic Science International*. 2013;226:290-295
- [11] Rowbotham S, Blau S, Skeletal trauma resulting from low free falls : A review of literature, *Forensic Science International*. 2016 Sep;266:582.e1-582.e15
- [12] Alduhoori AA, Renganathan R, Dehdashtian AR, Siddiqui KA, Atraumatic bilateral humeral head fracture secondary to single seizure. *BMJ Case Report*, 2017 Nov,
- [13] Yigit M, Yaman A, Yigit E, Turkdogan KA, The overlooked side of convulsion: bilateral posterior fracture and dislocation of proximal humerus. *J Pak Med Assoc*. 2016 May;66(5):621-2.
- [14] Kristensen W, Osther P, Proximal bilateral humeral fractures with posterior dislocation of the head of the humerus, *Ugeskr Laeger*. 1990 Jun;152(25):1831-2.
- [15] Bremner LF, Dewing CB, McDonald LS, Provencher MT, Simultaneous bilateral anterior shoulder fracture dislocation following a seizure: a case report. *Military Medicine*. 2013 Mar;178(3):e400-e403.

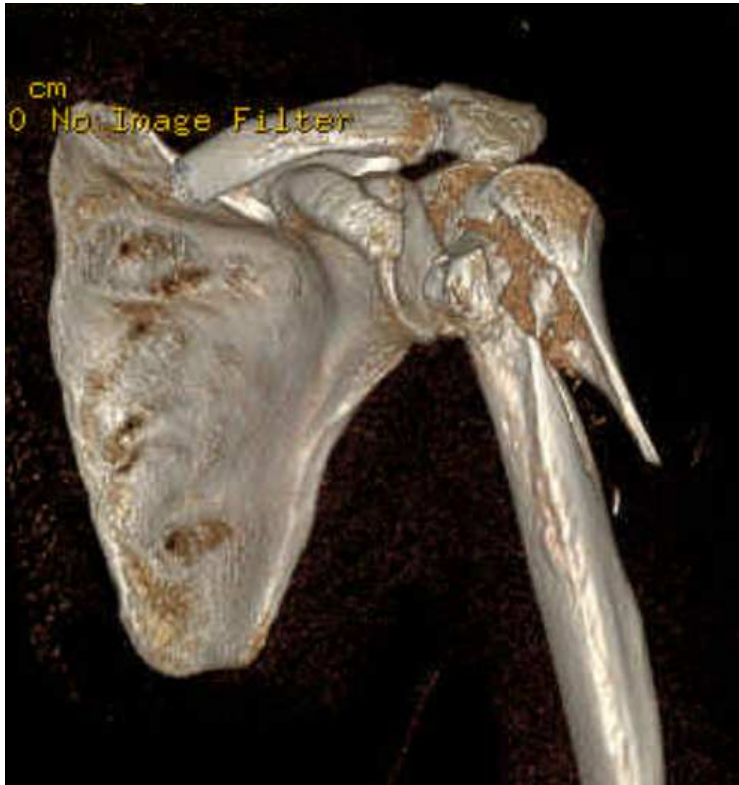

Figure 1 : reconstruction 3D du scanner de la face antérieure de l'épaule gauche : fracture comminutive de l'extrémité supérieure de l'humérus gauche

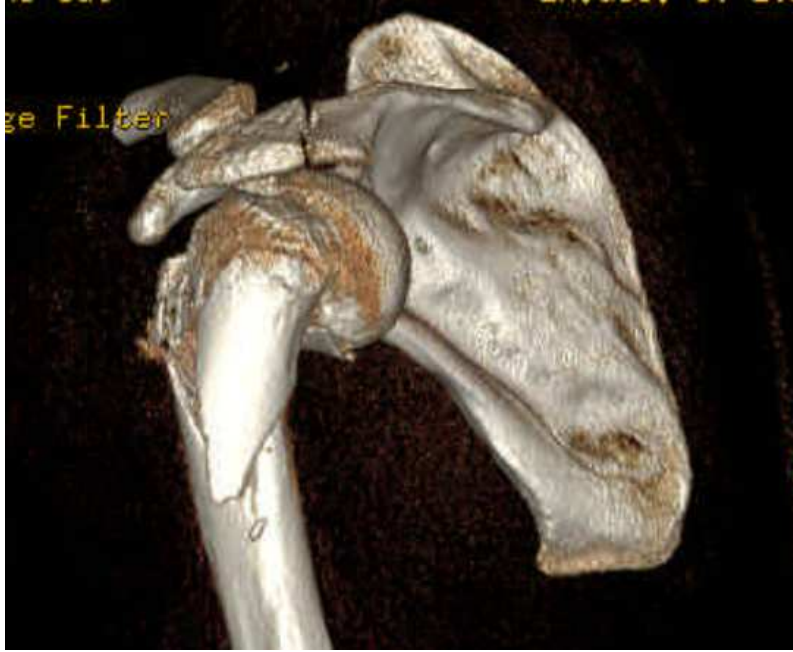

Figure 2 : reconstruction 3D du scanner de la face postérieure de l'épaule gauche : fracture comminutive de l'extrémité supérieure de l'humérus gauche et fracture de l'acromion

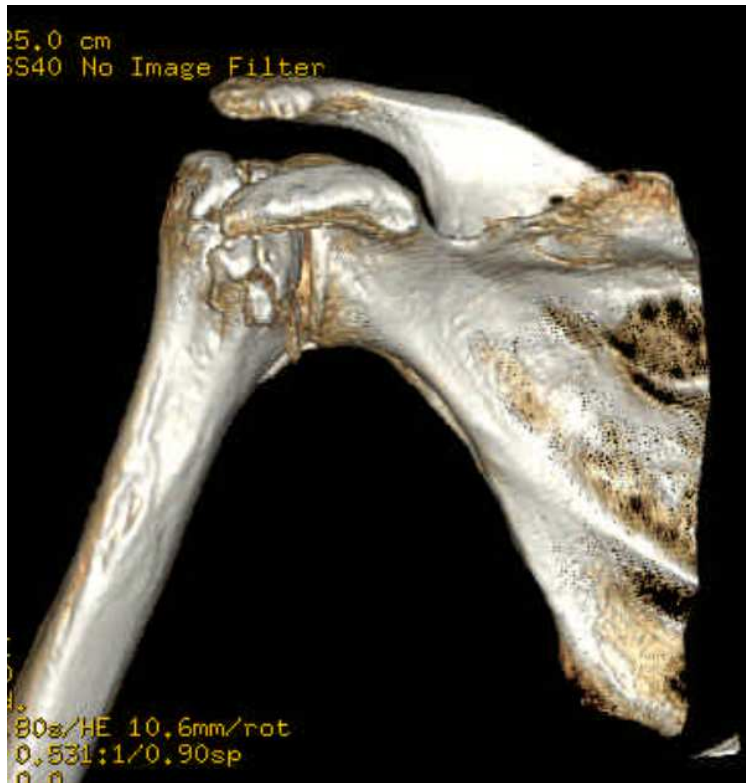

Figure 3 : reconstruction 3D du scanner de la face antérieure de l'épaule droite : fracture comminutive de l'extrémité supérieure de l'humérus droit

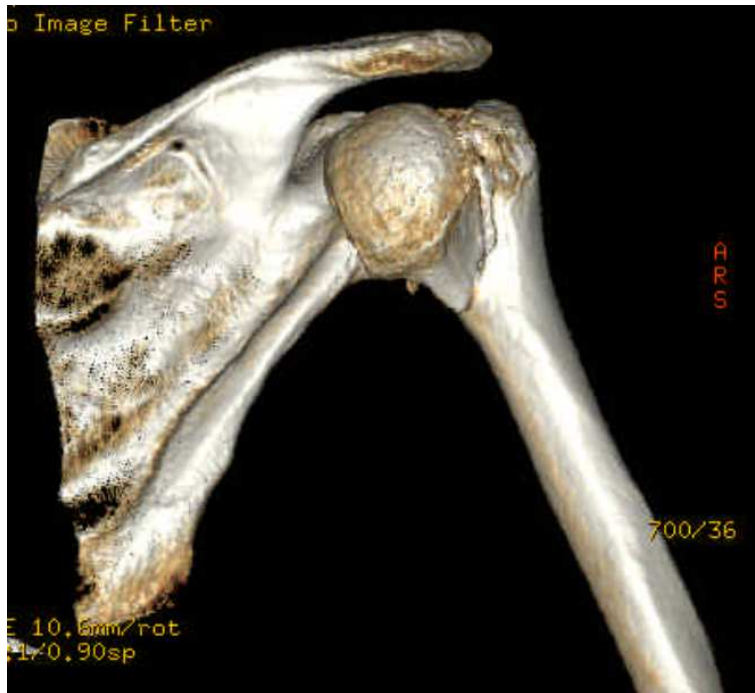


Figure 4 : reconstruction 3D du scanner de la face postérieure de l'épaule droite : fracture comminutive de l'extrémité supérieure de l'humérus droit

Annexes :

Tableau 1 : Comparaison des caractéristiques des fractures d'épaules selon leur mode de production (traumatisme direct ou post-épileptique)

Fractures suite à un traumatisme direct	Fractures post-épileptiques
Terrain ostéoporotique	Pas de terrain favorisant
Traumatisme banal (chute de sa hauteur)	Crise comitiale
Unilatérales	Bilatérales
Extra-articulaires	Articulaires
Peu déplacées	Luxations postérieures associées