



**HAL**  
open science

## Chirurgie secondaire des tumeurs cutanées de la face

I. Barthelemy

► **To cite this version:**

I. Barthelemy. Chirurgie secondaire des tumeurs cutanées de la face. *Annales de Chirurgie Plastique Esthétique*, 2019, 64, pp.552 - 560. 10.1016/j.anplas.2019.04.003 . hal-03488703

**HAL Id: hal-03488703**

**<https://hal.science/hal-03488703>**

Submitted on 20 Jul 2022

**HAL** is a multi-disciplinary open access archive for the deposit and dissemination of scientific research documents, whether they are published or not. The documents may come from teaching and research institutions in France or abroad, or from public or private research centers.

L'archive ouverte pluridisciplinaire **HAL**, est destinée au dépôt et à la diffusion de documents scientifiques de niveau recherche, publiés ou non, émanant des établissements d'enseignement et de recherche français ou étrangers, des laboratoires publics ou privés.



Distributed under a Creative Commons Attribution - NonCommercial 4.0 International License

## CHIRURGIE SECONDAIRE DES TUMEURS CUTANÉES DE LA FACE

### THERAPEUTIC FAILURE IN SKIN CARCINOMAS OF THE FACE

Isabelle BARTHELEMY, M.D, Ph.D.

CHU Clermont-Ferrand, Service de Chirurgie Maxillo Faciale, 1 Place Lucie Aubrac, 63003 Clermont-Ferrand Cedex 1, France

Université d'Auvergne, Faculté de Médecine, 28 Place Henri Dunant, BP 38 63001 Clermont-Ferrand cedex 1, France

Université d'Auvergne, UMR Inserm U1107, Neuro-Dol, Trigeminal Pain and Migraine, Faculté de Chirurgie dentaire, 2 rue de Braga, 63100 Clermont-Ferrand, France

[ibarthelemy@chu-clermontferrand.fr](mailto:ibarthelemy@chu-clermontferrand.fr)

## INTRODUCTION

Les tumeurs cutanées de la face représentent le cancer de l'adulte le plus fréquent. Les carcinomes cutanés représentent 90% des lésions tumorales malignes développées aux dépens du tégument. Leur incidence est en constante augmentation du fait de l'allongement de la durée de vie et des habitudes comportementales, en particulier l'exposition solaire répétée. Ainsi :

- l'incidence des carcinomes baso-cellulaires (CBC) est supérieure à 150 cas pour 100000 habitants en France [1];
- l'incidence des carcinomes épidermoïdes cutanés (CEC) est d'environ 30 cas pour 100000 habitants en France [1].

Compte-tenu de la fréquence des lésions et de leur caractère cancéreux, la chirurgie secondaire pour ces patients est classique. Seront traités dans ce chapitre :

- la récurrence tumorale sur le site d'exérèse (les lésions métachrones sur site voisin ne seront pas abordées) ;
- les gênes fonctionnelles liées à la chirurgie : les anomalies seront abordées par localisation anatomique (paupières et lèvres). Le nez et l'oreille sont traités dans d'autres chapitres de l'ouvrage.
- les séquelles esthétiques.

## I. RECIDIVE TUMORALE

### A. Carcinome baso cellulaire

#### 1. Traitement et règles d'exérèse

Ils ont été définis par l'ANAES (HAS) en 2004 [1]. La chirurgie d'exérèse lésionnelle est le traitement de référence. Les marges d'exérèse sont adaptées au type tumoral, à la taille, à la localisation et au caractère primaire ou récidivé de la lésion (3 groupes pronostiques). Les critères pronostiques sont listés dans le tableau 1.

Les marges d'exérèse recommandées varient selon le pronostic et le caractère primaire ou récidivé de la lésion.

Tableau 1 : groupes pronostiques des CBC (ANAES 2004) [1]

Groupe	Critères
Mauvais pronostic	<ul style="list-style-type: none"> <li>- signes cliniques : sclérodermiforme ou mal limité ;</li> <li>- histologie : sclérodermiforme, infiltrant, métatypique ;</li> <li>- <b>récidive (sauf CBC superficiels) ;</b></li> <li>- CBC nodulaires &gt; 1 cm sur zone à haut risque de récurrence (nez et zones péri-orificielles de l'extrémité céphalique).</li> </ul>
Bon pronostic	<ul style="list-style-type: none"> <li>- CBC superficiels primaires et tumeur de Pinkus ;</li> <li>- CBC nodulaires primaires : <ul style="list-style-type: none"> <li>o &lt; 1 cm sur zone à risque intermédiaire de récurrence (front, joue, menton, cuir chevelu et cou),</li> <li>o &lt; 2 cm sur la zone à bas risque de récurrence (tronc et membres).</li> </ul> </li> </ul>
Pronostic intermédiaire	<ul style="list-style-type: none"> <li>- <b>CBC superficiels récidivés ;</b></li> <li>- CBC nodulaires : <ul style="list-style-type: none"> <li>o &lt; 1 cm sur zone à haut risque de récurrence,</li> <li>o &gt; 1 cm sur zone à risque intermédiaire de récurrence,</li> <li>o &gt; 2 cm sur zone à bas risque de récurrence.</li> </ul> </li> </ul>

*a) Formes primaires*

Le tableau 2 synthétise les règles d'exercice des formes primaires de CBC.

Tableau 2 : Règles d'exérèse des formes primaires des CBC (ANAES 2004) [1]

	Bon pronostic	Pronostic intermédiaire	Mauvais pronostic
1 <sup>ère</sup> intention	chirurgie (3- 4 mm)	- chirurgie (>4 mm) - chirurgie + extemporané - chirurgie en 2 temps	- chirurgie (5-10 mm ou plus) - chirurgie + extempo - chirurgie en 2 temps - CMM*
2 <sup>ème</sup> intention	- radiothérapie - cryochirurgie	- radiothérapie - cryochirurgie	- radiothérapie
3 <sup>ème</sup> intention	curetage- électrocoagulation		

\* chirurgie micrographique de Mohs

**b) Exérèse incomplète**

Le tableau 3 guide les chirurgiens en cas d'exérèse incomplète quant à la conduite à tenir et aux marges à respecter.

Tableau 3 : Recommandations en cas d'exérèse incomplète des CBC (ANAES 2004) [1]

	Bon pronostic	Pronostic intermédiaire	Mauvais pronostic
1 <sup>ère</sup> intention	chirurgie (3- 4 mm) surveillance possible	- chirurgie (>4 mm) - chirurgie + extemporané - chirurgie en 2 temps	- chirurgie + extempo - chirurgie en 2 temps - CMM (slow Mohs)
2 <sup>ème</sup> intention	- radiothérapie	- radiothérapie	- radiothérapie

*c) Formes récidivées*

La conduite à tenir pour les formes récidivées est proposée dans le tableau 4.



Tableau 4 : Recommandations en cas de forme récidivée de CBC (ANAES 2004) [1]

	CBC superficiel	Autres CBC
1 <sup>ère</sup> intention	chirurgie (3- 4 mm)	- chirurgie + extempo - chirurgie en 2 temps - CMM (slow Mohs)
2 <sup>ème</sup> intention	- radiothérapie ( ?)	- radiothérapie ( ?)

## **2. Fréquence des récurrences**

Gulleth et al [2] dans une méta-analyse regroupant 89 articles et 16066 lésions, retrouve selon les séries des marges négatives entre 45 et 100% des patients traités (moyenne 86%) et des taux de récurrence évoluant entre 0 et 10%. Les taux de récurrence sont évalués dans le tableau 5 en fonction de l'importance des marges chirurgicales macroscopiques.

Tableau 5 : Corrélations entre importance des marges chirurgicales, taux de récurrence, marges histologiques (Gulleth et al, 2010[2])

Marges chirurgicales macro	Taux de récurrence moyen	Marges histologiques libres (std)
5 mm	0.39 %	85%
4 mm	1.62 %	85%
3 mm	2.56 %	85%
2 mm	3.96 %	82%

Par ailleurs, lors que les limites d'exérèses sont envahies, le taux moyen de récurrence sur données agrégées est de 27% (entre 20 et 43%). Ce risque élevé de récurrence est aussi constaté par Robinson et al [3]. La décision thérapeutique de reprise ou de surveillance doit donc être prise en concertation avec le dermatologue et le patient.

Van Loo et al [4], met en évidence la supériorité de la technique de Mohs pour limiter les récurrences lors de la prise en charge des CBC primaires de la face de mauvais pronostic : ainsi le taux de récurrence est de 12% dans le protocole anatomopathologique traditionnel et de 4.4% lorsqu'une procédure de Mohs est appliquée. En cas de lésion récidivée, les taux sont respectivement de 13.5% et 3.9%. Les récurrences sont observées tardivement, après 5 ans de recul dans 56% des CBC primaires (et 14% des récurrences)

Au total, l'objectif de récurrence pour les lésions de bon et moyen pronostic, avec un contrôle anatomopathologique standard des limites lésionnelles, évoluant entre 2 et 5% est raisonnable.

### 3. Les formes dépassées

Elles peuvent être l'objet d'une prise en charge par chimiothérapie par Vismodégib. Le Vismodegib est un inhibiteur systémique de la voie Hedgehog (voie activée dans les cellules tumorales constituant les carcinomes baso-cellulaires) La prise quotidienne de cette molécule à la dose de 150mg peut être proposée à des patients porteurs de lésions multiples et/ou métastasées contre-indiquée par le chirurgien et le radiothérapeute. L'essai STEVIE [5] a démontré une réponse thérapeutique chez 70% environ des patients inclus porteurs d'un CBC localement évolué (dont 33% de rémission complète) et chez 37% des patients porteurs d'un CBC avec métastases. La dose est donnée jusqu'à échappement tumoral (médiane 23 mois) ou apparition d'effet indésirable (les plus fréquents sont les spasmes musculaires, dysgueusie, alopecie).

**Cas clinique n°1. CBC nasal étendu pris en charge par Vismodegib quotidien. Figure 1A – Lésions labiales infiltrantes. Figure 1B – Après 6 mois de traitement**

## B. Carcinome épidermoïde cutané (CEC)

### 1. Traitement chirurgical et Règles d'exérèse

Ils ont été définis par l'HAS, l'INCa et la Société Française de Dermatologie en 2009 [6]. La chirurgie d'exérèse lésionnelle est le traitement de référence. Contrairement aux CBC, les CEC peuvent être responsables de métastases locales, régionales ou à distance entraînant le décès. Le risque métastatique (apprécié grossièrement dans la littérature par le rapport nombre de métastases/nombre de cas décrits) est évalué à 2,3% à 5 ans et à 5,2% après un suivi supérieur à 5 ans pour les CEC en peau photo-exposée. La survenue d'une rechute ou de métastases et la mortalité liées aux CEC sont le plus souvent en rapport avec une prise en charge initiale tardive ou inadaptée de la tumeur ou en rapport avec des formes anatomo-cliniques agressives [6].

Comme pour les CBC, des facteurs pronostiques peuvent être déterminés (leur lien statistique avec un risque de récurrence ou d'évolutivité est toutefois plus lâche que pour les CBC). Ils sont synthétisés dans le tableau 6.

Tableau 6 : groupes pronostiques des CEC [6]

<b>Critères</b>	<b>Groupe 1 : à faible risque</b>	<b>Groupe 2 : à risque significatif</b>
<p><b><u>Cliniques</u></b>            Primitif vs récidive            Degré d'infiltration clinique            Symptômes neurologiques d'envahissement            Statut immunitaire            Taille (diamètre) en fonction de la localisation</p>	<p>Primitif            Absence</p> <p>Non            Immunocompétent            &lt; 10 mm en zone R(+) : zone périorificielle, cuir chevelu, zones non insolées, inflammation cutanée chronique (radiodermite, cicatrice de brûlure...)            &lt; 20 mm en zone R(-)</p>	<p>Récidive            Adhérence au plan profond</p> <p>Oui            Immunodéprimé            ≥ 10 mm en zone R(+)            ≥ 20 mm en zone R(-) : autres localisations de l'extrémité céphalique et des membres</p>
<p><b><u>Anatomo-pathologiques</u></b>            Envahissement péri-nerveux            Degré de différenciation cellulaire            Formes histologiques</p> <p>Profondeur (niveau de Clark) et épaisseur tumorale</p>	<p>Non</p> <p>Bon            CEC commun, verruqueux, fusiforme (hors zone irradiée), mixte ou méta typique            Niveau ≤ III            Epaisseur ≤ 3 mm</p>	<p>Oui</p> <p>Moyen à indifférencié            CEC desmoplastique &gt; mucoépidermoïde &gt; acantholytique            Niveau ≥ IV            Epaisseur &gt; 3 (ou 4 ou 5) mm</p>

La chirurgie, traitement de référence est précédée :

- d'une information du patient, au cours d'une consultation préopératoire qui doit répondre aux critères d'une consultation d'annonce si le diagnostic est déjà connu. L'information sera particulièrement détaillée en cas de risque chirurgical d'induction de troubles fonctionnels et/ou morphologiques majeurs du fait de la localisation et de la taille du CEC
- Evaluation (soigneuse) de la tumeur:
  - recherche des signes fonctionnels, examen des aires ganglionnaires ;
  - palpation, mensuration de la lésion, marquer les limites, dessiner les marges ;
  - apprécier les critères de faisabilité : liés à l'équipement local et à l'opérateur ;
  - bilan échographique des zones ganglionnaires de drainage de la tumeur (obligatoire pour les CEC du groupe 2)
- Les impératifs à respecter sont au nombre de 3 : carcinologique (exérèse complète sans souci initial de la réparation), fonctionnel et esthétique. Cette exigence d'une exérèse in sano suivie d'une reconstruction à la fois esthétique et fonctionnelle est particulièrement marquée au niveau de la face, et notamment pour les lésions proches des orifices naturels. Les principes généraux de prise en charge des CEC sont listés dans le tableau 7.

Tableau 7 : Règles d'exérèse des CEC [6]

	<b>CEC GROUPE 1 (bon pronostic)</b>	<b>CEC GROUPE 2 (mauvais pronostic)</b>
Biopsie	Diagnostic clinique incertain	Biopsie punch 4 mm recommandée
RCP	Avis non nécessaire	Avis indispensable
Marge latérale	4 à 6 mm	≥ 6 mm (10 mm)
Marge profonde	Hypoderme si respect aponévrose, périoste ou périchondre (ni au contact, ni envahis par la tumeur)	
Statut ganglionnaire	N- : pas de curage systématique ; Ganglion sentinelle : dans le cadre d'essais thérapeutiques contrôlés N+ : évidemment ganglionnaire complet	
Examen anatomo-pathologique de la pièce	Standard CMM	CMM à privilégier
Reconstruction	Immédiate possible y compris avec lambeau	Différée si pas d'extemporané et reconstruction complexe (lambeau)
Marges positives	Reprise indiquée Marges : 4-6 mm CMM (slow Mohs) recommandé	Reprise indiquée Si chirurgie impossible, RCP : - radiothérapie - chimiothérapie
Histologie définitive	Critères Groupe 2 : avis RCP	

## 2. Fréquence des récives

Celles-ci dépendent de de l'appartenance du patient au groupe 1 ou 2 (risque relatifs plus élevé), en considérant que seuls les patients en exérèse complète sont inclus dans les études. Nelson et al [7], en 2017, sur une série de 1122 patients et de 1495 CEC, retrouve 40 récives (2.7%) et 18 métastases (1.2%) entre 2005 et 2014. Huit patients sont décédés de la maladie. Schmults et al [8], en 2013, sur une série homogène de 985 patients et 1832 tumeurs retrouve une récive locale dans 4.6% des cas (45 patients), une évolutivité métastatique dans 3.7% des cas (36 patients) et une évolution mortelle dans 2.1% des cas (21 patients).

Thomson et al [9], en 2016, confirme dans une méta-analyse regroupant 17248 patients et 23421 CEC, l'importance des facteurs de risque du groupe 2, à la fois dans le groupe des récives et des évolutivités métastatiques, tout particulièrement une épaisseur tumorale supérieure à 2 mm. Les patients porteurs de tumeurs supérieures à 2 cm ont quant à eux un risque de décès plus élevé.

## C. Les principes de la reprise chirurgicale en cas de récive locale

### 1. Un objectif : exérèse complète

Les règles d'exérèse doivent impérativement être observées. Cela n'est pas sans poser de problèmes dans certains cas, en particulier en cas d'envahissement rétro-septal palpébral, imposant une exentération. Les décisions se prennent alors en concertation avec le patient, la personne de confiance et/ou la famille, et les membres de la RCP.

Les précautions de contrôle histologique (extemporanée, chirurgie micrographique de Mohs) doivent être prises.

## 2. Quelle attitude pour le lambeau ou la greffe initiaux ?

Théoriquement, toute la zone opérée initialement doit être déposée de manière à ne pas méconnaître une/des évolutivités infracliniques. A cela s'ajoute la marge chirurgicale recommandée pour le traitement de la récurrence tumorale. Cela n'est pas toujours possible pour des raisons d'impasse de reconstruction. La décision doit tenir compte du terrain, de la nature histologique de la récurrence, de sa présentation, du geste précédemment réalisé (greffe ou lambeau)... et il s'agit souvent d'une discussion au cas par cas.

## 3. Extemporaneé ou reconstruction différée ?

En cas de récurrence lésionnelle, la prudence est de mise. En fait, deux situations très différentes se présentent :

- la localisation (paupière) ou l'importance de l'exérèse ne permettent pas une reconstruction différée : l'analyse extemporanée des berges s'impose en per-opératoire.
- dans les autres cas, une reconstruction secondaire est préférable en attendant l'analyse histologique définitive.

## 4. Le choix de la reconstruction

Il est adapté à l'état général du patient, à la nouvelle perte de substance créée et dépend bien sûr de la localisation.

Il fait appel aux connaissances et aux compétences du chirurgien plasticien, qui connaît la gradation des divers procédés locaux ou à distance, à pédicule anatomique ou au hasard.

# II. LA CHIRURGIE SECONDAIRE DES SEQUELLES PALPEBRALES

## A. Cils et voies lacrymales

L'absence ciliaire est habituelle au décours des exérèses des bords libres. Elle n'est pas reconstruite (information nécessaire des patients). Elle est moins gênante qu'un entropion cicatriciel avec frottement intermittent des cils sur la cornée ou la conjonctive.

Lorsque les voies lacrymales sont amputées pour chirurgie carcinologique des paupières, elles ne sont en général pas réparées.

**Cas clinique n°2 : Figure 2A – Récurrence de Maladie de Bowen de la conjonctive palpébrale inférieure et du canthus interne : exérèse selon les règles de sécurité. Amputation des cils et de la voie lacrymale inférieure. Figure 2B – exérèse emportant la voie lacrymale non reconstruite. Figure 2C – résultat à distance du lambeau hétéro-palpébral supérieur.**

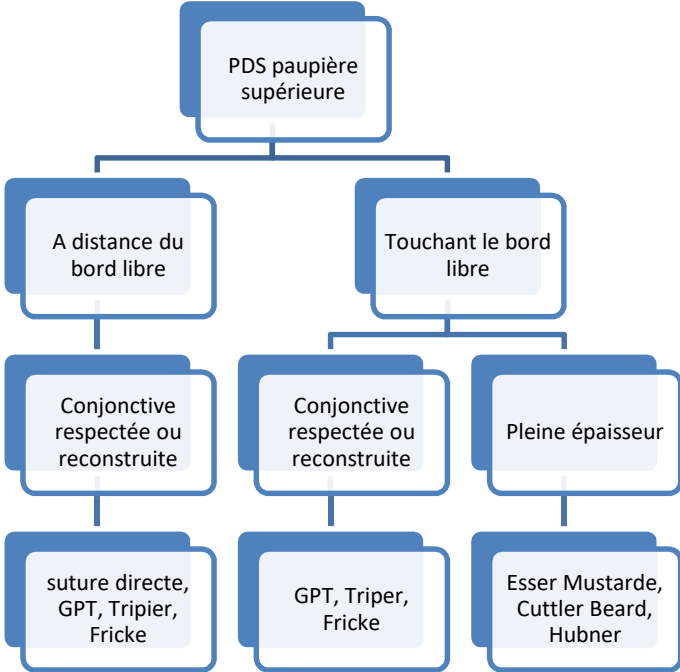


## **B. Paupière supérieure**

Les paupières supérieures peuvent présenter une rétraction, secondaire à une paralysie faciale séquellaire d'une exérèse cutanée. L'allongement du releveur par aponévrose temporale est une solution bien tolérée, qui permet une occlusion palpébrale statique satisfaisante.

L'algorithme 1 propose une gradation des prises en charge des pertes de substance de la paupière supérieure [10]:

Algorithme 1 : Arbre décisionnel de prise en charge des pertes de substance de la paupière supérieure



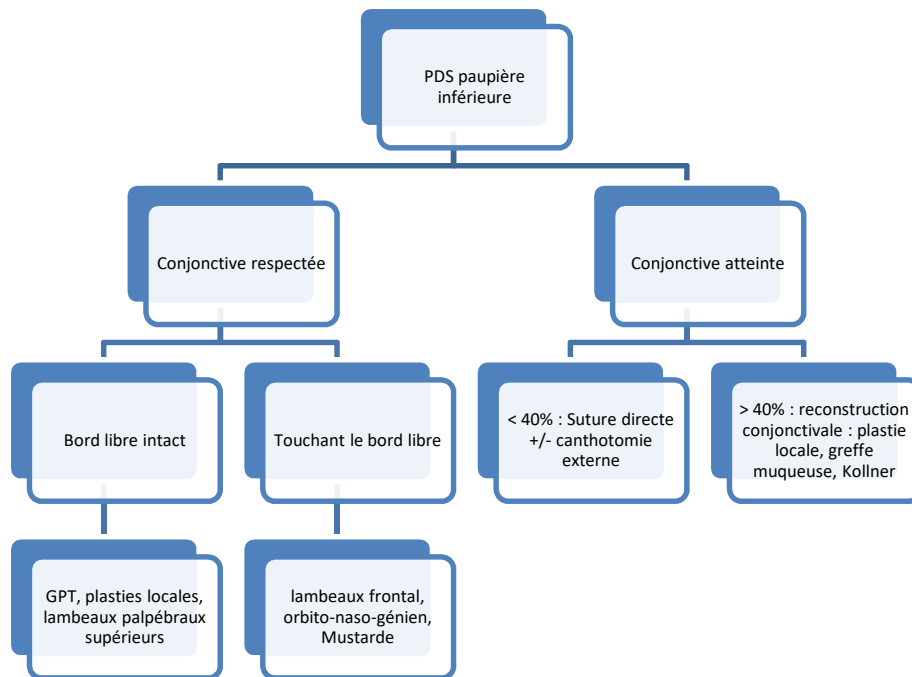
**Cas Clinique n°3 : Récidive d'un CEC du bord libre de la paupière supérieure chez un patient de 32 ans. Figure 3A – Situation initiale. Figure 3B – Perte de substance après exérèse contrôlée en slow Mohs et Réalisation d'un lambeau de Cuttler-Beard. Figure 3C – Résultat final œil ouvert. Figure 3D - Résultat final œil fermé**

### **C. Paupière inférieure**

L'ectropion palpébral inférieur est une conséquence fréquente de la rétraction cicatricielle des exérèses fermées par suture simple ou perte de substance. La réparation par lambeau palpébral supérieur à pédicule interne ou externe est une solution souvent satisfaisante. En cas de rétraction associée de la lamelle postérieure (tarse et conjonctive), une greffe muco-périostée doit être aussi interposée.

L'algorithme 2 propose une gradation des prises en charge des pertes de substance de la paupière supérieure [10] :

Algorithme 2 : Arbre décisionnel de prise en charge des pertes de substance de la paupière supérieure



### III. LA CHIRURGIE SECONDAIRE DES SEQUELLES LABIALES

#### A. Incontinence

L'incontinence labiale peut être médiane inférieure, par cicatrice rétractile (séquelle de prélèvement d'un lambeau d'Abbé ou d'une exérèse suture en V). L'exérèse en W la prévient partiellement. Une plastie en Z avec réfection soignée du plan musculaire peut aussi être une solution.

L'incontinence labiale commissurale peut être traitée par commissuroplastie de réduction avec reconstruction soignée des 3 plans (muqueux, musculaire et cutané) et plasties en Z.

#### B. Microstomie

Gênante sur le plan fonctionnel, elle se traite par réalisation par le prothésiste d'un exerciceur ou par une commissuroplastie d'agrandissement (technique de Préaux [11]) au risque de provoquer une incontinence labiale. Il est à noter que chez la personne âgée, une distension secondaire des cicatrices apparaît fréquemment, permettant de remettre la prothèse dentaire. Celle-ci peut être rendue instable par la brièveté du vestibule.

**Cas Clinique n°4. Figure 4A - Carcinome épidermoïde labial inférieur. Figure 4B – Exérèse et reconstruction par lambeau d'Estlander. Figure 4C – Commissuroplastie.**

### IV. LA CHIRURGIE SECONDAIRE DES SEQUELLES CICATRICIELLES

Le problème des dyschromies cicatricielles se pose lorsque des greffes de peau totale sont nécessaires chez des sujets jeunes (en particulier au niveau des zones éclairées de la face telles que les pommettes). Le temps, les massages, les dermabrasions améliorent la situation. L'application de fond de teint couvrant est aussi une aide précieuse.

Les dépressions cicatricielles sont comblées par technique de lipofilling, éventuellement en plusieurs séances successives. Un délai suffisant devra être respecté entre l'exérèse lésionnelle et les premières séances afin de s'assurer autant que possible de l'absence d'évolutivité ou de récurrence.

**Cas Clinique n°5. Figure 5A – Patiente de 40 ans porteuse d'un CBC sclérodermiforme multirécidivé. Figure 5B – Exérèse avec contrôle Slow Mohs et greffe de peau totale. Figure 5C – Dermabrasion. Figure 5D – Résultat maquillée après dermabrasion et lipofilling.**

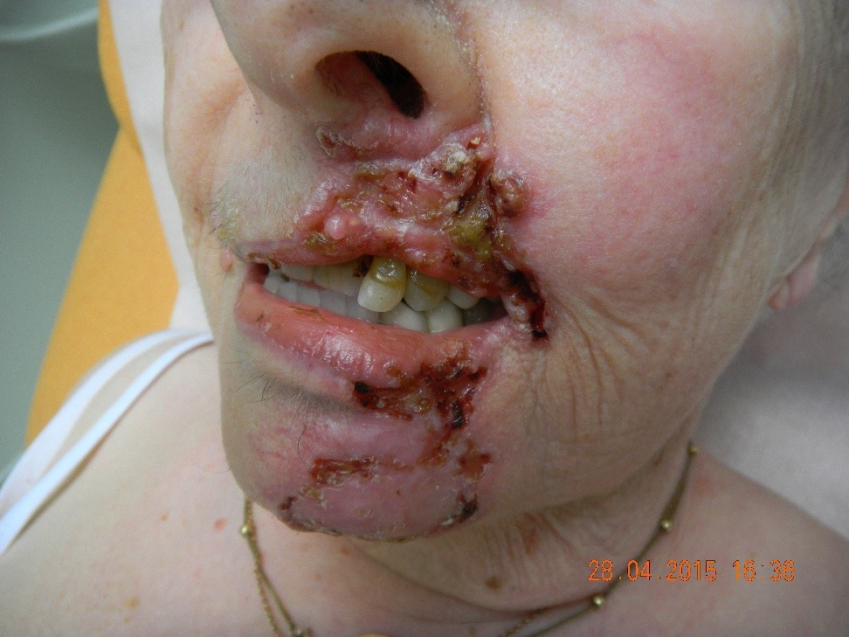L'auteur déclare ne pas avoir de lien d'intérêt

## BIBLIOGRAPHIE

- 1 - Recommandation de bonne pratique. Prise en charge diagnostique et thérapeutique du carcinome basocellulaire de l'adulte. Site HAS : [https://www.has-sante.fr/portail/jcms/c\\_272312/fr/prise-en-charge-diagnostique-et-therapeutique-du-carcinome-basocellulaire-de-l-adulte](https://www.has-sante.fr/portail/jcms/c_272312/fr/prise-en-charge-diagnostique-et-therapeutique-du-carcinome-basocellulaire-de-l-adulte)
- 2 - Gulleth Y, Goldberg N, Silverman RP, Gastman BR; What is the best surgical margin for a Basal cell carcinoma: a meta-analysis of the literature. *Plast Reconstr Surg.* 2010 Oct;126(4):1222-31. doi: 10.1097/PRS.0b013e3181ea450d.
- 3 -Robinson JK, Fisher SG. Recurrent basal cell carcinoma after incomplete resection. *Arch Dermatol.* 2000;136:1318–1324.
- 4 - Lan Loo E, Mosterd K, Krekels GA, Roozeboom MH, Ostertag JU, Dirksen CD, Steijlen PM, Neumann HA, Nelemans PJ, Kelleners-Smeets NW. Surgical excision versus Mohs' micrographic surgery for basal cell carcinoma of the face: A randomised clinical trial with 10 year follow-up. *Eur J Cancer.* 2014 Nov;50(17):3011-20. doi: 10.1016/j.ejca.2014.08.018. Epub 2014 Sep 25.
- 5 - Basset-Séguin N, Hauschild A, Kunstfeld R, Grob J, Dréno B, Mortier L, Ascierto PA, Licitra L, Dutriaux C, Thomas L, Meyer N, Guillot B, Dummer R, Arenberger P, Fife K, Raimundo A, Dika E, Dimier N, Fittipaldo A, Xynos I, Hansson. Vismodegib in patients with advanced basal cell carcinoma: Primary analysis of **STEVIE**, an international, open-label trial. *J. Eur J Cancer.* 2017 Nov;86:334-348
- 6 - Recommandation de bonne pratique. Label conjoint INCa-HAS - Carcinome épidermoïde cutané : prise en charge diagnostique et thérapeutique, 2009. Site HAS : [https://www.has-sante.fr/portail/jcms/c\\_966362/fr/label-conjoint-inca-has-carcinome-epidermoide-cutane-prise-en-charge-diagnostique-et-therapeutique](https://www.has-sante.fr/portail/jcms/c_966362/fr/label-conjoint-inca-has-carcinome-epidermoide-cutane-prise-en-charge-diagnostique-et-therapeutique)
- 7 - Nelson TG, Ashton RE Low incidence of metastasis and recurrence from cutaneous squamous cell carcinoma found in a UK population: Do we need to adjust our thinking on this rare but potentially fatal event? *J Surg Oncol.* 2017 Jul 13. doi: 10.1002/jso.24707.
- 8 - Schmults CD, Karia PS, Carter JB, Han J, Qureshi AA. Factors predictive of recurrence and death from cutaneous squamous cell carcinoma: a 10-year, single-institution cohort study. *JAMA Dermatol.* 2013 May;149(5):541-7. doi: 10.1001/jamadermatol.2013.2139.
- 9 - Thompson AK, Kelley BF, Prokop LJ, Murad MH, Baum CL. Risk Factors for Cutaneous Squamous Cell Carcinoma Recurrence, Metastasis, and Disease-Specific Death: A Systematic Review and Meta-analysis. *JAMA Dermatol.* 2016 Apr;152(4):419-28. doi: 10.1001/jamadermatol.2015.4994.

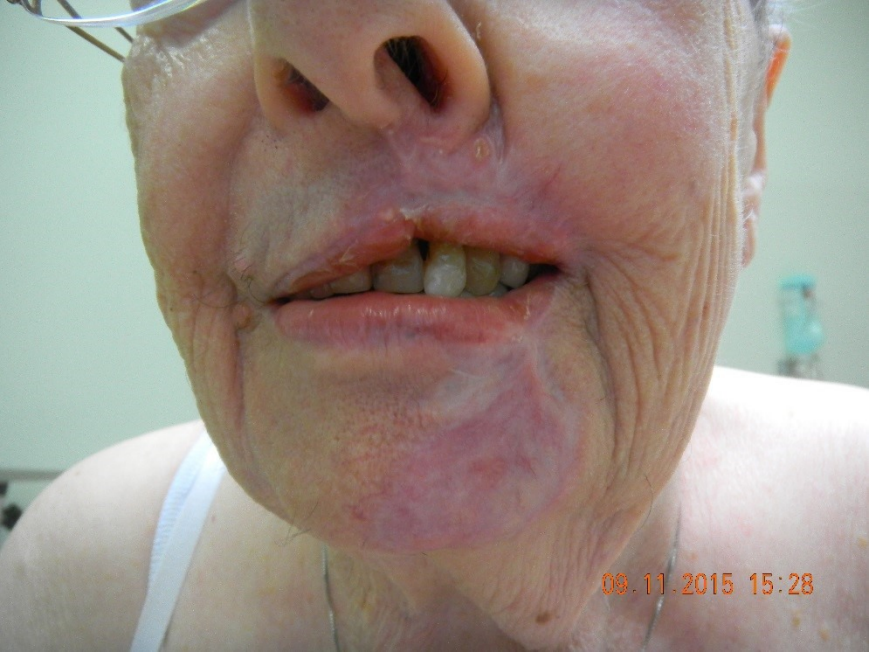10 - Barthélémy I, Pham Dang N, Bardot J, Casanova D. Chirurgie reconstructrice des paupières. EMC -Techniques chirurgicales - Chirurgie plastique, reconstructrice et esthétique 2015; (0):1-19 [Article 45-530].

11 – Préaux J, Texier M, Réal JP. Commissuroplastie labiale d'agrandissement. Ann Chir Plast Esthet 1987 ;32(1)14-20.



28.04.2015 16:36





09.11.2015 15:28





































