



HAL
open science

Prise en charge interventionnelle de la fibrillation atriale

C. Guenancia, F. Garnier, M. Fichot, P. Buffet, G. Laurent, L. Lorgis

► To cite this version:

C. Guenancia, F. Garnier, M. Fichot, P. Buffet, G. Laurent, et al.. Prise en charge interventionnelle de la fibrillation atriale. *La Revue de Médecine Interne*, 2019, 40, pp.722 - 728. <10.1016/j.revmed.2019.07.010>. <hal-03488669>

HAL Id: hal-03488669

<https://hal.science/hal-03488669v1>

Submitted on 20 Jul 2022

HAL is a multi-disciplinary open access archive for the deposit and dissemination of scientific research documents, whether they are published or not. The documents may come from teaching and research institutions in France or abroad, or from public or private research centers.

L'archive ouverte pluridisciplinaire HAL, est destinée au dépôt et à la diffusion de documents scientifiques de niveau recherche, publiés ou non, émanant des établissements d'enseignement et de recherche français ou étrangers, des laboratoires publics ou privés.



Distributed under a Creative Commons CC BY-NC 4.0 - Attribution - Non-commercial use - International License

Prise en charge interventionnelle de la fibrillation atriale

Interventional management of atrial fibrillation

Charles Guenancia, MD, PhD ^{1,2}, Fabien Garnier, MD ¹, Marie Fichot, MD ¹, Philippe Buffet, MD ¹, Gabriel Laurent MD, PhD ¹, Luc Lorgis MD, PhD ^{1,2}

¹ University Hospital, Department of Cardiology, Dijon, France, ² PEC2, EA 7460, Dijon, France

Corresponding author:

Dr Charles Guenancia

Service de Cardiologie

CHU Dijon

14 rue Paul Gaffarel

21079 Dijon Cedex, France.

Tel: +33 3.80.29.56.23

Email: charles.guenancia@chu-dijon.fr

Résumé :

En 2030, l'Union Européenne comptera 14 à 17 millions de patients en fibrillation atriale (FA), avec 120 000 à 215 000 nouveaux cas chaque année. L'augmentation de la prévalence de cette arythmie a conduit au développement de nouvelles stratégies thérapeutiques interventionnelles, permettant de prendre en charge les différents aspects de cette maladie. Ainsi, l'ablation endocavitaire ou épicaudique de la FA, par radiofréquence ou cryoablation, permet d'obtenir des résultats supérieurs à un traitement anti-arythmique dans le contrôle des symptômes et l'apparition d'insuffisance cardiaque en cas de FA paroxystique ou persistante. Chez les patients avec une maladie avancée, l'ablation de la jonction atrio-ventriculaire associée à l'implantation d'un stimulateur cardiaque bi-ventriculaire vient de démontrer sa nette supériorité, remettant au goût du jour cette technique. Enfin, en cas de risque hémorragique majeur et de contre-indication aux anticoagulants, l'occlusion de l'auricule gauche par voie percutanée a prouvé son intérêt dans la prévention des accidents emboliques liés à la FA. Le futur verra certainement l'apparition de nouvelles technologies, mais aussi de stratégies personnalisées basées sur une sélection optimale des bons candidats à ces interventions, notamment grâce à l'apport de l'imagerie en amont du geste.

Mots clés : fibrillation atriale ; ablation ; fermeture d'auricule gauche ; rythmologie

Summary:

In 2030, the European Union will include 14 to 17 million atrial fibrillation (AF) patients, with 120,000 to 215,000 new cases each year. The increase in the prevalence of this arrhythmia has led to the development of new therapeutic intervention strategies to manage the different aspects of this disease. Thus, endocavitary or epicardial ablation of AF, by radiofrequency or cryoablation, provides superior results to antiarrhythmic therapy in controlling symptoms and preventing heart failure in paroxysmal or persistent AF. In heart failure patients with advanced AF, the ablation of the atrioventricular junction associated with the implantation of a bi-ventricular pacemaker has just demonstrated its clear superiority, bringing this technique up to date. Finally, in the event of a major bleeding risk and contraindication to anticoagulants, percutaneous occlusion of the left atrium has proven its value in preventing AF-related embolic events. The future will certainly see the emergence of new technologies but also personalized strategies based on an optimal selection of the right candidates for these interventions, thanks in particular to the contribution of imaging before the procedure.

Keywords: atrial fibrillation ; ablation ; left appendage occlusion ; electrophysiology

I. Introduction

a. Epidémiologie et facteurs de risque

La fibrillation atriale (FA) est l'arythmie la plus fréquente, avec une prévalence estimée en 2010 à 33,5 millions de personnes (3% de la population mondiale) [1-4]. On estime aujourd'hui qu'en Europe et aux états Unis, un adulte d'âge moyen sur quatre développera une FA au cours de sa vie. En 2030, l'UE comptera 14 à 17 millions de patients en FA, avec 120 000 à 215 000 nouveaux cas chaque année [5]. Bien entendu, le vieillissement de la population est considéré comme l'une des explications majeures à ce phénomène pandémique. Les autres facteurs de risque de FA les plus fréquents sont une hypertension artérielle, une coronaropathie, une insuffisance cardiaque, une valvulopathie sous-jacente, un diabète, une obésité, un syndrome d'apnée du sommeil, ou une insuffisance rénale chronique. Il existe également quelques formes familiales sporadiques.

Les complications liées à cette arythmie sont nombreuses et fréquentes, au premier rang desquelles les évènements thrombo-emboliques, qui ont un impact majeur sur la morbidité. Ainsi, on estime que la FA est responsable d'un quart des accidents vasculaires cérébraux ischémiques (AVC), et qu'elle multiplie par cinq le risque d'AVC [2]. Il existe parallèlement, un sur risque d'insuffisance cardiaque à long terme (FE préservée ou altérée) responsable d'une surmortalité [5]. Enfin, on observe fréquemment chez les patients souffrant de FA une altération de la qualité de vie, ainsi qu'un taux d'hospitalisations plus élevé que chez les patients en rythme sinusal (10 à 40% des patients en FA sont hospitalisés au moins une fois dans l'année). Il a été décrit également une association entre FA et déclin cognitif ainsi que risque de démence vasculaire (même chez les patients traités par anticoagulants)[5].

b. Définitions

La FA est définie dans les recommandations de la société européenne de cardiologie (ESC) comme une arythmie cardiaque présentant les caractéristiques suivantes [5] :

a) L'électrocardiogramme de surface (ECG) montre une irrégularité « absolue » des intervalles RR (les intervalles RR ne doivent pas se répéter selon un cycle identifiable).

b) Absence d'onde P individualisable sur l'ECG de surface.

c) La durée du cycle atrial (intervalle entre deux activations atriales), s'il est visible, est variable et inférieur à 200 ms.

c. Classification

Historiquement, on parlait de FA aiguë et chronique pour décrire la temporalité de la FA. En 2012, une nouvelle classification a été introduite par la société européenne de cardiologie (ESC), révisée en 2016 [5, 6] :

- Premier diagnostic de FA : premier épisode connu, indépendamment de sa durée, de sa sévérité ou du caractère symptomatique.
- Paroxystique : FA se terminant spontanément ou consécutivement à une intervention médicale, et durant moins de 7 jours (la plupart du temps moins de 48 heures). Des épisodes récurrents sont possibles avec une périodicité très variable d'un patient à l'autre.
- Persistante : FA persistant après 7 jours, pour laquelle une stratégie de maintien du rythme sinusal est envisagée. Les épisodes se terminant par cardioversion chimique ou électrique sont inclus dans la définition, si le retour en rythme sinusal est obtenu plus de 7 jours après le début de la FA.
- Persistante de longue durée : FA persistante de plus d'un an, pour laquelle une stratégie de maintien du rythme sinusal est envisagée.
- FA permanente : FA acceptée par le patient et son médecin. Par définition, seule une stratégie de contrôle de la fréquence cardiaque est comprise dans cette définition. En cas de tentative de restauration du rythme sinusal, le patient rebascule dans la catégorie des FA persistantes (de longue durée le plus souvent).

d. Prise en charge médicale

Celle-ci a pour but de prévenir les complications de la FA. Ainsi, le risque ischémique cardio-embolique, actuellement estimé avec le score CHA²DS²-Vasc (pouvant être pondéré avec le risque hémorragique du patient), est le plus souvent prévenu par un traitement anticoagulant. L'avènement des anticoagulants oraux directs, désormais positionnés en première intention dans les recommandations européennes comme françaises, a simplifié la gestion de ce risque, avec une sécurité d'usage souvent supérieure à celle des AVK. Le risque d'insuffisance cardiaque et de gêne fonctionnelle est lui plus difficile à prévenir, car moins prévisible. De manière non intuitive, il n'est pas prouvé qu'une stratégie de contrôle du rythme (retour en rythme sinusal) soit supérieure à une stratégie de contrôle de la fréquence cardiaque (patient en FA avec des médicaments ralentisseurs) [6]. En effet, le bénéfice hémodynamique du retour en rythme sinusal (quand il est possible, les anti-arythmiques et le choc électrique externe ou interne ayant un taux de succès de l'ordre de 20 à 50% à moyen terme) est contre balancé par les effets secondaires de ces thérapies. Ils exposent en effet à des complications pour un tiers des patients, parfois sévères, propres aux molécules comme le sotalol (1 % de torsade de pointe) ou

l'amiodarone (dysthyroïdie, pneumopathie interstitielle voire fibrose pulmonaire, photosensibilisation, dépôts cornéens, etc.). Une méta-analyse de 2015 portant sur 59 études (21 305 patients) retrouvait une augmentation de la mortalité associée à la prescription des anti-arythmiques de classe IA (disopyramide, quinidine, sotalol), et une augmentation des risques d'arythmie ventriculaire pour tous les anti-arythmiques (sauf les bêtabloquants et l'amiodarone) [7]. Il apparaît donc évident que le maintien du rythme sinusal est préférable en particulier à l'aide d'une stratégie non médicamenteuse. Dans ce contexte, des stratégies interventionnelles ont été développées, afin d'améliorer les taux de succès de contrôle du rythme tout en limitant les risques induits par les traitements médicamenteux anti arythmiques et anticoagulants.

II. Ablation de la FA

a. Principe

L'ablation endocavitaire pour le traitement de la fibrillation atriale a été décrite pour la première fois par l'équipe bordelaise du Pr Michel Haïssaguerre au début des années 1990, qui a mis en évidence le rôle des décharges électriques issues des veines pulmonaires dans l'initiation de la FA (paroxystique) [8]. Les années suivantes ont vu se développer des outils permettant d'isoler électriquement les veines pulmonaires de l'oreillette gauche, puis d'essayer d'identifier et traiter des zones pathologiques supplémentaires dans les oreillettes pour les formes de FA plus avancées (persistantes). L'apparition des technologies de modélisation tri-dimensionnelle a permis de développer des systèmes de navigation intracardiaque pour guider l'ablation de la FA en 3D, tout en limitant le temps de fluoroscopie pour le patient et le personnel. Des techniques chirurgicales ou hybrides (endocavitaire + chirurgicale épicaudique) ont également été proposées, notamment pour les patients pour lesquels une chirurgie cardiaque est nécessaire (pontages aorto-coronariens, valvulopathies), mais celles-ci ne seront pas exposées dans cette revue centrée sur la prise en charge interventionnelle, et non chirurgicale, de la FA.

b. Techniques

Deux énergies sont actuellement utilisées en pratique courante dans l'ablation endocavitaire de la FA : la radiofréquence (ablation par le chaud) et la cryothérapie (le froid).

La radiofréquence est délivrée par un cathéter à la surface de l'endocarde atrial. Il s'agit d'un courant à haute fréquence (>10 kHz) dont le passage entre le bout du cathéter au contact du tissu et une électrode neutre collée à la peau va échauffer les cellules les plus proches, créant ainsi une lésion cellulaire au-delà d'une température tissulaire de 50 °C (nécrose de coagulation). Cette lésion évolue ensuite vers une cicatrice dense fibreuse responsable d'une interruption du signal électrique

endomyocardique. L'ablation par radiofréquence crée des lésions tissulaires focales, point par point, de quelques millimètres de large et de profondeur (selon le niveau d'énergie délivré, la durée de la brûlure et la force appliquée par le cathéter). Ces cathéters ont été l'objet de nombreuses améliorations technologiques, tant sur le plan de la maniabilité (torquabilité, différentes courbures, doubles courbures intégrées), que de l'efficacité (irrigation en bout de sonde, estimation algorithmique en temps réel de la taille des lésions créées) et de la sécurité (mesure de la force appliquée en bout de cathéter en temps réel, diminuant le risque de perforation notamment). Ces cathéters sont fabriqués par différentes compagnies qui ont développées des systèmes de navigation tridimensionnelle dédiés ou non qui permettent de recréer une image virtuelle de l'intérieur des cavités cardiaques (oreillette gauche par exemple) (Figure 1). Ces images peuvent être fusionnées avec une imagerie cardiaque réalisée au préalable (scanner, IRM) ce qui permet de ne pas méconnaître une particularité anatomique comme par exemple une veine pulmonaire surnuméraire. Certains de ces systèmes peuvent être couplés à des techniques robotiques par guidage magnétique des cathéters. Ces technologies permettent un déplacement plus précis, stable et sécuritaire du cathéter qu'une manipulation manuelle standard, avec notamment un opérateur qui n'est plus exposé aux rayons X et qui opère à distance. L'inconvénient principal est inhérent à la conception même des cathéters qui produisent des brûlures point par point alors que le traitement ablatif nécessite de réaliser des lignes continues de barrage électrique entre deux structures inertes électriquement. La réalisation d'un « chapelet » de lésions jointives nécessite beaucoup de précision et de temps notamment pour faire le tour complet des ostia des veines pulmonaires.

La cryoablation repose sur l'obtention de très basses températures par brutale extension d'un gaz comprimé dans la lumière d'un cathéter ballon. Les lésions tissulaires, réversibles pour un certain niveau de température (ce qui offre une sécurité supplémentaire), sont créées par la formation de cristaux de glace pendant la réfrigération, puis au réchauffement qui entraîne des atteintes microcirculatoires. Pour cette technique, l'adhérence du ballon de cryothérapie sur la structure à brûler (ostium de la veine pulmonaire) est essentielle. C'est pourquoi il faut d'abord s'assurer par une injection de produit de contraste ou une mesure de pression en distalité du cathéter de la parfaite occlusion de la veine avant de délivrer l'énergie.

Ce type d'énergie a l'avantage de ne créer que très peu de dommages endocardiques (donc peu de risques de thrombus) et vasculaires (peu de risque de spasme ou thrombose coronaire). Les principaux inconvénients sont liés à l'absence de couplage à un système de navigation intracardiaque 3D, ce qui expose le patient et l'opérateur à plus de rayonnements ionisants. Par ailleurs, l'efficacité de cette technique est dépendante de la variabilité importante de morphologie des veines ainsi que de leur accessibilité (la veine pulmonaire inférieure droite étant la plus à risque de récurrence pour des

raisons purement anatomiques) (Figure 2). Par ailleurs ces dispositifs « one shot » sont uniquement dédiés à l'ablation de l'ostium/antrum des veines et ne permettent pas de réaliser de brûlures complémentaires comme c'est le cas de la radiofréquence.

Pour ces deux types d'énergie, une procédure classique d'ablation de FA se déroule de la manière suivante : (LIEN VIDEO CHU DIJON : cryoablation <https://www.youtube.com/watch?v=jqyxaPopePM>; radiofréquence <https://www.youtube.com/watch?v=V1t9rwrut6U>)

- Vérification avant la procédure de la vacuité de l'auricule gauche par échographie trans - oesophagienne (ETO), échographie intracardiaque ou scanner cardiaque injecté.
- Anesthésie locale, sédation profonde consciente ou anesthésie générale selon les centres.
- Ponction veineuse fémorale avec mise en place de cathéters intracardiaques. Le passage des cathéters diagnostiques et thérapeutiques dans l'oreillette gauche est permis par une ponction trans-septale entre l'OD et l'OG (avec une fine aiguille métallique) sous guidage échographique et/ou scopique.
- Anticoagulation par héparine en plus de l'anticoagulation orale du patient maintenue, monitorée par des tests d'hémostase global en temps réel (ACT entre 300 et 400).
- Réalisation des lésions d'isolation des veines pulmonaires (en cas de radiofréquence, on reconstruit d'abord l'oreillette gauche en 3D par déplacement du cathéter diagnostique dans celle-ci : cartographie électroanatomique).
- Retrait des cathéters, compression fémorale manuelle.
- Contrôle échographique de l'absence d'épanchement péricardique.
- Surveillance péri et post ablation de l'état hémodynamique, neurologique et du point de ponction.

c. Indications et résultats

L'ablation de la FA ne s'adresse qu'aux patients symptomatiques de leur FA, c'est à dire rapportant des palpitations, des douleurs thoraciques angineuses, une dyspnée ou développant des signes d'insuffisance cardiaque. En effet les preuves scientifiques disponibles actuellement ne montrent qu'une amélioration des symptômes et non des événements cardiovasculaires majeurs (AVC, insuffisance cardiaque, mortalité cardiovasculaire) après ablation de FA, qu'elle soit paroxystique ou persistante, sauf chez les insuffisants cardiaques, qui font l'objet d'un chapitre dédié. En effet, l'essai randomisé CABANA [9], non encore publié, mais dont les résultats ont été présentés récemment après une longue période d'inclusion, a échoué à démontrer un bénéfice significatif de l'ablation de FA (paroxystique ou persistante) en comparaison au traitement médicamenteux, sur le critère de jugement principal de l'étude (décès, AVC incapacitant, saignement majeur ou arrêt cardiaque dans

les 5 ans suivants l'inclusion) : 8% vs. 9.2% (HR 0.86, IC 95% 0.65-1.15, p = 0,3).

i. FA paroxystique

Les recommandations de l'ESC en 2016 positionnent l'ablation de FA paroxystique par isolation des veines pulmonaires, par radiofréquence ou par ballon de cryoablation [5] :

- Après échec d'un traitement anti-arythmique chez le sujet symptomatique (classe IA).
- Elle peut être proposée en première intention à un sujet symptomatique, afin de prévenir la récurrence, améliorer les symptômes, en alternative aux traitements anti-arythmiques (classe Iia, niveau de preuve B).

Les taux de succès rapportés dans les grandes séries sont de l'ordre de 70-80% à un an de suivi (absence de FA à un an). L'essai « FIRE and ICE » comparant directement la radiofréquence à la cryoablation [10], ainsi que d'autres études de plus petite taille et des méta-analyses concordent pour conclure que ces deux techniques aboutissent au même taux de succès dans la FA paroxystique. Il faut noter cependant que lorsque l'on « traque » les récurrences par Holter implantable comme dans l'étude canadienne CIRCA-DOSE la réelle efficacité des deux méthodes à 1 an reste comparable, mais est en moyenne plus basse qu'attendue : 53,9% pour la radiofréquence et 52% pour la cryo-ablation, alors que 79% des patients étaient devenus asymptomatiques [11].

Ainsi, le choix de la technique dépendra surtout de l'expérience et des habitudes de l'opérateur (mais aussi de l'anatomie des veines), ainsi que du choix du patient si les deux techniques sont disponibles dans le centre de rythmologie.

ii. FA persistante

Les recommandations de l'ESC en 2016 positionnent l'ablation de FA persistante [5] :

- FA persistante symptomatique, réfractaire au traitement anti-arythmique, pour améliorer les symptômes, en considérant le choix du patient, les bénéfices, les risques, au sein d'une « Heart Team » (classe Iia, niveau de preuve A).

La technique utilisée et les cibles d'ablation sont moins codifiées. Les taux de succès sont inférieurs à ceux obtenus dans la FA paroxystique. Seule l'isolation des veines pulmonaires est recommandée par les sociétés savantes. Basé sur l'hypothèse de la prédominance du substrat sur le déclencheur veineux pulmonaire dans l'auto-entretien de la FA persistante, de nombreuses équipes ont proposé de réaliser des lésions additionnelles dans les oreillettes. L'objectif est de réduire la masse critique fibrillatoire en éliminant la majorité des circuits de réentrée par des lésions linéaires de bloc de conduction ou en ciblant les potentiels électriques fragmentés, les zones de dispersion, les rotors ou les micro-réentrées localisées, etc. Ces méthodes produisent de bons résultats sur des séries

observationnelles mais il n'y a pas d'étude randomisée avec une technique standardisée qui permettrait de valider ou privilégier une de ces approches dans la FA persistante. La diversité des techniques utilisées en plus de l'isolation des veines pulmonaires rend complexe l'analyse des résultats disponibles dans la littérature. Une méta analyse de 2014 regroupant 46 études (essais randomisés et études observationnelles) retrouvait une diminution du risque de récurrence de FA pour les patients ayant eu une ablation, comparativement au traitement médical, de 0,32 (IC95% : 0,20-0,53), avec un taux de succès de l'ordre de 60% pour deux procédures par patient en moyenne, et ce quelle que soit la technique d'ablation utilisée [12]. A l'inverse, l'essai randomisé STAR AF II, publié après cette analyse, a remis en cause ces résultats [13]. En effet, dans cette étude centrée sur l'ablation de la FA persistante, l'isolation des veines pulmonaires seule semblait supérieure aux deux autres stratégies testées (isolation veines pulmonaires + lésions linéaires et isolations veines pulmonaires + ablation des potentiels fragmentés) soulignant ainsi le caractère potentiellement contre-productif de lésions extensives (qui créent des cicatrices à l'origine de l'émergence d'autres arythmies atriales induites). Ces résultats expliquent la prudence des recommandations actuelles sur l'ablation de FA persistante.

iii. Insuffisant cardiaque

A l'heure actuelle, les recommandations ESC indiquent l'ablation de FA chez l'insuffisant cardiaque dans le cas suivant [5]:

- FA symptomatique chez l'insuffisant cardiaque avec dysfonction ventriculaire gauche afin d'améliorer les symptômes, la fonction cardiaque, lorsqu'une tachycardiomyopathie est suspectée (classe IIA, niveau de preuve C).

Cependant, ces recommandations devraient évoluer prochainement au regard de plusieurs études et notamment l'essai randomisé CASTLE AF [14]. En effet, celui-ci montre sur un effectif de 363 patients insuffisants cardiaques (FEVG<35%, NYHA≥2 et porteurs d'un défibrillateur) en FA (paroxystique ou persistante) randomisés en 1:1 entre ablation et traitement médical, une réduction importante et significative du risque d'évènements majeurs (décès ou hospitalisation pour insuffisance cardiaque) après un suivi de plus de 3 ans : 28,5% dans le bras ablation vs 44,6% dans le bras médical, avec un risque relatif de 0,62 (IC95% 0,43-0,87, p=0,007). On n'observait pas d'interaction concernant le type de FA dans cette étude.

iv. Complications

Celles-ci ont significativement diminué avec l'instauration de protocoles opératoires stricts et le développement de technologies plus sûres (ponction veineuse sous échographie, scanner ou ETO,

maintien des anticoagulants et monitoring de l'anticoagulation par héparine per-procédure, irrigation des cathéters et des gaines, monitoring de la force appliquée par les cathéters, cryothérapie). Cependant, elles ne doivent pas être négligées dans la discussion avec le patient avant l'intervention, et doivent faire l'objet d'un dépistage et d'une prévention poussés par la suite.

Parmi les complications recensées, la plupart sont bénignes et certaines, plus rares, sont sévères. Une étude allemande récente a examiné l'incidence de celles-ci à l'échelle de la nation (plus de 8000 ablations en 2014), avec les chiffres suivants [15] :

- Hématome ou thrombose au point de ponction (7,9%).
- Epanchement péricardique (3,7%) nécessitant parfois un drainage par voie percutanée ou chirurgicale du fait de la survenue d'une tamponnade (0,4%).
- Accidents thromboemboliques et notamment accident vasculaire cérébral (0,6%).
- Lésion du nerf phrénique (0,4%, le plus souvent en cryoablation, transitoire dans la majorité des cas).
- Bloc auriculo-ventriculaire complet (0,3%).
- Décès (0,1 %).
- A mentionner aussi le risque à distance de fistule atrio-oesophagiennes rarissime mais potentiellement létal dans la moitié des cas, et de sténose ou occlusion de veines pulmonaires (< 1%).
- Ecchymoses, hématomes, fistules artério-veineuses, faux anévrismes au point de ponction.

III. Ablation du nœud atrio-ventriculaire + pacemaker / défibrillateur

a. Techniques

Avant l'avènement de l'ablation de FA, il avait largement été démontré que l'interruption de la jonction atrio-ventriculaire associée à l'implantation d'un stimulateur cardiaque monochambre ventriculaire droit améliorait la capacité d'exercice et les symptômes (palpitations) des patients en FA réfractaire au traitement médical (absence de contrôle de la cadence ventriculaire rapide). Cependant, jusqu'à récemment, la majorité des études et méta-analyses ne montraient pas de bénéfice net en termes de réduction de progression de l'insuffisance cardiaque, ré-hospitalisations ou mortalité [16].

L'ablation de la jonction atrio-ventriculaire consiste en l'application d'un courant de radiofréquence sur le nœud atrio-ventriculaire (NAV), créant ainsi un bloc atrio-ventriculaire complet définitif au patient (préalablement implanté d'un stimulateur cardiaque avec une sonde ventriculaire droite efficace). Cette intervention, aisée et rapide la plupart du temps (dans 5% des cas elle nécessite quand même le passage dans les cavités gauches par localisation ectopique du tissu conducteur), se

réalisée par voie veineuse fémorale sous anesthésie locale.

Le stimulateur cardiaque est habituellement réglé avec une cadence ventriculaire minimale assez élevée (70 à 90 bpm) ainsi qu'un asservissement de fréquence à l'effort (mode VVIR) durant les premiers mois afin d'éviter le risque de torsade de pointe classiquement décrit initialement.

L'inconvénient est que chez les patients à QRS spontanément fins, l'ablation du NAV entraîne une stimulo-dépendance définitive. La stimulation exclusive du ventricule droit par le stimulateur cardiaque induit un asynchronisme électro-mécanique entre les deux ventricules dans presque la moitié des cas, ce qui peut contribuer à aggraver les symptômes d'insuffisance cardiaque. En effet, en cas de stimulation ventriculaire droite, l'activation de cette cavité est assez similaire à celle retrouvée en cas de bloc de branche gauche, avec une activation du septum avant la paroi latérale du ventricule gauche. Afin de corriger ce phénomène, il a été proposé de stimuler les deux ventricules en même temps à l'aide d'un stimulateur bi-ventriculaire. Comme dans le cadre d'une resynchronisation cardiaque lié à un BBG complet natif, une sonde ventriculaire additionnelle est placée dans une veine coronaire latérale du sinus coronaire. Cette méthode est d'autant plus envisagée qu'il existe une altération préalable de la FEVG. Un « up-grading » peut également être envisagé dans un second temps si la stimulation ventriculaire droite exclusive induit à distance une altération symptomatique de la FEVG du fait de l'asynchronisme provoqué.

Il faut garder en mémoire qu'il s'agit d'une méthode palliative qui ne traite que la conséquence de la FA sur le rythme cardiaque, elle s'applique donc plus facilement chez les patients relativement âgés.

b. Indications

Les recommandations européennes placent cette stratégie en classe IIa, niveau de preuve B avec l'indication suivante : l'ablation de la jonction atrio-ventriculaire peut être envisagée pour le contrôle de la fréquence cardiaque chez les patients non-répondeurs ou intolérants à la stratégie médicamenteuse de contrôle du rythme et de la fréquence, en tenant compte du fait que ces patients deviendront stimulo-dépendants [5].

c. Résultats

Une étude récente, non encore publiée lors de l'émission des dernières recommandations en 2016, vient remettre cette stratégie au cœur de l'actualité chez le patient en FA permanente. En effet, Brignole et al ont testé dans un essai randomisé contrôlé chez 102 patients avec des symptômes sévères, des QRS fins, et au moins une hospitalisation dans l'année précédente pour insuffisance cardiaque, la stratégie ablation du NAV + stimulateur bi-ventriculaire (quelle que soit la FEVG initiale) versus traitement médicamenteux de contrôle de la fréquence [17]. En cas de FEVG altérée <35%, un défibrillateur étant mis en place quel que soit le groupe, en accord avec les

recommandations. Cette stratégie agressive est efficace puisque sur un suivi moyen de 16 mois on observe une réduction significative entre les deux groupes sur le critère de jugement primaire (décès par insuffisance cardiaque, hospitalisation pour insuffisance cardiaque ou aggravation de l'insuffisance cardiaque) : 20% dans le groupe ablation NAV + resynchronisateur, contre 38% dans le groupe médicament [hazard ratio 0,38; intervalle de confiance 95% 0,18–0,81 ; P=0,013]. Parmi les critères de jugement secondaires, on observe un bénéfice de la stratégie ablation + resynchronisateur en ce qui concerne les décès toutes causes, les hospitalisations pour insuffisance cardiaque ou l'amélioration des symptômes et de la capacité à l'effort à un an. Ainsi, cette étude a toutes les chances de modifier notre prise en charge actuelle ainsi que de faire évoluer les prochaines recommandations.

IV. Prévention interventionnelle du risque cardio-embolique de la fibrillation atriale

a. Techniques

La technique d'exclusion de l'auricule gauche est réalisable par voie épicardique ou endocardiaque. Nous aborderons ici seulement la technique percutanée. La première pose a été réalisée en Allemagne en 2001 (système PLAATO, qui n'est plus commercialisé) et la première pose en France date de juillet 2010 au CHU de Bordeaux. A ce jour, trois dispositifs implantables ont pu être étudiés : le système Watchman (Boston Scientific, Maple Grove, MN), le système Amplatzer Cardiac Plug (ACP) (St. Jude Medical, Minneapolis, MN) et le système Wavecrest System (Coherex Medical, Salt Lake City, UT), mais seuls les deux premiers ont suffisamment de données rapportées dans la littérature (Figure 3). Elles nécessitent actuellement des formations spécifiques pour être utilisées, et les premières procédures devront être encadrées jusqu'à parfaite autonomisation de l'opérateur par un médecin formateur accrédité par chaque industriel. Cette technique nécessite une équipe multidisciplinaire, incluant un cardiologue interventionnel expérimenté dans le cathétérisme transseptal, un cardiologue spécialisé en échocardiographie, et la décision en amont doit être prise en concertation avec le spécialiste de l'organe qui saigne (neurologues, gastro-entérologues, gériatre, interniste) qui valide ou non, la contre-indication au traitement anticoagulant.

L'environnement de la procédure est maintenant fixé par un décret et il paraît convenable d'assurer un minimum de volume par centre et par opérateur de 25 procédures annuelles, sur un site présentant une chirurgie cardiaque. En effet, tous ces dispositifs sont implantés via un cathétérisme transseptal, la plupart du temps sous anesthésie générale, afin de permettre un guidage par une échocardiographie transoesophagienne. Le risque principal est la tamponnade soit par effraction/perforation de l'auricule, soit par une ponction transseptale traumatique. Cette complication doit pouvoir être prise en charge directement sur table par l'opérateur par un drainage percutané avec un matériel dédié, ou chirurgicalement le cas échéant. La surveillance du niveau d'anticoagulation

per-procédure se fait par appareil de mesure de l'ACT (activated clotting time) (cible >250). Enfin, l'équipement d'imagerie doit être suffisant pour la visualisation de dispositifs peu radio-opaques.

La procédure est considérée comme réussie lorsque le dispositif largué exclu la cavité auriculaire, sans image de fuite para-prothétique, ou de migration de prothèse, et sans complication majeure. Le choix de la meilleure stratégie anticoagulant / anti-agrégant plaquettaire et de la durée optimale reste l'objet de controverse, mais les résultats de plusieurs études cliniques en cours ou à venir devraient nous permettre une conduite plus standardisée selon le risque hémorragique du patient.

Il n'est que trop recommandé de limiter au maximum la durée d'exposition au traitement hémorragipare, afin de potentialiser encore le bénéfice attendu de la technique...

b. Indications

Les indications de fermeture percutanée de l'auricule gauche suivant les recommandations de l'*European Society of Cardiology* et du NICE sont :

- en première intention en cas d'impossibilité d'initier un traitement anticoagulant au long cours,
- ou en seconde intention en cas d'échec du traitement anticoagulant (accident thrombo-embolique sous traitement anticoagulant bien conduit) ou d'accident hémorragique grave sous traitement anticoagulant bien conduit et contre-indiquant formellement et définitivement la reprise de celui-ci.

Les recommandations européennes classent la fermeture de l'auricule gauche en classe IIB, niveau de preuve B [18]. L'HAS a quant à elle proposé que cette technique soit réservée chez les patients avec une contre-indication définitive au traitement anticoagulant, et avec un score de CHA₂DS₂VASC ≥ 4 [19].

La décision d'implantation doit être motivée par une réunion multidisciplinaire (dont le compte rendu sera annexé au dossier) préalable à une consultation pré-implantation, afin de délivrer au patient les informations permettant l'obtention d'un consentement éclairé sur les bénéfices et les risques de la procédure.

L'évaluation anatomique par une imagerie cardiaque est fondamentale d'une part pour l'évaluation anatomique de l'auricule. Il existe en effet une grande variabilité interindividuelle. D'autre part, la recherche d'un éventuel thrombus contre indiquant la procédure est indispensable. Cette étude relève d'une imagerie échographique réalisée par des opérateurs entraînés. Une imagerie tomographique en coupe par un scanner cardiaque est maintenant souvent utilisée en complément de l'échographie, avec reconstruction 3D.

c. Résultats

Chez les patients en FA non valvulaire et présentant un risque accru d'accident vasculaire cérébral ou de saignement, candidats à une anticoagulation chronique, la fermeture de l'auricule gauche a démontré une amélioration des taux d'accident vasculaire cérébral hémorragique, de décès cardiovasculaire / inexplicable et de saignements, comparativement à la warfarine, après un suivi clinique moyen de 2,7 ans [20]. Toutefois, l'indication retenue d'occlusion de l'AG dans les recommandations européennes (patients à haut risque thromboembolique avec contre indication à une anticoagulation orale à long terme) ne correspond pas à l'indication des études randomisées publiées sur l'efficacité de l'occlusion de l'AG, mais elle reste être la première indication en pratique clinique. Ainsi, l'analyse des indications dans le registre AMULET montre que 78,9% des procédures sont liés à un risque hémorragique élevé, 8,9% à une hémorragie sous anticoagulant et 11,3% à la survenue d'un AVC malgré un traitement anticoagulant bien conduit [21]. Le point commun entre les études cliniques et les données issues de registre reste la réduction du risque ischémique et hémorragique, de l'ordre de 50% sur la base du risque calculé par les scores CHA₂DS₂VASC et HAS-BLED.

V. Conclusion

L'essor de la cardiologie/rythmologie interventionnelle offre désormais un large panel de techniques pour réduire les symptômes et les conséquences cardiaques de la fibrillation atriale. Ces procédures interventionnelles, assez largement diffusées en France, ont fait la preuve de leur efficacité (y compris médico-économique) et de leur sécurité dans de grandes études observationnelles ou randomisées.

Il reste néanmoins important de bien respecter les recommandations de nos sociétés savantes afin de proposer ces procédures, non dénuées de complications, à des patients soigneusement sélectionnés, chez qui le rapport bénéfice/risque est favorable. Le futur de la prise en charge interventionnelle de la FA fera appel à une personnalisation encore plus poussée des indications et des techniques, grâce notamment à l'apport de l'imagerie et des biomarqueurs avant l'intervention.

Pas de conflit d'intérêt en rapport avec l'article

Références :

- [1] Guenancia C, Garnier F, Mouhat B, Béjot Y, Maillot N, Fichot M, et al. Dépistage et implications cliniques de la fibrillation atriale silencieuse Rev Med Interne. 2018;39:574-579
- [2] Dilaveris PE, Kennedy HL. Silent atrial fibrillation: epidemiology, diagnosis, and clinical impact. Clin Cardiol. 2017;40:413-418.
- [3] Kennedy HL. Silent Atrial Fibrillation: Definition, Clarification, and Unanswered Issues. Ann Noninvasive Electrocardiol. 2015;20:518-25.
- [4] Barbarossa A, Guerra F, Capucci A. Silent Atrial Fibrillation: A Critical Review. J Atr Fibrillation. 2014;7:1138.
- [5] Kirchhof P, Benussi S, Kotecha D, Ahlsson A, Atar D, Casadei B, et al. 2016 ESC Guidelines for the management of atrial fibrillation developed in collaboration with EACTS: The Task Force for the management of atrial fibrillation of the European Society of Cardiology (ESC) Developed with the special contribution of the European Heart Rhythm Association (EHRA) of the ESC Endorsed by the European Stroke Organisation (ESO). Eur Heart J. 2016 ;37:2893-2962.
- [6] Camm AJ, Lip GY, De Caterina R, Savelieva I, Atar D, Hohnloser SH, et al. 2012 focused update of the ESC Guidelines for the management of atrial fibrillation: an update of the 2010 ESC Guidelines for the management of atrial fibrillation. Developed with the special contribution of the European Heart Rhythm Association. Eur Heart J. 2012;33:2719-47.
- [7] Lafuente-Lafuente C, Valembois L, Bergmann JF, Belmin J. Antiarrhythmics for maintaining sinus rhythm after cardioversion of atrial fibrillation. Cochrane Database Syst Rev. 2015:CD005049.
- [8] Haissaguerre M, Jais P, Shah DC, Takahashi A, Hocini M, Quiniou G, et al. Spontaneous initiation of atrial fibrillation by ectopic beats originating in the pulmonary veins. N Engl J Med. 1998;339:659-66.
- [9] Packer DL, Mark DB, Robb RA, Monahan KH, Bahnson TD, Moretz K, et al. Catheter Ablation versus Antiarrhythmic Drug Therapy for Atrial Fibrillation (CABANA) Trial: Study Rationale and Design. Am Heart J. 2018;199:192-9.
- [10] Kuck KH, Brugada J, Furnkranz A, Metzner A, Ouyang F, Chun KR, et al. Cryoballoon or Radiofrequency Ablation for Paroxysmal Atrial Fibrillation. N Engl J Med. 2016;374:2235-45.
- [11] Andrade JG, Deyell MW, Badra M, Champagne J, Dubuc M, Leong-Sit P, et al. Randomised clinical trial of cryoballoon versus irrigated radio frequency catheter ablation for atrial fibrillation-the effect of double short versus standard exposure cryoablation duration during pulmonary vein isolation (CIRCA-DOSE): methods and rationale. BMJ Open. 2017;7:e017970.


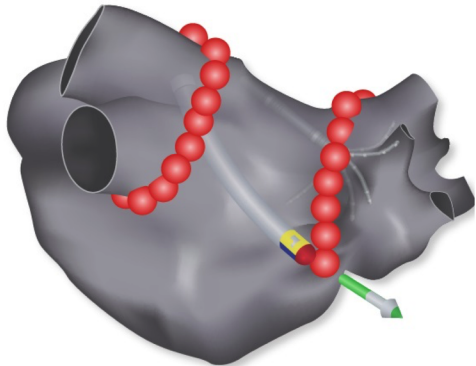
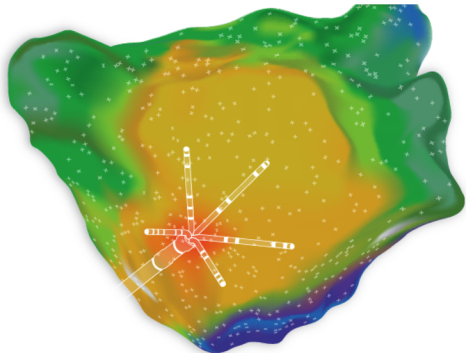
- [12] Wynn GJ, Das M, Bonnett LJ, Panikker S, Wong T, Gupta D. Efficacy of catheter ablation for persistent atrial fibrillation: a systematic review and meta-analysis of evidence from randomized and nonrandomized controlled trials. *Circ Arrhythm Electrophysiol*. 2014;7:841-52.
- [13] Verma A, Jiang CY, Betts TR, Chen J, Deisenhofer I, Mantovan R, et al. Approaches to catheter ablation for persistent atrial fibrillation. *N Engl J Med*. 2015;372:1812-22.
- [14] Marrouche NF, Brachmann J, Andresen D, Siebels J, Boersma L, Jordaens L, et al. Catheter Ablation for Atrial Fibrillation with Heart Failure. *N Engl J Med*. 2018;378:417-27.
- [15] Steinbeck G, Sinner MF, Lutz M, Muller-Nurasyid M, Kaab S, Reinecke H. Incidence of complications related to catheter ablation of atrial fibrillation and atrial flutter: a nationwide in-hospital analysis of administrative data for Germany in 2014. *Eur Heart J*. 2018;39:4020-9.
- [16] Lim KT, Davis MJ, Powell A, Arnold L, Moulden K, Bulsara M, et al. Ablate and pace strategy for atrial fibrillation: long-term outcome of AIRCRAFT trial. *Europace*. 2007;9:498-505.
- [17] Brignole M, Pokushalov E, Pentimalli F, Palmisano P, Chieffo E, Occhetta E, et al. A randomized controlled trial of atrioventricular junction ablation and cardiac resynchronization therapy in patients with permanent atrial fibrillation and narrow QRS. *Eur Heart J*. 2018;39:3999-4008.
- [18] Meier B, Blaauw Y, Khattab AA, Lewalter T, Sievert H, Tondo C, et al. EHRA/EAPCI expert consensus statement on catheter-based left atrial appendage occlusion. *Europace*. 2014;16:1397-416.
- [19] Haute Autorité de Santé. Evaluation de l'occlusion de l'appendice auriculaire gauche par voie transcutanée. 18 sept. 2014. https://www.has-sante.fr/jcms/c_1760241/fr/evaluation-de-l-occlusion-de-l-appendice-auriculaire-gauche-par-voie-transcutanee
- [20] Holmes DR, Jr., Doshi SK, Kar S, Price MJ, Sanchez JM, Sievert H, et al. Left Atrial Appendage Closure as an Alternative to Warfarin for Stroke Prevention in Atrial Fibrillation: A Patient-Level Meta-Analysis. *J Am Coll Cardiol*. 2015;65:2614-23.
- [21] Urena M, Rodes-Cabau J, Freixa X, Saw J, Webb JG, Freeman M, et al. Percutaneous left atrial appendage closure with the AMPLATZER cardiac plug device in patients with nonvalvular atrial fibrillation and contraindications to anticoagulation therapy. *J Am Coll Cardiol*. 2013;62:96-102.

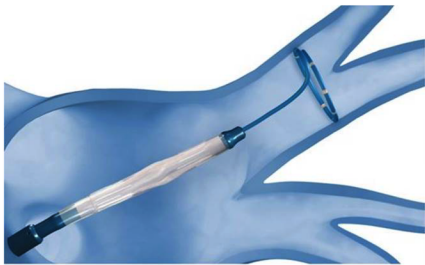Légendes des figures

Figure 1. Cathéters diagnostiques (A : LASSO[®] ; B : PENTARAY[®]) et thérapeutiques (C : THERMOCOOL[®]SF) pour ablation par radiofréquence de fibrillation atriale. D : Carte électroanatomique (CARTO[®]3) avec présence d'un cathéter d'ablation dans l'oreillette gauche, la flèche verte indique le vecteur de déplacement de celui-ci. Les points rouges correspondent aux lésions d'ablation par radiofréquence autour des deux massifs veineux pulmonaires. E : carte électroanatomique (CARTO[®]3) à haute densité (CONFIDENSE[®]) de l'oreillette gauche avec présence d'un cathéter diagnostique PENTARAY[®], les couleurs correspondent à une cartographie de l'activation électrique de l'oreillette gauche. Images reproduites avec l'autorisation de BioSense Webster.

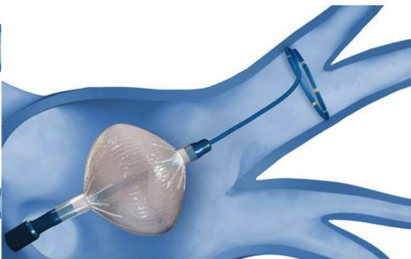
Figure 2. Illustration représentant le cathéter de cryoablation Arctic Front Advance[®] avancé dans la veine pulmonaire supérieure gauche avec le ballon en position fermée et son extrémité cathéter lasso dans la veine afin de recueillir le signal électrique de celle-ci (A), puis le ballon est déployé à l'ostium de la veine (B), et poussé sur celui-ci afin d'occlure la veine et de délivrer une cryoablation circumférentielle dont la disparition des signaux électriques sur l'extrémité lasso signera l'efficacité et prouvera l'isolation de la veine (C). Images reproduites avec l'autorisation de Medtronic.

Figure 3. Modèles de prothèses d'occlusion d'auricule gauche commercialisés en France. A : Amplatzer Cardiac Plug (ACP) (Abbott) ; B : Watchman (Boston Scientific). Images reproduites avec l'autorisation de Abbott et Boston Scientific.

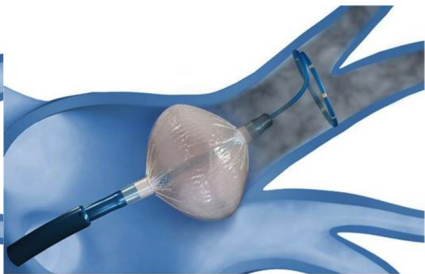A**B****C****D****E**



A




B



C

A



B

