



HAL
open science

Phéochromocytome et paragangliome

E. Cornu, I. Belmihoub, N. Burnichon, C. Grataloup, F. Zinzindohoué, S. Baron, E. Billaud, M. Azizi, A.-P. Gimenez-Roqueplo, L. Amar

► **To cite this version:**

E. Cornu, I. Belmihoub, N. Burnichon, C. Grataloup, F. Zinzindohoué, et al.. Phéochromocytome et paragangliome. *La Revue de Médecine Interne*, 2019, 40, pp.733 - 741. 10.1016/j.revmed.2019.07.008 . hal-03488668

HAL Id: hal-03488668

<https://hal.science/hal-03488668v1>

Submitted on 20 Jul 2022

HAL is a multi-disciplinary open access archive for the deposit and dissemination of scientific research documents, whether they are published or not. The documents may come from teaching and research institutions in France or abroad, or from public or private research centers.

L'archive ouverte pluridisciplinaire **HAL**, est destinée au dépôt et à la diffusion de documents scientifiques de niveau recherche, publiés ou non, émanant des établissements d'enseignement et de recherche français ou étrangers, des laboratoires publics ou privés.



Distributed under a Creative Commons Attribution - NonCommercial 4.0 International License

Phéochromocytome et paragangliome

Phaeochromocytoma and paraganglioma

E. Cornu¹, I. Belmihoub¹, N. Burnichon^{2,7}, C. Grataloup³, F. Zinzindohoué^{4,7}, S. Baron⁵, E. Billaud⁶, M. Azizi¹, AP. Gimenez-Roqueplo^{2,7}, L. Amar^{1,7}

¹ Centre de référence des maladies rares de la surrenale, Unité d'hypertension artérielle, Hôpital Européen Georges Pompidou, AP-HP, Paris France, Université Paris-Descartes, Faculté de Médecine

² Service de génétique, Hôpital Européen Georges Pompidou, AP-HP, Paris France, Université Paris-Descartes, Faculté de Médecine

³ Département de radiologie, Hôpital Européen Georges Pompidou, AP-HP, Paris France, Université Paris-Descartes, Faculté de Médecine

⁴ Service de chirurgie viscérale, Hôpital Européen Georges Pompidou, AP-HP, Paris France, Université Paris-Descartes, Faculté de Médecine

⁵ Département de physiologie, Hôpital Européen Georges Pompidou, AP-HP, Paris France, Université Paris-Descartes, Faculté de Médecine

⁶ Département de pharmacologie, Hôpital Européen Georges Pompidou, AP-HP, Paris France, Université Paris-Descartes, Faculté de Médecine

⁷ INSERM UMR_970, équipe Génétique et Métabolisme des Cancers Rares, Hôpital Européen Georges Pompidou, AP-HP, Paris France, Université Paris-Descartes, Faculté de Médecine

Résumé

Les phéochromocytomes et paragangliomes (PPGL) sont des tumeurs neuroendocrines rares se développant aux dépens de la médullosurrénale et des ganglions sympathiques ou parasympathiques. Ces tumeurs sécrètent le plus souvent des catécholamines en excès, à l'origine d'une hypertension artérielle et de possibles complications cardiovasculaires aiguës. Le diagnostic repose sur la mise en évidence d'une hypersécrétion hormonale par le dosage des métanéphrines plasmatiques ou urinaires et sur la réalisation d'un bilan d'imagerie conventionnelle et de médecine nucléaire. L'absence d'élévation des métanéphrines chez un patient symptomatique permet d'éliminer le diagnostic de PPGL fonctionnel. De plus, ce diagnostic ne peut être fait que si une tumeur est visualisée en imagerie. La prise en charge thérapeutique consiste le plus souvent en une exérèse chirurgicale après préparation médicamenteuse et doit être réalisée par une équipe experte. Environ 40% des PPGL surviennent dans un contexte de maladie familiale à transmission autosomique dominante, rendant l'enquête génétique indispensable. Le suivi doit être prolongé car une évolution métastatique ou une récurrence est observée dans environ 15% des cas.

Mots-clés: phéochromocytome-paragangliome- surrénale- hypertension artérielle- génétique

Abstract

Phaeochromocytomas and paragangliomas (PPGL) are rare neuroendocrine tumors that arise from the adrenal medulla or sympathetic and parasympathetic ganglia. These tumors produce most often catecholamines in excess, causing hypertension and sometimes severe acute cardiovascular complications. The diagnosis is based on plasma or urines metanephrines measurements and on conventional and nuclear medicine imaging. Catecholamines-producing PPGL is very unlikely if levels are normal. The diagnosis of PPGL cannot be made without visualization of a tumor. Therapeutic management consists mostly of surgical excision, after drug preparation, and should be done in referral centers. About 40% of pheochromocytomas and paragangliomas occur in the context of an autosomal inherited syndrome, making genetic testing essential. The follow-up must be prolonged because a metastatic evolution or a recurrence can be observed in about 15% of the cases.

Key words : phaeochromocytoma-paranglioma-adrenal-hypertension-genetic

Introduction

Les paragangliomes sont des tumeurs neuroendocrines d'origine neuroectodermique se développant aux dépens des ganglions sympathiques et parasymphatiques. Le terme de phéochromocytome définit un paragangliome développé aux dépens d'une surrénale. Les phéochromocytomes et les paragangliomes (PPGL) thoraco-abdomino-pelviens sont composés de cellules chromaffines. Ces tumeurs sont fonctionnelles dans environ 85% des cas, c'est-à-dire qu'elles produisent des catécholamines en excès. A l'inverse, les paragangliomes de la région cervicale et de la base du crâne (glomus carotidien, vagal, tympanique ou jugulaire) sont non fonctionnels dans 90% des cas.

Epidémiologie et physiologie

Il s'agit d'une maladie rare, la prévalence des PPGL au sein d'une population de patients hypertendus est évaluée entre 0.1 et 0.6%[1]. La prévalence du phéochromocytome chez les patients ayant un « incidentalome » surrénal est estimée autour de 5%[2,3]. L'incidence annuelle des PPGL, probablement sous-estimée, a été évaluée récemment autour de 0.6 pour 100 000 personnes[4]. Ces tumeurs peuvent survenir à tout âge, aussi bien chez la femme que chez l'homme. Les données récentes montrent que la prévalence des formes génétiques est de 40% et celle des formes malignes ou récidivantes de 15%. Parmi les tumeurs chromaffines, on considère habituellement qu'il y a 15 à 20% de paragangliomes et 80 à 85% de phéochromocytomes.

Les catécholamines (dopamine, noradrénaline ou norépinéphrine, adrénaline ou épinéphrine) sont synthétisées à partir de tyrosine dans les cellules chromaffines de la médullosurrénale et dans les neurones sympathiques centraux et périphériques. La tyrosine est transformée en dopamine par la *tyrosine hydroxylase*, elle-même transformée en noradrénaline par la *dopamine- β -hydroxylase*. La noradrénaline est convertie en partie en adrénaline par la *phényléthanolamine-N-méthyltransferase* (PNMT). Le stockage des catécholamines se fait dans des vésicules spécifiques et la libération se fait par exocytose, sous l'effet de stimuli nerveux. La médullosurrénale sécrète essentiellement de l'adrénaline (80% de la sécrétion) mais aussi de la noradrénaline (20% de la sécrétion) ; les neurones sympathiques synthétisent uniquement de la noradrénaline. La noradrénaline sécrétée est libérée dans le cytoplasme, puis à l'extérieur de la cellule et est ensuite recaptée en intracellulaire. Ce métabolisme local de recapture explique le fait que seulement 10% de la noradrénaline est sécrétée au niveau plasmatique[5].

La dégradation des catécholamines a lieu principalement sur le lieu de synthèse, les taux sanguins d'adrénaline et noradrénaline sont donc faibles. Elle fait intervenir deux enzymes clés, la *monoamine*

oxydase (MAO) et la *catéchol-O-méthyltransférase* (COMT). Les produits de dégradation de la dopamine, noradrénaline et adrénaline sont respectivement nommés 3-méthoxytyramine, normétanéphrine et métanéphrine (Figure 1).

Les catécholamines et leurs métabolites sont convertis par une amine-sulphotransférase (SULT1A3) en composés sulfoconjugués. En particulier, les métanéphrines libres plasmatiques sont partiellement converties en métanéphrines sulfoconjugués qui ont une demi-vie plasmatique plus longue. Les métanéphrines sulfoconjuguées représentent la principale forme éliminée dans l'urine.

Chez l'Homme, 93% de la métanéphrine et 25 à 40% de la normétanéphrine circulantes proviennent de la médullosurrénale[6].

Symptomatologie

La symptomatologie des PPGL peut être liée à l'hypersécrétion de catécholamines et/ou au syndrome tumoral. Elle est variable, fluctuante, aspécifique et même parfois totalement inexistante[7]. Ainsi, le retard diagnostique est fréquent et le délai moyen entre l'apparition des premiers symptômes et le diagnostic est estimé à plus de 3 ans[8]. Le Tableau 1 résume les signes et symptômes les plus fréquents. La libération de catécholamines peut être spontanée ou provoquée (induite par un traumatisme, un stress chirurgical ou anesthésique, etc.). Certains médicaments peuvent également induire une libération de catécholamines et sont donc contre-indiqués (Tableau 2).

1. Hypertension artérielle (HTA)

L'HTA est le signe clinique le plus fréquent, elle peut être permanente (50-60% des cas) ou paroxystique (35% des cas), associée à une tachycardie le plus souvent sinusale. Elle est secondaire à l'augmentation des résistances vasculaires, par action des catécholamines sur les récepteurs alpha-adrénergiques vasculaires. Une poussée hypertensive lors d'une intervention chirurgicale ou après la prise de certains médicaments doit faire évoquer le diagnostic.

Une hypotension, permanente ou orthostatique, peut également être constatée, en lien avec une dysrégulation vasculaire sympathique et une déplétion sodée qui peut être associée. La présence d'une hypotension sans autre signe clinique doit orienter vers une sécrétion prédominante de dopamine, mais cette forme de PPGL reste très rare.

Enfin, la pression artérielle peut être normale, avec des poussées hypertensives paroxystiques, mais aussi de manière constante notamment chez les patients ayant des PPGL non fonctionnels.

2. Malaise et triade

Une décharge brutale de catécholamines peut être à l'origine de malaises. Ils sont caractérisés par la présence de symptômes paroxystiques pouvant ou non se manifester de manière concomitante : céphalées (60-90% des cas), sueurs (55-75%), palpitations (50-70%). L'identification de cette triade est très utile car sa spécificité est de 94% et sa sensibilité de 91% pour le diagnostic de phéochromocytome [9].

3. Complications cardiologiques aiguës

Dix à 15% des PPGL fonctionnels sont diagnostiqués dans les suites d'une complication cardiologique aiguë, la plus fréquente étant la cardiomyopathie adrénergique de Takotsubo. Il s'agit d'une cardiopathie dilatée hypokinétique dont la présentation clinique ressemble à celle d'un syndrome coronarien aigu. Cependant, par définition, les coronaires sont saines. La libération massive de catécholamines induit une sidération myocardique brutale ayant pour conséquence une insuffisance cardiaque gauche ou globale, et même parfois un véritable état de choc cardiogénique. L'aspect échographique typique est celui d'une akinésie du territoire apical du ventricule gauche, correspondant à la sidération myocardique[10]. La recherche d'un PPGL est donc recommandée chez tout patient se présentant avec une cardiopathie de Takotsubo. Le dosage des méthanéphrines étant peu fiable en situation de stress aigu, la réalisation systématique d'un scanner abdomino-pelvien est préconisée[11].

Les autres complications cardiologiques aiguës des PPGL, moins fréquentes, sont la cardiomyopathie hypertrophique obstructive, la cardiopathie ischémique, les troubles du rythme ventriculaires ou supraventriculaires, la dissection aortique, l'arrêt cardiaque, l'accident vasculaire cérébral et la mort subite.

4. Autres symptômes

L'altération de l'état général avec amaigrissement, en présence d'autres signes évocateurs, est un signe clinique qui doit alerter le clinicien ; il s'observe dans seulement 20% des cas.

D'autres symptômes peuvent également être rapportés, avec une fréquence difficile à établir et un manque de spécificité important : anxiété, labilité émotionnelle, pâleur, nausées, hyperglycémie ou diabète récent, constipation. De très rares cas de choc avec défaillance multi-viscérale et hyperthermie ont également été décrits[12]. Chez l'enfant, en dehors d'une hypertension, un amaigrissement, un syndrome polyuro-polydipsique, des troubles gastro-intestinaux, des troubles du comportement, des difficultés scolaires peuvent aussi faire évoquer le diagnostic de PPGL.

5. Syndrome tumoral

Il s'observe principalement dans les formes cervicales qui sont le plus souvent non fonctionnelles. La découverte du paragangliome se fait alors devant la palpation d'une tuméfaction parfois pulsatile,

des acouphènes, une hypoacousie voire une paralysie des nerfs crâniens (dysphonie, dysphagie...).

Dans quelles situations faut-il rechercher un PPGL sécrétant ?

Selon les recommandations internationales[13] et des données plus récentes[14], il faut rechercher un PPGL sécrétant chez les patients ayant :

- Une HTA associée à des troubles adrénérgiques vasomoteurs paroxystiques ;
- Une labilité tensionnelle constatée sur une mesure ambulatoire de pression artérielle ;
- Une HTA résistante, définie comme une pression artérielle (PA) systolique ≥ 140 mmHg et/ou PA diastolique ≥ 90 mmHg en mesures cliniques, malgré une trithérapie à dose efficace comportant un diurétique, un bloqueur du système rénine-angiotensine et un inhibiteur calcique[15] ;
- Une HTA associée à un diabète, chez un patient de moins de 50 ans ayant un indice de masse corporelle < 25 kg/m²[16] ;
- Une HTA juvénile ;
- Un antécédent de cardiopathie de Takotsubo ;
- Un antécédent de poussée hypertensive ou d'instabilité hémodynamique lors d'une anesthésie générale ou après la prise de médicaments pouvant induire une libération de catécholamines[17] ;
- Un incidentalome surrénal, c'est-à-dire un nodule surrénal découvert à l'occasion d'un examen d'imagerie réalisé pour un autre motif, associé ou non à une HTA ;
- Une maladie génétique prédisposant aux PPGL.

Diagnostic biologique

L'établissement précoce du diagnostic est crucial compte-tenu des risques liés à l'hypersécrétion de catécholamines et/ou au syndrome tumoral, de la possible origine génétique et du potentiel de malignité des PPGL.

Le diagnostic de PPGL fonctionnel repose sur la mise en évidence d'une augmentation de la sécrétion de catécholamines. Les dosages recommandés à visée diagnostique sont ceux des produits de dégradation des catécholamines, plus stables et moins influencés par les facteurs de stress environnementaux. Les dosages de métanéphrines libres plasmatiques ou de métanéphrines

fractionnées urinaires sont à privilégier car ils ont une sensibilité et une spécificité supérieures à 90%[18]. Ces dosages sont réalisés par chromatographie liquide haute pression couplée soit à la spectrométrie de masse (LC-MS/MS) soit à une détection électrochimique. Le diagnostic est hautement probable lorsque leur concentration est supérieure à 3 fois la limite supérieure de la norme. Le profil sécrétoire (normétanéphrine seule ou association métanéphrine et normétanéphrine) peut permettre d'orienter le diagnostic génétique.

1. Métanéphrines fractionnées urinaires

Le dosage se fait sur un recueil urinaire de 24 heures, avec un dosage concomitant de la créatininurie afin de s'assurer que le recueil est complet. Il n'est pas nécessaire de le pratiquer en milieu acide car les métanéphrines, contrairement aux catécholamines, restent stables pendant environ 8 jours (l'acidification est réalisée au laboratoire à visée antibactérienne). Il n'est pas nécessaire de le répéter sur plusieurs jours ni de prescrire un régime alimentaire particulier. Classiquement, c'est un dosage des métanéphrines totales (libres et sulfoconjuguées) qui est réalisé. Les dosages actuels permettent de mesurer séparément la normétanéphrine et la métanéphrine urinaire, appelées métanéphrines «fractionnées». Dans notre centre, ce dosage est considéré comme normal lorsque la somme de la métanéphrine et de la normétanéphrine est inférieure à 3,7 $\mu\text{mol}/24\text{h}$. Il est conseillé de rapporter cette somme à la créatininurie des 24h, avec un résultat qui doit être inférieur à 0.354 $\mu\text{mol}/\text{mmol}$.

Il est également possible de doser uniquement les formes libres urinaires. Les normes sont alors en général dix fois plus faibles[19].

2. Métanéphrines libres plasmatiques

Le dosage est réalisé de préférence le matin à jeun, après 30 minutes en position allongée. En effet, la même mesure réalisée en position assise augmente de 2,8 fois le risque de faux positifs[20]. Sa sensibilité est estimée à 94% et sa spécificité à 93%[18]. A ce jour, il n'est pas remboursé. A titre indicatif, dans notre laboratoire, le dosage est considéré comme normal si la normétanéphrine libre plasmatique est inférieure à 1,1 nmol/l et la métanéphrine libre plasmatique inférieure à 0.4 nmol/l. Compte-tenu de la sensibilité diagnostique et de la valeur prédictive négative, un dosage normal chez un patient ayant une symptomatologie évocatrice et/ou une HTA isolée permet d'éliminer le diagnostic de PPGL fonctionnel.

3. Autres dosages

Il n'y a pas d'indication à doser les *catécholamines plasmatiques et/ou urinaires*. En effet leur demi-vie est très brève et il existe une transformation des catécholamines en métanéphrines en intratumoral. La sensibilité et la spécificité de ces dosages sont donc faibles.

Le dosage sanguin ou urinaire de la *3-méthoxytyramine (3-MT)* ne doit pas être réalisé en première intention. En effet, ce dosage est techniquement plus difficile et influencé par la consommation de certains aliments. En pratique, une élévation isolée de la 3-MT rend peu probable le diagnostic de PPGL et mérite avant tout un contrôle. Ce dosage reste intéressant dans les paragangliomes de la tête et du cou ; une étude portant sur 136 patients a trouvé une élévation isolée de cette hormone dans 13% des cas[21]. De plus, ce dosage est utile dans les PPGL malins car il constitue un marqueur pronostique[22].

Le dosage de la *chromogranine A*, un marqueur de tumeur neuro-endocrine, est moins sensible et spécifique que le dosage des métanéphrines pour le diagnostic de PPGL. Il est utile dans le suivi, comme marqueur de récurrence ou de progression, chez des patients opérés qui avaient en préopératoire une chromogranine A élevée et des métanéphrines normales. Elle peut être faussement élevée en cas de traitement par inhibiteur de la pompe à proton ou en cas d'insuffisance rénale chronique modérée à sévère[13,23].

En cas de suspicion de néoplasie endocrinienne multiple de type 2, un dosage de *calcitonine* et un *bilan phosphocalcique* sont préconisés.

Un dosage de la *glycémie à jeun* et de l'*HbA1C* est également réalisé dans le bilan initial.

4. Tests dynamiques

Les tests de suppression à la clonidine et de provocation au glucagon n'ont plus leur place dans la stratégie diagnostique des PPGL[13].

5. Faux positifs

Certains médicaments peuvent induire des faux positifs dans le dosage des métanéphrines plasmatiques et/ou urinaires, par différents mécanismes (stimulation de la libération des catécholamines, inhibition de la recapture ou de la dégradation)[17,24]. Le Tableau 2 résume les principales molécules concernées. Afin de s'affranchir de ce risque d'erreur, il est conseillé de procéder à un interrogatoire minutieux et de réaliser les dosages si possible après deux semaines d'interruption. En cas d'élévation modérée sous un traitement interférent et de probabilité clinique faible de PPGL, un contrôle après une période de sevrage médicamenteux de deux semaines est recommandé. Si la molécule ne peut pas être interrompue ou que la probabilité clinique est forte, les

investigations doivent être poursuivies avec la réalisation d'une imagerie conventionnelle et éventuellement d'une imagerie nucléaire.

Certains médicaments peuvent interférer avec les dosages par chromatographie liquide avec détection par fluorométrie ou électrochimie. On retient surtout le paracétamol, la sulphasalazine et l'alphaméthylidopa. L'utilisation de plus en plus courante de la spectrométrie de masse et/ou la vérification de la séparation chromatographique permettent de s'affranchir de cette source de faux positifs[14].

Un dosage élevé en condition de stress aigu, par exemple en soins intensifs, mérite d'être contrôlé à distance de l'épisode (au moins 10 jours) avant de poursuivre les explorations car le risque de faux positif est élevé. Il en est de même si la prise en charge d'un patient a nécessité l'administration de catécholamines, par exemple en cas d'état de choc. Toutefois, en cas de forte suspicion de PPGL fonctionnel, une imagerie abdomino-pelvienne pourra être réalisée d'emblée[11,25,26].

Diagnostic par imagerie

Une fois le diagnostic biologique établi, un bilan d'imagerie est nécessaire afin de localiser la tumeur primitive et de réaliser un bilan d'extension à la recherche de lésions secondaires associées. Ce bilan associe de l'imagerie conventionnelle et de l'imagerie nucléaire.

1. Imagerie conventionnelle

Pour les PPGL thoraco-abdomino-pelviens, l'examen de première intention est la tomodensitométrie (TDM) qui doit comporter une acquisition sans injection sur les surrénales puis une acquisition des apex pulmonaires jusqu'à la symphyse pubienne après injection de produit de contraste iodé, complétée par une acquisition abdominopelvienne au temps portal. La présentation typique est celle d'une lésion tissulaire de grande taille (la taille moyenne au diagnostic est de 5 cm), de densité spontanée supérieure à 10 UH. Le rehaussement est le plus souvent intense au temps artériel, les PPGL étant hypervasculaires (Figure 2). Le rehaussement peut être parfois hétérogène avec de possibles zones nécrotiques et/ou kystiques. Toutefois, aucune caractéristique radiologique n'est spécifique de PPGL. En cas d'allergie aux produits de contraste iodés, de grossesse ou d'insuffisance rénale chronique, l'imagerie par résonance magnétique (IRM) est utilisée ; classiquement, la lésion est en hypersignal T2, parfois hétérogène, rehaussée de façon variable en T1 après injection intraveineuse de Gadolinium, mais cet aspect n'est ni sensible, ni spécifique. L'IRM n'apporte pas d'aide au diagnostic lorsqu'une TDM a déjà été réalisée.

Pour les paragangliomes de la tête et du cou, l'IRM a une meilleure sensibilité que la TDM et doit donc être privilégiée. Un protocole spécifique a été publié, comprenant des séquences d'angio-IRM des troncs supra-aortiques après injection de Gadolinium, permettant d'obtenir une sensibilité de 89% et une spécificité de 94% pour le diagnostic[27].

2. Imagerie nucléaire

L'imagerie nucléaire est indispensable afin de rechercher une atteinte multifocale et/ou des lésions secondaires qui peuvent être présentes dès le diagnostic. Elle peut également permettre d'affirmer le diagnostic lorsque les métanéphrines sont normales ou subnormales, ou que l'imagerie conventionnelle n'a pas permis de localiser de tumeur. Les PPGL sont des tumeurs qui peuvent avoir des localisations diverses et atypiques. Ainsi, le diagnostic de PPGL est réfuté si aucune tumeur n'est visualisée après un bilan d'imagerie conventionnelle et de médecine nucléaire.

Plusieurs examens sont disponibles : scintigraphie au ^{123}I -méta-iodobenzylguanidine (^{123}I -MIBG), tomographie par émission de positons au ^{18}F fluorodésoxyglucose (TEP- ^{18}F FDG) ou à la ^{18}F fluoro-dopa (TEP- ^{18}F -DOPA). La scintigraphie à l' ^{111}I -pentétréotide (octreoscan®) peut être réalisée lorsqu'il n'est pas possible d'avoir recours à l'un des examens précédents.

Au vu de la multiplicité des traceurs proposés, les dernières recommandations internationales proposent de guider le choix au cas par cas, en fonction du phénotype et du génotype des patients[13,28] :

- Pour les phéochromocytomes, la TEP- ^{18}F FDG ou la TEP- ^{18}F -DOPA sont privilégiées.
- Pour les paragangliomes thoraco-abdomino-pelviens et de la tête et du cou, la TEP- ^{18}F -DOPA est recommandée en première intention. La ^{123}I -MIBG n'est pas assez sensible pour les paragangliomes et ne doit donc pas être utilisée[29]. A noter toutefois qu'il existe un risque de faux négatifs avec le ^{18}F -DOPA pour les paragangliomes abdominaux extra-surrénaux[30].
- La ^{123}I -MIBG reste utile à visée diagnostique lorsqu'il existe une lésion surrénale évocatrice et que le dosage des métanéphrines ne permet pas de conclure avec certitude (taux modérément élevé, traitement interférent, etc.). Elle peut également être utile dans les formes métastatiques afin d'évaluer la possibilité d'une radiothérapie métabolique à l' ^{131}I -MIBG.
- En cas d'atteinte métastatique, les différentes techniques sont réalisées et la technique la plus informative pour un patient donné sera privilégiée pour le suivi.

Les nouveaux analogues de la somatostatine sont des traceurs très prometteurs en cours d'évaluation, en particulier ceux marqués au ^{68}Ga Gallium (^{68}Ga -SSA) : ^{68}Ga -DOTATATE, ^{68}Ga -DOTANOC, ^{68}Ga -DOTATOC. Ils sont particulièrement performants pour les paragangliomes de la tête et du

cou[31]. Des études récentes ont montré une supériorité de la TEP-⁶⁸Ga-DOTATATE dans la localisation des formes métastatiques de PPGL sporadiques ou avec mutation sur le gène *SDHB* par rapport à toutes les autres imageries conventionnelles ou de médecine nucléaire[28,32].

Actuellement, un algorithme décisionnel peut être proposé pour les examens fonctionnels en fonction de la localisation du paragangliome et de la présence ou non d'une mutation constitutionnelle (cf Figure 3)[13,30].

3. Pas de biopsie

En cas de lésion évocatrice de PPGL, la biopsie est formellement contre-indiquée compte-tenu du risque de décharge adrénérurgique et de complication hémorragique. En particulier, il est impératif d'éliminer un phéochromocytome avant toute biopsie ou chirurgie d'une masse surrénale.

Enquête génétique

Une enquête familiale et un test génétique doivent être proposés systématiquement à tout patient ayant un diagnostic de PPGL. En effet, les études de génotypage de grandes cohortes ont montré qu'environ 40% des PPGL surviennent dans un contexte de maladie familiale à transmission autosomique dominante. De plus, environ 30% des tumeurs sporadiques peuvent être le siège de mutations somatiques dans les mêmes gènes de prédisposition[33].

A ce jour, plus de 15 gènes de prédisposition ont été identifiés[34], les principaux étant : *NF1*, *VHL*, *SDHD*, *SDHB*, *SDHC*, *SDHA*, *SDHAF2*, *SLC25A11*, *GOT2*, *MDH2*, *FH*, *TMEM127*, *MAX* (gènes suppresseurs de tumeurs) et le proto-oncogène *RET*. Des analyses transcriptomiques ont permis de montrer que les tumeurs se classent en 2 groupes principaux ayant une forte corrélation avec le génotype tumoral :

- Le cluster 1, contenant les tumeurs présentant une mutation (constitutionnelle ou somatique) sur les gènes codant pour une protéine du cycle de Krebs (*SDHx*, *FH*, *SLC25A11*, *MDH2*, *GOT2*) et *VHL* : la tumorigénèse est associée à une forte activation de l'angiogénèse car ces gènes codent pour des protéines impliquées dans la réponse à l'hypoxie. On observe une sécrétion quasi exclusive de noradrénaline car ces mutations sont associées à une diminution de l'expression de la PNMT, enzyme à l'origine de la conversion de la noradrénaline en adrénaline[34].
- Le cluster 2, contenant les tumeurs présentant une mutation (constitutionnelle ou somatique) sur les gènes *RET*, *NF1*, *TMEM127* et *MAX* ainsi que la majorité des tumeurs sans

mutation identifiée : les voies de tumorigénèse activées impliquent la voie RAS/RAF/MAPkinase. On observe une sécrétion mixte de noradrénaline et d'adrénaline.

Les mutations sur certains gènes sont associées à une présentation syndromique :

- Le gène *RET*, responsable de la néoplasie endocrinienne multiple de type 2 (NEM2) : le type 2A, le plus fréquent, se caractérise par l'association d'un carcinome médullaire de la thyroïde (90% des cas), de phéochromocytomes (50% des cas) et d'une hyperparathyroïdie primaire (20-30% des cas). Les phéochromocytomes sont souvent précoces, bilatéraux dans 30% des cas, et rarement malins. Classiquement il n'y a pas de paragangliome. Le type 2B associe carcinome médullaire de la thyroïde, phéochromocytome, ganglioneuromes des muqueuses et une morphologie marphanoïde[35].
- Le gène *VHL*, responsable de la maladie de von Hippel Lindau : elle se caractérise par l'association d'hémangioblastomes du système nerveux central et de la rétine, des kystes et carcinomes à cellules claires du rein, des tumeurs neuroendocrines du pancréas, des tumeurs du sac endolymphatique. Les phéochromocytomes sont présents dans 25% des cas, souvent précoces et bilatéraux et rarement malins[36]. Ces patients peuvent développer des paragangliomes plus rarement, la localisation cervicale est exceptionnelle.
- Le gène *NF1*, responsable de la neurofibromatose de type 1 ou maladie de von Recklinghausen : le diagnostic est clinique, posé devant l'association de 2 critères sur 7 (un apparenté atteint au premier degré, six taches café au lait, des lentigines axillaires ou inguinales, deux neurofibromes cutanés ou un neurofibrome plexiforme, un gliome du nerf optique, deux nodules de Lisch, une atteinte osseuse caractéristique). Les phéochromocytomes sont présents dans moins de 5% des cas, avec un âge au diagnostic plus tardif, une atteinte bilatérale dans 10% des cas et une forme maligne dans 10% des cas. Toutefois, la prévalence du phéochromocytome augmente à 50% chez les patients ayant une HTA.

Certaines spécificités sont à connaître en fonction du gène muté :

- La présence d'une mutation sur les gènes *SDHB* prédispose au développement de formes malignes[37–40]. Ces patients nécessitent donc une surveillance plus étroite et à vie.
- La présence d'une mutation sur le gène *SDHD* prédispose aux formes multiples cervicales et thoraco abdominopelviennes. Ces patients doivent donc avoir également une surveillance plus étroite.
- La présence d'une mutation sur les gènes *SDHx* (en particulier A et C) est associée au risque de développer une tumeur stromale gastro-intestinale. Certaines mutations sur le gène *SDHB* sont associées à des cas de cancers du rein de l'adulte jeune[41].

L'orientation du test génétique a longtemps été guidée par le phénotype clinique et biologique du patient. Avec l'émergence du séquençage de nouvelle génération (NGS), le génotypage de plusieurs gènes au cours d'une même procédure est devenu possible. Toutefois, le phénotype clinique et biologique reste très utile au généticien pour interpréter les résultats, notamment les nombreux variants de signification indéterminée qui peuvent être mis en évidence[42].

L'enquête génétique est indispensable car elle permet d'adapter la surveillance des patients en fonction du gène muté. Il est en particulier très important de suivre de manière plus rapprochée les patients ayant eu un PPGL avec une mutation sur le gène *SDHB* car le risque de métastases est plus élevé. De plus, l'enquête génétique permet de proposer un dépistage aux apparentés au premier degré : la mise en évidence d'une mutation chez un apparenté permet d'instaurer une surveillance clinico-bio-radiologique présymptomatique et une prise en charge précoce en cas d'apparition de lésions.

Traitement

La prise en charge thérapeutique (diagnostique, médicale, anesthésique, chirurgicale) nécessite une grande expertise et doit être réalisée en centre de référence par une équipe dédiée. Un bilan préopératoire, notamment cardiaque, est recommandé.

1. Traitement médicamenteux

Pour les PPGL fonctionnels, la prise en charge est chirurgicale. Le risque de décharge de catécholamines en peropératoire nécessite une préparation médicamenteuse soignée. Elle doit être débutée 7 à 15 jours avant l'intervention et repose sur une expansion volémique (par du sérum physiologique et un régime normosodé) et un bon contrôle de la pression artérielle[13]. Les traitements antihypertenseurs recommandés en première intention sont les alpha-bloquants à dose progressivement croissante. Le traitement de référence est la phénoxybenzamine ; cette molécule n'est pas disponible en France et c'est donc la prazosine qui est utilisée. Si ce traitement est insuffisant ou mal toléré, les inhibiteurs calciques ou des bloqueurs du système rénine-angiotensine peuvent être utilisés. En cas de tachycardie secondaire aux alpha-bloquants, des bêta-bloquants cardio-sélectifs peuvent être associés. L'utilisation seule des bêta-bloquants est contre-indiquée compte-tenu du risque de décompensation aiguë et de poussée hypertensive. Le labétalol, qui est un antagoniste mixte des récepteurs alpha et bêta adrénergiques, a une activité plus bêta-bloquante qu'alpha-bloquante et n'est donc pas utilisé dans notre centre. Les diurétiques sont également

contre-indiqués compte-tenu de la déplétion sodée fréquemment observée dans les PPGL fonctionnels.

Il est important d'éviter tout médicament susceptible d'augmenter les taux circulants de catécholamines. Une éducation du patient doit être réalisée et la liste des médicaments contre-indiqués peut lui être remise (Tableau 2).

2. *Traitement chirurgical*

En cas de phéochromocytome, le traitement consiste en une surrenalectomie totale unilatérale, le plus souvent par coelioscopie, et l'exérèse doit être réalisée en monobloc. La laparotomie est réservée aux lésions de grande taille (>6 cm) ou invasives, afin d'assurer une résection complète et de prévenir le risque de rupture tumorale avec dissémination[13].

Cette chirurgie doit être réalisée par des équipes anesthésiques et chirurgicales entraînées en raison du risque de décharge adrénargique et du risque hémorragique. Le principe de l'intervention est de limiter au maximum la mobilisation de la lésion tant que la veine principale de drainage n'a pas été sectionnée, et d'adapter le traitement antihypertenseur aux différents temps de l'intervention. Il est utile que le chirurgien dispose d'un visuel permanent sur le monitoring de la pression artérielle sanglante. La parfaite synchronisation entre le chirurgien et l'anesthésiste est une nécessité et l'échange d'information sur la posologie des antihypertenseurs et l'avancement de l'intervention sont garants de la sécurité de la procédure. En particulier l'équipe anesthésique doit être informée du moment de la section du drainage veineux de la tumeur afin d'accompagner la baisse tensionnelle prévisible, et de passer des amines pressives au moment opportun.

Le risque principal est une décharge adrénargique pouvant entraîner une poussée hypertensive et/ou une arythmie cardiaque, en particulier lors de l'induction de l'anesthésie, de l'intubation ou de la manipulation de la tumeur. Il existe également un risque d'hypotension lors du clampage vasculaire si le patient est hypovolémique. Enfin, le risque hémorragique est à considérer car ce sont des tumeurs hypervasculaires.

En cas d'atteinte bilatérale ou de prédisposition génétique à des lésions multiples ou récidivantes, une surrenalectomie partielle ou une tumorectomie peuvent être proposées au cas par cas afin d'éviter ou retarder l'insuffisance surrénale définitive[43]. Cependant, la préservation d'une sécrétion surrénale suffisante n'est pas certaine et le patient doit en être informé.

Pour les paragangliomes, une tumorectomie est préconisée, de préférence par coelioscopie lorsque cela est techniquement possible mais le compartiment interaortico-cave peut être d'abord difficile.

Dans les paragangliomes de la tête et du cou, il existe un risque de lésion des structures voisines vasculaires ou nerveuses avec des séquelles fonctionnelles pouvant avoir un retentissement

important sur la qualité de vie (dysphonie, troubles de la déglutition, syndrome de Claude-Bernard-Horner...). Les lésions sympathiques prévisibles peuvent donc contre-indiquer la résection d'une lésion volumineuse mais peu sécrétante.

3. Radiothérapie

La radiothérapie externe est une alternative à envisager dans la prise en charge des paragangliomes non sécrétants de la tête et du cou, notamment pour les lésions de la base du crâne (localisations vagales et tympano-jugulaires) pour lesquelles le risque de lésions des structures voisines est important. Elle permet d'obtenir une stabilisation de la taille des lésions dans plus de 95% des cas à 10 ans[44].

4. Prise en charge thérapeutique des PPGL malins

L'analyse anatomopathologique d'un PPGL ne permet pas de différencier une forme maligne d'une forme bénigne. Différents paramètres ont été évalués et notamment le *Pheochromocytome Adrenal Gland Scale Score* (PASS). Cependant une étude regroupant des anatomopathologistes experts a montré que ce score manque de reproductibilité inter et intra-observateur[45]. Selon les nouvelles recommandations de l'OMS, un phéochromocytome est dit malin lorsqu'il est métastatique[46]. Ainsi, on considère que le diagnostic de PPGL malin repose sur la présence de métastases à distance (osseuses, ganglionnaires, hépatiques, pulmonaires). Le diagnostic de malignité peut donc parfois être posé plusieurs années après la prise en charge initiale du PPGL.

Comme pour l'imagerie, il n'existe pas de consensus sur la prise en charge thérapeutique des formes malignes. Des études sont en cours pour évaluer l'efficacité de différentes alternatives thérapeutiques (réduction tumorale chirurgicale ou par embolisation, radiothérapie, radiothérapie métabolique, MIBG thérapie, thérapies ciblées, chimiothérapie...). Compte-tenu de la rareté de cette maladie, une prise en charge par un centre de référence (COMETE-CANCER) avec discussion de chaque cas en réunion de concertation pluridisciplinaire est indispensable.

Suivi

Chez les patients ayant un PPGL fonctionnel opéré, un dosage des méthanéphrines plasmatiques et/ou urinaires est recommandé 2 à 6 semaines en post-opératoire. Selon les recommandations internationales[47], en cas de normalisation, le suivi doit ensuite être annuel et comprend une consultation médicale et un dosage des méthanéphrines plasmatiques ou urinaires. Toutefois, il est usuel de réaliser en plus un contrôle d'imagerie conventionnelle à 6 mois en post-opératoire. Par ailleurs, si une hypersécrétion de catécholamines persiste sur le bilan post-

opératoire, un bilan d'imagerie conventionnelle et de médecine nucléaire devra être réalisé à 3 mois afin d'identifier les lésions persistantes.

Pour les PPGL non sécrétants en préopératoire, la surveillance se fera par imagerie tous les 1 à 2 ans. Si la chromogranine A était élevée en préopératoire, son dosage est recommandé 2 à 6 semaines en post-opératoire puis de manière annuelle[47].

Un suivi sur le long terme, au moins 10 ans, est indispensable compte-tenu du risque de récurrence local ou à distance (métastases) et du risque de développer de nouveaux PPGL. Le taux de récurrence est estimé à 10% dans les 5 premières années en post-opératoire et se maintient entre 5 et 10 ans de suivi (peu de données sont disponibles au-delà). De plus, 40% des récurrences sont des formes malignes, en particulier pour les patients mutés sur *SDHB*. Les facteurs de risques de récurrence ou de nouvel événement sont l'âge jeune au diagnostic, la présence d'une forme génétique, la taille initiale de la lésion et la présence d'un paragangliome. En présence de ces facteurs de risque, une surveillance à vie est donc préconisée[47].

Conclusion

Les phéochromocytomes et les paragangliomes sont des tumeurs rares, le plus souvent bénignes et pouvant être à l'origine d'une hypersécrétion de catécholamines. Cette hypersécrétion entraîne un risque d'HTA et de malaise mais aussi de complications cardiovasculaires aiguës sévères. L'absence d'élévation des méthanéphrines chez un patient ayant une symptomatologie évocatrice permet d'éliminer le diagnostic de PPGL fonctionnel. De plus, l'absence de tumeur visualisée en imagerie dédiée (conventionnelle et de médecine nucléaire) réfute le diagnostic de PPGL. Une enquête génétique est indispensable car une forme génétique, parfois familiale, est identifiée dans 40% des cas. La prise en charge thérapeutique consiste le plus souvent en une exérèse chirurgicale, après une préparation médicamenteuse soignée portant essentiellement sur l'expansion volémique et le blocage des récepteurs alpha-adrénergiques. Le risque opératoire est devenu très faible dans les équipes entraînées. Le risque de complications post-opératoires, notamment pour certains paragangliomes cervicaux, peut conduire à récuser l'intervention. Un suivi indéfini est nécessaire compte-tenu du risque de récurrence et de dissémination métastatique. Une prise en charge multidisciplinaire par un centre de référence est indispensable.

Références bibliographiques :

- [1] Omura M, Saito J, Yamaguchi K, Kakuta Y, Nishikawa T. Prospective study on the prevalence of secondary hypertension among hypertensive patients visiting a general outpatient clinic in Japan. *Hypertens Res* 2004;27:193–202.
- [2] Mantero F, Terzolo M, Arnaldi G, Osella G, Masini AM, Ali A, et al. A Survey on Adrenal Incidentaloma in Italy. *J Clin Endocrinol Metab* 2000;85:637–44.
- [3] Ahn SH, Kim JH, Baek SH, Kim H, Cho YY, Suh S, et al. Characteristics of Adrenal Incidentalomas in a Large, Prospective Computed Tomography-Based Multicenter Study: The COAR Study in Korea. *Yonsei Med J* 2018;59:501–10.
- [4] Berends AMA, Buitenwerf E, de Krijger RR, Veeger NJGM, van der Horst-Schrivers ANA, Links TP, et al. Incidence of pheochromocytoma and sympathetic paraganglioma in the Netherlands: A nationwide study and systematic review. *Eur J Intern Med* 2018;51:68–73.
- [5] Eisenhofer G. Catecholamine Metabolism: A Contemporary View with Implications for Physiology and Medicine. *Pharmacol Rev* 2004;56:331–49.
- [6] Eisenhofer G, Friberg P, Pacak K, Goldstein DS, Murphy DL, Tsigos C, et al. Plasma metadrenalines: do they provide useful information about sympatho-adrenal function and catecholamine metabolism? *Clin Sci Lond Engl* 1979 1995;88:533–42.
- [7] Lenders JWM, Eisenhofer G, Mannelli M, Pacak K. Pheochromocytoma. *Lancet Lond Engl* 2005;366:665–75.
- [8] Amar L, Servais A, Gimenez-Roqueplo A-P, Zinzindohoue F, Chatellier G, Plouin P-F. Year of diagnosis, features at presentation, and risk of recurrence in patients with pheochromocytoma or secreting paraganglioma. *J Clin Endocrinol Metab* 2005;90:2110–6.
- [9] Plouin PF, Chatellier G, Delahousse M, Rougeot MA, Duclos JM, Pagny JY, et al. [Detection, diagnosis and localization of pheochromocytoma. 77 cases in a population of 21,420 hypertensive patients]. *Presse Med* 1983 1987;16:2211–5.
- [10] Ghadri J-R, Wittstein IS, Prasad A, Sharkey S, Dote K, Akashi YJ, et al. International Expert Consensus Document on Takotsubo Syndrome (Part I): Clinical Characteristics, Diagnostic Criteria, and Pathophysiology. *Eur Heart J* 2018;39:2032–46.
- [11] Giavarini A, Chedid A, Bobrie G, Plouin P-F, Haggège A, Amar L. Acute catecholamine cardiomyopathy in patients with pheochromocytoma or functional paraganglioma. *Heart Br Card Soc* 2013;99:1438–44.
- [12] Brouwers FM, Lenders JWM, Eisenhofer G, Pacak K. Pheochromocytoma as an endocrine emergency. *Rev Endocr Metab Disord* 2003;4:121–8.
- [13] Lenders JWM, Duh Q-Y, Eisenhofer G, Gimenez-Roqueplo A-P, Grebe SKG, Murad MH, et al. Pheochromocytoma and paraganglioma: an endocrine society clinical practice guideline. *J Clin Endocrinol Metab* 2014;99:1915–42.
- [14] Lenders JWM, Eisenhofer G. Update on Modern Management of Pheochromocytoma and Paraganglioma. *Endocrinol Metab* 2017;32:152.
- [15] Williams B, Mancia G, Spiering W, Rosei EA, Azizi M, Burnier M, et al. [2018 ESC/ESH Guidelines for the management of arterial hypertension. The Task Force for the management of arterial hypertension of the European Society of Cardiology (ESC) and the European Society of Hypertension (ESH)]. *G Ital Cardiol* 2006 2018;19:3–73.
- [16] La Batide-Alanore A, Chatellier G, Plouin P-F. Diabetes as a marker of pheochromocytoma in hypertensive patients. *J Hypertens* 2003;21:1703–7.
- [17] Eisenhofer G, Rivers G, Rosas AL, Quezado Z, Manger WM, Pacak K. Adverse drug reactions in patients with pheochromocytoma: incidence, prevention and management. *Drug Saf* 2007;30:1031–62.
- [18] Därr R, Kuhn M, Bode C, Bornstein SR, Pacak K, Lenders JWM, et al. Accuracy of recommended sampling and assay methods for the determination of plasma free and urinary fractionated metanephrines in the diagnosis of pheochromocytoma and paraganglioma: A systematic review. *Endocrine* 2017;56:495–503.

- [19] Peitzsch M, Pelzel D, Glöckner S, Prejbisz A, Fassnacht M, Beuschlein F, et al. Simultaneous liquid chromatography tandem mass spectrometric determination of urinary free metanephrines and catecholamines, with comparisons of free and deconjugated metabolites. *Clin Chim Acta* 2013;418:50–8.
- [20] Lenders JWM, Willemsen JJ, Eisenhofer G, Ross HA, Pacak K, Timmers HJLM, et al. Is supine rest necessary before blood sampling for plasma metanephrines? *Clin Chem* 2007;53:352–4.
- [21] van Duinen N, Steenvoorden D, Kema IP, Jansen JC, Vriends AHJT, Bayley JP, et al. Increased urinary excretion of 3-methoxytyramine in patients with head and neck paragangliomas. *J Clin Endocrinol Metab* 2010;95:209–14.
- [22] Eisenhofer G, Lenders JWM, Siegert G, Bornstein SR, Friberg P, Milosevic D, et al. Plasma methoxytyramine: A novel biomarker of metastatic pheochromocytoma and paraganglioma in relation to established risk factors of tumor size, location and SDHB mutation status. *Eur J Cancer* 2012;48:1739.
- [23] Lopez-Sublet M, Attignon A, Nazal E-M, Krivitzky A, Mourad J-J. Une cause à connaître d'élévation de chromogranine A : les inhibiteurs de la pompe à protons. *Rev Med Interne* 2005;26:599–600.
- [24] Eisenhofer G, Goldstein DS, Walther MM, Friberg P, Lenders JWM, Keiser HR, et al. Biochemical diagnosis of pheochromocytoma: how to distinguish true- from false-positive test results. *J Clin Endocrinol Metab* 2003;88:2656–66.
- [25] Amar L, Eisenhofer G. Diagnosing phaeochromocytoma/paraganglioma in a patient presenting with critical illness: biochemistry versus imaging. *Clin Endocrinol* 2015;83:298–302.
- [26] Chihaoui M, Jaidane A, Yazidi M, Oueslati I, Chaker F, Rejeb O, et al. Un pseudophéochromocytome induit par le stress professionnel ; à propos d'un cas. *Rev Med Interne*. 2018;39:879-881.
- [27] Gravel G, Niccoli P, Rohmer V, Moulin G, Borson-Chazot F, Rousset P, et al. The value of a rapid contrast-enhanced angio-MRI protocol in the detection of head and neck paragangliomas in SDHx mutations carriers: a retrospective study on behalf of the PGL.EVA investigators. *Eur Radiol* 2016;26:1696–704.
- [28] Janssen I, Chen CC, Millo CM, Ling A, Taieb D, Lin FI, et al. PET/CT comparing (68)Ga-DOTATATE and other radiopharmaceuticals and in comparison with CT/MRI for the localization of sporadic metastatic pheochromocytoma and paraganglioma. *Eur J Nucl Med Mol Imaging* 2016;43:1784–91.
- [29] Gimenez-Roqueplo A-P, Caumont-Prim A, Houzard C, Hignette C, Hernigou A, Halimi P, et al. Imaging work-up for screening of paraganglioma and pheochromocytoma in SDHx mutation carriers: a multicenter prospective study from the PGL.EVA Investigators. *J Clin Endocrinol Metab* 2013;98:E162-173.
- [30] Bergeret S, Charbit J, Ansquer C, Bera G, Chanson P, Lussey-Lepoutre C. Novel PET tracers: added value for endocrine disorders. *Endocrine* 2019;64:14–30.
- [31] Calabrò D, Allegri V, Fanti S, Ambrosini V. 68Ga-DOTANOC and 18F-DOPA PET/CT: a site-specific approach to the imaging of paragangliomas of the head and neck and of the abdomen. *Eur J Nucl Med Mol Imaging* 2019;46:1393.
- [32] Janssen I, Blanchet EM, Adams K, Chen CC, Millo CM, Herscovitch P, et al. Superiority of [68Ga]-DOTATATE PET/CT to other functional imaging modalities in the localization of SDHB-associated metastatic pheochromocytoma and paraganglioma. *Clin Cancer Res* 2015;21:3888–95.
- [33] Buffet A, Burnichon N, Amar L, Gimenez-Roqueplo A-P. Pheochromocytoma: when to search a germline defect? *Presse Med* 1983 2018;47:e109–18.
- [34] Favier J, Amar L, Gimenez-Roqueplo A-P. Paraganglioma and phaeochromocytoma: from genetics to personalized medicine. *Nat Rev Endocrinol* 2015;11:101–11.
- [35] Brandi ML, Gagel RF, Angeli A, Bilezikian JP, Beck-Peccoz P, Bordi C, et al. Guidelines for diagnosis and therapy of MEN Type 1 and Type 2. *J Clin Endocrinol Metab*. 2001;86:5658-71.
- [36] Maher ER, Neumann HP, Richard S. von Hippel-Lindau disease: a clinical and scientific review. *Eur J Hum Genet* 2011;19:617–23.

- [37] Gimenez-Roqueplo A-P, Favier J, Rustin P, Rieubland C, Crespin M, Nau V, et al. Mutations in the SDHB gene are associated with extra-adrenal and/or malignant pheochromocytomas. *Cancer Res* 2003;63:5615–21.
- [38] Amar L, Baudin E, Burnichon N, Peyrard S, Silvera S, Bertherat J, et al. Succinate Dehydrogenase B Gene Mutations Predict Survival in Patients with Malignant Pheochromocytomas or Paragangliomas. *J Clin Endocrinol Metab* 2007;92:3822–8.
- [39] Buffet A, Morin A, Castro-Vega L-J, Habarou F, Lussey-Lepoutre C, Letouzé E, et al. Germline Mutations in the Mitochondrial 2-Oxoglutarate/Malate Carrier SLC25A11 Gene Confer a Predisposition to Metastatic Paragangliomas. *Cancer Res* 2018;78:1914–22.
- [40] Castro-Vega LJ, Buffet A, De Cubas AA, Cascón A, Menara M, Khalifa E, et al. Germline mutations in FH confer predisposition to malignant pheochromocytomas and paragangliomas. *Hum Mol Genet* 2014;23:2440–6.
- [41] Killian JK, Kim SY, Miettinen M, Smith C, Merino M, Tsokos M, et al. Succinate dehydrogenase mutation underlies global epigenomic divergence in gastrointestinal stromal tumor. *Cancer Discov* 2013;3:648–57.
- [42] The NGS in PPGL (NGSnPPGL) Study Group, Toledo RA, Burnichon N, Cascon A, Benn DE, Bayley J-P, et al. Consensus Statement on next-generation-sequencing-based diagnostic testing of hereditary pheochromocytomas and paragangliomas. *Nat Rev Endocrinol* 2017;13:233–47.
- [43] Castinetti F, Qi X-P, Walz MK, Maia AL, Sansó G, Peczkowska M, et al. Outcomes of adrenal-sparing surgery or total adrenalectomy in pheochromocytoma associated with multiple endocrine neoplasia type 2: an international retrospective population-based study. *Lancet Oncol* 2014;15:648–55.
- [44] Gilbo P, Morris CG, Amdur RJ, Werning JW, Dziegielewski PT, Kirwan J, et al. Radiotherapy for benign head and neck paragangliomas: a 45-year experience. *Cancer* 2014;120:3738–43.
- [45] Wu D, Tischler AS, Lloyd RV, DeLellis RA, de Krijger R, van Nederveen F, et al. Observer variation in the application of the Pheochromocytoma of the Adrenal Gland Scaled Score. *Am J Surg Pathol* 2009;33:599–608.
- [46] Lam AK. Update on Adrenal Tumours in 2017 World Health Organization (WHO) of Endocrine Tumours. *Endocr Pathol* 2017;28:213–27.
- [47] Plouin PF, Amar L, Dekkers OM, Fassnacht M, Gimenez-Roqueplo AP, Lenders JWM, et al. European Society of Endocrinology Clinical Practice Guideline for long-term follow-up of patients operated on for a pheochromocytoma or a paraganglioma. *Eur J Endocrinol* 2016;174:G1–10.

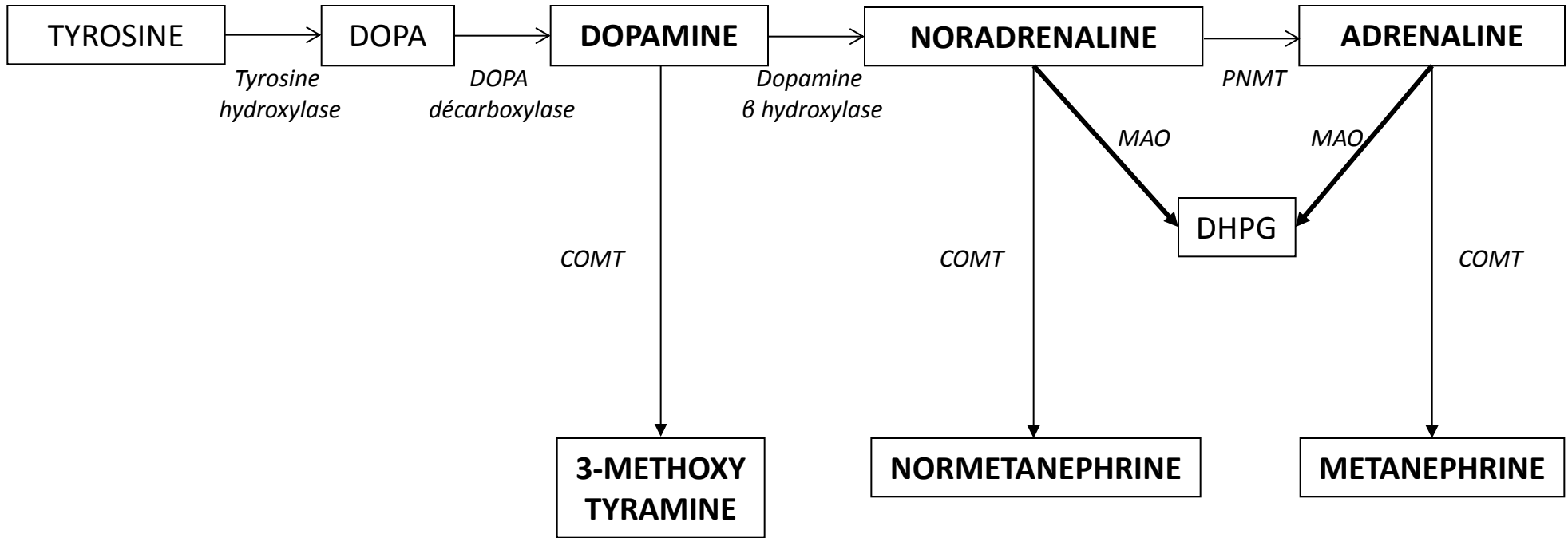
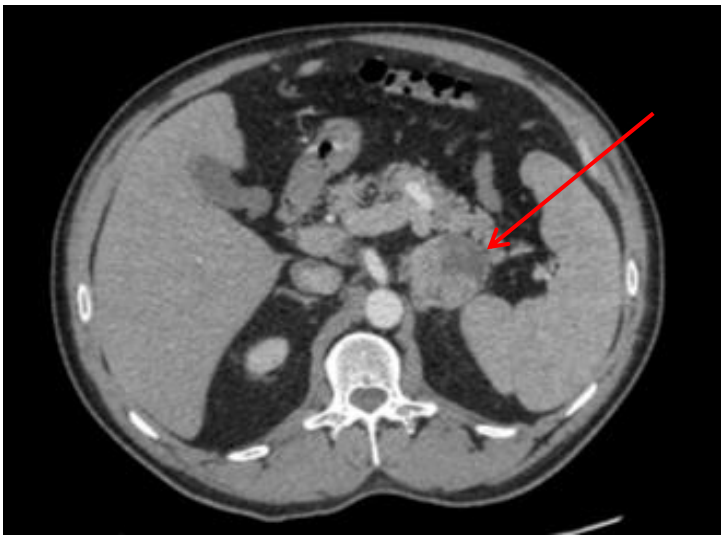
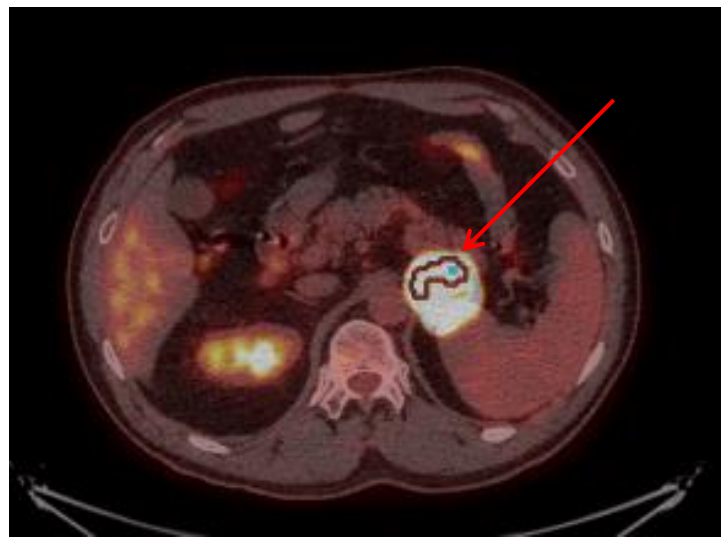


Figure 1: Synthèse et dégradation des catécholamines dans les neurones centraux catécholaminergiques, et dans la glande médullosurrénale. DOPA : Dihydroxyphénylalanine, COMT : Catéchol-O-méthyltransférase, MAO : Monoamine oxydase, DHPG : 3,4-Dihydroxyphénylglycol, PNMT : Phényléthanolamine-N-méthyltransférase

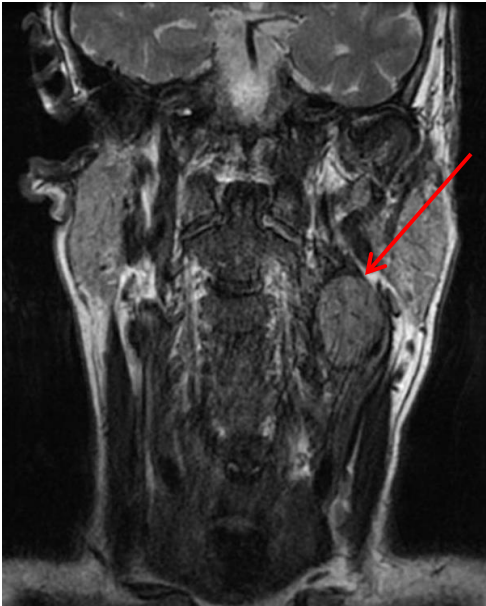
2 A



2 B



2 C



2 D

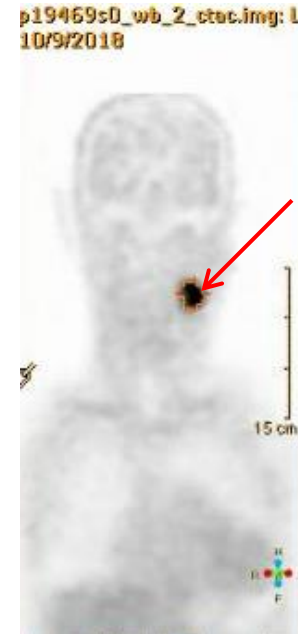


Figure 2 :

- 2A : Phéochromocytome de la surrénale gauche en tomodensitométrie injectée, au temps artériel
- 2B : Phéochromocytome de la surrénale gauche en tomographie par émission de positons au ^{18}F FDG
- 2C : Paragangliome carotidien gauche en imagerie par résonance magnétique
- 2D : Paragangliome carotidien gauche en tomographie par émission de positons à la ^{18}F -DOPA

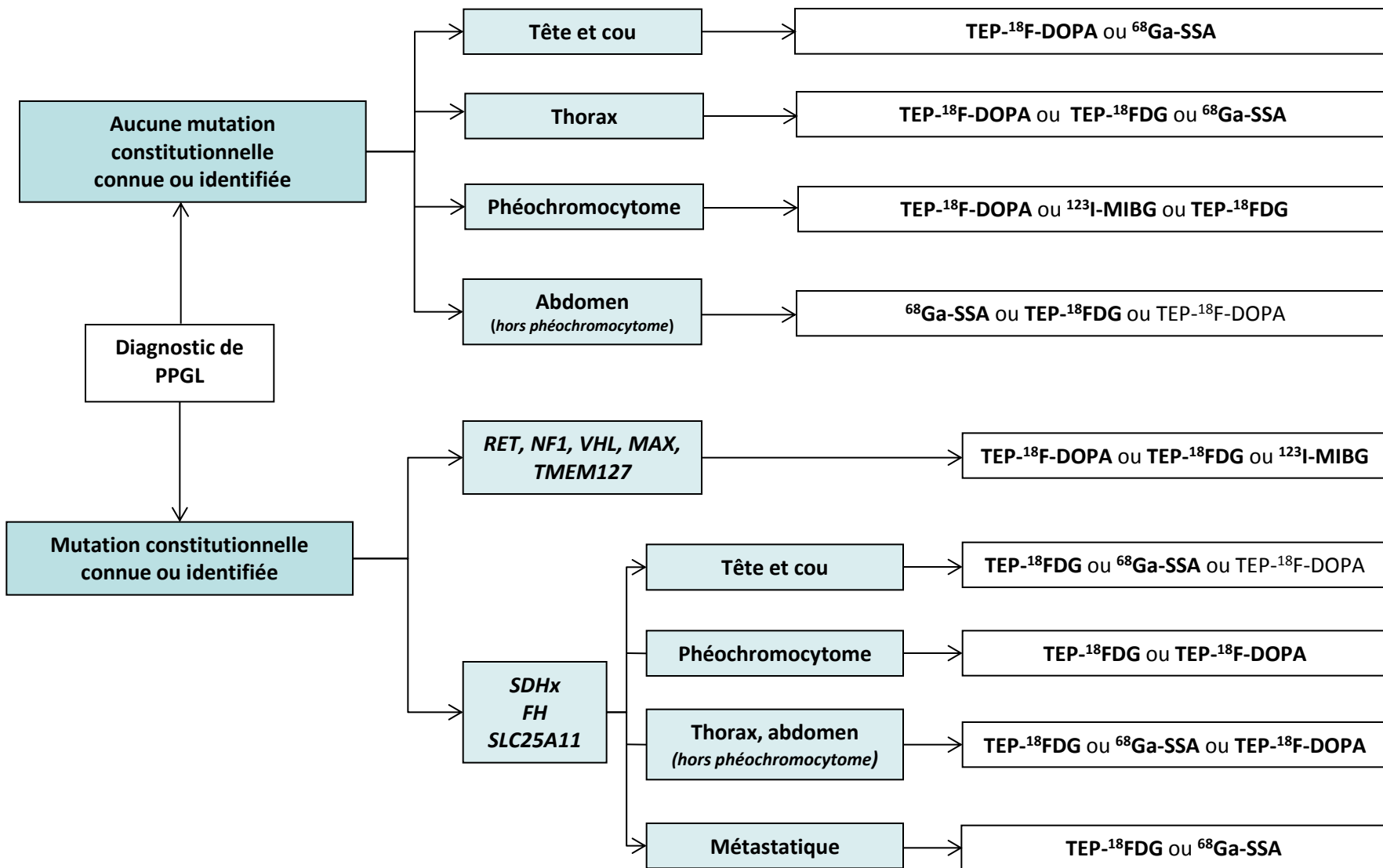


Figure 3: Aide au choix de l'examen de médecine nucléaire en fonction de la présentation clinique et du statut génétique du patient. D'après Lenders et al, 2014 [13] et Bergeret et al, 2019 [29]

	Fréquence
Hypertension artérielle	80-90%
Permanente	50-60%
Paroxystique	30%
Hypotension orthostatique	10-50%
Céphalées	60-90%
Sueurs	55-75%
Palpitations	50-70%
Pâleur	40-45%
Hyperglycémie	40%
Asthénie	25-40%
Amaigrissement	20-40%
Nausées	20-40%

Tableau 1 : Fréquence des signes et symptômes (%) observés chez les patients ayant un PPGL fonctionnel, d'après Lenders et al. Lancet 2005[7]

Classes médicamenteuses	Indications	Mécanisme
Béta- Bloquants	Hypertension artérielle Migraines Troubles du rythme Glaucome chronique	Blocage des récepteurs vasculaires béta laissant les récepteurs alpha libres, favorisant la vasoconstriction artérielle
Inhibiteurs des monoamines oxydases	Antidépresseurs Douleurs neuropathiques	Inhibition de la recapture et/ou de la dégradation des catécholamines
Antidépresseurs tricycliques		
Inhibiteurs sélectifs de la recapture de la Sérotonine +/- de la Noradrénaline		
Antagonistes des récepteurs de la dopamine (action périphérique)	Nausées, vomissements	Stimulation directe de la libération des catécholamines
Antagonistes des récepteurs de la dopamine (action centrale)	Neuroleptiques Anti psychotiques	
Sympathomimétiques	Rhinite Trouble déficit attention et hyperactivité Asthme Réanimation	
Curares, Opiacés	Anesthésie	Stimulation de la libération des catécholamines via la libération d'histamine
Levodopa	Maladie de Parkinson	

Tableau 2 : Molécules pouvant induire des faux positifs dans le dosage des catécholamines (liste non exhaustive)