



HAL
open science

Innovations en chirurgie vasculaire. Comment les endoprothèses ont bouleversé le traitement des anévrismes aortiques

J.-B. Ricco, J. Sobocinski

► To cite this version:

J.-B. Ricco, J. Sobocinski. Innovations en chirurgie vasculaire. Comment les endoprothèses ont bouleversé le traitement des anévrismes aortiques. Bulletin de l'Académie Nationale de Médecine, 2019, 203, pp.575 - 586. 10.1016/j.banm.2019.06.012 . hal-03488357

HAL Id: hal-03488357

<https://hal.science/hal-03488357v1>

Submitted on 21 Dec 2021

HAL is a multi-disciplinary open access archive for the deposit and dissemination of scientific research documents, whether they are published or not. The documents may come from teaching and research institutions in France or abroad, or from public or private research centers.

L'archive ouverte pluridisciplinaire **HAL**, est destinée au dépôt et à la diffusion de documents scientifiques de niveau recherche, publiés ou non, émanant des établissements d'enseignement et de recherche français ou étrangers, des laboratoires publics ou privés.



Distributed under a Creative Commons Attribution - NonCommercial 4.0 International License

Innovations en chirurgie vasculaire. Comment les endoprothèses ont bouleversé le traitement des anévrismes aortiques*
Innovation in Vascular Surgery: How endograft have revolutionized the treatment of aortic aneurysms

Jean-Baptiste Ricco, MD, PhD ¹, Jonathan Sobocinski, MD, PhD ²

1 Direction de la recherche clinique et pôle cardiovasculaire et thoracique, CHU de Poitiers, 2 rue de la Milétrie, Poitiers, 86 021, cedex, France.

2 Service de chirurgie vasculaire, Institut Cœur-Poumons, centre hospitalier universitaire de Lille, boulevard du professeur Jules-Leclercq, 59037 Lille cedex, France.

Auteur correspondant :

Jean-Baptiste Ricco, MD, PhD
CHU de Poitiers, 86 021, Cedex
Mail : jean.baptiste.ricco@univ-poitiers.fr
Téléphone portable : 06 07 15 57 26

Mots clés : Anévrisme aortique; endoprothèse aortique; Anévrisme thoracique; anévrisme thoracoabdominal; Crosse aortique

Keywords: Abdominal aortic aneurysm; endograft; stent-graft; Thoracic aortic aneurysm; thoracoabdominal aneurysm; aortic arch aneurysm; aortic aneurysm

Conflits d'intérêt :

Jean-Baptiste Ricco : aucun conflit d'intérêt
Jonathan Sobocinski : Consultant pour Cook Medical ® et WL Gore ®

* Séance du 4 juin 2019

1 **RÉSUMÉ :**

2 L'anévrisme de l'aorte abdominale est une pathologie redoutable. Sans intervention,
3 l'anévrisme augmente de volume et finit par se rompre, avec une issue fatale dans la majorité
4 des cas.

5 La mise à plat-greffe chirurgicale fut le traitement de choix pendant plusieurs années, mais
6 depuis une quinzaine d'années, le traitement endovasculaire par endoprothèse a gagné du
7 terrain de façon spectaculaire et a été validé par plusieurs études randomisées. Moins invasif
8 et associé à une moindre morbidité postopératoire, ce traitement a fait d'énormes progrès ces
9 dernières années et a bouleversé la pratique chirurgicale.

10 Au risque de disparaître, tout chirurgien vasculaire actif en 2000 et pratiquant la chirurgie
11 aortique a dû réapprendre sa spécialité. Comme pour toutes les innovations, il y a eu des
12 excès, car la pose des endoprothèses aortiques (EA) sous-rénales répond à des critères
13 anatomiques stricts.

14 Pour les EA intéressant l'aorte thoracique et thoracoabdominale, une expertise spécifique est
15 indispensable. De plus, ces centres doivent avoir le recrutement nécessaire pour maintenir
16 cette expertise, d'où la notion de centralisation qui est venue compléter la sophistication de
17 ces techniques. Cet article présente les différentes innovations endovasculaires du traitement
18 des anévrysmes aortiques en décrivant les étapes nécessaires à la formation endovasculaire
19 des chirurgiens et aussi les limites de ces techniques.

20

21

22 **ABSTRACT:**

23 Aneurysm of the abdominal aorta is a serious illness. Without intervention, the aneurysm
24 grows and eventually ruptures, with a fatal outcome in the majority of cases.

25 Open aortic surgery has been the treatment of choice for many years, but over the last fifteen
26 years aortic endografts has gained ground dramatically and has been validated by several
27 randomized controlled studies. Less invasive and associated with a lower postoperative
28 morbidity, the endovascular treatment has made enormous progress in the recent years and
29 has disrupted our surgical practice.

30 At the risk of disappearing, any active vascular surgeon in 2000 practicing aortic surgery had
31 to relearn his specialty. As with all innovations, there have been excesses because aortic
32 endografts meet strict anatomical criteria that must be respected, which has not always been
33 the case. For the most sophisticated techniques involving the thoracoabdominal aorta and the
34 aortic arch, specific learning and the provision of a hybrid room are essential. In addition,
35 these centers must have the necessary recruitment to maintain this expertise, hence the notion
36 of centralization has complemented the sophistication of these techniques. This article
37 presents the different endovascular innovations concerning the treatment of aortic aneurysms
38 by describing the necessary steps for the endovascular training of the surgeons and also the
39 limits of these innovative techniques.

40

41 **I- INTRODUCTION**

42 L'introduction dans les années 1990 du traitement endovasculaire des anévrismes
43 aortiques (AAA) a bouleversé l'apprentissage et la pratique des chirurgiens vasculaires.
44 D'une technique expérimentale réservée initialement aux patients à haut risque
45 chirurgical, le traitement endovasculaire des AAA sous-rénaux par endoprothèse aortique
46 (EA) est devenu la technique de référence chez les patients ayant une anatomie favorable
47 pour la pose d'une endoprothèse.

48 Partant de l'expérience acquise avec les AAA sous-rénaux, l'utilisation des EA a été
49 progressivement étendue aux anévrismes de l'aorte thoracique et thoracoabdominale et
50 plus récemment à quelques anévrismes de la crosse aortique.

51 Nous décrirons les étapes successives de cette innovation technologique majeure. Nous
52 montrerons aussi l'impact de ces techniques sur la formation chirurgicale et
53 l'apprentissage par simulation qui a accompagné son développement.

54

55 **II- LES PIONNIERS**

56 Le concept d'endoprothèse couverte pour le traitement des anévrismes aortiques a une double
57 paternité puisque les premiers cas ont été publiés en 1986 par Volodos [1] et en 1991 par
58 Parodi [2]. Le prototype expérimental développé par Parodi comportait une prothèse tubulaire
59 étanche suturée à un stent de Palmaz introduit par l'artère fémorale. Les expérimentations sur
60 des modèles animaux et quelques cas réalisés chez des patients à haut risque chirurgical
61 avaient confirmé la validité du concept. La démarche des pionniers s'explique par le risque
62 opératoire de la chirurgie ouverte des anévrismes aortiques avec des patients de plus en plus
63 âgés et à risque chirurgical élevé. Les stents avaient fait leur apparition pour le traitement des
64 lésions artérielles occlusives 15 ans auparavant et l'idée originale était de recouvrir ces stents
65 d'une membrane prothétique imperméable pour exclure le sac anévrysmal en s'appuyant sur
66 l'aorte saine en amont et en aval de l'anévrisme. Le stade artisanal a été suivi par la
67 fabrication industrielle des premières endoprothèses aortiques (EA) destinées au traitement
68 des AAA sous-rénaux. En 1993 sont apparues les premières EA bifurquées. Une étape
69 majeure a été franchie avec les EA bifurquées modulaires. L'approche endovasculaire a connu
70 une constante évolution au point qu'on estime en 2019 que 60 à 80 % des AAA sous-rénaux
71 sont traités par cette méthode.

72

73 **III- LES PRÉ-REQUIS POUR LE TRAITEMENT ENDOVASCULAIRE DES AAA**

74 Le concept d'exclusion anévrysmale repose sur deux principes : la fixation et l'étanchéité de
75 l'EA. La fixation est assurée par la force radiale exercée par les stents sur la paroi aortique et
76 par la présence de crochets qui s'insèrent dans la paroi et évitent la migration de la prothèse.

77 De ce fait, un collet proximal et un collet distal (zones d'application de l'endoprothèse sur la
78 paroi aortique) sont nécessaires pour assurer l'exclusion anévrysmale. D'une façon générale,
79 le collet doit être assez long (> 10 mm), d'un diamètre < 32 mm, sans thrombus et sans
80 calcification majeure. En plus de ces conditions anatomiques, les accès vasculaires iliaques
81 par où l'on introduit l'EA doivent avoir un calibre compatible avec le système de largage
82 (>7 mm) et sans tortuosités excessives.

83 Ces limitations imposent la réalisation au préalable d'un bilan morphologique précis fait par
84 le chirurgien à partir de l'angioscanner préopératoire. Ainsi avant de mettre en place une EA,
85 le chirurgien vasculaire a appris à travailler sur des consoles de reconstruction radiologique et

86 à utiliser les logiciels de traitement d'images permettant de réaliser ces mesures
87 indispensables à la sélection du patient, et au choix de l'EA.

88 • le premier temps comprend l'analyse des collets et des angulations. Le MIP (maximum
89 intensity projection) permet de visualiser les sinuosités de la lumière artérielle, de détecter un
90 thrombus et des calcifications pariétales.

91 • le second temps porte sur les mesures. Le formatage multiplanaire (MPR) permet des
92 reconstructions des vaisseaux afin de calculer la longueur et le diamètre des composants de
93 l'endoprothèse. [3]

94 **IV- CARACTÉRISTIQUES DES ENDOPROTHÈSES AORTIQUES**

95 L'anévrisme aortique sous-rénal représentant 90 % des AAA, les premières endoprothèses
96 ont été développées pour cette localisation. Elles sont composées d'une structure métallique
97 sertie d'un tissu prothétique étanche (Polyester ou PTFE). Les EA sont modulaires et
98 comportent un corps principal qui se divise en deux jambages iliaques pour s'adapter à
99 l'anatomie de l'anévrisme, Les EA sont contenues dans un introducteur et positionnées sous
100 contrôle radioscopique au niveau du collet proximal de l'AAA et au ras de l'artère rénale la
101 plus distale. En aval, l'endoprothèse se termine de chaque côté au niveau de l'artère iliaque
102 commune (collet distal) ou de l'iliaque externe si l'artère commune est anévrismale. Étant
103 donné que l'anévrisme est toujours présent après la mise en place de l'EA, une surveillance
104 régulière est nécessaire afin de s'assurer de l'absence d'endofuites qui peuvent suivre leur
105 type (**Figure 1**), remettre l'AAA sous pression et exposer au risque de rupture.

106

107 **V- LA NAVIGATION ENDOVASCULAIRE ET L'IMAGERIE PEROPÉRATOIRE**

108 Le chirurgien vasculaire a dû ensuite apprendre la navigation endovasculaire, l'utilisation des
109 cathéters, des guides, à se former à la radioprotection et à l'utilisation de l'imagerie
110 sophistiquée en salle d'opération.

111 Une imagerie d'excellente qualité est essentielle pour la pose des EA. Dans les cas simples,
112 au début de notre expérience, un arceau mobile associé à une table flottante radio-transparente
113 était suffisant. Mais comme les techniques endovasculaires, les techniques d'imagerie ont fait
114 d'énormes progrès. Actuellement, il n'est plus concevable d'effectuer des interventions
115 endovasculaires aortiques complexes avec un arceau mobile. Le développement des
116 techniques endovasculaires de plus en plus sophistiquées a rendu nécessaire le recours à des
117 salles hybrides associant un système d'imagerie fixe très performant à un environnement
118 chirurgical classique incluant une aseptie et une radioprotection rigoureuses.

119 Depuis quelques années, deux nouvelles technologies ; la fusion d'images et la
120 tomodensitométrie à faisceaux coniques ont pris de plus en plus de place dans ce domaine.

121 Avec la fusion d'images, des éléments importants au déroulement de l'intervention comme la
122 position des artères viscérales, des artères iliaques internes, et le site de déploiement de
123 l'endoprothèse sont importés préalablement à partir du scanner préopératoire et projetés
124 pendant l'intervention sur l'image directe de scopie. L'opérateur peut ainsi connaître la zone
125 anatomique sous le faisceau sans avoir besoin d'activer la scopie. Ceci permet de réduire
126 considérablement la dose de produit de contraste injectée et de rayons X.

127 La tomodensitométrie à faisceaux coniques incluse dans le système d'imagerie des salles
128 hybrides permet de contrôler le geste opératoire et de mettre en évidence des défauts
129 potentiels qui ne sont pas toujours visibles sur l'angiographie en 2 plans. Des plicatures de
130 jambages peuvent ainsi être détectées et immédiatement corrigées. De plus ce scanner

131 peropératoire permet, dans les reconstructions complexes, de vérifier l'intégrité et la bonne
132 expansion des différents modules ou stents implantés. [4]

133 VI- LA MISE EN PLACE DE L'ENDOPROTHÈSE AORTIQUE SOUS-RÉNALE

134 Ainsi après l'acquisition des connaissances nécessaires au traitement des images
135 tomodensitométriques, la génération des chirurgiens vasculaires en activité dans les
136 années 1990 a appris par compagnonnage les techniques de pose des endoprothèses.
137 Aujourd'hui, l'apprenant apprend les techniques endovasculaires dans des ateliers de
138 simulation organisés par les enseignants et comme aide en salle hybride.

139 **Technique de pose d'une EA pour un anévrisme aortique sous-rénal**

140 Cette technique est résumée sur la **figure 1**. Brièvement, la procédure commence par la
141 ponction des deux artères fémorales communes, et la mise en place d'introducteurs et de
142 guides souples. Du côté choisi pour l'introduction du corps principal de l'EA, on échange le
143 guide souple pour un long guide *rigide*, puis on introduit le corps principal de la prothèse sur
144 ce guide rigide. Les marqueurs proximaux radio-opaques de la prothèse sont placés juste en
145 aval de la naissance de l'artère rénale la plus basse.

146 L'EA est ensuite déployée après avoir repéré, par angiographie, l'artère rénale la plus basse.
147 Le déploiement est réalisé par un retrait progressif de la gaine externe de l'introducteur. À ce
148 stade, le jambage court controlatéral s'ouvre dans l'anévrisme. Une fois que le cathétérisme
149 du jambage controlatéral est réalisé, le corps principal de l'EA est entièrement libéré.

150 On procède alors au largage des segments iliaques et l'on termine par un modelage de
151 l'endoprothèse à l'aide d'un ballon compliant suivi d'un contrôle radiologique par scanner
152 (salle hybride) ou par angiographie.

153

154 VII- L'ÉVALUATION DES RÉSULTATS DES ENDOPROTHÈSES AORTIQUES 155 POUR LES ANÉVRYSMES DE L'AORTE SOUS-RÉNALE

156 **Les registres**

157 Afin d'évaluer les premiers résultats des EA, et avant la réalisation d'essais randomisés,
158 plusieurs registres multicentriques avaient été mis en place, EUROSTAR, RETA en Grande-
159 Bretagne, Lifeline Registry aux États-Unis et le French Aneurx Trial. [5] Les données
160 accumulées dans ces registres à partir plusieurs milliers de patients traités ont permis de
161 mieux comprendre les échecs et de détecter les défauts des EA de première génération.

162 **Les essais randomisés**

163 Plusieurs études randomisées, portant sur un total de 2790 patients traités pour un AAA sous-
164 rénal, ont comparé les résultats de la technique endovasculaire à la chirurgie classique (EVAR
165 1 [6], DREAM [7], ACE [8], OVER [9]). Ces études (**Tableau 1**) ont mis en évidence la
166 supériorité de l'EA par rapport à la chirurgie ouverte en termes de mortalité à court terme (1,4
167 vs 4,2 % ; $p < 0,0001$), mais cette différence de mortalité en faveur des EA n'est plus
168 significative après 4 ans (15,8 vs 17 % ; $p = 0,4$). [10] L'étude (EVAR1) après un suivi de
169 15 ans a même retrouvé un taux de mortalité plus élevé dans le groupe endovasculaire (9,3
170 décès par 100 personnes / année) par rapport au groupe chirurgical (8,9 décès par
171 100 personnes / année).[11] Une des critiques de ces études randomisées est que les EA
172 utilisées alors n'existent plus sur le marché et ont été remplacées par des modèles plus
173 performants.

174 Enfin, un dernier essai randomisé EVAR 2 [11] avait comparé le traitement endovasculaire de
175 l'AAA et la surveillance médicale chez des patients à haut risque chirurgical non opérables.

176 Cet essai avait conclu que les EA n'amélioreraient pas la survie de ces patients, dont les décès
177 étaient majoritairement liés aux pathologies associées et non à la rupture anévrysmale. Malgré
178 certains problèmes méthodologiques, on peut néanmoins retenir de cette étude que chez les
179 patients à haut risque chirurgical, la décision de pose d'une EA doit tenir compte de
180 l'espérance de vie du patient liée aux pathologies associées.

181 **Les réinterventions après EA**

182 Le traitement endovasculaire des AAA ne supprime pas l'AAA qui reste souvent perfusé à
183 contre-courant par les artères lombaires et par l'artère mésentérique inférieure, source
184 d'endofuites de type II qui ne semblent pas entraîner un risque de rupture tant que le diamètre
185 de l'AAA diminue ou reste stable (**Fig.2**). Dans l'étude EVAR 1, le suivi des patients ayant
186 une EA a mis en évidence un taux élevé de réinterventions et de ruptures anévrysmales dues à
187 l'apparition d'endofuites de type I ou de type III, d'où la nécessité d'un suivi
188 tomodensitométrique à vie chez les patients ayant une EA. [6]

189

190 **Taux de conversion après EA**

191 Dans une méta-analyse récente [12], le taux de conversion après EA était compris entre 0,8 et
192 1,2 %. Le taux de mortalité à 30 jours pour les conversions électives tardives était de 2,8 %
193 (IC à 95 %, 1,6 % à 4,1 %). Pour les conversions tardives urgentes, essentiellement des
194 ruptures, le taux de mortalité cumulé estimé à 30 jours était de 28,3 % (IC à 95 %, 20,4 % à
195 36,2 %). La différence entre les taux de mortalité à 30 jours des conversions non urgentes et
196 des conversions urgentes était significative (p <0,001).

197 **Taux de rupture de l'AAA après EA**

198 Dans une autre méta-analyse [13], concernant la survenue des ruptures après EA, on
199 retrouvait 152 ruptures sur 16 974 EA. Soit une incidence de 0,9 % [intervalle de confiance à
200 95 % (IC) : 0,77 à 1,05]. Le délai moyen de survenue de la rupture après la pose de l'EA était
201 de 37 mois. Parmi ces ruptures, 29 % [IC 95 % : 20-39] des patients avaient déjà eu au moins
202 une réintervention endovasculaire après la pose initiale de l'EA et 37 % des patients n'avaient
203 pas été suivis selon les protocoles recommandés. Les endofuites de type I et III étaient les
204 principales causes de rupture anévrysmale après EA. La mortalité périopératoire des
205 conversions pour rupture était de 32 % [IC à 95 % :24 - 41].

206 **Modalités de surveillance après EA**

207 Ces constatations ont conduit les sociétés savantes [14,15] à préciser les modalités de
208 surveillance après EA. Cette surveillance commence pendant la période postopératoire
209 (<30 jours) par la réalisation systématique d'un angioscanner afin de s'assurer de l'exclusion
210 anévrysmale et de l'absence de sténose ou de plicature des jambages de l'endoprothèse.

211 Les modalités du suivi à moyen et à long terme dépendent des résultats de cet angioscanner
212 et des caractéristiques anatomiques de l'AAA, on distingue trois groupes :

213 A : Groupe à faible risque de complications évolutives : Absence d'endofuite sur
214 l'angioscanner postopératoire, respect des indications anatomiques pour la pose de
215 l'endoprothèse, longueur du collet anévrysmal >10 mm. Dans ce groupe un angioscanner
216 tous les 5 ans est recommandé.

217 B : Groupe intermédiaire : Présence d'une endofuite de type II, respect des indications
218 anatomiques, longueur du collet anévrysmal >10 mm : Dans ce groupe il est recommandé un
219 suivi annuel par échodoppler ou par angioscanner pour suivre l'évolution du diamètre

220 anévrysmal, si le diamètre augmente de plus de 10 mm en un an, une réintervention
221 endovasculaire ou une conversion chirurgicale doit être envisagée.

222 C : Groupe à risque élevé : collet court <10 mm, sans endofuite. Dans ce groupe il est
223 recommandé un suivi annuel systématique par angioscanner. En cas de découverte d'une
224 endofuite de type I ou de type III, une réintervention endovasculaire ou une conversion
225 chirurgicale doit être rapidement programmée.

226 Ces recommandations sont importantes, car il est apparu qu'un nombre important de
227 réinterventions et de ruptures anévrysmales étaient dues au non-respect des critères
228 anatomiques stricts entourant la pose des EA. [16]

229 Les résultats de ces études avaient conduit l'AFSSAPS à limiter en 2000 l'indication des EA
230 aux patients à risque chirurgical en respectant scrupuleusement les critères anatomiques
231 précisés par le fabricant. Progressivement, du fait des bons résultats obtenus avec les EA,
232 l'AFSSAPS a élargi en 2004 l'indication des EA aux patients à risque chirurgical modéré en
233 tenant compte surtout du risque de rupture anévrysmale (diamètre de l'anévrysme) et de
234 l'anatomie de l'anévrysme aortique, donc du respect des instructions du fabricant. Enfin, un
235 rapport de l'HAS portant sur l'évaluation médico-économique des endoprothèses aortiques
236 abdominales publié en 2012 avait conclu que l'EA abdominale n'était pas coût-efficace pour
237 les patients, tous risques confondus, quand on la comparait au traitement chirurgical.

238

239

240 **Coût de la surveillance des patients après traitement endovasculaire (EA)**

241 Le coût spécifique de la surveillance des patients ayant bénéficié d'une endoprothèse est
242 difficile à extraire des études médico-économiques, car le coût du suivi comprend aussi celui
243 des réinterventions. Une seule étude a analysé les coûts séparés de la surveillance et des
244 réinterventions chez les patients traités par EA et par chirurgie ouverte sur une période de
245 14 ans. Le coût de la surveillance (**Tableau 2**), sans inclure les réinterventions est de 1622 €
246 après EA et de 1147 € après chirurgie ouverte, soit une différence de 475 € (95 % IC : 430-
247 521 €) en faveur de la chirurgie ouverte. Si l'on inclut le coût des prothèses et des
248 réinterventions, la différence en faveur de la chirurgie est de 3798 € (95 % IC : 2338-5258 €).
249 Le coût du traitement endovasculaire est donc significativement plus élevé que celui du
250 traitement chirurgical ouvert. [17]

251 Le prix du dispositif est évidemment un paramètre clé dans cette analyse. Dans la mesure où
252 l'utilisation des EA chez des patients à faible risque n'était pas efficiente, l'HAS avait alors
253 recommandé d'agir sur deux leviers: une meilleure définition de la population cible et une
254 baisse du prix des EA. [18] Mais cette évaluation médico-économique, aussi pertinente
255 qu'elle soit, ne tenait pas compte des complications non vasculaires de la chirurgie ouverte
256 liées à l'abord chirurgical (éventrations, occlusions intestinales) retrouvées chez 15 à 25 %
257 des patients suivis plus de 10 ans. [19]

258 **Indications actuelles des endoprothèses aortiques (EA)**

259 La pose des endoprothèses aortiques est aujourd'hui la technique la plus utilisée pour le
260 traitement des anévrysmes de l'aorte abdominale sous-rénale. Elle devient de fait la technique
261 de référence du fait de sa moindre mortalité postopératoire malgré l'absence d'amélioration de
262 la survie après deux ans et un taux plus élevé de réinterventions. Cette préférence
263 endovasculaire a été confirmée par les sociétés savantes [14,15] qui reconnaissent aussi
264 l'importance de la chirurgie ouverte qui continue à avoir des indications dans 40 % à 60 % des
265 AAA sous-rénaux du fait des limites des techniques endovasculaires.

267 VIII- LES ANÉVRISMES AORTIQUES SUPRARÉNAUX ET THORACO- 268 ABDOMINAUX

269 Dans 10 % des cas, l'anévrisme est situé à moins de 10 mm des artères rénales, et l'aorte
270 viscérale elle-même peut être anévrismale. Cette zone ne constitue pas une zone d'ancrage
271 satisfaisante pour l'implantation d'une EA standard. Le traitement endovasculaire de ce
272 groupe de patients devient complexe, car le collet proximal est situé soit au niveau des artères
273 viscérales, soit en amont et il est évidemment primordial de les préserver. La recherche menée
274 par l'industrie a permis de concevoir des EA qui comprennent des fenêtres et/ou des branches
275 afin de perfuser les artères rénales/viscérales dont l'ostium est couvert par l'endoprothèse.
276 Dans ces cas, un stent couvert sert de pont entre la fenêtre ou la branche de l'EA et le tronc de
277 l'artère rénale/viscérale. Les fenêtres sont renforcées par un anneau en nitinol. Les branches
278 sont constituées d'un stent recouvert de polyester. L'origine des fenêtres et des branches est
279 repérable grâce à des marqueurs radio-opaques.

280 Ces EA fenêtrées ou branchées sont fabriquées sur-mesure à partir de la cartographie
281 tomographique fournie par le chirurgien en s'aidant de reconstructions multiplanaires.
282 Le délai de fabrication des EA fenêtrées ou branchées est de 6 à 8 semaines et leur coût est
283 élevé. En règle générale, les fenêtres sont utilisées lorsque la distance entre l'endoprothèse et
284 l'origine de l'artère rénale/viscérale est inférieure à 10 mm et les branches sont utilisées
285 quand cette distance est supérieure à 10 mm. En cas d'extension vers l'aorte thoracique d'un
286 anévrisme aortique abdominal, le module comportant les fenêtres et/ou les branches est
287 habituellement connecté à un module proximal implanté au niveau de l'aorte thoracique
288 descendante et à un module distal abdominal bifurqué.

289 **Apprentissage de la pose des EA thoracoabdominales**

290 L'apprentissage de la pose des EA fenêtrées et multibranches nécessite une compétence de
291 base acquise par la pose régulière des EA sous-rénales, puis un apprentissage spécifique des
292 EA fenêtrées et/ou multibranches sur des modèles de simulation et enfin l'aide d'un expert
293 déjà formé guidant tous les gestes de l'apprenant pendant les dix premières poses. En pratique
294 seuls quelques centres universitaires ont le recrutement suffisant pour maintenir le niveau de
295 compétence requis aussi bien pour la chirurgie ouverte que pour la chirurgie endovasculaire
296 des anévrismes thoracoabdominaux. Cette constatation est un argument en faveur de la
297 centralisation de ces procédures complexes dans des centres de référence. [20]

298 Nous ne décrivons pas la technique complexe de pose de ces EA qui sort du cadre de cette
299 revue. Dans tous les cas, à la fin de l'intervention, une angiographie de contrôle ou une
300 acquisition rotationnelle (salle hybride) est réalisée à la recherche d'une endofuite de type 1
301 ou 3 qui peut être immédiatement corrigée (**Figure 3**).

302 Les résultats à moyen terme de ces techniques complexes réalisées dans les centres experts
303 ont été rapportés par Guillou et al [21] sur une série consécutive de 89 patients contre-
304 indiqués pour une chirurgie ouverte. Le taux de mortalité hospitalière était de 10 %. Le taux
305 de réussite technique était de 96,6 %. Le taux de paraplégie était de 7,8 %. Six patients
306 (6,7 %) avaient nécessité une hémodialyse temporaire. La durée médiane de la procédure était
307 de 203 minutes. La survie actuarielle était de 74,7 % ± 6 % à 2 ans.

308 À ce jour, il n'existe pas d'étude randomisée comparant les techniques endovasculaires avec
309 fenêtres et branches à la chirurgie ouverte classique. En effet, ces techniques endovasculaires
310 sont réservées aux patients à haut risque chirurgical, potentiellement contre-indiqués pour une
311 chirurgie ouverte, ce qui rend difficile la réalisation d'études randomisées.

312

313

314 **IX- ANÉVRYSMES DE L'AORTE THORACIQUE DESCENDANTE**

315 Depuis les publications de De Bakey et Cooley en 1953 [22] et malgré l'amélioration des
316 techniques chirurgicales et de la réanimation, le remplacement chirurgical conventionnel de
317 l'aorte thoracique descendante reste associé à un taux élevé de mortalité (5,7 à 15,1 %) chez
318 des patients souvent âgés ou à haut risque chirurgical. [23]

319 Le traitement endovasculaire des anévrismes de l'aorte thoracique a été rapporté pour la
320 première fois en 1994 par Dake et al. [24] Une cohorte consécutive de patients atteints
321 d'anévrismes thoraciques et thoracoabdominaux traités électivement avec des techniques
322 endovasculaires (EA) ou chirurgicales (CH) a été analysée en 2008 par Greenberg et al. [23]
323 Dans cette étude, 724 patients (352 EA, 372 CH) avaient été traités. Les taux de mortalité à
324 30 jours (5,7 % EA vs 8,3 % CH, $p = 0,2$) et à 12 mois (15,6 % EA vs 15,9 % CH, $p = 0,9$)
325 n'étaient pas significativement différents. Une différence non significative du taux de
326 paraplégie en faveur des EA avait aussi été constatée entre les deux groupes : EA :4,3 % vs
327 CH : 7,5 % ($p = 0,08$). Dans cette étude, l'analyse multivariée avait montré que l'étendue de
328 la réparation aortique requise (type I, II, III ou IV) et non la technique utilisée (EA ou CH)
329 était le facteur associé à la survenue d'une complication médullaire.

330 La Haute Autorité de Santé (HAS) avait publié en 2008 une revue de la littérature [25] en
331 concluant que malgré le faible niveau des preuves scientifiques, le traitement par EA des
332 anévrismes de l'aorte thoracique descendante (AAT) était probablement bénéfique en termes
333 de mortalité opératoire et de morbidité sévère, à condition que les facteurs anatomiques soient
334 favorables à la pose d'une endoprothèse (collet proximal et distal d'au moins 20 mm de
335 longueur et diamètre < 38 mm). Sobocinski et al [26] avaient mis en évidence l'importance de
336 ces paramètres dans une série de 899 patients en montrant que le risque d'augmentation du
337 diamètre de l'AAT traité par EA était significativement plus élevé quand le collet proximal ou
338 distal avait un diamètre >38 mm ou une longueur inférieure à 20 mm avec comme
339 conséquence possible une moins bonne prévention du risque de rupture anévrysmale. Par
340 ailleurs la HAS avait aussi insisté sur la nécessité d'une surveillance annuelle par
341 tomodensitométrie ou IRM à la recherche d'une possible détérioration de l'EA.

342 **X- COMPLICATIONS SPÉCIFIQUES DES ENDOPROTHÈSES DE L'AORTE** 343 **THORACIQUE ET DE L'AORTE THORACOABDOMINALE**

344 Elles sont dominées par le risque de paraplégie et de dissection rétrograde.

345 **Risque médullaire**

346 Dans ces deux localisations, la supériorité modeste des EA vis-à-vis du risque de paraplégie
347 est expliquée par l'absence de clampage aortique et d'hypovolémie peropératoire.

348 Il est prouvé que le risque de paraplégie après EA augmente pour les anévrismes intéressant
349 la région T8 à T12 et lorsque la longueur de la couverture aortique est supérieure à 20 cm. Ce
350 risque est lié à la couverture des artères intercostales, des artères lombaires, éventuellement
351 de l'artère sous-clavière gauche voire des artères iliaques internes. Afin de limiter ce risque,
352 il est recommandé dans les anévrismes thoraciques étendus ou thoracoabdominaux de
353 revasculariser systématiquement l'artère sous-clavière gauche et les artères iliaques internes,
354 qui jouent un rôle essentiel dans la vascularisation médullaire et d'y associer un monitoring
355 strict de l'hémodynamique du patient. [23] Certaines équipes proposent aussi un drainage
356 préventif du LCR. Il apparaît aussi préférable en cas de couverture étendue de l'aorte

357 thoracique, de réaliser une réparation endovasculaire en deux temps afin de réduire le risque
358 d'ischémie médullaire.

359 **Dissection rétrograde de l'aorte thoracique**

360 La survenue d'une dissection rétrograde de l'aorte thoracique est une complication grave des
361 EA de l'aorte thoracique. Son incidence est de 2,5 % et le taux de mortalité est de l'ordre de
362 37 %. [27] La fréquence de cette complication augmente en cas de dissection et quand la
363 zone d'ancrage proximale de l'endoprothèse se situe dans la crosse aortique.

364

365 **XI- ANÉVRYSMES DE LA CROSSE AORTIQUE**

366 **Technique hybride**

367 Depuis quelques années, le traitement endovasculaire est apparu comme une alternative à la
368 chirurgie ouverte dans certains cas d'anévrismes de la crosse aortique. Mais la proximité des
369 troncs supra-aortiques (TSA) a limité l'utilisation exclusive des EA dans cette localisation et a
370 conduit à proposer dans un premier temps un traitement hybride associant la transposition
371 d'un ou de plusieurs TSA au déploiement de l'EA [28] selon la localisation de l'anévrisme
372 précisée selon la classification de Ishimaru [29] (Fig.4).

373 En zone 0 (Fig.4), la voie d'abord est une sternotomie éventuellement complétée par une
374 cervicotomie. Le pontage prothétique entre l'aorte ascendante et les TSA revascularise de
375 façon séquentielle le tronc artériel brachiocéphalique, l'artère carotide primitive gauche et
376 l'artère sous-clavière gauche (ASCG) (Fig.5a).

377 En zone 1 (Fig.4), la revascularisation de la carotide primitive gauche et de l'ASCG est
378 assurée par un pontage extra-anatomique intercarotidien associé à une transposition sous-
379 clavier-carotidienne gauche réalisée par voie cervicale pure (Fig.5b). En zone 2, la
380 revascularisation de l'ASCG est réalisée par une transposition sous-clavier-carotidienne
381 gauche (Fig.5c).

382 Aujourd'hui, ces techniques hybrides sont réservées aux patients à haut risque chirurgical.
383 Les patients à risque chirurgical moyen bénéficiant d'un remplacement chirurgical
384 conventionnel de l'aorte ascendante.

385 Une revue de la littérature concernant le traitement hybride de la crosse aortique publiée en
386 2012 incluait 1886 patients [30]. La mortalité hospitalière était de 10,8 %. Les taux moyens
387 d'AVC et d'ischémie médullaire étaient respectivement de 6,9 et de 6,8 %.

388

389 **Technique endovasculaire intégrale**

390 Récemment, des EA fenêtrées et/ou branchées ont été conçues spécifiquement dans cette
391 indication. Le cas de figure le plus fréquent et le moins risqué étant le patient ayant un
392 antécédent de remplacement prothétique long de l'aorte ascendante sans remplacement
393 valvulaire mécanique aortique pour une dissection Stanford A. Ce montage offre en effet une
394 longue zone d'ancrage proximal pour l'EA. Un modèle sur mesure à 2 branches internes
395 pour le tronc artériel brachiocéphalique, et la carotide commune gauche et plus récemment
396 un modèle à 3 branches incluant l'ASCG (Fig.7) ont été proposés par l'industrie. Des études
397 préliminaires ont été publiées avec un suivi limité à 30 jours, sans décès, mais avec un taux
398 d'AVC de 11 %.[31] Dans une autre étude multicentrique, on retrouvait 7 % de mortalité
399 hospitalière et 7 % d'AVC invalidants. [32] La faisabilité de ces procédures est donc
400 confirmée, mais le risque élevé d'AVC lié à ces procédures est un défi majeur à relever dans
401 les années à venir.

402 **XII- CONCLUSIONS**

403 La chirurgie aortique a été bouleversée par les techniques endovasculaires. Les endoprothèses
404 sont devenues la référence pour les anévrismes de l'aorte abdominale sous-rénale et de
405 l'aorte thoracique ayant une anatomie favorable. Le traitement endovasculaire des
406 anévrismes thoracoabdominaux est une option chez les patients à risque chirurgical et entre
407 des mains expertes, le traitement endovasculaire des anévrismes de la crosse aortique reste du
408 domaine des études contrôlées. Il aussi souligner que ces avancées technologiques ont permis
409 le développement des blocs opératoires hybrides dotés de capacités d'imagerie supérieures
410 permettant la réalisation d'autres techniques vasculaires veineuses ou artérielles moins
411 invasives.

412 **RÉFÉRENCES**

- 413 [1] Volodos NL, Shekhanin VE, Karpovich IP, Troian VI, Gur'ev IA. A self-fixing synthetic
414 blood vessel endoprosthesis (Russian). *Vestn Khir Im I I Grek* 1986;137:123-5.
- 415 [2] Parodi JC, Palmaz JC, Barone HD. Transfemoral intraluminal graft implantation for
416 abdominal aortic aneurysms. *Ann Vasc Surg* 1991;5:491-9.
- 417 [3] Tinelli G, Hertault A, Martin Gonzalez T, Spear R, Azzaoui R, Sobocinski J et al.
418 Evaluation of a new imaging software for aortic endograft planning. *Eur Rev Med Pharmacol*
419 *Sci.* 2017;21:2717-2724.
- 420 [4] Hertault A, Overbeck K, Sobocinski J, Azzaoui R, Fabre D, Haulon S. Recent
421 developments in intraoperative imaging and navigation during aortic interventions. *J*
422 *Cardiovasc Surg (Torino)*2017;58:883-888.
- 423 [5] Ricco JB, Letort M, Magnan PE, Pacchioni R; French AneuRx Study Group.
424 Endovascular repair of abdominal aortic aneurysm: one-year results of the French AneuRx
425 trial. *Ann Vasc Surg.* 2002;16:685-92.
- 426 [6] Greenhalgh RM, Brown LC, Kwong GP, Powell JT, Thompson SG; EVAR trial
427 participants. Comparison of endovascular aneurysm repair with open repair in patients with
428 abdominal aortic aneurysm (EVAR trial 1), 30-day operative mortality results: randomised
429 controlled trial. *Lancet.* 2004;364:843-8.
- 430 [7] Prinssen M, Verhoeven EL, Buth J, Cuypers PW, van Sambeek MR, Balm R et al. Dutch
431 Randomized Endovascular Aneurysm Management (DREAM) Trial Group. A randomized
432 trial comparing conventional and endovascular repair of abdominal aortic aneurysms. *N Engl*
433 *J Med.*2004;351:1607-18.
- 434 [8] Becquemin JP, Pillet JC, Lescalie F, Sapoval M, Goueffic Y, Lermusiaux P et al. ACE
435 trialists. A randomized controlled trial of endovascular aneurysm repair versus open surgery
436 for abdominal aortic aneurysms in low-to moderate-risk patients. *J Vasc Surg.* 2011;53:1167-
437 1173.
- 438 [9] Lederle FA, Freischlag JA, Kyriakides TC, Matsumura JS, Padberg FT Jr, Kohler TR et
439 al. OVER Veterans Affairs Cooperative Study Group. Long-term comparison of endovascular
440 and open repair of abdominal aortic aneurysm. *N Engl J Med.* 2012;367:1988-97.
- 441 [10] Powell JT, Sweeting MJ, Ulug P, Blankensteijn JD, Lederle FA, Becquemin JP et al.
442 EVAR-1, DREAM, OVER and ACE Trialists. Meta-analysis of individual-patient data from
443 EVAR-1, DREAM, OVER and ACE trials comparing outcomes of endovascular or open
444 repair for abdominal aortic aneurysm over 5 years. *Br J Surg.* 2017;104:166-178.
- 445 [11] EVAR Trial Participants. Endovascular aneurysm repair and outcome in patients unfit for
446 open repair of abdominal aortic aneurysm (EVAR trial 2): randomised controlled trial.
447 *Lancet,* 2005;365:2187-2192.
- 448 [12] Goudekettig SR, Fung Kon Jin PHP, Ünlü Ç, de Vries JPM. Systematic review and
449 meta-analysis of elective and urgent late open conversion after failed endovascular aneurysm
450 repair. *J Vasc Surg.* 2019. doi: 10.1016/j.jvs.2018.11.022. [Epub ahead of print]
- 451
- 452 [13] Antoniou GA, Georgiadis GS, Antoniou SA, Neequaye S, Brennan JA, Torella F et al.
453 Late Rupture of Abdominal Aortic Aneurysm After Previous Endovascular Repair: A
454 Systematic Review and Meta-analysis. *J Endovasc Ther* 2015;22:734-44.
- 455

- 456 [14] Wanhainen A, Verzini F, Van Herzelee I, Allaire E, Bown M, Cohnert T et al. European
457 Society for Vascular Surgery (ESVS) 2019 Clinical Practice Guidelines on the Management
458 of Abdominal Aorto-iliac Artery Aneurysms. *Eur J Vasc Endovasc Surg* 2019,
459 doi.org/10.1016/j.ejvs.2018.09.020, Published ahead of print.
- 460
- 461 [15] Chaikof EL, Dalman RL, Eskandari MK, Jackson BM, WA Lee, Mansour A et al. The
462 Society for Vascular Surgery practice guidelines on the care of patients with an abdominal
463 aortic aneurysm. *J Vasc Surg* 2019, <https://doi.org/10.1016/j.jvs.2017.10.044>, published
464 ahead of print.
- 465
- 466 [16] Schanzer A, Greenberg RK, Hevelone N, Robinson WP, Eslami MH, Goldberg et al.
467 Predictors of abdominal aortic aneurysm sac enlargement after endovascular repair.
468 *Circulation*. 2011;123:2848-55.
- 469
- 470 [17] Patel R, Powell JT, Sweeting MJ, Epstein DM, Barrett JK, Greenhalgh RM. The UK
471 Endovascular Aneurysm Repair (EVAR) randomised controlled trials: long-term follow-up
472 and cost-effectiveness analysis. *Health Technol Assess*. 2018;22:1-132.
- 473
- 474 [18] Haute Autorité de Santé (HAS), évaluation médico-économique des endoprothèses
475 aortiques abdominales, 2012 : Service documentation – information des publics, 2 avenue du
476 Stade de France - F 93218 Saint-Denis La Plaine CEDEX.
- 477
- 478 [19] Patel R, Sweeting MJ, Powell JT, Greenhalgh RM, EVAR trial investigators.
479 Endovascular versus open repair of abdominal aortic aneurysm in 15-years' follow-up of the
480 UK endovascular aneurysm repair trial 1 (EVAR trial 1): a randomised controlled trial.
481 *Lancet* 2016;388:2366-74.
- 482
- 483 [20] Keschenau PR, Ketting S, Mees B, Barbati ME, Grommes J, Gombert A et al. Open
484 Thoracic and Thoraco-abdominal Aortic Repair After Prior Endovascular Therapy. *Eur J*
485 *Vasc Endovasc Surg*. 2018;56:57-67.
- 486 [21] Guillou M, Bianchini A, Sobocinski J, Maurel B, D'elia P, Tyrrell M et al. Endovascular
487 treatment of thoracoabdominal aortic aneurysms. *J Vasc Surg*. 2012;56:65-73.
- 488 [22] De Bakey ME, Cooley DA. Successful resection of aneurysm of thoracic aorta and
489 replacement by graft. *J Am Med Assoc*. 1953.20;152:673-6.
- 490 [23] Greenberg RK, Lu Q, Roselli EE, Svensson LG, Moon MC, Hernandez AV et al.
491 Contemporary analysis of descending thoracic and thoracoabdominal aneurysm repair: a
492 comparison of endovascular and open techniques. *Circulation*. 2008;118:808-17.
- 493 [24] Dake MD, Miller DC, Semba CP, Mitchell RS, Walker PJ, Liddell RP. Transluminal
494 placement of endovascular stent-grafts for the treatment of descending thoracic aortic
495 aneurysms. *N Engl J Med*. 1994;331:1729-34.
- 496 [25] Corbillon E, Bergeron P, Poullié AI, Primus C, Ojasoo T, Gay J. The French National
497 Authority for Health reports on thoracic stent grafts. *J Vasc Surg*. 2008;47:1099-107.

- 498 [26] Sobocinski J, Patterson BO, Vidal-Diez A, Brownrigg JR, Thompson MM, Holt PJ.
 499 Preoperative morphology influences thoracic aortic aneurysm sac expansion after
 500 endovascular repair. Br J Surg. 2016;103:819-29.
- 501 [27] Chen Y, Zhang S, Liu L, Lu Q, Zhang T, Jing Z. Retrograde Type A Aortic Dissection
 502 After Thoracic Endovascular Aortic Repair: A Systematic Review and Meta-Analysis. J Am
 503 Heart Assoc.2017;6:1-11.
- 504 [28] Faure EM, Canaud L, Marty-Ané C, Alric P. Hybrid aortic arch repair for dissecting
 505 aneurysm. J Thorac Cardiovasc Surg. 2016;152:162-8.
- 506 [29] Shimaru S. Endografting of the aortic arch. J Endovasc Ther 2004;11:62-71.
- 507 [30] Cao P, De Rango P, Czerny M, Evangelista A, Fattori R, Nienaber C et al. Systematic
 508 review of clinical outcomes in hybrid procedures for aortic arch dissections and other arch
 509 diseases. J Thorac Cardiovasc Surg. 2012;144:1286-300.
- 510 [31] Spear R, Haulon S, Ohki T, Tsilimparis N, Kanaoka Y, Milne CP et al. Subsequent
 511 Results for Arch Aneurysm Repair with Inner Branched Endografts. Eur J Vasc Endovasc
 512 Surg 2016;51:380-5.
- 513 [32] Czerny M, Rylski B, Morlock J, Schröfel H, Beyersdorf F, Saint Lebes B et al.
 514 Orthotopic branched endovascular aortic arch repair in patients who cannot undergo classical
 515 surgery. Eur J Cardiothorac Surg 2018; 53:1007-1012.

516
 517

518 **LÉGENDES DES FIGURES**

519

520 **Figure 1. Technique pose d'une endoprothèse pour un anévrisme de l'aorte abdominale** 521 **sous-rénale (endoprothèse Zenith ®)**

522 A : Cathétérisme iliaque droit et montée du corps de l'endoprothèse aortique.

523 B : Positionnement du corps de l'endoprothèse en plaçant les marqueurs de la partie couverte
 524 de l'endoprothèse au ras des artères rénales et en repérant le marqueur distal du jambage
 525 controlatéral.

526 C : Largage proximal du corps de l'endoprothèse et libération des stents proximaux non
 527 couverts. Cathétérisme du jambage iliaque controlatéral en vérifiant la position du cathéter à
 528 l'intérieur de l'endoprothèse.

529 D : Montée de l'extension controlatérale

530 E : Largage de l'extension controlatérale qui sera suivie du largage distal du corps de
 531 l'endoprothèse. Ce temps sera suivi par le modelage au ballon du corps et des branches de
 532 l'endoprothèse

533

534 **Figure 2. Types d'endofuites après mise en place d'une endoprothèse de l'aorte** 535 **abdominale sous-rénale**

536 Type 1 : zones d'ancrage proximale ou distale insuffisante, l'anévrisme continue à être
 537 perfusé avec un risque de rupture.

538 Type 2 : reflux des artères collatérales (Artère mésentérique inférieure et artères lombaires)
539 dans le sac anévrysmal.

540 Type 3 : fuite entre deux composants de l'endoprothèse en rapport avec un chevauchement
541 insuffisant des modules de l'endoprothèse.

542 Type 4 : porosité du revêtement prothétique de l'endoprothèse.

543

544 **Figure 3. Endoprothèse branchée ou fenêtrée pour un anévrysme aortique juxtarénal ou**
545 **thoracoabdominal**

546 A : Anévrysme aortique juxtarénal avec un collet sous-rénal <10 mm nécessitant la mise en
547 place d'une endoprothèse fenêtrée sur mesure pour assurer l'exclusion de l'anévrysme et
548 revasculariser les artères rénales. Chaque fenêtrée rénale est cathétérisée avec mise en place
549 d'un stent couvert. Une échancrure à la partie haute de l'endoprothèse permet d'assurer la
550 vascularisation de l'artère mésentérique supérieure.

551 B : Anévrysme thoracoabdominal nécessitant la mise en place d'une endoprothèse
552 multibranches (4 branches) sur mesure pour assurer l'exclusion de l'anévrysme aortique et
553 revasculariser les artères viscérales et les deux artères rénales. Les marqueurs radio-opaques
554 au niveau des branches permettent l'orientation de l'endoprothèse. Le cathétérisme des
555 branches nécessite un abord brachial pour récupérer avec un lasso, le guide prépositionné
556 dans la branche de l'endoprothèse. Un stent couvert sert de pont entre chaque jambage et
557 l'artère viscérale correspondante.

558

559 **Figure 4. Localisation des anévrysmes de la crosse aortique selon la classification**
560 **d'Ishimaru [26]**

561 La localisation des anévrysmes de la crosse aortique selon la classification d'Ishimaru permet
562 d'adapter la stratégie endovasculaire en fonction de la zone d'implantation proximale de
563 l'endoprothèse et de prévoir la technique hybride de revascularisation des troncs supra-
564 aortiques la plus appropriée.

565

566 **Figure 5. Endoprothèse de la crosse aortique avec revascularisation chirurgicale des**
567 **troncs supra-aortiques : Techniques hybrides.**

568 A : zone 0 : Transposition chirurgicale des trois troncs supra-aortiques à partir de l'aorte
569 ascendante par une prothèse aortique bifurquée et des revascularisations séquentielles.

570 B : zone 1 : Pontage intercarotidien associé à une transposition sous-clavio-carotidienne
571 gauche.

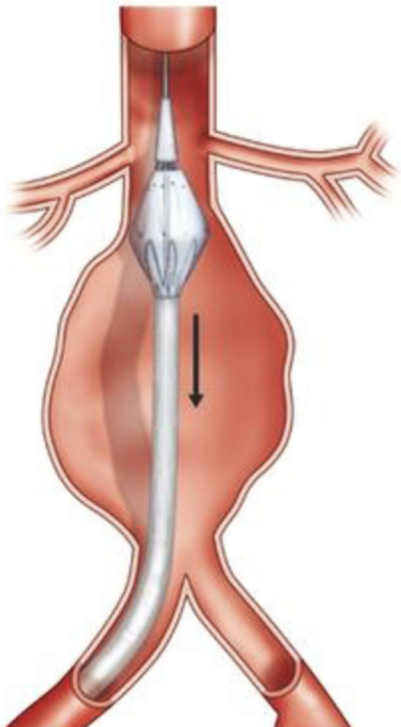
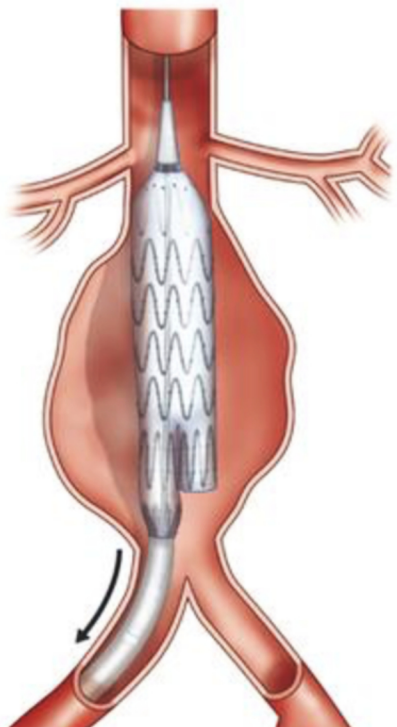
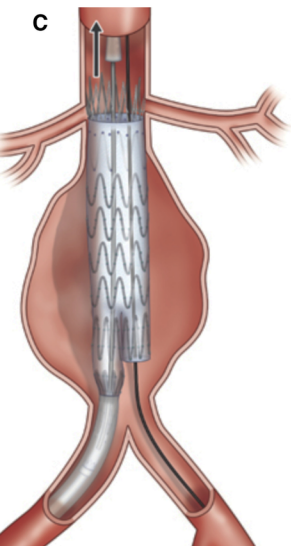
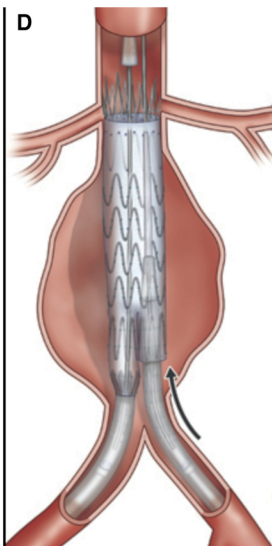
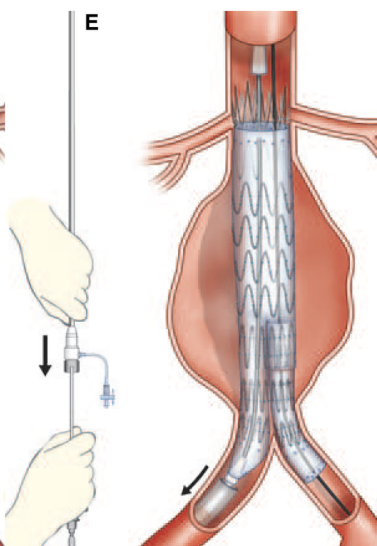
572 C : zone 2/3 : Transposition sous-clavio-carotidienne gauche afin de préserver un collet
573 aortique suffisamment long pour assurer l'étanchéité de l'endoprothèse.

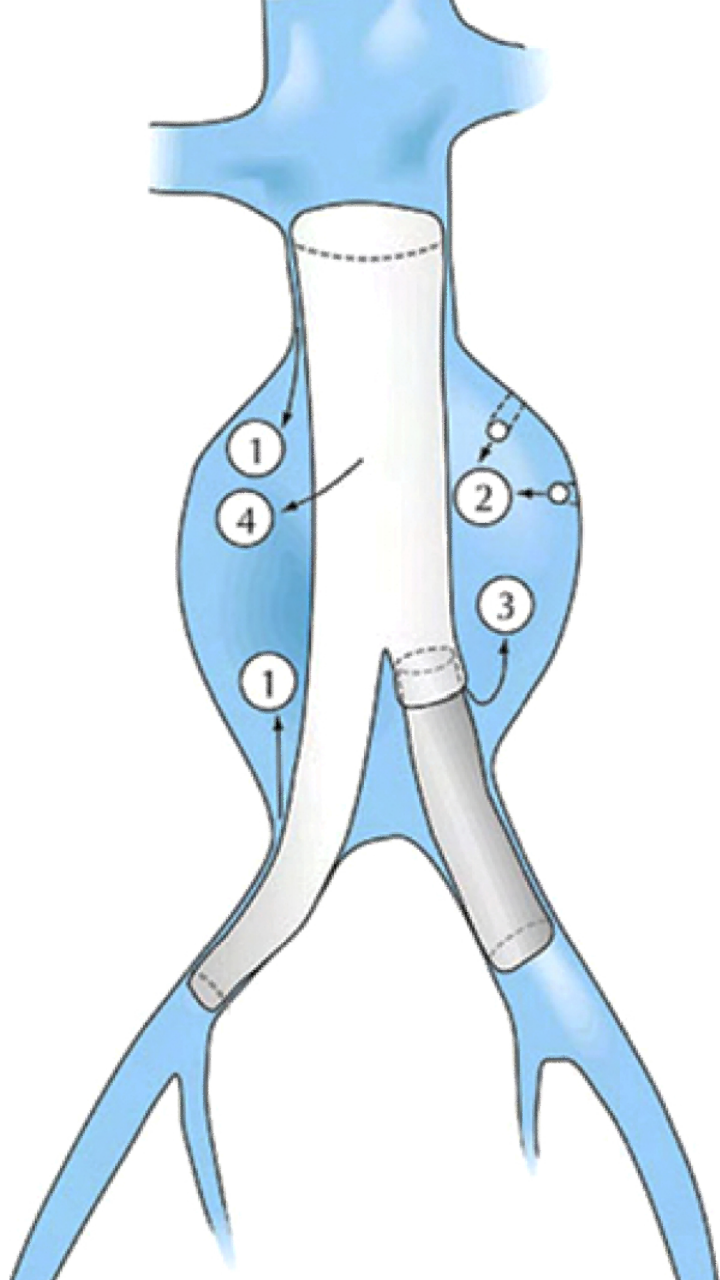
574

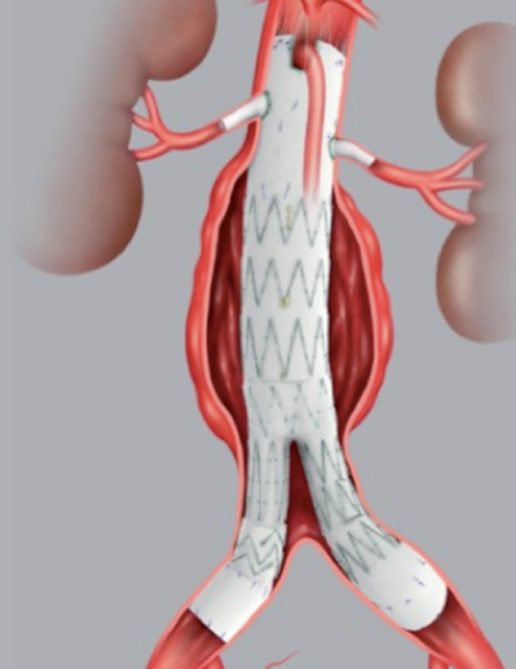

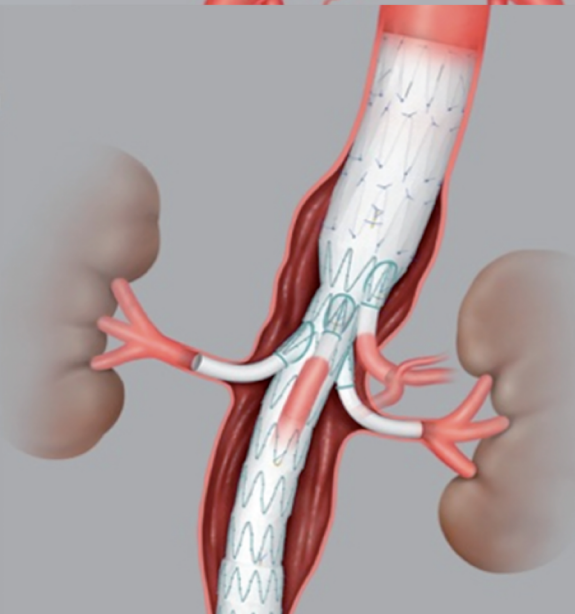
575 **Figure 6. Endoprothèse branchée de la crosse aortique**

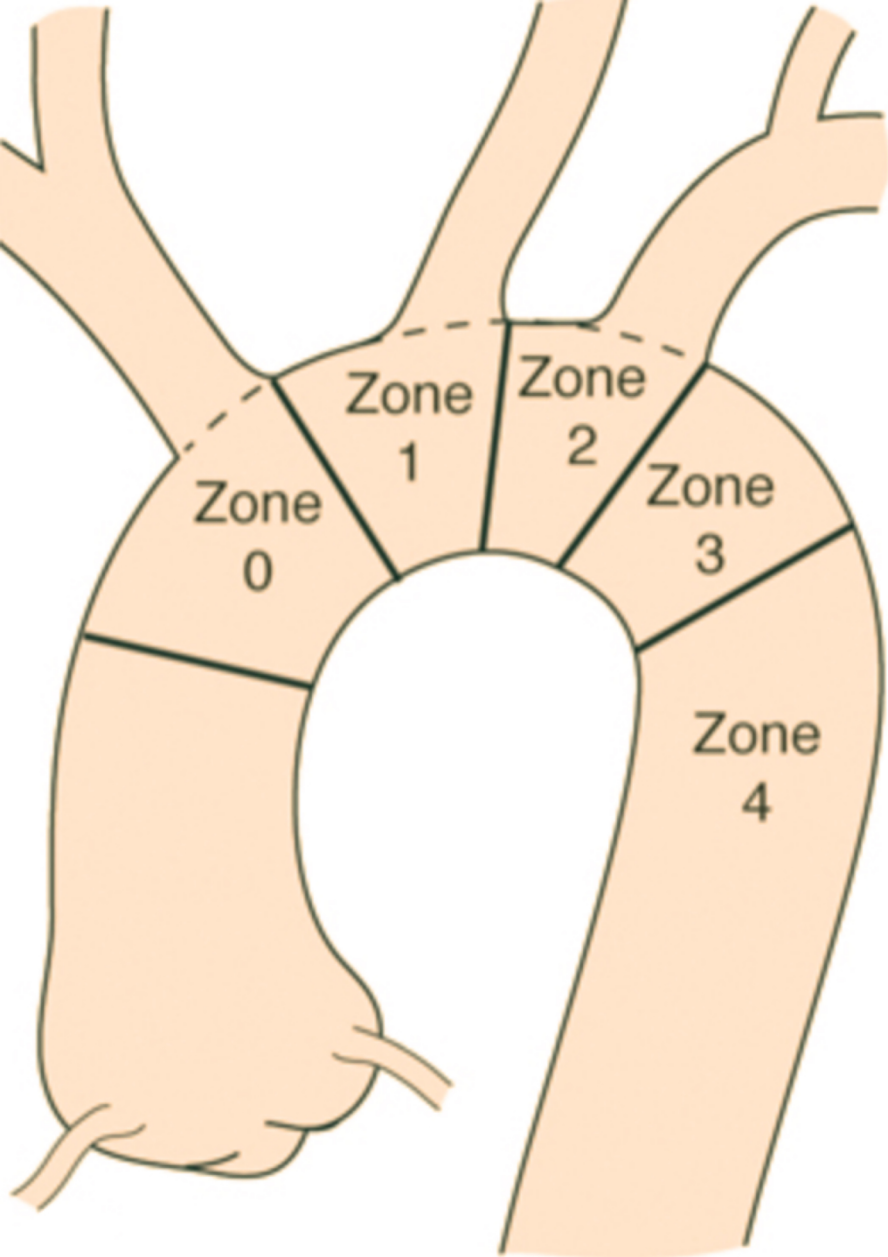
576 A : Les modèles d'endoprothèses branchées disponibles pour la crosse aortique utilisent deux
577 branches internes antérogrades à connecter au tronc artériel brachio-céphalique (2,3) et à la
578 carotide commune gauche (6) tandis que l'artère sous-clavière gauche (5) est généralement
579 débranchée dans une procédure en deux étapes. Une sonde d'entraînement électrosystolique
580 est mise en place par voie veineuse (1,4) dans les cavités cardiaques droites.

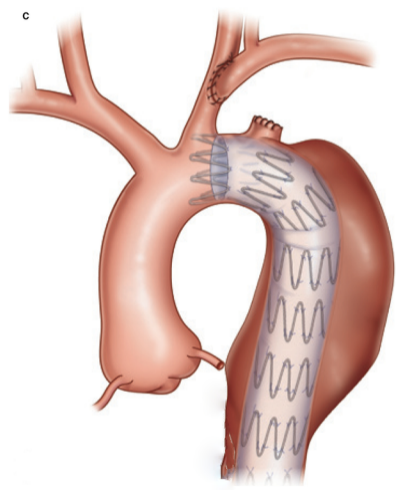
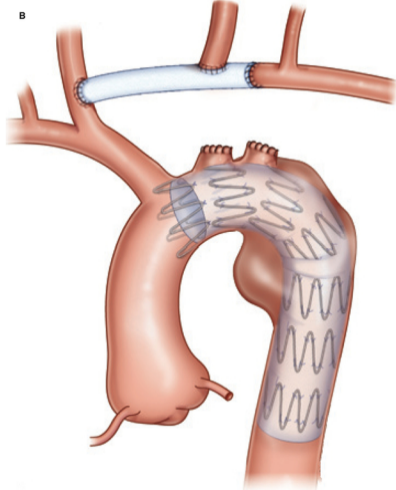
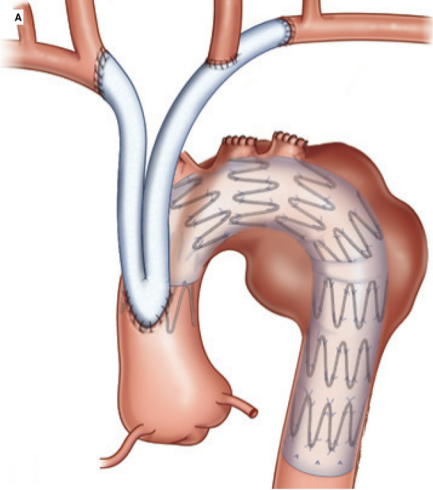
581 B : Angiographie peropératoire montrant l'endoprothèse et les branches revascularisant le
582 tronc artériel brachiocéphalique et la carotide commune gauche.

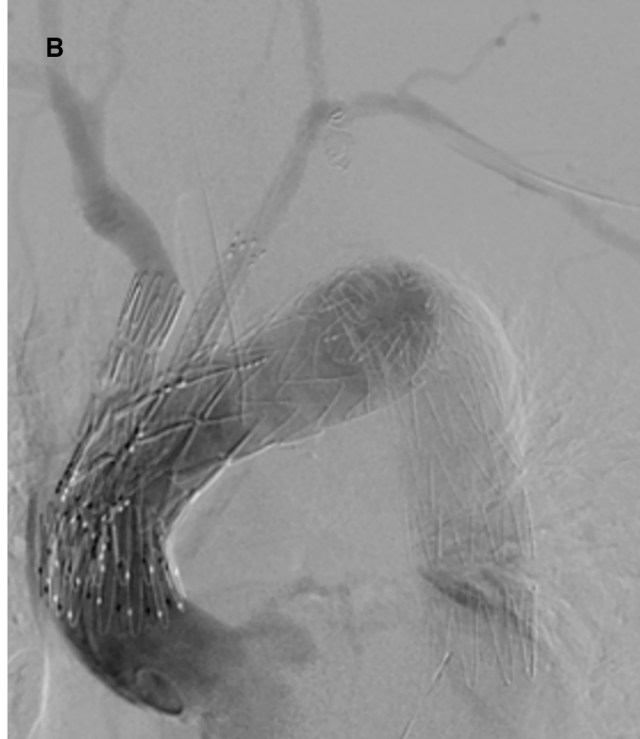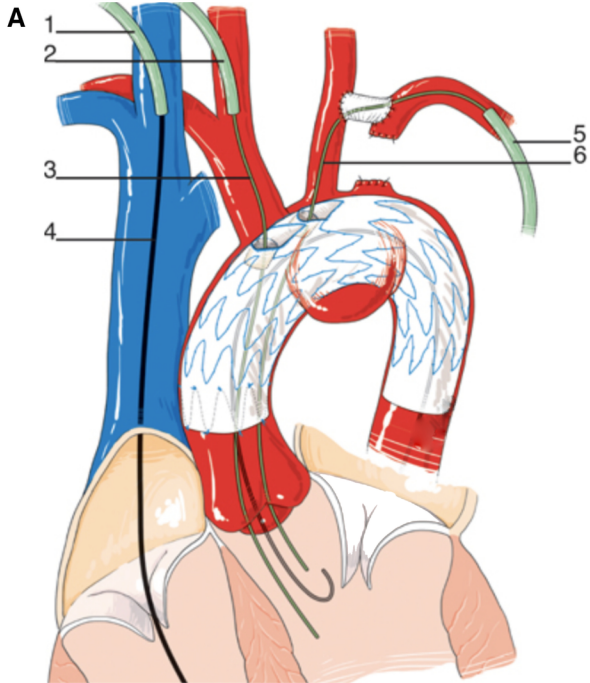
A**B****C****D****E**



A**B**







Tableau

Tableau 1 : Résumé des principaux résultats des essais randomisés comparant le traitement endovasculaire et la chirurgie ouverte des anévrysmes de l'aorte abdominale sous-rénale				
Études	Pays	Périodes	Patients	Résultats
EVAR 1	GB	1999-2003	1082	Mortalité postopératoire (30 jours) inférieure après EVAR (1,7% vs 4,7%). Ce bénéfice précoce est perdu à deux ans. Après 8 ans, augmentation de la mortalité liée à l'anévrysme traité (réintervention, rupture). Taux de réintervention plus élevé après EVAR.
DREAM	Pays-Bas	2000-2003	351	Mortalité postopératoire (30 jours) inférieure après EVAR (1,2% vs 4,6%). Ce bénéfice précoce est perdu après un an. Survie à long terme comparable. Taux de réintervention plus élevé après EVAR.
OVER	USA	2002-2008	881	Mortalité postopératoire (30 jours) inférieure après EVAR (0,5% vs 3%). Ce bénéfice précoce est perdu à trois ans. Taux de réintervention comparable, pas de différence de qualité de vie, cout global comparable.
ACE	France	2003-2008	316	Mortalité postopératoire (30 jours) comparable (1,3% vs 0,6%). Pas de différence de survie à 3 ans. Taux de réintervention plus élevé après EVAR.
GB : Grande Bretagne, USA : États-Unis d'Amérique, EVAR : Traitement endovasculaire des anévrysmes aortiques				

Tableau 2 : Cout moyen par patient des procédures et de la surveillance dans l'étude randomisée EVAR1 entre chirurgie ouverte et chirurgie endovasculaire (EVAR)

Années	Cout des procédures et des réinterventions (€)			Cout de la surveillance incluant l'imagerie			Cout total (€)		
	Chirurgie	EVAR	Différence *	Chirurgie	EVAR	Différence *	Chirurgie	EVAR	Différence *
1	13 725	15 660	1935	218	405	187	13 857	16 051	2194
2 à 14	1206	2511	1305	929	1217	288	2019	3623	1604
Total	14 931	18 171	3240	1147	1622	475	15 876	19 674	3798
95%CI †			[1934-4546]			[430-521]			[2338-5258]

* Différence entre EVAR et chirurgie ouverte, † Intervalle de confiance à 95%