



**HAL**  
open science

## Le duodéanal switch robot-assisté

Émilie Brallet, Nicolas Reibel

► **To cite this version:**

Émilie Brallet, Nicolas Reibel. Le duodéanal switch robot-assisté. Inter bloc, 2015, 34, pp.128 - 132. <10.1016/j.bloc.2015.04.011>. <hal-03488233>

**HAL Id: hal-03488233**

**<https://hal.science/hal-03488233v1>**

Submitted on 20 Jul 2022

HAL is a multi-disciplinary open access archive for the deposit and dissemination of scientific research documents, whether they are published or not. The documents may come from teaching and research institutions in France or abroad, or from public or private research centers.

L'archive ouverte pluridisciplinaire HAL, est destinée au dépôt et à la diffusion de documents scientifiques de niveau recherche, publiés ou non, émanant des établissements d'enseignement et de recherche français ou étrangers, des laboratoires publics ou privés.



Distributed under a Creative Commons CC BY-NC 4.0 - Attribution - Non-commercial use - International License

## technique chirurgicale

## Le duodéнал switch robot-assisté

ÉMILIE BRALLET\*  
IbodeNICOLAS REIBEL  
Chirurgien digestif,  
Praticien hospitalierBloc opératoire de chirurgie  
générale et d'urgences,  
Hôpital Central, CHU de Nancy,  
29 avenue Maréchal-de-Lattre-  
de-Tassigny, 54000 Nancy,  
France

■ Le duodéнал switch associe une gastrectomie en manchon et une dérivation bilio-pancréatique, c'est une technique complexe particulièrement sur des patients en super-obésité qui présentent plus de comorbidités ■ Par sa précision, la chirurgie robot-assistée permet d'effectuer avec plus de sécurité ce geste, réduisant ainsi les risques ■ L'utilisation du robot chirurgical nécessite des compétences spécifiques pour toute l'équipe présente au bloc opératoire.

© 2015 Publié par Elsevier Masson SAS

**Mots clés** – chirurgie de l'obésité ; duodéнал switch ; Ibode ; robot chirurgical ; technique chirurgicale

**The robot-assisted duodenal switch.** The duodenal switch combines a sleeve gastrectomy and a biliopancreatic diversion. It is a complex technique, particularly for extremely obese patients who present more comorbidities. Thanks to its precision, robot-assisted surgery enables this procedure to be carried out more safely, thereby reducing the risks. The use of robotic equipment requires specific skills for the whole team present in the operating theatre.

© 2015 Published by Elsevier Masson SAS

**Keywords** – odenal switch; surgical robot; surgical technique; theatre nurse; weight-loss surgery

L'obésité est un problème de santé publique grandissant depuis plus de vingt ans. Les patients obèses présentent de nombreux facteurs de risques associés engendrant un risque de morbidité et un surcoût pour le système de santé<sup>1</sup>. La chirurgie pour patients obèses est apparue aux États-Unis dans les années 1960 et a donné lieu à de nouvelles techniques de chirurgie dite "bariatrique"<sup>2</sup> quand les traitements médicaux, psychologiques et nutritionnels ont échoué. Elle débute en laparotomie avec la technique de Scopirano<sup>3</sup>. Puis, grâce au développement de la coelioscopie, dans les années 1990, une nouvelle technique est décrite par P. Marceau et DS. Hess<sup>4</sup>. Depuis, différentes techniques se sont développées selon les degrés d'obésité.

Puis, la chirurgie robotique est apparue il y a une dizaine d'années, avec dans un premier temps des interventions en urologie mais très peu en digestif. La chirurgie robotique digestive est limitée à certains gestes car le robot chirurgical Da Vinci® apporte une amélioration significative du geste par rapport à la coeliochirurgie.

La chirurgie bariatrique est concernée par les bénéfices d'une chirurgie robotique assistée seulement dans le cas du duodéнал switch.

## INDICATIONS ET TECHNIQUES OPÉRATOIRES EN CHIRURGIE BARIATRIQUE

La chirurgie bariatrique comporte plusieurs techniques et indications.

### Les indications

L'obésité, définie par l'indice de masse corporelle (IMC), se décline en deux stades : morbide (entre 35 et 40 kg/m<sup>2</sup>) et super-obésité (de 40 à 50 kg/m<sup>2</sup> et plus). L'obésité morbide, qui correspond à une surcharge pondérale compliquée d'autres pathologies, se fonde sur des profils de morbidité et de mortalité définis par les compagnies d'assurance pour les populations de type caucasien.

Pour traiter ces patients à haut risque, dont l'approche médicale et le suivi nutritionnel ont été un échec, la chirurgie est envisagée.

### Les différentes techniques

#### ■ Les techniques restrictives<sup>5</sup> :

- l'anneau gastrique ajustable consiste à la mise en place d'un anneau autour de l'estomac, relié à un boîtier sous-cutané, permettant le rétrécissement du passage du bol alimentaire (comme dans un sablier) ;

- la gastroplastie verticale calibrée Mason Mc Lean consiste à la confection d'un néopylore avec rétrécissement de l'estomac.

■ **Les techniques de malabsorption** pour lesquelles il s'agit de créer un court-circuit soit jéjuno-iléal, soit bilio-intestinal ont été abandonnées en raison des complications métaboliques sévères et de la mortalité.

#### ■ Les techniques mixtes :

- le court circuit gastrique (ou *gastric bypass*) avec plusieurs variantes : le *bypass* bandé, le *bypass*

\* Auteur correspondant.

Adresse e-mail :  
interbloc@elsevier.com  
(É. Brallet).

## La chirurgie de l'obésité

oméga (mini *bypass*) et le *bypass* endoscopique (EndoBarrier™) consistent à la section de l'estomac et de multiples anastomoses de dérivation réalisables sous cœlioscopie ;

- la *sleeve gastrectomy* ou gastrectomie en gouttière consiste en une tubulisation gastrique réalisable sous cœlioscopie et qui est également le premier temps chirurgical du duodénil switch ;
- le duodénil switch comprend une *sleeve* dans un premier temps puis une anastomose gastro-entérale avec une anse alimentaire d'1,5 m, une anse bilio-pancréatique de plus de 2 m et une anse commune d'1 m.

### Les indications du duodénil switch

Les indications opératoires pour bénéficier d'un duodénil switch sont :

- un indice de masse corporelle supérieur à 50 kg/m<sup>2</sup> ;
- des facteurs de risques associés tels que le diabète, l'hypertension artérielle, l'hypercholestérolémie, le syndrome d'apnée du sommeil.

### LA TECHNIQUE ROBOTIQUE

Il existe deux techniques chirurgicales pour réaliser le duodénil switch robot-assisté.

#### La technique selon Sudan

La technique selon Sudan [1] a été décrite en octobre 2000. Elle associe une technique restrictive par la réalisation d'une *sleeve gastrectomy* (gastrectomie de l'antrum de l'estomac) dans un premier temps, afin de diminuer la capacité de l'estomac tout en préservant le pylore et une technique malabsorptive par la réalisation d'une Roux-en-Y avec une anse alimentaire de 2,5 m et une anse commune de 1 m à partir du cæcum. Une anastomose iléo-iléale est donc réalisée à 1 m du cæcum pour la confection de la Roux-en-Y et une anastomose duodéno-iléale pour l'anse commune. Est également effectuée une appendicectomie et une cholécystectomie.

#### La technique selon Ramos

La technique selon Ramos [2] a été décrite en mai 2007. Elle donne de meilleurs résultats de

perte de poids en termes de durée et de quantité mais elle est plus difficile et complexe à réaliser sous cœlioscopie. Il s'agit de procéder à une

*sleeve gastrectomy* dans un premier temps chirurgical puis, de réaliser à distance une double boucle bilio-pancréatique, préservant le pylore, avec une anse alimentaire de 2 m et une anse commune d'1 m.

■ **Le duodénil switch associe une gastrectomie en manchon et une dérivation bilio-pancréatique.** Il peut être réalisé soit en un temps, soit en deux [1] (de manière pré-

férentielle chez les patients super-obèses présentant un risque opératoire élevé), tout d'abord la gastrectomie en manchon puis la dérivation bilio-pancréatique si la perte de poids est insuffisante.

■ **Ce deuxième temps du duodénil switch peut être réalisé à l'aide d'un robot Da Vinci®.**

Les principales difficultés de cette intervention concernent la dissection duodénale et l'anastomose duodéno-iléale. La mesure de la longueur de l'anse commune (qui ne doit pas être inférieure à 1 m) et l'identification des anses alimentaire et bilio-pancréatique doivent être précises pour éviter les risques de carences sévères post-opératoires ou les malfaçons. L'utilisation d'instruments robotiques facilite la réalisation de l'anastomose duodéno-iléale manuelle et la dissection de la portion mobile du premier duodénum grâce à la vision en trois dimensions.

### TECHNIQUE DU DUODÉNIL SWITCH ROBOT-ASSISTÉ

Le patient est installé par les infirmières, le chirurgien, l'aide-opérateur et l'équipe anesthésiste en décubitus dorsal. Les fesses se situent au bord inférieur de la table, les membres inférieurs en abduction sont placés sur des appuie-jambiers de type "gouttières". Les hanches et les genoux sont légèrement fléchis. Le bras gauche est placé le long du corps, et le droit en abduction à 90°. Une inclinaison proclive d'environ 30° est appliquée après avoir attaché le patient à la table par des sangles crurales.

#### Positionnement des trocarts

Après, insufflation à l'aiguille de Veress dans l'hypocondre gauche à 13 mmHg, un trocart

### NOTES

<sup>1</sup> Mémoire présenté par Émilie Brallet pour obtenir le DIU de Chirurgie robotique - Année 2013-2014. Faculté de Médecine Nancy. École de chirurgie.

<sup>2</sup> Bariatrique : du grec *baros*, lourd. Le terme bariatrique signifie "étude de l'obésité". Créé en 1965, il décrit le domaine médical s'intéressant aux causes, aux préventions et au traitement de l'obésité.

[www.vulgaris-medical.com/encyclopedie-medicale/chirurgie-bariatrique](http://www.vulgaris-medical.com/encyclopedie-medicale/chirurgie-bariatrique)

<sup>3</sup> Décrite par Scopinaro, la diversion bilio-pancréatique ou *bypass* bilio-pancréatique, associe une gastrectomie des deux-tiers à une dérivation de l'intestin grêle et une cholécystectomie. La gastrectomie est subtotale et ne laisse en place qu'une petite poche stomacale supérieure de 100 à 400 mL (généralement 200 mL lorsque le poids du patient est supérieur à 220 % du poids idéal, 400 mL dans les autres cas). L'intestin grêle est dérivé à mi-parcours avec création d'une gastro-entéro-anastomose sur une longue anse en Y ; l'intestin grêle fonctionnel, qui va donc de cette anastomose gastro-jéjunale à la valvule iléo-caecale, ne mesure alors que 50 cm. [www.chirurgie-obesite-lyon.fr/l-obesite-en-question-p,fr,40,140.html](http://www.chirurgie-obesite-lyon.fr/l-obesite-en-question-p,fr,40,140.html)

<sup>4</sup> La dérivation bilio-pancréatique avec "duodénil switch" selon la technique décrite par P. Marceau et DS. Hess comporte une résection gastrique verticale sous forme de gastroplastie verticale calibrée avec résection ou *sleeve gastrectomy* emportant environ les deux tiers de l'estomac et calibrée sur une bougie 50 french et respectant l'essentiel de l'antrum gastrique. La cholécystectomie est systématique. Une longue anse bilio-pancréatique en Y confectionnée de la manière suivante avec section agrafage du duodénum à environ 5 cm en aval du pylore, anastomose duodéno-iléale avec les deux derniers mètres cinquante du grêle, la longue anse en Y bilio-pancréatique étant anastomosée à l'anse alimentaire de manière latéro-latérale, un mètre en amont de la jonction iléo-caecale. [www.academie-chirurgie.fr/ememoires/005\\_2006\\_5\\_3\\_37x40.pdf](http://www.academie-chirurgie.fr/ememoires/005_2006_5_3_37x40.pdf)

<sup>5</sup> Reibel N, L. Brunaud L. DU obésité Techniques chirurgies bariatriques.

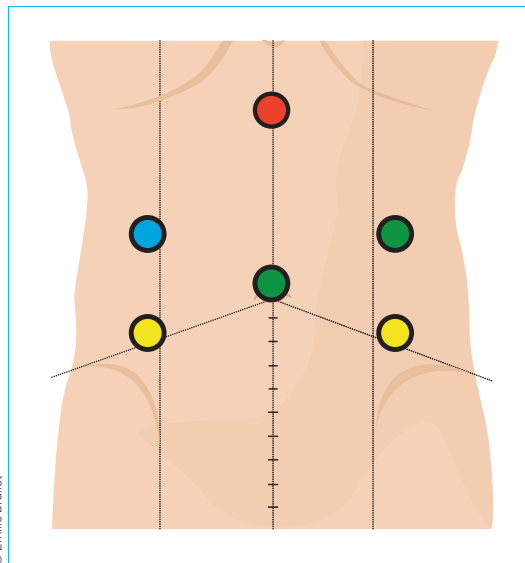


Figure 1. Positionnement des trocarts.

un trocart de 5 mm est introduit dans le flanc droit pour l'écarteur à foie (figure 1, point bleu).

### Installation du robot et de l'équipe chirurgicale

Le chariot du robot est placé au dessus de l'épaule gauche du patient (figure 2). La console du chirurgien est positionnée à distance du patient. Le chirurgien contrôle depuis la console l'optique ainsi que les bras droit et gauche du robot (trocarts 1 à 3). L'écarteur à foie (trocart 6) est tenu par un bras autofixant ou par un deuxième aide-opérateur. Le premier aide se place entre les jambes du patient et utilise les trocarts 4 et 5. La colonne vidéo est placée à 9 heures.

### Temps opératoires

L'intervention débute par le repérage de la jonction iléo-caecale et la mesure de l'anse commune d'une longueur de 1 m, à l'aide d'un lacs de 50 cm déroulé le long du bord anti-mésentérique de l'iléon sans traction sur l'intestin pour éviter de réaliser une anse trop courte. Ce temps opératoire est réalisé à l'aide d'instruments coelioscopiques standards pour apprécier la traction sur les tissus et diminuer le risque de traumatisme intestinal (celui-ci est plus élevé avec les instruments du robot qui sont dénués de retour de force). Un fil repère sur l'intestin et deux clips en aval sont placés pour repérer le sens du péristaltisme.

### Mesure de l'anse alimentaire

Cette mesure est effectuée à partir du fil repère selon les mêmes principes que la mesure de l'anse commune pour obtenir une anse alimentaire d'une longueur de 1,5 m. À cette distance est placé un lacs transmésentérique au raz de l'iléon (qui sera utilisé pour ascensionner le grêle en précolique contre le duodénum) et deux clips sur le segment d'aval pour repérer le sens du péristaltisme.

### Dissection du duodénum

La dissection est réalisée 2 cm à droite du pylore au niveau de la portion mobile du premier duodénum en utilisant une pince bipolaire bras gauche et un crochet coagulateur bras droit du robot. Le duodénum est sectionné par l'aide-opérateur grâce à une agrafeuse linéaire coupante.

### Anastomose duodéno-iléale

Après avoir ascensionné grâce au lacs l'extrémité proximale de l'anse alimentaire en précolique au

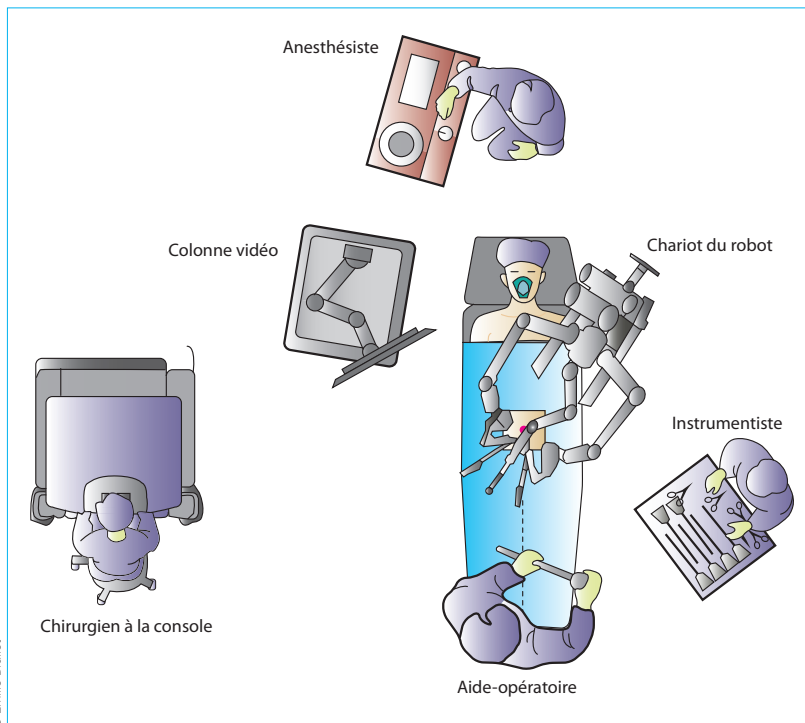


Figure 2. Installation de la salle d'opération.

sans lame de 12 mm est introduit sur la ligne médiane 15 cm sous l'appendice xiphoïde pour l'optique (figure 1, point rouge). Puis deux trocarts de 8 mm pour les bras du robot sont positionnés dans les hypocondres gauche et droit (figure 1, point jaunes), suivis de deux trocarts sans lame de 12 mm dans le flanc gauche et en para médian droit au niveau de l'ombilic pour l'aide-opérateur (figure 1, point verts). Pour finir,

## La chirurgie de l'obésité

contact de la tranche proximale de section du duodénum, un surjet d'adossement séro-séreux est effectué au Vicryl 3/0, puis une duodénotomie et une iléotomie de 15 mm en miroir pour confectionner une duodéno-iléostomie terminolatérale par un surjet continu plan total de Vicryl 3/0.

### Anastomose iléo-iléale

L'anse alimentaire est déroulée vers l'aval pour retrouver le fil repère marquant le début de l'anse commune. Ce point de jonction anse alimentaire/anse commune est alors placé contre l'anse bilio-pancréatique (environ 5 cm en amont de l'anastomose duodéno-iléale) les deux anses sont maintenues côte à côte par l'aide-opératoire.

Le chirurgien pratique une iléotomie sur le bord anti-mésentérique de chacune des deux anses pour permettre l'introduction d'une agrafeuse linéaire coupante de 60 mm de longueur par l'aide-opératoire pour réaliser l'iléo-iléostomie latérale.

Le chirurgien ferme l'iléotomie par un surjet extramuqueux au Vicryl 3/0.

### Section du grêle

Le grêle est sectionné entre les deux anastomoses par une agrafeuse linéaire coupante manipulée par l'aide selon la technique décrite par Almino Cardoso Ramos [2], réalisant un duodéna switch avec une anse alimentaire de 1,5 m et une anse commune de 1 m.

### Test au bleu de méthylène et drainage

Un test d'étanchéité de l'anastomose duodéno-iléale est réalisé par instillation de bleu de méthylène par la sonde nasogastrique avant de la retirer. Un drainage est pratiqué avec un drain de Blake CH 19 placé en sous-hépatique à proximité de l'anastomose duodéno-iléale, extériorisé par l'incision du trocart de 12 mm paramédian droit. Aucune péritonisation n'est réalisée et la peau est fermée de façon exclusive.

## SUITES OPÉRATOIRES

■ **Dans les suites immédiates**, le patient garde sa sonde nasogastrique pendant 24 à 48 heures.

Le drain de Blake sera retiré au bout de 48 heures s'il n'est plus productif. La reprise de l'alimentation se fait à J 1 avec un régime alimentaire R1 (léger) dans un premier temps.

La perfusion est conservée pendant un à trois jours. La fréquence des selles à type de diarrhée est surveillée.

■ **À moyen et long terme**. Dans les suites opératoires tardives, le patient reçoit une supplémentation en vitamines A, B<sub>9</sub>, B<sub>12</sub>, D, en calcium et en fer qui fera l'objet d'un suivi biologique (bilan sanguin tous les trois mois la première année, tous les six mois puis tous les ans).

■ **Les complications qui peuvent survenir** après ce geste chirurgical, sont nombreuses mais très

rare [3] :

- une intolérance à la nourriture avec vomissements et troubles électrolytiques ;
- une obstruction de l'intestin grêle ;
- des douleurs abdominales ;
- une fistule anastomotique ;

**Pour prévenir les complications et assurer une surveillance de la perte de poids, une prise en charge multidisciplinaire est mise en place**

- un abcès ;
- une sténose sur une anastomose ;
- une dénutrition avec risque de carences en micro-nutriments ;
- une colique hépatique (par la stase de la bile dans l'anse non alimentaire) ;
- une infection du site opératoire ;
- une hernie au niveau des orifices de trocarts ;
- un ulcère anastomotique ;
- la diarrhée ;
- un reflux gastro-œsophagien ;
- une embolie pulmonaire ;
- des saignements gastro-intestinaux.

■ **Pour prévenir toutes ses complications et assurer une surveillance de la perte de poids** (représentant 70 à 80 % du poids de départ), une prise en charge multidisciplinaire est mise en place :

- suivi nutritionnel par la diététicienne ;
- supplémentation en vitamines ;
- traitement par inhibiteur de la pompe à protons ;
- surveillance hydro-électrolytique et endocrinienne (pour éviter l'ostéoporose lié à la perte de poids) ;
- suivi chirurgical (à un mois, trois mois, six mois et un an) ;
- consultations avec le psychologue.

RÉFÉRENCES

[1] Sudan R, Puri V, Sudan D. Robotically assisted biliary pancreatic diversion with a duodenal switch: a new technique. *Surg Endosc.* 2007 May;21(5):729-33.  
 [2] Ramos AC, Galvao Neto M, Santana Galvao M et al. Simplified laparoscopic duodenal switch. *Surg Obes Relat Dis.* 2007 Sep-Oct;3(5):565-8.  
 [3] Biertho L, Lebel S, Marceau S et al. Perioperative complications in a consecutive series of 1000 duodenal switches. *Surg Obes Relat Dis.* 2013 Jan-Feb;9(1):63-8.  
 [4] Fantola G, Nguyen-Thi PL, Reibel N et al. Risk Factors for Postoperative Morbidity After Totally Robotic Gastric Bypass in 302 Consecutive Patients. *Obes Surg.* 2014 Dec 14. [Epub ahead of print]

TABLEAU 1. Caractéristiques des patients avant sleeve gastrectomy.

	Moyenne	Extrêmes
Âge (année)	45,7	30-58
Poids (kg)	199,1	177-223
Indice de masse corporelle (kg/m <sup>2</sup> )	65,7	55-84

TABLEAU 2. Caractéristiques des patients avant duodéal switch.

	Moyenne	Extrêmes
Délais avant duodéal switch	28	24-34
Poids (kg)	159,4	139-175
Indice de masse corporelle (kg/m <sup>2</sup> )	53,7	44-71,4

RÉSULTATS

Le duodéal switch laparoscopique est compliqué chez les patients super-obèses.

L'utilisation du robot pourrait faciliter la réalisation de l'anastomose manuelle duodéno-iléale et la dissection de la portion mobile du premier duodénum.

■ Une étude a été réalisée à l'Université de Lorraine, au sein de l'Unité multidisciplinaire de chirurgie de l'obésité du centre hospitalier universitaire de Nancy (54) sur le duodéal switch laparoscopique robot assisté [4]. L'objectif était de vérifier la faisabilité et la morbi-mortalité à court terme du duodéal switch robot-assisté.

■ Il s'agit d'une étude rétrospective concernant les patients opérés, entre janvier 2011 et décembre 2012, d'un duodéal switch robot-assisté après échec d'une sleeve gastrectomy pour super-obésité (IMC ≥ 55 kg / m<sup>2</sup>) selon la technique de Ramos adaptée au robot.

Cette étude porte sur sept patients (une femme et six hommes) parmi 483 patients opérés d'une chirurgie bariatrique dans la même période dont les caractéristiques avant sleeve gastrectomy sont décrites dans le tableau 1.

Les caractéristiques des patients avant duodéal switch sont présentées dans le tableau 2.

Pour ces patients, la durée opératoire moyenne est de 149 minutes (120-195), la durée d'hospitalisation est de 7,1 jours (7-8) et la morbi-mortalité nulle Clavien est inférieure à 1.

Le duodéal switch robot assistée est donc réalisable en moyenne en moins de 2 h 30 de façon sûre et reproductible. Néanmoins, le risque péri-opératoire doit être évalué sur un plus grand nombre de patients.

UNE ÉQUIPE FORMÉE AUX SPÉCIFICITÉS

■ Le duodéal switch est une intervention complexe et difficilement réalisable en laparoscopie standard en raison de l'anastomose manuelle duodéno-iléale et la dissection de la portion mobile du premier duodénum.

Les bénéfices de l'utilisation du robot Da Vinci® dans cette intervention sont démontrés hormis les risques périopératoires.

■ L'utilisation du robot chirurgical nécessite des compétences spécifiques, autant au niveau médical que paramédicale, incluant une bonne connaissance du robot Da Vinci®, de ses capacités et de ses contraintes.

■ L'installation du patient et du chariot du robot est spécifique en fonction du geste opératoire. Les instruments robotiques doivent être manipulés avec précaution et un système de suivi et de gestion des utilisations doit être organisé. Les interventions robot assistées nécessitent également un travail coordonné entre l'équipe chirurgicale et anesthésique afin de garantir la qualité de soin optimal et la sécurité des patients. ■

Déclaration d'intérêts  
 Les auteurs déclarent ne pas avoir de conflits d'intérêts en relation avec cet article.