



HAL
open science

Actualités dans les lymphomes à petites cellules non folliculaires

Clémentine Sarkozy, Gilles Salles

► **To cite this version:**

Clémentine Sarkozy, Gilles Salles. Actualités dans les lymphomes à petites cellules non folliculaires. La Presse Médicale, 2019, 48, pp.859 - 870. 10.1016/j.lpm.2019.07.025 . hal-03487817

HAL Id: hal-03487817

<https://hal.science/hal-03487817>

Submitted on 20 Jul 2022

HAL is a multi-disciplinary open access archive for the deposit and dissemination of scientific research documents, whether they are published or not. The documents may come from teaching and research institutions in France or abroad, or from public or private research centers.

L'archive ouverte pluridisciplinaire **HAL**, est destinée au dépôt et à la diffusion de documents scientifiques de niveau recherche, publiés ou non, émanant des établissements d'enseignement et de recherche français ou étrangers, des laboratoires publics ou privés.



Distributed under a Creative Commons Attribution - NonCommercial 4.0 International License

Actualités dans les lymphomes à petites cellules non folliculaires

SARKOZY Clémentine^{1,2} & SALLES Gilles^{1,2,3}

1. Equipe "Clinical and experimental models of lymphomagenesis" ; Centre de Recherche en Cancérologie de Lyon (CRCL) - INSERM U1052 CNRS 5286
2. Université de Lyon ; Université Claude Bernard Lyon 1 ; Faculté de Médecine et de Maïeutique Lyon Sud – Charles Mérieux.
3. Hospices Civils De Lyon ; Groupement Hospitalier Sud ; Service d'Hématologie clinique

Auteur Correspondant :

Gilles Salles - Service d'Hématologie Clinique

Centre Hospitalier Lyon-Sud – 165, chemin du Grand Revoyet - 69495 Pierre Bénite cedex

Email : gilles.salles@chu-lyon.fr

Conflits d'intérêts :

Gilles Salles a reçu des compensations financières pour participation à des réunions scientifiques, à des activités de conseils ou à des évènements de: Abbvie, Amgen, BMS, Celgene, Gilead, Janssen, Kite, Merck, Morphosys, Novartis, Roche, Servier, Takeda. Il a aussi bénéficié (pour son équipe) d'un contrat de recherche avec Roche/Genentech

Clémentine Sarkozy n'a pas de liens d'intérêts à déclarer.

LES POINTS ESSENTIELS

- Les lymphomes à petites cellules non folliculaires regroupent plusieurs entités dont la description clinique et pathologique s'est affinée dans les 20 dernières années.
- Le lymphome du MALT, développé aux dépens du tissu lymphoïde associé aux muqueuses, se manifeste par une atteinte d'organe en général isolée, mais une extension à distance peut exister.
- Certains patients atteints de lymphomes du MALT peuvent être traités en éradiquant l'agent infectieux associé, tandis que le traitement local doit être privilégié pour les autres cas ; et les formes disséminées et les patients en rechute relèvent d'une association avec anticorps anti-CD20 et agent cytotoxique.
- Les patients atteints de lymphomes à cellules du manteau ont pu bénéficier de nombreuses avancées, incluant l'utilisation de la cytarabine et de la bendamustine, les anticorps anti-CD20, les traitements intensifs (autogreffe) et dernièrement une thérapie ciblée (ibrutinib, inhibiteur de la tyrosine kinase de Bruton - BTK).
- Les patients atteints de lymphome de la zone marginale splénique ou ganglionnaire doivent être évalués pour différentes options, parmi lesquelles l'immunochimiothérapie reste importante.
- Pour toutes ces entités, la mise en place des traitements pourra être retardée de plusieurs années pour certains groupes de patients.
- Bien que considérés comme incurables, le pronostic de ces pathologies s'est nettement amélioré et la majorité des patients pourront vivre de nombreuses années avec des intervalles sans traitement souvent prolongés.

SUMMARY

- Non-follicular small cell lymphomas include several entities whose clinical and pathological descriptions have been refined in the last 20 years.
- MALT lymphoma, developed at the expense of lymphoid tissue associated with the mucosa, is usually localized to a given organ, but can also disseminate.
- Some patients with MALT lymphoma can be treated by eradicating the associated infectious agent, whereas local treatment should be preferred for other cases; disseminated forms and relapsed patients are eligible for anti-CD20 antibodies associated with cytotoxic agents.
- Patients with mantle cell lymphoma have benefited from many advances, including the use of cytarabine and bendamustine, anti-CD20 antibodies, intensive treatments (autograft) and recently targeted therapy (ibrutinib, inhibitor of the Bruton tyrosine kinase).
- Patients with splenic nodal marginal zone lymphomas should be evaluated for different options, of which immunochemotherapy remains important.
- For all these entities, the implementation of treatments may be delayed by several years for certain groups of patients.
- Although considered as incurable, the prognosis of these pathologies has improved significantly and the majority of patients will be able to live for many years with often treatment-free intervals

Introduction, classification et terminologie : de multiples entités avec une présentation clinique et pathologique distincte

Le groupe des lymphomes « à petites cellules non-folliculaires » désigne des entités avec des présentations cliniques, biologiques et histologiques diverses. Nous aborderons dans ce chapitre les lymphomes de la zone marginal (LZM) d'une part puis les lymphomes à cellules du manteau (LCM) d'autre part. Les lymphomes lymphocytiques (qui font aussi partie de ce groupe) correspondent eux à une forme tumorale de la leucémie lymphoïde chronique et sont donc étudiés dans le chapitre consacré à cette dernière pathologie. Les caractéristiques diagnostiques de ces entités ont été décrites dans cette revue dans le chapitre « Classification anatomo-pathologique des syndromes lymphoprolifératifs B chroniques » et ne seront pas détaillées ici. Du point de vue de clinicien, on ne pourra qu'appuyer a) l'importance des examens complémentaires nécessaire pour une caractérisation immunologique et cytogénétique, et parfois moléculaire, de ces maladies et b) la nécessité (en l'absence de matériel suffisant analysable dans le sang circulant) d'un diagnostic reposant sur une biopsie chirurgicale en évitant les biopsies à l'aiguille fine. A l'ère du développement des outils de séquençage de nouvelle génération permettant l'identification de biomarqueurs prédictifs de la réponse au traitement, il est nécessaire d'avoir un matériel tumoral de qualité suffisante permettant de telles analyses, qui pourront se révéler *in fine* profitables au patient. De plus, pour les LZM, la biopsie permet aussi d'écarter la possible et redoutée transformation en lymphome B à grandes cellules.

En France, les données récentes font état de près de 2800 nouveaux cas de LZM et près de 900 cas de LCM diagnostiqués chaque année[1]. Dans la classification internationale des hémopathies, le terme LZM regroupe trois principales entités bien distinctes sur le plan clinique et évolutif: a) les LZM extraganglionnaires des tissus lymphoïdes associés aux muqueuses (MALT), appelé couramment lymphomes de MALT, b) le lymphome splénique de la ZM (LSZM), et c) le LZM ganglionnaire (LZMG). Quelques pathologies plus rares telles que le lymphome diffus de la pulpe rouge de la rate et la leucémie à tricholeucocytes variante sont aussi en cours de caractérisation. Le lymphome de MALT est le plus fréquent (70% des cas de LZM), représente 7% des LNH et peu toucher pratiquement tous les sites extra-nodaux[2]. Fréquemment localisé, il est souvent associé à une stimulation antigénique chronique, soit d'origine infectieuse (*Helicobacter Pylori* dans le lymphome du MALT gastrique, ou *Chlamydia Psittaci* dans la forme oculaire), soit auto-immune (thyroïdite d'Hashimoto, syndrome de Gougerot-Sjögren...). Le LSZM représente environ 20% des LZM. Il est disséminé dans plus de 95% des cas au diagnostic, avec une atteinte médullo-sanguine associée. Enfin, le LZMG est l'entité la

moins fréquente des LZM, comptant pour environ 10% des cas. L'atteinte initiale est généralement étendue. Tout comme pour le LSZM, une association avec le VHC est décrite avec une prévalence variable en fonction des séries. Des anomalies cytogénétiques communes aux 3 entités, telles que les trisomies 3 et 18 ou les délétions du locus 6q23 contenant *TNFAIP3* (régulateur de la voie NF-κB), sont décrites[3]. Cependant, à la différence de ses deux comparses, le lymphome du MALT présente des translocations récurrentes menant à l'activation de la voie NF-κB, une voie de signalisation essentielle à la prolifération et la survie des lymphocytes[4].

Au sein des LCM, dont le diagnostic repose en grande partie sur la présence d'une translocation t(11;14)(q13,q32) et une surexpression de la cycline D1, on pourra distinguer deux sous-groupes sur le plan clinique et biologique: les LCM dit indolents, avec une lymphocytose et une fréquente splénomégalie isolée, et ceux dit ganglionnaires (et souvent avec une atteinte extra-ganglionnaire), d'évolution beaucoup plus agressive se différenciant, entre autre, par l'expression de SOX11.

Nous aborderons dans ce chapitre la prise en charge des lymphomes du MALT dans une première partie, puis celle des LZMS et LZMG, et enfin dans une troisième et dernière partie celle des LCM.

Lymphomes de la zone marginale extraganglionnaires du MALT

Terrain propice et stimulation antigénique

Les lymphomes du MALT ont été décrits dans virtuellement tous les types de tissus, souvent dans des organes dépourvus de centre germinatif[4]. La principale localisation est gastrique (près d'un tiers des cas), mais des atteintes de l'œil et de ses annexes, de la peau, des poumons, des glandes salivaires, des seins, du foie, ou de la thyroïde peuvent aussi survenir[4]. Le site atteint peut avoir une implication pronostique du fait des conséquences fonctionnelles d'organe. De plus, différentes lésions génétiques étant associées à différentes localisations, une histoire naturelle distincte en fonction du site atteint est également probable.

Les lymphocytes B de la zone marginale sont continuellement exposés à des antigènes exogènes et ont une grande capacité de prolifération en réponse à cette stimulation, en faisant un terrain propice pour l'émergence de ces lymphomes. Les lymphomes du MALT présentent des mutations somatiques au sein des séquences variables des chaînes lourdes des immunoglobulines suggérant une sélection antigénique. Un autre argument en faveur de cette stimulation est l'acquisition continue d'hypermutations somatiques (induisant de la variabilité intra-clonale) et l'utilisation préférentielle de

certaines segments variables de segments de gènes d'immunoglobulines, d'ailleurs distinctes selon la localisation anatomique du lymphome (*IGHVH1-69* et MALT des glandes salivaires, *IGHVH3-30* ou *IGHV3-23* et MALT gastrique reliés à *H. Pylori*, *IGHVH4-34* et MALT des annexes oculaires...). Venant s'ajouter à cette stimulation chronique, des événements moléculaires vont également jouer un rôle dans la lymphomagénèse et la croissance tumorale. Parmi eux, trois principales anomalies cytogénétiques aboutissent à une activation de la voie NF- κ B : la t(11;18)(q21;q21) impliquant les gènes *BIRC3-MALT1* et retrouvée dans 15 à 40% des cas (principalement dans les MALT gastriques ou pulmonaires), la t(14;18)(q32;q21) impliquant les gènes *IGHV-MALT1* et retrouvée dans 20% des cas (MALT extra-gastrique) et la del(6q23) impliquant le gène *TNFAIP3* retrouvée dans 15-30% des cas[4]. Ces anomalies semblent permettre au lymphome de devenir indépendant de toute stimulation antigénique et donc résistant à l'éradication par antibiotique.

Bien que sujets à de fréquentes rechutes, les lymphomes du MALT ont en général une évolution indolente et localisée (même si souvent multifocale dans organe donné) avec une survie à 10 ans entre 80 et 90% et une mortalité liée au lymphome faible. Une atteinte médullaire est retrouvée dans environ 20% des cas et est associée, tout comme l'envahissement ganglionnaire régional, à un moins bon pronostic. Les patients présentant une atteinte gastrique ou ORL ont, en général, un meilleur pronostic. Le risque de transformation histologique en un lymphome B à grandes cellules agressif cliniquement est présent, mais plus faible que dans le lymphome folliculaire, avec une incidence globale en dessous des 10%[4].

Le lymphome du MALT gastrique étant le plus fréquent, nous aborderons en premier sa prise en charge, puis dans un deuxième temps quelques spécificités des MALT extra-gastriques.

Lymphome du MALT gastrique

○ Présentation clinique et diagnostic

Le plus fréquent des lymphomes du MALT est associé à une infection chronique par *H. Pylori* dans la grande majorité (80 à 90%) des cas. Le lien physiopathologique entre l'infection et le développement du lymphome est soutenu par des études mettant en évidence un clone lymphocytaire B au sein de lésions de gastrite chronique précédant le lymphome. Le terrain génétique responsable du développement d'un lymphome du MALT suite à une infection par *H. Pylori* reposerait sur des capacités interindividuelles anti-oxydantes et de réponse inflammatoire cellulaire face à *H. Pylori* variables[4].

Les symptômes sont généralement représentés par des douleurs ou inconforts gastro-intestinaux conduisant à la réalisation d'une fibroscopie oeso-gastroduodénale (FOGD) révélant une gastrite non spécifique ou un ulcère. La présence d'une masse est inhabituelle. La FOGD, associée à une échographie, doit évaluer l'envahissement ganglionnaire régional et la profondeur de l'infiltrat dans la muqueuse gastrique. Des biopsies étagées permettent de porter le diagnostic anatomo-pathologique, de rechercher la présence d'*H. Pylori* et d'écarter une transformation histologique associée[2].

- Bilan initial

Dans 75% des cas, la présentation initiale est localisée mais un bilan exhaustif reste nécessaire pour ne pas méconnaître une extension à distance asymptomatique, qui pourrait modifier la démarche thérapeutique. Si la présence d'*H. Pylori* n'est pas révélée en immunohistochimie (IHC), elle doit être recherchée par une sérologie ou un test respiratoire à l'urée (breath test). Les examens sanguins recommandés sont, comme pour tous lymphomes, une numération avec frottis sanguin, un bilan hépatique et rénal complet, l'évaluation de la lactate déshydrogénase (LDH) et de la β 2-microglobuline sériques, une électrophorèse des protéines sériques avec recherche éventuelle d'une cryoglobulinémie (qui doit être systématique chez les patients porteurs des virus des hépatites B ou C), et les sérologies pour les virus VIH, VHC (avec génotypage), et VHB[2]. Une biopsie ostéomédullaire à la recherche d'un envahissement et une imagerie par tomographie assistée par ordinateur (TDM) (cou, thorax, abdomen et pelvis) sont également fortement recommandés. Le PET-scanner n'est pas préconisé en routine[5] car ce lymphome, peu proliférant, a souvent une faible capacité de captation du glucose. Mais il sera à réaliser en cas de suspicion clinique de transformation (ou dans des formes très disséminées ou résistantes au traitement habituel) pour identifier une région avec une fixation de glucose plus élevée ou discordante en vue de guider une seconde biopsie.

- Traitement (figure 1) du lymphome de MALT gastrique

- *Antibiothérapie*

Un traitement d'éradication d'*H. Pylori* doit être entrepris pour tous les patients atteints de MALT gastrique, indépendamment du stade. Celui-ci associe un inhibiteur de la pompe à proton (IPP) avec une tri-antibiothérapie probabiliste concomitante à base de clarithromycine, d'amoxicilline, et de métronidazole pour 14 jours, en première intention. L'efficacité de l'éradication doit être contrôlée par un test respiratoire à l'urée (ou recherche de l'antigène dans les selles) au moins 6 semaines après le traitement et 2 semaines après l'arrêt des IPP. En cas d'échec, une trithérapie avec sel de bismuth, tétracycline et métronidazole (10 jours) devra être entreprise. Un nouvel échec devra faire renouveler la gastroscopie avec des biopsies et éventuellement une étude de la sensibilité aux antibiotiques.

L'éradication d'*H. Pylori* sera le seul traitement de première intention en cas de forme localisée de MALT gastrique *H. Pylori* + où il permet d'obtenir un contrôle de lymphome à long terme dans la plupart des cas. Suite au premier contrôle endoscopique, un suivi 2 fois par an pendant 2 ans afin de vérifier la régression de l'infiltrat lymphomateux est nécessaire. L'obtention d'une réponse peut cependant mettre de 3 mois à plus d'un an, et différentes études ont montré la persistance d'un clone B dans la muqueuse gastrique malgré la régression de la lésion histologique[6]. Ainsi, en cas de persistance ou de réapparition d'infiltrat lymphocytaire chez un patient qui reste asymptomatique, une surveillance est recommandée avec deux fibroscopies (éventuellement complétées par une écho-endoscopie) annuelles[5]. Les indications de traitement lors de cette surveillance seront : une progression endoscopique ou clinique, un envahissement gastrique profond, ou un envahissement ganglionnaire régional. En cas de rémission, un suivi annuel reste nécessaire avec un examen clinique, une FOGD et une imagerie appropriée (échographie ou TDM), devant le risque accru d'adénocarcinome gastrique chez ces patients[5].

En cas de lymphome du MALT gastrique *H. Pylori* -, l'efficacité d'un traitement éradicateur d'épreuve est moins probable. Cependant, devant la possibilité de faux négatifs pour la détection d'*H. Pylori*, l'éradication devra tout de même être entreprise avant de débiter le traitement spécifique du lymphome.

Certaines anomalies cytogénétiques ont été associées avec un profil de résistance à l'éradication. Parmi elles, la t(1;14) impliquant les locus des gènes *IGVH* et *BCL10*, retrouvée dans moins de 5% des cas, et la t(11;18) impliquant le locus de *MALT1* et *BIRC3*, retrouvée dans 15 à 40% des cas. Ces anomalies peuvent être identifiées dès le diagnostic par des techniques de cytogénétique moléculaire ou de PCR, bien que ceci soit rarement réalisé en routine.

- *Échec de l'antibiothérapie*

En cas d'échec de l'éradication d'*H. Pylori*, ou en présence d'une t(11;18), avec une atteinte localisée et symptomatique, la stratégie repose habituellement sur une radiothérapie avec des doses modérées (24-30 Gy) sur l'estomac et les ganglions péri-gastriques[2]. Ce traitement permet d'obtenir une réponse durable dans environ 90% des cas. Certaines équipes préfèrent un traitement par immuno-chimiothérapie (rituximab et chlorambucil), qui sera envisagé en cas de contre-indication à la radiothérapie, d'extension régionale importante ou d'échec de celle-ci dans les formes localisées. Dans tous les cas, la surveillance post-thérapeutique sera identique à celle décrite ci-dessus après éradication d'*H. Pylori*, en gardant à l'esprit la possibilité de rechute dans d'autres sites que l'estomac.

- *Prise en charge des formes disséminées*

En cas d'atteinte disséminée et symptomatique mais sans signe de transformation, au-delà de l'éradication d'*H. Pylori*, un traitement par rituximab en association avec de la chimiothérapie

(immunochimiothérapie) sera à entreprendre, la monothérapie par rituximab étant rarement utilisée. Bien que les données dans la littérature sur l'efficacité des différents traitements cytotoxiques soient modestes, l'utilisation du chlorambucil per os est l'option préférée. Cette association a été évaluée dans un essai de phase III avec une bonne tolérance et une survie sans événement prolongée (environ 2/3 des patients indemnes de rechute à 5 ans) par rapport au chlorambucil ou au rituximab seuls[2, 7]. D'autres options (cyclophosphamide, bendamustine, analogues des purines) peuvent être envisagées, mais sont associées à un risque de toxicités à court et long terme plus élevé. Pour les patients présentant une sérologie VHB positive, comme à chaque utilisation du rituximab, une prophylaxie antivirale ou une surveillance étroite de la charge virale sont recommandés.

Particularités des autres lymphomes du MALT

○ Présentation clinique, diagnostic et bilan initial (table 1)

La présentation initiale est localisée dans la grande majorité des cas, mais une dissémination est décrite dans environ un tiers des cas. Comme pour les MALT gastriques, une stimulation antigénique chronique d'origine bactérienne mais aussi auto-immune peut être la cause de la prolifération des lymphocytes. Dans une série rétrospective de 158 cas de lymphomes du MALT, les patients avec une association auto-immune étaient plus souvent des femmes jeunes présentant une localisation extra-gastrique[8]. Les localisations anatomiques et le mode de découverte du lymphome pouvant être très variés, le bilan d'extension initial (imagerie et endoscopie) mentionné dans le paragraphe précédent devra s'adapter à cette présentation clinique et au site atteint. Aussi, outre la réalisation d'un examen TDM complet, il est recommandé de procéder à :

- La recherche de *Campylobacter Jejuni* par PCR, IHC ou hybridation *in situ* sur la biopsie en cas d'atteinte de l'intestin grêle ;
- Une bronchoscopie avec lavage broncho-alvéolaire en cas d'atteinte pulmonaire ; une association avec l'agent infectieux *Achromobacter xylosoxidans* a été rapportée dans ces localisations ;
- Un examen ORL spécialisé avec un examen TDM ou IRM en cas d'atteinte des glandes salivaires. Une association avec un syndrome de Sjögren doit être recherchée (anticorps anti-SSA et anti-SSB) et ces patients ont en général une survie prolongée par rapport aux autres[4] ;
- Une IRM oculaire en cas d'atteinte des annexes de l'œil, avec un examen ophtalmologique. La recherche de *Chlamydia Psittaci* sur la biopsie, dans les larmes et par PCR sur le sang circulant est conseillée ;

- En cas de localisation cutanée, recherche par PCR de *Borrelia Burgdorferi* sur la biopsie cutanée (voir chapitre spécifique sur les lymphomes cutanés).

- Traitement

Devant un lymphome du MALT extra-gastrique localisé, une prise en charge par chirurgie d'exérèse (si elle n'est pas mutilante) ou par radiothérapie est recommandée. Lorsque celle-ci est programmée, la réalisation d'un PET-scanner pourrait trouver un intérêt pour dépister une atteinte multifocale qui modifierait la prise en charge. Dans une étude rétrospective évaluant le devenir de 167 cas de MALT localisés traités par radiothérapie, les patients présentant une localisation thyroïdienne ou gastrique avaient le meilleur taux de guérison, les rechutes à distance étant plus fréquente dans les autres formes[9].

L'éradication d'un potentiel agent bactérien avec antibiothérapie reste expérimentale dans les lymphomes du MALT extra-gastriques. Il faut cependant mentionner l'utilisation de la doxycycline (contre *C. Psittaci*) dans les MALT oculaires qui a été évaluée chez plus de 100 patients, avec une réponse chez près de la moitié des patients, mais très lente (médiane de 6 mois), et des récurrences possibles chez près d'un patient sur deux à 5 ans[10].

En cas d'échec des traitements locaux ou d'atteinte disséminée, ou lorsque ceux-ci sont difficiles à mettre en œuvre (risque chirurgical, taille des champs de radiothérapie, comorbidités, âge avancé) une prise en charge par immunochimiothérapie, est à envisager. L'association rituximab-chlorambucil est le plus souvent assez bien tolérée et efficace, mais d'autres options (cf. supra) sont possibles.

Les lymphomes de la zone marginale splénique ou ganglionnaire

Majoritairement disséminés au diagnostic, ces deux entités présentent des similitudes mais aussi des particularités conduisant à une prise en charge adaptée à chaque patient.

Diagnostic, épidémiologie et présentation clinique

Le LZMS représente 20% des LZM et moins de 2% des LNH de l'adulte[11, 12]. La présentation initiale est le plus souvent celle d'une lymphocytose sanguine souvent associée à une splénomégalie, de taille variable, l'atteinte splénique isolée étant moins fréquente. Le diagnostic repose alors sur l'expertise de l'aspect cytologique, immunophénotypique et cytogénétique des cellules lymphomateuses du sang circulant, éventuellement couplé à une histologie médullaire. En l'absence d'envahissement sanguin ou médullaire et en cas de doute devant une splénomégalie, il pourra

reposer sur l'histologie d'une pièce de splénectomie[13]. Le LZMS n'est pas caractérisé par un phénotype immunologique particulier et le panel d'anticorps utilisé doit permettre d'éliminer des diagnostics différentiels. Une anomalie cytogénétique (délétion 7q) est retrouvée dans environ un tiers des cas[3]. Le spectre des anomalies moléculaires décrites à ce jour dans le LZMS converge vers une dérégulation de la voie de NF-κB (30% des cas avec des lésions de *IKBKB*, *TNFAIP3*, *TRAF3/MAP3K14*, *TRAF2/BIRC3*), de celle de NOTCH (40% des cas avec des mutations de *NOTCH2*, *NOTCH1*, *SPEN*, *DTX1* ou *MAML2*), et du facteur de transcription *KLF2* aboutissant là aussi *in fine* à l'activation de la voie NF-κB[14].

La médiane d'âge au diagnostic est de 65 ans avec une légère prédominance chez les hommes caucasiens de plus de 70 ans[15]. Il a été suggéré une association entre LZMS et activation B d'origine auto-immune, asthme et utilisation de colorants capillaires[16].

Le pronostic global reste favorable avec une médiane de survie dépassant volontiers 10 à 15 ans (chez une population souvent âgée). Une transformation histologique en un lymphome agressif (lymphome diffus B à grandes cellules) peut survenir dans 10% à 20% des cas[15].

Le LZMG ne représente que 10% des LZM[11, 12]. La médiane d'âge au diagnostic est légèrement plus jeune que dans le LZMS, autour de 55 ans. La présentation initiale est volontiers disséminée avec des adénopathies diffuses, le plus souvent sans atteinte clinique splénique ou extra-ganglionnaire. Une transformation histologique peut survenir, sans doute plus fréquente que dans les LZMS. Sur le plan moléculaire, le LZMG partage les mutations récurrentes du LZMS au sein de la voie NOTCH (*NOTCH2* muté dans 20% des cas de LZMG), mais diffère par des anomalies récurrentes touchant deux gènes suppresseurs de tumeurs (*PTPRD* et *KMT2D/MLL2*, mutés dans 20 et 34% des cas de LZMG respectivement)[12].

Sur le même modèle de stimulation antigénique chronique, un lien avec l'infection par le VHC et un sous-groupe de LZMS est fréquemment rapporté, avec cependant d'importantes disparités géographiques possiblement liées à l'hétérogénéité de la séroprévalence VHC. La triade LZM, cryoglobulinémie mixte et infection par le VHC a été proposée comme modèle de lymphomagénèse induite par l'infection. En effet, dans une grande série italienne, la prévalence de séropositivité VHC était de 19%, avec une fréquence plus élevée dans les formes ganglionnaires, avec présence d'une cryoglobulinémie et d'un composant monoclonal[12].

Bilan d'extension et facteurs pronostiques

- Bilan d'extension

Au-delà des examens biologiques usuels comme dans tout lymphome (cf. supra), il faut souligner l'importance de l'électrophorèse des protéines sériques et urinaires, de la sérologie VHC (avec le génotypage viral), et de la recherche de cryoglobulinémie. De plus, un compte des réticulocytes et un test de Coombs direct doivent être systématiquement effectués à la recherche d'une hémolyse, souvent asymptomatique. Les autres bilans à la recherche d'auto-immunité ne sont à réaliser qu'en cas de point d'appel clinique. Un examen TDM doit être effectué pour le bilan d'extension. Une FOGD sera à réaliser en cas de symptômes digestifs. Tout comme pour les autres LZM, il n'y a pas de données soutenant l'utilisation du PET-scanner en routine, en dehors d'une suspicion de transformation (à rechercher plus volontiers dans les LZMG).

- Scores pronostiques

Concernant le LZMS, un taux élevé de lymphocytes, une élévation des taux sériques de la β 2-microglobuline et des LDH ou l'envahissement extra-hématopoïétique ont été rapportés comme des facteurs de mauvais pronostics. Le score pronostique le plus récemment développé repose sur l'hémoglobine, les LDH et la présence d'adénopathies hilaires[17] (Figure 2).

Prise en charge thérapeutique (figure 3)

En cas de séropositivité pour le VHC, la priorité sera donnée au traitement antiviral (cf. recommandation spécifique) qui permet d'obtenir une rémission du lymphome dans certains cas[18].

Pour les patients asymptomatiques, une stratégie de surveillance peut s'appliquer comme dans les lymphomes folliculaires. Devant une maladie symptomatique, i.e. une splénomégalie douloureuse ou progressive, une cytopénie significative (hémoglobine < 10g/dl, plaquettes < 80 G/l, polynucléaires neutrophiles < 1 G/l), un traitement est indiqué. Il est important de noter que l'anémie hémolytique auto-immune associée devra être prise en charge de manière spécifique.

En cas de LZMG localisé, par analogie avec le lymphome folliculaire, une approche par radiothérapie est envisageable. En cas de maladie disséminée, les différentes options sont la splénectomie (pour le LZMS), le rituximab seul ou l'immunochimiothérapie.

- La splénectomie

La splénectomie est à envisager en cas de symptômes liés à la splénomégalie, sans atteinte ganglionnaire de forte masse associée, ou en cas de suspicion de transformation histologique afin d'obtenir une documentation histologique. Les patients ne doivent pas présenter de contre-indication chirurgicale et outre un bilan général, les vaccinations contre les germes encapsulés (pneumocoque, Haemophilus influenzae, méningocoque) doivent être réalisées idéalement avant le

geste. Les symptômes et cytopénies reliés à la séquestration s'améliorent rapidement dans les suites de l'intervention (80% des cytopénies résolues à 6 mois). Ainsi, le taux de réponse hématologique est de 90% et la médiane de survie sans progression post-splénectomie est d'environ 8 ans[19].

Les complications péri-opératoires sont principalement hémorragiques et thrombotiques (25% de complications) et, à distance, infectieuses (pulmonaires principalement) (Lenglet, LL 2014) : 4% de décès d'origine infectieuse ont été rapportés dans une série rétrospective française, après 7 ans de suivi. Ces risques infectieux persistant à distance, une antibiothérapie prophylactique d'au moins deux ans est indiquée.

- Le rituximab en monothérapie

Cette approche conservatrice (4 à 6 injections hebdomadaires, 375mg/m²) est associée avec un taux de réponse élevé et comparable à celui obtenu avec la splénectomie, avec près de 50% de réponse complète[15]. Les complications sont moindres par rapport à celles observées post-splénectomie, mais la dépendance transfusionnelle semble persister plus longtemps[20] et la durée de réponse paraît moins prolongée. Ainsi, cette approche est à envisager comme une alternative à la splénectomie, lorsque celle-ci est contre-indiquée.

- L'immunochimiothérapie

En présence d'une forme tumorale et disséminée de LZMS ou LZMG, en échec de la splénectomie ou du rituximab, ou devant une transformation histologique, une prise en charge par immunochimiothérapie est indiquée. Ceci est notamment le cas pour les formes disséminées et symptomatiques de LZMG.

La prise en charge se calque souvent sur celle du lymphome folliculaire. Le R-CHOP est couramment utilisé en première ligne, sans qu'il n'y ait de données montrant sa supériorité face au R-CVP dans cette indication[11]. Récemment, plusieurs études sont venues proposer une association bendamustine-rituximab avec des taux de réponse élevés (environ 3 patients sur 4), avec moins de toxicité hématologique (et l'absence d'alopécie) mais exposant à un risque infectieux plus prononcé.

- Nouveaux agents

Les études moléculaires récentes ont permis de mettre en évidence la voie NOTCH et NF-κB comme les principales voies dérégulées pouvant faire l'objet de cibles thérapeutiques dans chacune de ces deux entités[12]. Différents agents ont démontré des signaux prometteurs dans les LZM, en particulier les inhibiteurs des kinases de la voie du BCR (PI3K ou BTK) ont été évalués et l'ibrutinib (560 mg/j) fut le premier traitement ciblé à avoir obtenu une autorisation de mise sur le marché aux Etats-Unis dans le LZM en deuxième ligne de traitement.

En conclusion, le spectre des LZM est varié mais regroupe des entités avec un pronostic favorable et une évolution longtemps indolente, bien qu'il s'agisse de pathologies réputées incurables dans les formes disséminées. Parmi les lymphomes du MALT, l'atteinte gastrique est la plus fréquente, et l'association avec *H. Pylori* justifie une approche d'éradication en première ligne. Dans les autres atteintes d'organe (ou en cas d'échec de l'éradication), un traitement local (chirurgie ou radiothérapie) est le plus souvent privilégié s'il s'agit d'une localisation unique, les formes disséminées ou les rechutes étant prises en charge par une immunochimiothérapie avec en général une bonne efficacité à court ou moyen terme. Dans les LZMS, la splénectomie, lorsqu'elle est possible, permet cependant d'obtenir une survie sans progression prolongée, même si elle ne guérit pas le patient. En cas d'échec ou de contre-indication, ainsi que pour le LZMG, une approche par rituximab en monothérapie ou en association avec une chimiothérapie (adaptée à la présentation clinique) est à envisager. Du fait de la rareté et de l'hétérogénéité de ces entités, les nouveaux agents tardent à obtenir leurs autorisations de mise sur le marché en Europe, bien qu'apparaissant efficaces chez les patients réfractaires aux traitements standards

Les lymphomes à cellules du manteau

Épidémiologie et présentation clinique

Les lymphomes à cellules du manteau (LCM) représentent 5 à 7% de tous les lymphomes dans les pays occidentaux. L'incidence est relativement faible avec près de 900 nouveaux cas diagnostiqués chaque année[1] mais une augmentation d'environ 2% par an ces dernières années.

La médiane d'âge au diagnostic est de 68 ans et il existe une prédominance masculine très marquée. La plupart des patients ont une présentation initiale disséminée et rapidement symptomatique avec une atteinte ganglionnaire étendue. Les atteintes extraganglionnaires sont fréquentes, les plus importantes étant hématopoïétiques (sang, moelle, rate), digestive (polypose colique ou atteinte gastrique) et ORL (anneaux de Waldeyer). L'atteinte du système nerveux central (essentiellement méningée) est rare au diagnostic mais plus fréquente lors des rechutes. Depuis plusieurs années une forme de LCM associée à une évolution indolente a été identifiée comme une variante à part entière[13].

Aucun facteur de risque bien spécifique n'a été identifié, mais de possibles associations avec l'agent infectieux *Borrelia*, un travail agricole, des maladies auto-immunes, ou des polymorphismes du gène codant pour l'IL-10 (-1082A>G) ont été décrites[13]. L'existence d'une utilisation biaisée et restreinte de certains segments variables des segments des gènes d'immunoglobulines va dans le sens d'une possible stimulation antigénique par un super-antigène.

Bilan d'extension et facteurs pronostics

○ Bilan d'extension :

Les critères diagnostics ont été exposés dans le chapitre dédié (cf Bontoux et al). En immunohistochimie, au-delà de la recherche de l'expression de la cycline D1 nécessaire au diagnostic, l'évaluation (standardisée) du Ki-67[21] est indispensable étant donnée sa valeur prédictive. Celle de SOX11 est utile dans les cas cycline D1 négatifs. Une recherche de la t(11;14) est recommandée (par cytogénétique conventionnelle ou hybridation in situ). Un phénotype sanguin est nécessaire (CD5+, CD19/CD20+), tout comme une biopsie ostéomédullaire.

L'imagerie de choix est le PET-scanner au 18-fluorodeoxyglucose, couplé à un examen TDM, le LCM étant fortement avide pour le glucose. Celui-ci est nécessaire dans les rares formes localisées avant une éventuelle irradiation[22]. Une exploration endoscopique digestive est aussi indiquée dans les formes localisées, à la recherche d'une atteinte asymptomatique qui contre-indiquera la radiothérapie. Chez les autres patients, cette exploration n'est indiquée qu'en présence de symptômes. Une ponction lombaire devra être entreprise en cas de facteurs de risque (forme blastoïde, LDH élevées, index de performance altéré ou présence de symptômes neurologiques)[23].

○ Facteurs pronostiques :

Le LCM a son propre score pronostique ou MIPI (mantle cell lymphoma prognostic index) qui repose sur l'âge, les LDH, l'index de performance, et le nombre de leucocytes. L'évaluation du marqueur de prolifération cellulaire ou Ki67 est le facteur de risque biologique le plus reproductible dans le LCM[21] et un score pronostique combinant le MIPI au Ki67, le MIPI-c a été développé[24].

LCM indolents

Certains patients sont asymptomatiques et se présentent au diagnostic avec une atteinte médullo-sanguine, une splénomégalie, peu ou pas d'envahissement ganglionnaire. Quelques cas plus rares sont révélés par une atteinte digestive isolée, parfois un simple polype décelé à l'occasion d'une endoscopie de surveillance ou de dépistage[25]. Sur le plan biologique, ces variants de LCM dits « indolents » sont bien distincts des cas ganglionnaires : l'expression de l'antigène SOX11 est généralement négative en IHC[22], l'index de prolifération (estimé par le marquage Ki-67) est bas, les gènes codant pour les régions variables des chaînes lourdes des immunoglobulines mutés, la cytogénétique est dépourvue d'anomalie complexe[26]. Enfin ils présentent un profil d'expression génique distinct des formes dites ganglionnaires. La présence d'une anomalie au niveau de *TP53* est souvent associée avec une évolution agressive et un tournant dans la maladie bien que des données récentes suggèrent qu'en l'absence de symptôme, les patients ayant une mutation de *TP53* puissent également bénéficier d'une attitude de surveillance. Cette population de LMC dit indolent, bien que

minoritaire, varie grandement (10 à 30% des cas) en fonction des séries et des stratégies locales de prise en charge[25, 26].

Une surveillance rapprochée ambulatoire mais étroite (à 1 mois puis tous les 3 mois) semble être appropriée pour ces cas[25]. Malgré l'absence de traitement, la médiane de survie de ces patients reste favorable, supérieure à celle des patients traités au diagnostic[25] et quelques patients ne recevront pas de traitement pendant plus de 5 ans. A la lumière des différentes séries de la littérature, la clinique (et notamment le développement de symptômes B ou la détection d'adénopathies) doit rester le point clé de la surveillance pour décider de l'initiation d'un traitement (ou non) chez ces LCM indolents.

Stades localisés :

Pour les patients présentant un LCM localisé et sans forte masse tumorale (stade I-II, moins de 5 cm), les données disponibles dans la littérature sont relativement maigres. Une courte immunochimiothérapie suivie d'une consolidation par radiothérapie (30 à 36 Gy sur le site atteint) pourraient être plus appropriées qu'une radiothérapie isolée. Les formes localisées de taille importante doivent être prise en charge comme les stades avancés[22].

Stades disséminés (figure 3) :

Le traitement, initié dès le diagnostic dans les formes symptomatiques, repose sur une immunochimiothérapie d'induction, éventuellement suivie d'une consolidation, et d'un traitement d'entretien dont les principales composantes vont dépendre de l'âge et des facteurs de risque du patient.

o Traitement des sujets âgés :

Étant donné la médiane d'âge au diagnostic, la majorité des patients ne sont pas éligibles à un traitement intensif (*i.e.* autogreffe). Le type de chimiothérapie n'est pas consensuel : l'association rituximab-CVP (R-CVP) donne de moins bons résultats que le R-CHOP, lui-même était inférieur à l'association R-Bendamustine[22] pour retarder une éventuelle rechute (médiane de progression de 2 à 4 ans). Mais ces différentes associations ne semblent pas différentes en termes de survie à long terme. L'ajout du bortezomib au R-CHP (VcR-CAP) a permis d'obtenir un doublement de la durée de survie sans progression, mais avec une toxicité hématologique (thrombopénie) et neurologique non négligeables[27]. Enfin, au vu des résultats observés chez les sujets jeunes, des schémas à base de cytarabine ont également vu le jour, qu'il s'agisse de combinaisons avec le rituximab et la dexaméthasone ou d'associations incluant aussi la bendamustine et le bortezomib[22, 28]. Avec ces combinaisons, plus des 2/3 des patients sont indemnes de rechute au-delà de 4 ans mais elles

s'avèrent moins maniables et plus toxiques sur le plan hématologique et infectieux (prophylaxie par valacyclovir et co-trimoxazole nécessaire)[28].

Après les résultats d'un grand essai randomisé européen, un traitement d'entretien par rituximab (tous les 2 mois, 375 mg/m², jusqu'à progression) post-chimiothérapie est le plus souvent proposé. Dans un avenir proche, il est possible que les médicaments ciblés (ibrutinib, lenalidomide) puissent montrer leur utilité dans certaines combinaisons en première ligne de traitement.

- *Traitement des sujets jeunes*

Chez les sujets de moins de 65 ans et ayant un état général le permettant, et sur la base de plusieurs études randomisées[29], le schéma thérapeutique utilisé en France comporte une induction à base de cytarabine à fortes doses, suivie d'une consolidation par autogreffe puis d'un traitement d'entretien par rituximab. Avec cette prise en charge, environ 90% des patients sont en vie à 4 ans, dont la grande majorité sans maladie clinique.

- *Évaluation de la réponse et suivi*

L'évaluation de la qualité de la réponse thérapeutique bénéficie actuellement de l'utilisation du PET-scanner et éventuellement de la détection de la maladie résiduelle par des techniques moléculaires, mais il est encore trop tôt pour affirmer comment ces examens permettent de modifier le plan de traitement initié.

- *Prise en charge des rechutes, traitements ciblés*

Lors de rechutes, de nouvelles chimiothérapies utilisant des médicaments non utilisés lors de la première ligne peuvent être proposées, la plupart du temps en conservant l'utilisation du rituximab. Mais les nouvelles thérapies ciblées sont apparues ces dernières années : l'ibrutinib (inhibiteur de la kinase BTK, administré à la dose de 560 mg/jour par voie orale) a démontré son efficacité (66% de réponse, dont 20% de rémissions complètes) avec des réponses durables chez des patients réfractaires à plusieurs de lignes de traitement. Certaines précautions sont nécessaires devant les risques de saignement (thrombopathie) chez des patients sous anticoagulants ou antiagrégants plaquettaire, ou d'arythmie. L'efficacité de l'ibrutinib est plus importante lorsqu'il est administré précocement[30]. Ce traitement sera poursuivi sans interruption et les rechutes post-ibrutinib sont généralement de très mauvais pronostic. D'autres agents peuvent être utilisés tels que l'immunomodulateur lenalidomide (utilisé seul ou en association avec le rituximab), traitement de choix en cas de contre-indication à l'ibrutinib[22]. Le bortezomib et l'inhibiteur de mTOR temsirolimus[22] sont moins efficaces en monothérapie et leur utilisation en association avec la chimiothérapie (bortezomib notamment) est possible. Enfin, l'inhibiteur de BCL2 venetoclax, a récemment démontré une efficacité remarquable, notamment chez des patients réfractaires à l'ibrutinib[22] ou en combinaison avec ce dernier, mais n'est actuellement disponible que dans le

cadre d'essais cliniques. Enfin, chez les sujets jeunes en réponse suite au traitement de rattrapage, l'allogreffe reste une option potentiellement curative à discuter au cas par cas[22].

En conclusion, les deux dernières décennies ont vu de profondes modifications dans la prise en charge et le pronostic des patients atteints de LCM, même si l'on ne peut pas parler de guérison dans cette pathologie. L'identification de formes indolentes des LCM conduit à bien identifier les patients chez qui la mise en route des traitements pourra être différée. Les patients jeunes ont fortement bénéficié d'innovations thérapeutiques successives (introduction de la cytarabine, autogreffe, et immunothérapie) et leur pronostic a été transformé, même si des formes réfractaires et graves existent (notamment lorsqu'une histologie dite « blastoïde est observée) et si des rechutes persistent. Le pronostic des patients plus âgés (qui sont majoritaires) a aussi été amélioré, et ces améliorations se poursuivront sans doute avec les nouvelles thérapies ciblées.

Perspectives

Au-delà d'une meilleure description des entités anatomo-cliniques, de leurs anomalies biologiques et de leur pronostic, les vingt dernières années ont permis d'élaborer des recommandations pour la prise en charge de ces patients : une stratégie de prise en charge de plus en plus individualisée en fonction des caractéristiques de la pathologie et des patients est fortement recommandée. Bien que considérés comme incurables dans les formes étendues de la maladie, les patients atteints de ces différents lymphomes ont aussi vu une nette amélioration de leur espérance de vie. Ceci est naturellement vrai pour les formes localisées ou très indolentes de certaines de ces pathologies, mais aussi pour les formes disséminées, ou chez les patients en rechute. Cependant, de nombreux progrès restent encore à réaliser. La compréhension des mécanismes de la transformation lymphocytaire conduit à proposer des traitements ciblés aux résultats prometteurs, mais des mécanismes de résistance émergent. Il est donc probable que de nouvelles associations entre immunothérapie et thérapies ciblées, éventuellement avec des agents cytotoxiques classiques, seront développées dans les prochaines années. Et des voies de recherche existent pour essayer de personnaliser ces approches thérapeutiques. Pour que ces efforts soient fructueux, et compte tenu de la relative rareté de certains de ces lymphomes, il est donc absolument essentiel de poursuivre d'étroites collaborations nationales et internationales, réunissant cliniciens, pathologistes et biologistes autour de ces pathologies.

Bibliographie

1. INCa. <https://www.cancerfr/Expertises-et-publications/Catalogue-des-publications/Synthese-Estimations-nationales-de-l-incidence-et-de-la-mortalite-par-cancer-en-France-metropolitaine-entre-1990-et-2018>. Accédé le 6/05/2019.
2. Zucca E, Copie-Bergman C, Ricardi U, Thieblemont C, Raderer M and Ladetto M. Gastric marginal zone lymphoma of MALT type: ESMO Clinical Practice Guidelines for diagnosis, treatment and follow-up. *Ann Oncol*. 2013; 24 Suppl 6:vi144-148.
3. Rinaldi A, Mian M, Chigrinova E, Arcaini L, Bhagat G, Novak U, et al. Genome-wide DNA profiling of marginal zone lymphomas identifies subtype-specific lesions with an impact on the clinical outcome. *Blood*. 2011; 117(5):1595-1604.
4. Zucca E and Bertoni F. The spectrum of MALT lymphoma at different sites: biological and therapeutic relevance. *Blood*. 2016; 127(17):2082-2092.
5. Dreyling M, Thieblemont C, Gallamini A, Arcaini L, Campo E, Hermine O, et al. ESMO Consensus conferences: guidelines on malignant lymphoma. part 2: marginal zone lymphoma, mantle cell lymphoma, peripheral T-cell lymphoma. *Ann Oncol*. 2013; 24(4):857-877.
6. Bertoni F, Coiffier B, Salles G, Stathis A, Traverse-Glehen A, Thieblemont C, et al. MALT lymphomas: pathogenesis can drive treatment. *Oncology (Williston Park)*. 2011; 25(12):1134-1142, 1147.
7. Zucca E, Conconi A, Martinelli G, Bouabdallah R, Tucci A, Vitolo U, et al. Final Results of the IELSG-19 Randomized Trial of Mucosa-Associated Lymphoid Tissue Lymphoma: Improved Event-Free and Progression-Free Survival With Rituximab Plus Chlorambucil Versus Either Chlorambucil or Rituximab Monotherapy. *J Clin Oncol*. 2017; 35(17):1905-1912.
8. Wohrer S, Troch M, Streubel B, Zwerina J, Skrabs C, Formanek M, et al. MALT lymphoma in patients with autoimmune diseases: a comparative analysis of characteristics and clinical course. *Leukemia*. 2007; 21(8):1812-1818.
9. Goda JS, Gospodarowicz M, Pintilie M, Wells W, Hodgson DC, Sun A, et al. Long-term outcome in localized extranodal mucosa-associated lymphoid tissue lymphomas treated with radiotherapy. *Cancer*. 2010; 116(16):3815-3824.
10. Kiesewetter B and Raderer M. Antibiotic therapy in nongastrointestinal MALT lymphoma: a review of the literature. *Blood*. 2013; 122(8):1350-1357.
11. Thieblemont C, Molina T and Davi F. Optimizing therapy for nodal marginal zone lymphoma. *Blood*. 2016; 127(17):2064-2071.
12. Arcaini L, Rossi D and Paulli M. Splenic marginal zone lymphoma: from genetics to management. *Blood*. 2016; 127(17):2072-2081.
13. Swerdlow SH, Campo E, Pileri SA, Harris NL, Stein H, Siebert R, et al. The 2016 revision of the World Health Organization classification of lymphoid neoplasms. *Blood*. 2016; 127(20):2375-2390.
14. Parry M, Rose-Zerilli MJ, Ljungstrom V, Gibson J, Wang J, Walewska R, et al. Genetics and Prognostication in Splenic Marginal Zone Lymphoma: Revelations from Deep Sequencing. *Clin Cancer Res*. 2015; 21(18):4174-4183.
15. Thieblemont C. Improved biological insight and influence on management in indolent lymphoma. Talk 3: update on nodal and splenic marginal zone lymphoma. *Hematology Am Soc Hematol Educ Program*. 2017; 2017(1):371-378.

16. Bracci PM, Benavente Y, Turner JJ, Paltiel O, Slager SL, Vajdic CM, et al. Medical History, Lifestyle, Family History, and Occupational Risk Factors for Marginal Zone Lymphoma: The InterLymph Non-Hodgkin Lymphoma Subtypes Project. *J Natl Cancer Inst Monographs*. 2014; 2014(48):52-65.
17. Montalban C, Abraira V, Arcaini L, Domingo-Domenech E, Guisado-Vasco P, Iannitto E, et al. Simplification of risk stratification for splenic marginal zone lymphoma: a point-based score for practical use. *Leuk Lymphoma*. 2014; 55(4):929-931.
18. Hermine O, Lefrere F, Bronowicki JP, Mariette X, Jondeau K, Eclache-Saudreau V, et al. Regression of splenic lymphoma with villous lymphocytes after treatment of hepatitis C virus infection. *N Engl J Med*. 2002; 347(2):89-94.
19. Lenglet J, Traulle C, Mounier N, Benet C, Munoz-Bongrand N, Amorin S, et al. Long-term follow-up analysis of 100 patients with splenic marginal zone lymphoma treated with splenectomy as first-line treatment. *Leuk Lymphoma*. 2013.
20. Olszewski AJ and Ali S. Comparative outcomes of rituximab-based systemic therapy and splenectomy in splenic marginal zone lymphoma. *Annals of Hematology*. 2014; 93(3):449-458.
21. Klapper W, Hoster E, Determann O, Oschlies I, van der Laak J, Berger F, et al. Ki-67 as a prognostic marker in mantle cell lymphoma-consensus guidelines of the pathology panel of the European MCL Network. *Journal of hematopathology*. 2009; 2(2):103-111.
22. Dreyling M, Campo E, Hermine O, Jerkeman M, Le Gouill S, Rule S, et al. Newly diagnosed and relapsed mantle cell lymphoma: ESMO Clinical Practice Guidelines for diagnosis, treatment and follow-up. *Ann Oncol*. 2017; 28(suppl_4):iv62-iv71.
23. Cheah CY, George A, Gine E, Chiappella A, Kluin-Nelemans HC, Jurczak W, et al. Central nervous system involvement in mantle cell lymphoma: clinical features, prognostic factors and outcomes from the European Mantle Cell Lymphoma Network. *Ann Oncol*. 2013; 24(8):2119-2123.
24. Hoster E, Rosenwald A, Berger F, Bernd HW, Hartmann S, Loddenkemper C, et al. Prognostic Value of Ki-67 Index, Cytology, and Growth Pattern in Mantle-Cell Lymphoma: Results From Randomized Trials of the European Mantle Cell Lymphoma Network. *J Clin Oncol*. 2016; 34(12):1386-1394.
25. Martin P, Chadburn A, Christos P, Weil K, Furman RR, Ruan J, et al. Outcome of deferred initial therapy in mantle-cell lymphoma. *J Clin Oncol*. 2009; 27(8):1209-1213.
26. Sarkozy C, Terre C, Jardin F, Radford I, Roche-Lestienne C, Penther D, et al. Complex karyotype in mantle cell lymphoma is a strong prognostic factor for the time to treatment and overall survival, independent of the MCL international prognostic index. *Genes Chromosomes Cancer*. 2014; 53(1):106-116.
27. Robak T, Huang H, Jin J, Zhu J, Liu T, Samoiloova O, et al. Bortezomib-based therapy for newly diagnosed mantle-cell lymphoma. *N Engl J Med*. 2015; 372(10):944-953.
28. Gressin R, Daguindau N, Tempescul A, Moreau A, Carras S, Tchernonog E, et al. A phase 2 study of rituximab, bendamustine, bortezomib and dexamethasone for first-line treatment of older patients with mantle cell lymphoma. *Haematologica*. 2019; 104(1):138-146.
29. Le Gouill S, Thieblemont C, Oberic L, Moreau A, Bouabdallah K, Dartigeas C, et al. Rituximab after Autologous Stem-Cell Transplantation in Mantle-Cell Lymphoma. *N Engl J Med*. 2017; 377(13):1250-1260.

30. Rule S, Dreyling M, Goy A, Hess G, Auer R, Kahl B, et al. Outcomes in 370 patients with mantle cell lymphoma treated with ibrutinib: a pooled analysis from three open-label studies. *Br J Haematol.* 2017; 179(3):430-438.

Légendes des figures

Figure 1 : Prise en charge thérapeutique d'un lymphome du MALT gastrique

*autres indications: progression, envahissement gastrique profond, envahissement ganglionnaire régional, présence d'une t(11;18)

Abréviations : ATB : antibiotiques ; IPP : inhibiteur de la pompe à proton ; H. Pylori : Helicobacter Pylori ; FOGD : Fibroscopie oeso-gastroduodénale.

Figure 2 : Score pronostique dans le LZMS

D'après Montalban et al, LL 2014

Figure 3 : Prise en charge des LZM disséminés, spléniques ou ganglionnaires

*en cas de cytopénie auto-immune (notamment AHAI, anémie hémolytique auto-immune), traitement spécifique recommandé

- Seuil de cytopénie symptomatique: hémoglobine < 10g/dl, plaquettes < 80 G/l, PNN < 1 G/l
Lymphome zone marginale; NFS: numération formule sanguine; BOM: biopsie ostéo-médullaire.

Figure 4 : Prise en charge thérapeutique des lymphomes à cellules du manteau

D'après Dreyling et al, Ann Oncol 2017

Figure 1

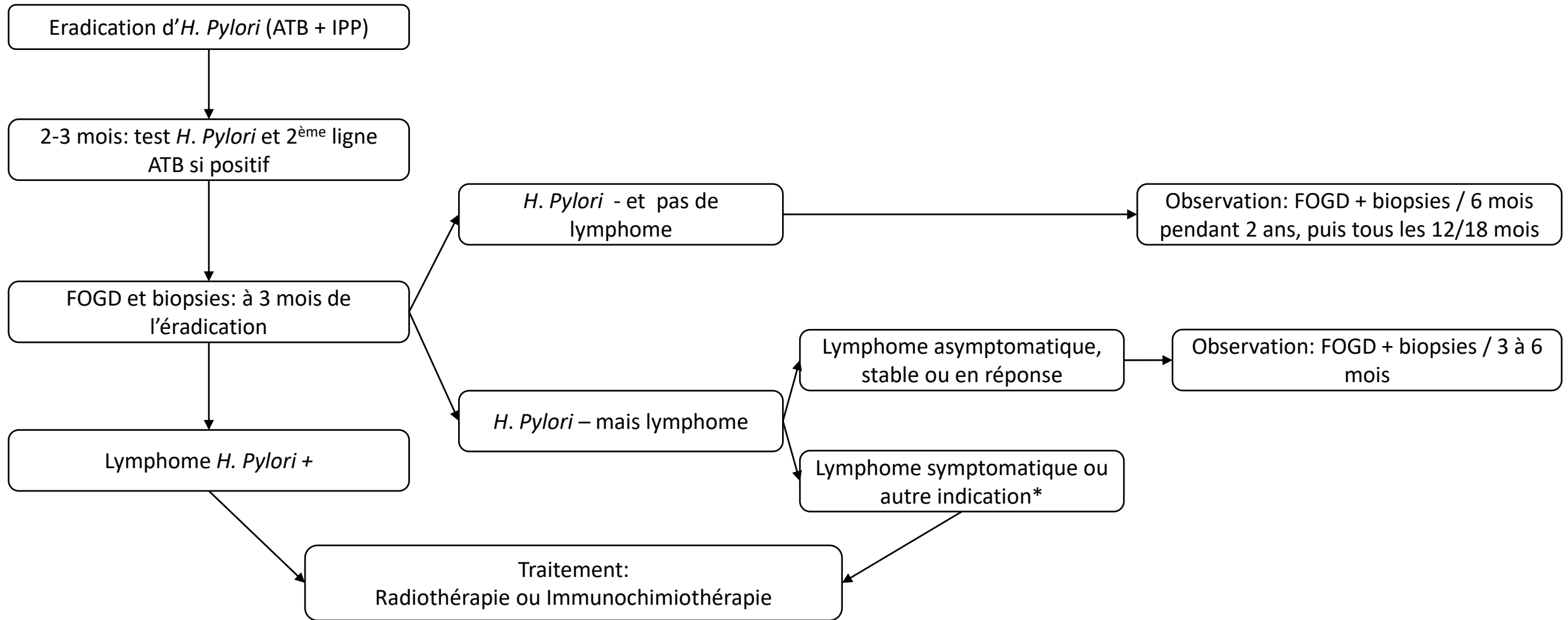


Figure 2

LZMS: Score pronostic de la Fondazione Italiana Linfomi (FIL)

Paramètres	
1-Hémoglobine	< 9.5g/dL
2-Plaquettes	<80
3-LDH	>Norme
3-Adénopathie extra-hilaire	présence

Score	Facteurs	Survie 5 ans
Faible risque	0	94%
Risque intermédiaire	1-2	78%
Risque élevé	3-4	69%

Figure 3

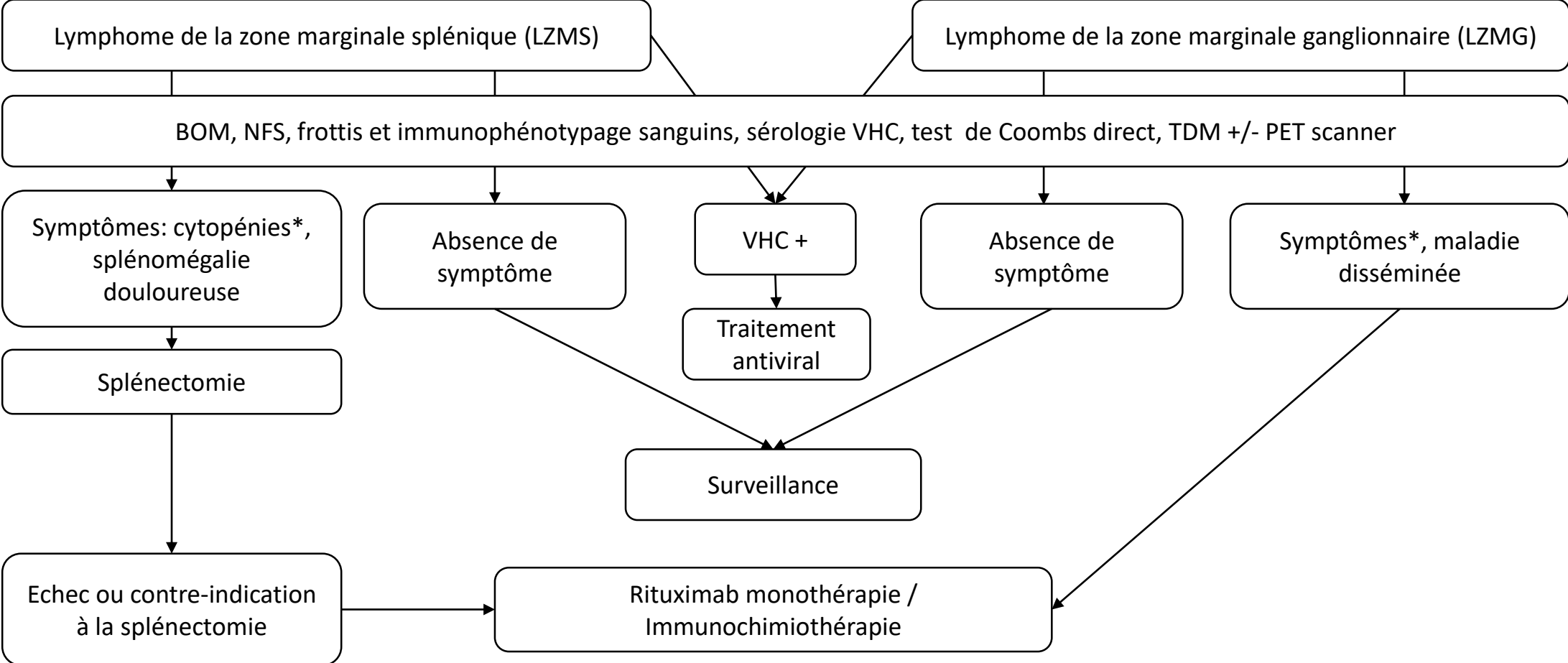


Figure 4

